This is a digital copy of a book that was preserved for generations on library shelves before it was carefully scanned by Google as part of a project to make the world's books discoverable online.

It has survived long enough for the copyright to expire and the book to enter the public domain. A public domain book is one that was never subject to copyright or whose legal copyright term has expired. Whether a book is in the public domain may vary country to country. Public domain books are our gateways to the past, representing a wealth of history, culture and knowledge that's often difficult to discover.

Marks, notations and other marginalia present in the original volume will appear in this file - a reminder of this book's long journey from the publisher to a library and finally to you.

**Usage guidelines**

Google is proud to partner with libraries to digitize public domain materials and make them widely accessible. Public domain books belong to the public and we are merely their custodians. Nevertheless, this work is expensive, so in order to keep providing this resource, we have taken steps to prevent abuse by commercial parties, including placing technical restrictions on automated querying.

We also ask that you:

+ *Make non-commercial use of the files* We designed Google Book Search for use by individuals, and we request that you use these files for personal, non-commercial purposes.

+ *Refrain from automated querying* Do not send automated queries of any sort to Google's system: If you are conducting research on machine translation, optical character recognition or other areas where access to a large amount of text is helpful, please contact us. We encourage the use of public domain materials for these purposes and may be able to help.

+ *Maintain attribution* The Google "watermark" you see on each file is essential for informing people about this project and helping them find additional materials through Google Book Search. Please do not remove it.

+ *Keep it legal* Whatever your use, remember that you are responsible for ensuring that what you are doing is legal. Do not assume that just because we believe a book is in the public domain for users in the United States, that the work is also in the public domain for users in other countries. Whether a book is still in copyright varies from country to country, and we can't offer guidance on whether any specific use of any specific book is allowed. Please do not assume that a book's appearance in Google Book Search means it can be used in any manner anywhere in the world. Copyright infringement liability can be quite severe.

**About Google Book Search**

Google's mission is to organize the world's information and to make it universally accessible and useful. Google Book Search helps readers discover the world's books while helping authors and publishers reach new audiences. You can search through the full text of this book on the web at `http://books.google.com/`

**Über dieses Buch**

Dies ist ein digitales Exemplar eines Buches, das seit Generationen in den Regalen der Bibliotheken aufbewahrt wurde, bevor es von Google im Rahmen eines Projekts, mit dem die Bücher dieser Welt online verfügbar gemacht werden sollen, sorgfältig gescannt wurde.

Das Buch hat das Urheberrecht überdauert und kann nun öffentlich zugänglich gemacht werden. Ein öffentlich zugängliches Buch ist ein Buch, das niemals Urheberrechten unterlag oder bei dem die Schutzfrist des Urheberrechts abgelaufen ist. Ob ein Buch öffentlich zugänglich ist, kann von Land zu Land unterschiedlich sein. Öffentlich zugängliche Bücher sind unser Tor zur Vergangenheit und stellen ein geschichtliches, kulturelles und wissenschaftliches Vermögen dar, das häufig nur schwierig zu entdecken ist.

Gebrauchsspuren, Anmerkungen und andere Randbemerkungen, die im Originalband enthalten sind, finden sich auch in dieser Datei – eine Erinnerung an die lange Reise, die das Buch vom Verleger zu einer Bibliothek und weiter zu Ihnen hinter sich gebracht hat.

**Nutzungsrichtlinien**

Google ist stolz, mit Bibliotheken in partnerschaftlicher Zusammenarbeit öffentlich zugängliches Material zu digitalisieren und einer breiten Masse zugänglich zu machen. Öffentlich zugängliche Bücher gehören der Öffentlichkeit, und wir sind nur ihre Hüter. Nichtsdestotrotz ist diese Arbeit kostspielig. Um diese Ressource weiterhin zur Verfügung stellen zu können, haben wir Schritte unternommen, um den Missbrauch durch kommerzielle Parteien zu verhindern. Dazu gehören technische Einschränkungen für automatisierte Abfragen.

Wir bitten Sie um Einhaltung folgender Richtlinien:

+ *Nutzung der Dateien zu nichtkommerziellen Zwecken* Wir haben Google Buchsuche für Endanwender konzipiert und möchten, dass Sie diese Dateien nur für persönliche, nichtkommerzielle Zwecke verwenden.

+ *Keine automatisierten Abfragen* Senden Sie keine automatisierten Abfragen irgendwelcher Art an das Google-System. Wenn Sie Recherchen über maschinelle Übersetzung, optische Zeichenerkennung oder andere Bereiche durchführen, in denen der Zugang zu Text in großen Mengen nützlich ist, wenden Sie sich bitte an uns. Wir fördern die Nutzung des öffentlich zugänglichen Materials für diese Zwecke und können Ihnen unter Umständen helfen.

+ *Beibehaltung von Google-Markenelementen* Das "Wasserzeichen" von Google, das Sie in jeder Datei finden, ist wichtig zur Information über dieses Projekt und hilft den Anwendern weiteres Material über Google Buchsuche zu finden. Bitte entfernen Sie das Wasserzeichen nicht.

+ *Bewegen Sie sich innerhalb der Legalität* Unabhängig von Ihrem Verwendungszweck müssen Sie sich Ihrer Verantwortung bewusst sein, sicherzustellen, dass Ihre Nutzung legal ist. Gehen Sie nicht davon aus, dass ein Buch, das nach unserem Dafürhalten für Nutzer in den USA öffentlich zugänglich ist, auch für Nutzer in anderen Ländern öffentlich zugänglich ist. Ob ein Buch noch dem Urheberrecht unterliegt, ist von Land zu Land verschieden. Wir können keine Beratung leisten, ob eine bestimmte Nutzung eines bestimmten Buches gesetzlich zulässig ist. Gehen Sie nicht davon aus, dass das Erscheinen eines Buchs in Google Buchsuche bedeutet, dass es in jeder Form und überall auf der Welt verwendet werden kann. Eine Urheberrechtsverletzung kann schwerwiegende Folgen haben.

**Über Google Buchsuche**

Das Ziel von Google besteht darin, die weltweiten Informationen zu organisieren und allgemein nutzbar und zugänglich zu machen. Google Buchsuche hilft Lesern dabei, die Bücher dieser Welt zu entdecken, und unterstützt Autoren und Verleger dabei, neue Zielgruppen zu erreichen. Den gesamten Buchtext können Sie im Internet unter `http://books.google.com` durchsuchen.


BIBLIOTHECA · BOSTONIENSIS · MEDICINAE
SERVAT · ET · DOCET
FVNDATA
MDCCCLXXII
EX DONO

# Zentralblatt

für

# CHIRURGIE

herausgegeben

von

**K. Garrè,** in Bonn, **F. König,** in Jena, **E. Richter,** in Breslau.

---

**Vierunddreißigster Jahrgang.**
Nr. 27—52.

**Leipzig,**
**Druck und Verlag von Breitkopf & Härtel.**
1907.

BOSTON MEDICAL
FEB 12 1908
LIBRARY.

CATALOGUED
FEB12 1907
E. H. B.

# Zentralblatt

für

# CHIRURGIE

herausgegeben

von

K. Garré, F. König, E. Richter,

in Bonn, in Berlin, in Breslau.

Vierunddreißigster Jahrgang.

Wöchentlich eine Nummer. Preis des Jahrganges 20 Mark, bei halbjähriger Vorauszahlung. Zu beziehen durch alle Buchhandlungen und Postanstalten.

**Nr. 27.** **Sonnabend, den 6. Juli.** **1907.**



**Inhalt:** **Fritz König**, Zur Technik der Cardiolysis. (Originalmitteilung.)

1) **Nélaton** und **Ombrédanne**, Plastische Chirurgie. — 2) u. 3) **Murphy**, Nervenchirurgie. — 4) **Römheld**, Schwielenkopfschmerz. — 5) **Deblerre**, Das Zentralnervensystem. — 6) **Dawbarn**, Hirn- und Schädelanämisierung. — 7) **Braun**, Freilegung der mittleren Schädelgrube. — 8) **Süpfle**, Mittelohrentzündung. — 9) **Heermann**, Zur Ohr- und Nasenchirurgie. — 10) **Williams**, Verbiegung der Nasenscheidewand. — 11) **Lorenz**, Hasenscharte. — 12) **Hesse**, Kiemfistel. — 13) **Brubacher**, Nervendurchschneidung und Zahnpulpa. — 14) **Kempf**, Retropharyngealabszeß. — 15) **Riely**, Pott'scher Buckel. — 16) **Böhm**, Skoliose. — 17) **Hans**, Erschwertes Décanulement. — 18) **Gottstein**, Fremdkörper in den Luftwegen. — 19) **Hofbauer**, Zur Operation von Lungenleiden. — 20) **Heilin**, Empyem. — 21) **Spangaro**, Herzwunden.

**A. Welscher**, Zur Therapie der auf der V. saphena liegenden Unterschenkelgeschwüre, die nicht mit Varicen kompliziert sind. (Originalmitteilung.)

22) **Leischner**, Schädelstiche. — 23) **Auerbach** und **Grossmann**, Epilepsie. — 24) **Holländer**, Traumatische Psychose. — 25) **Metzner**, Impftuberkulose der Ohrläppchen. — 26) **Love**, Blaufärbung des Trommelfells. — 27) **Kümmel**, Vom Ohr ausgehende Allgemeininfektionen. — 28) **Schwalbach**, Pulsierender Exophthalmus. — 29) **Rowan**, Augenverbrennungen. — 30) **Henle**, Nasenplastik. — 31) **Jaboulay**, Osteom des Sinus maxillaris. — 32) **V. v. Bergmann**, Oberkieferteratom. — 33) **v. Hacker**, Unterkieferverrenkung. — 34) **Goldenberg**, Paraffingeschwülste. — 35) **Looser**, Endotheliome des Gaumens. — 36) **Schloffer**, Nasen-Rachengeschwülste. — 37) **Spisharny**, Pharyngotomia suprahyoidea. — 38) **Bogoljubow**, Kehlkopf-Rachenfistel. — 39) **v. Frisch**, Abszeß eines Dornfortsatzes. — 40) **Ryserson**, Skoliose. — 41) **Nast-Kolb**, Lymphangioma cysticum colli. — 42) **Hirschel**, Halslipome. — 43) **Muebener**, Strumitis. — 44) **Albrecht**, Kropffistel. — 45) **Schwarz**, Basedow. — 46) **Jenechin**, Arterienunterbindung bei Kropf. — 47) **Bohne**, Verletzungen des Ductus thoracicus. — 48) **Dedow**, Brustbeinresektion. — 49) **Goeltz**, Fremdkörper im Bronchus. — 50) **Cumston**, Bronchiektasie. — 51) **v. Lieblein**, Lungenatelektase. — 52) **Stschegolew**, Lungenechinokokkus. — 53) **Bérard** und **Péhu**, Tuberkulöse Perikarditis. — 54) **Fourmestraux** und **Delille**, Herzwunde. — 55) **Hartmann**, Mastitis. — 56) **Bogoljubow**, Elephantiasis der Brustdrüsen. — 57) **Cheatle**, Paget's Brustwarzenerkrankung. — 58) **Greenough** und **Simmons**, Cystadenom der Brustdrüse. — 59) **Connell**, 60) **Finsterer**, Sarkom der Brustdrüse.


## Zur Technik der Cardiolysis.


Von

Prof. Dr. **Fritz König** in Altona.


Vor jetzt 5 Jahren hat Brauer[1] die Anregung zu einer für die relativ seltenen — geeigneten Fälle ungemein sinn- und segens-

[1] **Münchener** med. Wochenschrift 1902. p. 1072.

reichen Operation gegeben, welche er Cardiolysis nannte. Nach chronischen Entzündungen des Herzbeutels, der Pleura, des Mediastinum entstehen Verlötungen des Herzens mit der Thoraxwand, welche ihren Ausdruck darin finden, daß die letztere den Kontraktionen des Herzens folgt; bei der Systole entsteht eine Einziehung der vor dem Herzen gelegenen Teile bzw. der ganzen Thoraxwand, bei der Diastole federt die letztere schnellend zurück. Das Herz geht an der Mehrarbeit zugrunde, es entstehen Myodegeneratio und Kompensationsstörungen, welche sich in Unregelmäßigkeit der Herzaktion, Stauungserscheinungen, Leberschwellung, Ascites usw. bekunden. Brauer schlug vor, die knöchernen Bestandteile über dem Herzen zu entfernen: den nunmehr es bedeckenden Weichteillappen würde es leichter mitbewegen können. In der Tat haben die Erfolge der bei sorgfältiger Indikationsstellung ausgeführten, allerdings noch spärlichen Operationen ihm Recht gegeben: das Herz beruhigt sich nach der »Sprengung« des knöchernen, stark elastischen Rippenringes noch während der Operation, wie ich selbst zu beobachten Gelegenheit hatte, und wird kräftig genug, die gestörte Kompensation mehr oder weniger vollständig wieder einzuholen.

Die Technik der Operation, wie sie in den ersten Fällen von Petersen und Simon[2] und in den wenigen später von Meyer-Westfeld[3], v. Beck[4] und Danielsen[5] veröffentlichten Fällen ausgeführt wurde, gestaltete sich so, daß über dem Herzen zwei oder mehr Rippen in verschiedener Ausdehnung entfernt wurden, oder es wurden sogar (Simon) Teile des Sternum mit entfernt. Im weiteren Verfolg waren die Operateure bemüht, das ganze Rippenperiost oder sogar die Interkostalmuskeln (v. Beck) mit zu beseitigen. Auf diesen Akt, die Exzision des vorderen und hinteren Periosts, wird von den Autoren ganz besonderer Wert gelegt, von dem Gedanken aus, daß eine Regeneration der Rippen den Erfolg illusorisch machen würde. Rehn glaubte schon an einem von Brauer 1903 demonstrierten Pat. diese Tatsache konstatieren zu können, wurde aber von Brauer dahin berichtigt, daß in diesem Falle infolge Resektion von nur zwei Rippen die benachbarten Rippen so eng zusammenrücken konnten, daß scheinbar die Lücke wieder ausgefüllt war.

Die Frage, ob das Periost entfernt werden muß, ist wichtiger, als es zunächst scheinen mag; denn alle Operateure sind darin einig, daß dieser Akt große Schwierigkeiten bereite, daß man sehr vorsichtig dabei sein müsse, kurz daß er den Eingriff kompliziere. Das ist aber sehr unerwünscht; denn schon die Narkose kann bei dem labilen Herzen Sorge machen, und man soll jede Erschwerung der Operation vermeiden. Die Schwierigkeit der Entfernung des hinteren Rippen-

[2] Verhandlungen des XXXII. Kongresses der Deutschen Gesellschaft für Chirurgie 1903.

[3] Münchener med. Wochenschrift 1905.

[4] v. Langenbeck's Archiv für klin. Chirurgie Bd. LXXIII. Hft. 4.

[5] Bruns' Beiträge zur Chirurgie Bd. LI. p. 131.

periosts aber ist einfach erklärt. Es handelt sich durchaus nicht immer um fingerdicke Schwarten, welche den Raum zwischen dem Herzen und dem Rippenperiost ausfüllen und dann ja die Exzision gefahrlos machen würden. Denn die Sorge, daß wir bei dünneren Auflagerungen einmal ins Perikard oder den Herzmuskel geraten können, ist noch die geringere. Es liegt ja, wovon ich mich auch selbst bei Leichenuntersuchungen überzeugt habe[6], in manchen Fällen das Herz direkt frei hinter den Rippen, aber meist geht doch die Pleura, wie das Waldeyer, Tanja[7] und nachher viele andere festgestellt haben, bis fast an den linken Sternalrand. Nun muß zwar in diesen Fällen, wenn sie überhaupt die Symptome der systolischen Einziehung und des diastolischen Schleuderns der Thoraxwand zeigen, auch dieser Teil der Pleurablätter Verwachsungen haben, sie brauchen aber, wie auch unser Fall zeigen wird, keineswegs zur Ausschaltung dieses Raumes zu führen, sondern es können Teile des Pleuraraumes durchaus frei geblieben sein. Daß es aber bei freier Pleura unendlich schwer, ja direkt unmöglich ist, das hintere Rippenperiost ohne Verletzung der Pleura zu exzidieren, davon kann man sich an jeder Leiche überzeugen. Es ist eine mühselige Arbeit, die schließlich doch nicht vollständig wird; leicht wird dabei die Pleura eröffnet. Eine kleine Läsion, wie sie in unserem Falle passierte, ist, wenn man sie gleich wieder durch Naht schließt, ohne Bedeutung; größere Zerreißungen könnten aber gerade bei unseren Kranken bedenklich werden.

Ich habe nun rein subperiostal reseziert, und da der Eingriff bis zu dem 2½ Jahr später eingetretenen Tode der Frau einen vollen Erfolg für die Herzarbeit erzielte, so ist es wohl interessant, wie sich die Verhältnisse am anatomischen Präparat darstellen.

Auf die von Prof. Umber[8] seinerzeit sehr genau beschriebene klinische Geschichte der zur Zeit der Operation 42jährigen Frau gehe ich hier nicht näher ein. Vor Jahren hatte sie eine linksseitige Rippenfellentzündung durchgemacht; ihre Herzbeschwerden, welche im Sommer 1904 zu hochgradigen Zirkulationsstörungen geführt hatten, bestanden schon einige Jahre. Ebenso auffallend wie die herzsystolische Einziehung war das diastolische Zurückschleudern der Thoraxwand. Wochenlange interne Behandlung vermochte wohl in der Bettruhe die schwersten Symptome zurückzubringen, bei jedem Versuch, aufzustehen, kehrten sie wieder.

Am 25. Juli 1904 machte ich an der von der inneren Abteilung verlegten Pat. in Morphium-Äthernarkose (+ 10 g Chloroform) einen von der Höhe der IV. Rippe am linken Sternalrand in nach unten konvexem Bogen verlaufenden Schnitt bis zur Kreuzungsstelle der VI. Rippe mit der Mammillarlinie, trennte Pectoralis und Serratus und schlug die Mamma aufwärts. Dann resezierte ich die VI. Rippe in 5 cm knöcherner, 2 cm knorpliger Ausdehnung, darauf die

[6] Über gleichzeitige Verletzung von Brust- und Bauchhöhle. Berliner klin. Wochenschrift 1900. Nr. 2.

[7] S. bei Eichel, Die Schußverletzungen des Herzbeutels. v. Langenbeck's Archiv Bd. LIX. p. 1.

[8] Perikardiomediastinale Verwachsungen und Cardiolysis. Therapie der Gegenwart 1905. Nr. 1.

V. und IV. Rippe in entsprechender Länge. Am Periost der VI. Rippe entsteht ein kleines Loch in der Pleura, das vernäht wird, auf weitere Entfernung von Periost wird verzichtet. Durch die Operation ist ein über handtellergroßer Defekt in der knöchernen Thoraxwand entstanden. Der Puls wird während der Operation immer besser, ist am Ende ruhig und voll. Die Wunde wird bis auf eine kleine tamponierte Lücke vernäht.

Am Schluß sieht man die systolische Einziehung in der entknöcherten Partie, die übrige Thoraxwand nimmt nicht mehr daran teil. Außer einem vorübergehenden Erguß in die linke Pleura war der Verlauf ungestört; Pat. wurde nach 14 Tagen zur inneren Abteilung zurückverlegt. 2 Jahre später konnte sie Prof. Umber in guter Verfassung noch einmal demonstrieren. Erst nach einem weiteren halben Jahre traten schwere Krankheitserscheinungen auf, wie die Sektion zeigte eine allgemeine Miliartuberkulose, die zum Tode führte.

An dem Präparat sieht man nun eine völlige Verwachsung beider Herzbeutelblätter, zum Teil mit Kalkablagerungen; der vor dem Herzen gelegene, bis gegen das Sternum sich erstreckende Pleurasack zeigt chronische Entzündung, Verdickungen und Reste von Adhäsionen, welche indes offensichtlich im Laufe der Zeit wieder voneinander gerissen sind. Nach dem Zwerchfell finden sich abnorme Fixationen. Es scheint mir außer Zweifel, daß die Adhäsionen der vor dem Herzen gelegenen Pleurablätter zur Zeit der Operation, also der stärksten Störungen, in weiter Ausdehnung bestanden und sich erst später mehr und mehr lösten.

Mehr als das interessiert uns die knöcherne Thoraxwand: dieselbe ist im Operationsgebiet in Handtellergröße nachgiebig geblieben. Wie wenig in den $2^1/_2$ Jahren eine knöcherne Rippenbildung vom Periost aus eingetreten ist, mag das beigegebene Röntgenogramm illustrieren; sie beschränkt sich auf einige unregelmäßige Zacken an den Resektionsstellen und einige ganz schmale Linien.

Nun weiß ich wohl, daß unsere Rippenresektionen häufig von Knochenbildung gefolgt sind, freilich eigentlich keinen vollwertigen Rippen, sondern verschmächtigten und oft unregelmäßig geformten Ersatzstücken. Aber einmal bestehen da meist noch virulente Ent-

zündungen (durch Empyem usw.), welche den Reiz vermehren und an den gewöhnlichen Resektionsstellen rücken die benachbarten Rippen — es handelt sich doch gewöhnlich nur um eine bis zwei resezierte — so nahe zusammen, daß sie die stehengebliebenen Teile mechanisch reizen. Bei den breiten Resektionsfeldern der Cardiolysislücke fallen alle diese begünstigenden Ursachen fort, und außerdem würde die volle Kontinuität der gesprengten Thoraxwand doch nie eintreten können, weil der entfernte Knorpel sich nicht ersetzt. Ich glaube nach allem, auch wenn ich die von uns gemachte Beobachtung nicht als allgemeingültig hinstelle, daß die Gefahren, die vom stehenbleibenden Periost erwachsen können, überschätzt worden sind und würde für künftige Fälle einen mittleren Weg einzuschlagen raten, nämlich das vordere Periost mit den Rippen zu resezieren, das hintere aber unbekümmert stehen zu lassen. Vielleicht könnte man die Knochenresektionsflächen mit Muskeln überlagern. Im übrigen scheint die von uns gewählte Ausdehnung der Resektion auf die IV., V. und VI. Rippe, wie dies auch Küttner[9] neuerdings wieder getan hat, und zwar von etwas außerhalb der Mammillarlinie bis einige Zentimeter in die knorplige Rippe hinein, den Indikationen, sofern nicht direkte Schwarten weiter bis zum Sternum hin gefunden werden, voll zu genügen, und sie entspricht auch der Forderung, die Cardiolysis so einfach als möglich zu gestalten.

---

1 **Nélaton et L. Ombrédanne.** Les autoplasties. — Lèvres, joues, oreilles, tronc, membres.
Thèse de Paris, **G. Steinheil,** 1907.

Der vorliegende, zu dem Sammelwerke Traité de médecine opératoire et de thérapeutique chirurgicale gehörige Band behandelt die im Titel angegebenen Plastiken und ist somit eine Ergänzung des vorher erschienenen »Rhinoplastik«. Verff. haben sich nicht darauf beschränkt, schematisch die einzelnen Methoden nebeneinander aufzuzählen, sondern geben bei jeder einzelnen ihre Vor- und Nachteile an, indem sie die ihnen am brauchbarst erscheinende äußerlich sichtbar zuerst besprechen. Berücksichtigt ist neben der französischen hauptsächlich die deutsche Literatur. Sehr anschauliche Figuren sind im Text bei den verschiedenen Operationen angebracht, welche die einzelnen Akte beschreiben, und außerdem meist das Bild einer wohlgelungenen Plastik geben, um so das endgültige Resultat zu zeigen. Der Geübtere kann an den Figuren die Methoden schnell übersehen, ohne den Text lesen zu müssen. Am ausführlichsten ist das Kapitel über Lippenplastik. Hier wie auch sonst sind zunächst die einzelnen Krankheiten angeführt, bei denen Plastiken notwendig werden können, und so ergibt sich von selbst die Einteilung in primäre und sekundäre Verfahren. Bei dem Kapitel über Plastik am Rumpf und den Gliedmaßen, in dem sich

[9] s. bei Danielsen.

sonst alle nur möglichen Lappenbildungen finden, fällt es auf, daß das Krause'sche Verfahren überhaupt nicht erwähnt ist. Es erscheint dies um so wunderbarer, wenn man an den Figuren sieht, zu welch unbequemen, unnatürlichen Lagen die Operierten verurteilt werden, z. B. bei der Lappenbildung für den Handrücken vom Rücken aus oder für eine solche des rechten inneren Fußrandes von der linken Wade nach O.

**Coste** (Breslau).

---

2) **Murphy.** Neurological surgery.

(Surgery, gynaecol. and obstetr. Bd. IV. Hft. 4.)

3) Derselbe. Surgery of the spinal cord.

(Journ. of the amer. med. assoc. 1907. März 2.)

In seiner ersten, sehr ausführlichen Abhandlung gibt M. eine wohl im ganzen richtige Gesamtübersicht des Standes der Nervenchirurgie von heutzutage. Er beginnt mit der groben und feinen Anatomie des Nervensystems, ohne welche die ganze Nervenchirurgie, besonders auch die Regeneration von Nerven, unverständlich ist. Die Degeneration und Regeneration werden ausführlich besprochen. Chirurgische Erkrankungen und Verletzungen des Rückenmarkes bilden den ersten Abschnitt des praktischen Teiles. Quetschung, Erschütterung, Stichwunden, Blutungen ins Mark und den Wirbelkanal, Verrenkungen und Brüche der Wirbelsäule mit den ihnen folgenden Schädigungen des Markes, Schußwunden, Tuberkulose der Wirbelsäule und des Rückenmarkes, Geschwülste, Spina bifida werden nacheinander abgehandelt, in ihrer Zugänglichkeit für chirurgische Eingriffe gewürdigt, und für die meisten dieser Schädigungen werden selbstbeobachtete Fälle beigebracht. Bei den Geschwülsten bringt Verf. zahlreiche Tabellen und Schemata, die den Sitz der Geschwulst aus den Ausfallserscheinungen festzustellen erleichtern sollen.

Die Chirurgie der peripheren Nerven. Auch sie wird eingeleitet mit anatomischen und physiologischen Betrachtungen und Nachricht über Ergebnisse experimenteller Forschungen über Nervenanastomose u. dgl. Dann bespricht M. deren praktische Ausführung und Anwendung bei verschiedenen Krankheitszuständen (Facialislähmung, Poliomyelitis) ebenso die Nerventransplantation. Für beide Operationen bringt er Tabellen über experimentelle und klinische Anwendung, wie sie von verschiedenen Autoren mitgeteilt sind. Die Nervendehnung und ihre Anwendung bildet den Gegenstand des folgenden Kapitels: 12 selbst beobachtete Operationen derart bei Unterschenkelgeschwüren, Malum perforans, Varicen, bringt er in Tabellenform. Die Nervennaht in ihren verschiedensten Ausführungen mit Einschluß der Überpflanzung ganz losgelöster Nervenstücke aus anderen Körperteilen und Individuen wird in dem folgenden Abschnitt besprochen. Auch hier bringt Verf. eine Anzahl selbst ausgeführter Operationen in Form kurzer Krankengeschichten und über Nervenverletzungen und die bei diesen erzielten Erfolge eine Tabelle (12 Fälle).

Als Leitsatz für die Nervenchirurgie ergibt sich ihm aus seinen Beobachtungen: Alle Nerven, die ein Neurilemm haben, sind unter geeigneten Bedingungen regenerationsfähig, solche ohne Neurilemm nicht. Eine Anzahl Abbildungen dienen dazu, sowohl die theoretischen wie praktischen Abhandlungen deutlich zu machen. Aus dem offenbar reichen Schatz seiner Erfahrung auf klinischem Gebiete bringt Verf. aber nur ganz wenige Bilder, die meisten sind aus bekannten Lehrbüchern entlehnt. Die Arbeit bringt keine grundlegenden Neuerungen oder erstaunliche Erfolge, ist aber sehr geeignet, schnell einen Überblick über den Gegenstand zu gewähren.

Die zweite Arbeit ist nur ein Auszug aus der vorigen.

**Trapp** (Bückeburg).

---

4) **Römheld.** Über den Schwielenkopfschmerz.

(Med. Korrespondenzblatt des württemberg. ärztl. Landesvereins 1907. März 23.)

R. hat in zahlreichen Fällen das bisher viel zu wenig bekannte und berücksichtigte Krankheitsbild des Schwielenkopfschmerzes beobachtet. Meist handelt es sich um Frauen; das Leiden ist chronisch, und immer auf eine Erkältungsschädlichkeit zurückzuführen. Der Schmerz beginnt im Nacken und Hinterkopf, strahlt von da aus einmal nach dem ganzen Kopf, sodann nach dem Rücken und den Schultern aus. Fast regelmäßig findet man sehr schmerzhaft schwielige Einlagerungen und höckerige Verdickungen an den Ansatzstellen der Nackenmuskeln am Schädel, also an der Linea semicircularis, am Warzenfortsatz, auch in der Galea und in den Muskelbäuchen der Hals- und Nackenmuskeln. Pathologisch-anatomisch sind diese Gebilde bisher nicht untersucht worden. Es handelt sich aber jedenfalls um Reste einer abgelaufenen Myositis. Differentialdiagnostisch kommen Neuralgien und Migräne in Betracht. Bei allen langdauernden Kopfwehformen, die, vorwiegend im Nacken und Hinterkopfe lokalisiert, erst im mittleren oder höheren Lebensalter auftreten und bei Ausschluß von Arteriosklerose, Wirbelkaries usw. Erkältungschädlichkeiten in der Anamnese erkennen lassen, ist in erster Linie an den Schwielenkopfschmerz zu denken. Aus einer akuten Myalgia capitis et cervicalis kann sich event. ein Schwielenkopfschmerz entwickeln. Die Prognose ist günstig. Therapeutisch empfiehlt R. in frischen Fällen innerlich Salizylate, örtliche Wärmeanwendung, nach einigen Tagen Massage, innerlich Jodkali, örtliche Heißluftdusche, event. Kopfstauung nach Bier. Die Massagebehandlung muß mindestens 6 Wochen durchgeführt werden.

**Mohr** (Bielefeld).

---

5) **C. Debierre.** Le cerveau et la moelle épinière avec applications physiologiques et médico-chirurgicales.

Paris, **Alcan**, 1907.

Das vorliegende, mit zahlreichen Figuren ausgestattete Werk enthält eine genaue Beschreibung der makroskopischen Anatomie, der Histologie des Zentralnervensystems, sowie seiner physiologischen

Funktionen. Am Schluß der einzelnen Abschnitte sind die bei Erkrankung oder Verletzungen der verschiedenen Teile auftretenden Ausfallserscheinungen entwickelt und die sich hieraus ergebende Herddiagnose. In diesem Sinne kann man sich über die Pathologie des Zentralnervensystems sehr gut orientieren, weniger indes über die eigentlichen klinischen Erscheinungen und die Therapie der Krankheiten, da diese sehr kurz und mehr summarisch behandelt sind.

**Coste** (Breslau).

---

6) **Dawbarn.** Sequestration anaemia in brain and skull surgery.

(Annals of surgery 1907. Februar.)

Verf. schlägt vor, bei jeder Schädel- und Gehirnoperation das venöse Blut in den Beinen gestaut zu halten. Zu diesem Zwecke legt er vor Beginn der Narkose je ein längsgefaltetes Handtuch um die Oberschenkel dicht unterhalb der Leistenbeuge, über dieses Handtuch kommt ein Gummischlauch, der so fest angezogen wird, daß das arterielle Blut noch in die Beine hinein-, das venöse aber nicht völlig heraustreten kann. Man hat eine Kontrolle im Verhalten des Pulses; es soll der Schlauch so angezogen werden, daß der Puls weich und nicht mehr gespannt ist. Die Beine werden dann in heiße Tücher gewickelt, die von Zeit zu Zeit mit heißem Wasser befeuchtet werden. Die Vorteile, die aus diesem Verfahren bei Schädeloperationen erwachsen, sind folgende: 1) ist die Blutung infolge der verminderten Gefäßspannung bedeutend geringer; 2) wird der — z. B. bei Gehirngeschwülsten — erhöhte Gehirndruck herabgesetzt, wodurch Chok resp. Lähmung des Atmungszentrums vermieden wird; 3) wird weniger Chloroform resp. Äther gebraucht, da sich das Gehirn im Zustande einer den Schlaf begünstigenden Anämie befindet. Tritt ein übler Zufall infolge zuviel gebrauchten Chloroforms usw. ein, so hat man in der Lösung des Schlauches und in dem nun in die Zirkulation tretenden frischen Blut ein vorzügliches Gegenmittel gegen das Narkotikum. — Wenn sonst nach beendeter Operation der Schlauch gelöst werden soll, so müssen erst alle Blutgefäße unterbunden sein. In heißes steriles Wasser getauchte Kompressen können sehr gut gegen parenchymatöse Blutungen auf die Schädelwunde verwandt werden. Eine Kontraindikation gegen die Blutstauung in den Gefäßen ist 1) eine abnorme Gerinnbarkeit des Blutes, wie sie bei Typhus, Sepsis, Chlorose, sowie Anämien jeder Art beobachtet wird; 2) eine atheromatöse Beschaffenheit der Gefäße.

Verf. hat das Verfahren bei sechs Schädeloperationen mit sehr zufriedenstellendem Resultat angewandt. **Herhold** (Brandenburg).

---

7) **W. Braun.** Zur Freilegung der zentralen Teile der mittleren Schädelgrube (Ganglion Gasseri und Sinus cavernosus) und der Hypophyse.

(Deutsche Zeitschrift für Chirurgie Bd. LXXXVII. p. 130.)

Zur Kritik der Technik der Erreichung des Ganglion Gasseri hat B., ein Schüler F. Krause's, an 25 Leichen etwa 50 vergleichende Operationen mit den verschiedenen in Frage kommenden Methoden gemacht und ist zu dem Resultate gekommen, daß das temporale Verfahren als das schonendste und dabei völlig ausreichende zu betrachten ist. Er empfiehlt aber mehrere Modifikationen der von F. Krause angegebenen Methode. Erstlich soll der Knochen stets geopfert werden, zweitens statt des schmal gestielten und hohen (»uterusförmigen«) Schläfenweichteillappens Krause's ein Lappen von breiterer Basis 3½—4 cm, möglichst der ganzen Breite der mittleren Schädelgrube entsprechend), aber geringerer Höhe (2,5—3 cm, wenig die Höhe der Ohrmuschel überschreitend) gebildet werden, wonach die Kraniektomie mittels Doyen's Perforatoriums und Lüer'scher Zange erfolgt. Auf diese Weise wird die Knochenvoroperation rascher und schonender ausführbar, liefert aber eine Schädelbresche, die zur Einsicht in die Tiefe völlig hinreicht. Ferner empfiehlt B., und zwar sowohl auf Grund eigener übler Erfahrungen, die er hinsichts Blutung aus der A. meningea media machte, als auch unter Berücksichtigung der Literatur, aus der die Häufigkeit der durch diese Arterie bedingten Schwierigkeiten erhellt, die präliminare Unterbindung der Carotis externa, und zwar tief am Halse, welche nicht nur die arterielle Blutung, sondern auch die durch Ablösen der Dura vom Knochen entstehende venöse zu beseitigen oder doch mindestens genügend einzuschränken versprechen dürfte. Endlich hebt er hervor, daß Operation in steil sitzender Stellung des Pat. sowohl zur Minderung der venösen Blutung als zur Herabsetzung störender Hirnspannung ein unentbehrliches Hilfsmittel ist.

Die eigenen von B. beigebrachten klinischen Erfahrungen, die seine Ausführungen belegen, betreffen eine Ganglionexstirpation, eine Hämatomausräumung bei traumatischer Meningeablutung und einen Eingriff wegen Hirnschuß (Selbstmord). In allen Fällen wurde mittels des geschilderten temporalen Verfahrens vorgegangen, das stets genügend Raum gab. Die 73jährige Frau, der das Ganglion exstirpiert worden, starb. Bei der Durchschneidung des III. Trigeminusastes wurde die Meningea verletzt, und war die Blutung aus ihr nur durch Tamponade stillbar. Die Ganglionexstirpation ließ man 30 Stunden später bei schon recht schlechtem Zustande folgen; sie wurde nicht lange überlebt; die Sektion ergab ausgedehnte Hirnerweichung der nicht operierten Seite. Fall 2 (14jähriger Knabe, durch Flaschenschlag gegen die Schläfe verletzt) genas, obwohl intra operationem schwerer Atmungsstillstand eintrat, der erst durch Ausräumung der Blutgerinnselmassen beseitigt wurde. Besonders interessant ist Fall 3,

da in diesem, um nach der Kugel bzw. einem Abszeß zu suchen, es gelang, eine Sonde durch den Sinus cavernosus über die Schädelmitte in die Sella turcica einzuführen und hier eine größere, mit weichen Massen gefüllte Höhle zu konstatieren.

Aus der Beobachtung erhellt, daß die Hypophysengegend, entgegen der Ansicht Schloffer's, auch von der mittleren Schädelgrube her angehbar ist. Man kann diese Gegend zwischen I. und II. Ast unter dem Sinus cavernosus (in pathologischen Fällen durch den Sinus) und unter und vor dem offenen Winkel der Carotis interna erreichen. Zwar ist dieser Zugang für gewöhnlich zu eng; er ist aber bequem durch Resektion des II. Astes und Abhebung des II. Astes und des Ganglion bis zum III. Aste von der Basis und Abschieben des Sinus cavernosus bis an die Fissura orbitalis superior nach vorn auf mehr wie 1 cm Breite — von der Fissura superior bis zur Carotis interna — zu erweitern, so daß man z. B. bequem mit einem Raspatorium nach der Sella zu eindringen kann.

**Meinhard Schmidt** (Cuxhaven).

---

8) **Süpfle.** Studien über die Bakteriologie der akuten Mittelohrentzündung.

(Zentralblatt für Bakteriologie und Parasitenkunde Bd. XLII. I. Abt. Hft. 4—8.)

Zur Klärung der vielfach noch unklaren Anschauungen über die Bakteriologie der akuten Mittelohrentzündungen hat S. eine Reihe sehr eingehender Untersuchungen angestellt. Bei der Mangelhaftigkeit unserer Kenntnis bez. der Bakteriologie des normalen Ohres untersuchte S. zunächst den Keimgehalt des normalen äußeren Gehörganges, über den in dieser Hinsicht so gut wie nichts bekannt war. Er fand — entsprechend der makroskopischen Sauberkeit — eine mehr oder weniger große Zahl der mannigfachsten saprophytischen Spalt- und Sproßpilze, aber nie Strepto- und Pneumokokken. Als Infektionsweg fürs Mittelohr kommt der äußere Gehörgang höchstens bei Trommelfellverletzungen in Betracht; im übrigen erfolgt die Infektion durch die Tube oder auf dem Blutwege. Bezüglich des Keimgehaltes der gesunden Paukenhöhle konnte Verf. in Übereinstimmung mit den früheren Preysing'schen Untersuchungen und späteren Prüfungen am Tier feststellen, daß die normale Paukenhöhle der Regel nach keimfrei ist. — Über die klinisch-prognostische Verwertung der wenig einheitlichen bakteriologischen Befunde bei akuten Mittelohrentzündungen bestand bisher keine völlige Klarheit; doch sollten von den am meisten beobachteten Keimen Streptokokken die Erreger der bösartigen, Pneumokokken die der gutartigeren Formen, Staphylokokken sollten für den chronischen Verlauf charakteristisch sein. — Von den vom Verf. mit zuverlässigster Technik untersuchten 52 Otitiden erwiesen sich 9, die auch klinisch den reinen Tubenerkrankungen nahestanden, als kulturell steril. Von den übrigen 43 Fällen enthielten als Hauptbefund 58,14% Streptokokken, 18,61% Streptokokkus lan-

coolatus (Pneumokokkus), 13,95% Streptokokkus mucosus, 9,3% Staphylokokken, entweder als Reinkultur, oder untereinander, oder mit anderen Keimen vergesellschaftet, die teils als Saprophyten, teils als Verunreinigungen aus dem äußeren Gehörgange zu betrachten waren. 70% der keimhaltigen Ergüsse ergaben Reinkulturen. Die Dauer der Erkrankung war ohne Einfluß auf die Zahl der beobachteten Keimarten. Keine der klinischen Erscheinungen ist für bestimmte Arten von Infektionserregern charakteristisch; für die Form der Erkrankung, ob mesotympanal oder epitympanal, für Komplikationen von seiten des Warzenfortsatzes, Verlauf und Dauer kommen weniger Art und Virulenz des Erregers in ursächlichen Betracht, als allgemein-konstitutionelle und lokale Verhältnisse, wie anatomische Beschaffenheit des erkrankten Mittelohrapparates, akute oder chronische Entzündungen der Nase und des Nasenrachenraumes. Zuverlässige prognostische Schlüsse lassen sich aus dem bakteriologischen Befunde im einzelnen nicht ziehen; als wahrscheinlich jedoch ist anzunehmen, daß bei sterilem Erguß der Prozeß in glatte Heilung übergeht, daß die Staphylokokken- und Pneumokokkeninfektionen in der Regel nicht bzw. nur selten zu Komplikationen führen, die nicht spontan zurückgehen können; die weitaus am häufigsten zu beobachtenden Streptokokkenotitiden (Streptokokkus pyogenes und mucosus) pflegen in etwa der Hälfte der Fälle ohne Operation auszuheilen. **W. Goebel** (Köln).

---

9) **Heermann.** Aseptik in der Ohren- und Nasenchirurgie.
(v. Langenbeck's Archiv Bd. LXXXII. Hft. 3.)

Verf. schildert die Aseptik, wie er sie in seiner Tätigkeit als Ohren- und Nasenspezialist durchführt. Im Sprechzimmer werden nur die Untersuchungen und solche Eingriffe vorgenommen, bei denen die Aseptik nicht unerläßliche Vorbedingung ist. Alle blutigen Eingriffe, bei denen es auf Asepsis ankommt, werden in einem anderen Raume ausgeführt. Die Desinfektion der Hände muß eine individuelle sein. H. hat eine eigens hergestellte Rethseife in Benutzung. Die Bürste wird vermieden. Bei Nasenoperationen wird der Naseneingang, event. der Schnurrbart mit Benzin gereinigt. Kokainlösungen werden mit Leitungswasser verdünnt, das als steril anzusehen ist. Vor einer Tonsillotomie sollen kariöse Zähne plombiert oder extrahiert werden.
**E. Siegel** (Frankfurt a. M.).

---

10) **Williams.** Operations for deflections and spurs of the nasal septum, with special reference to submucous resection.
(Bristol. med.-chir. journ. 1907. März.)

W. bespricht kritisch die verschiedenen für die Beseitigung einer Verbiegung bzw. eines Vorsprunges der Nasenscheidewand angegebenen Operationsmethoden unter besonderer Berücksichtigung der submukösen Resektion. W. selbst operiert in folgender Weise: zunächst Inzision der Schleimhaut an der konkaven Seite, nach vorn von der Stelle

gelegen, an welcher auf der Konvexseite die Knopflochinzision gemacht wird, Ablösung des Muko-Perichondrium mit dem Elevator. Hierdurch wird, wenn nunmehr in der gebräuchlichen Weise auf der konvexen Seite vorgegangen wird, die Gefahr einer Schleimhautperforation beseitigt. (17 Abbildungen.) **Mohr** (Bielefeld).

---

11) **H. Lorenz.** Eine neue Operationsmethode für doppelseitige, mit rüsselartig vorragendem Zwischenkiefer komplizierte Hasenscharte.

(Deutsche Zeitschrift für klin. Chirurgie Bd. LXXXVII. p. 410.)

L.'s an einem 10jährigen Mädchen in der Hochenegg'schen Klinik zu Wien mit bestem Erfolge benutztes Verfahren besteht in Wegschneidung des Zwischenkiefers und Verwendung des Philtrums zur Hautbekleidung des Septums, sowie zur Einbettung in den Spalt des Alveolarfortsatzes, worauf nach genügender Mobilisierung von Nasenflügeln und Oberlippenhälften letztere in der Medianlinie vereinigt werden. Während bei jeder Konservierung des Zwischenkiefers dessen Zurücklagerung eine tiefe Eindrückung der Nasenspitze hervorbringt und damit das Profil der Nase ruiniert, erreichte L. durch sein Verfahren, wie die Photogramme seiner Operierten zeigen, ein in der Tat ausgezeichnetes Resultat. Dem einzigen Mangel desselben, einer ungenügenden Vorwärtswölbung der Oberlippe, ist durch eine künstliche, Schneidezähne tragende Prothese abgeholfen. Die Details der Schnittführung sind durch Figuren erläutert. Auf diese wird hier verwiesen und nur betreffs Verwertung des Philtrums bemerkt, daß dasselbe durch einen frontalen von oben nach unten in der Mitte seiner Dicke zwischen Haut und Schleimhaut geführten Schnitt sozusagen entfaltet wird. In diesem Zustande wird es — die Wundfläche nach oben, die Epithelseite nach unten gerichtet — auf die angefrischten Teile des Septums und die Alveolarbogenspaltränder aufgenäht. **Meinhard Schmidt** (Cuxhaven).

---

12) **G. Hesse.** Zur Diagnose der Kinnfistel. (Aus der Poliklinik für Zahn-Mundkrankheiten des zahnärztlichen Instituts der kgl. Universität Breslau. Direktor Prof. Dr. Partsch.)

(Deutsche Monatsschrift für Zahnheilkunde 1907. Märzheft.)

Da Kinnfisteln und Periostitiden im vorderen Bereiche des Unterkiefers ihre Entstehung fast ausnahmslos krankhaft gewordenen Frontzähnen im Unterkiefer verdanken, so bietet sich doch nicht selten Gelegenheit, Fälle zu beobachten, die ohne Berücksichtigung des Zahnsystems chirurgisch durch Inzisionen, Auskratzungen, Kauterisationen oder Ätzungen erfolglos behandelt wurden oder selbst nach Behandlung der Zähne mit folgenden chirurgischen Eingriffen nicht zur Ausheilung kamen.

Befinden sich Wurzelreste oder tief kariöse Zähne im vorderen Abschnitt des Unterkiefers, so wird man schon durch Extraktion der Zahnstümpfe oder geeignete Behandlung der erkrankten, aber erhaltungsfähigen Zähne in vielen Fällen die Fistel mit Erfolg bekämpfen können. Wesentlich unterstützt werden dabei die diagnostischen bzw. therapeutischen Maßnahmen, sobald vom Pat. ein bestimmter Zahn durch früher empfundenen Schmerz als der Urheber bezeichnet werden kann.

Viel schwerer hält es aber in den Fällen, das ätiologische Moment für die äußerlich kennbar gewordene Krankheitserscheinung zu finden und damit therapeutisch die richtigen Maßnahmen treffen zu können, steht man einem äußerlich vollkommen intakten Gebiß gegenüber.

Die Kinnfistel ist das Produkt einer chronischen Wurzelhautentzündung; ihr geht der Zerfall einer Zahnpulpa voraus. Dieser kann in einem sonst völlig intakten Zahne erfolgen ohne Schmerzen auszulösen, ohne merkbare Veränderungen in Farbe und Transparenz des Zahnes hervorzurufen, ohne akute Erscheinungen auftreten zu lassen, so daß auch die betreffenden Pat. keinerlei Anhaltspunkte geben können. In vielen Fällen kann die Pulpa zweier und mehrerer Zähne nekrotisch geworden sein. Und da man weiß, daß nur die Zerfallsmassen im Wurzelkanale dauernd den krankhaften Prozeß unterhalten, und daß man erst nach Trepanation und entsprechender Behandlung des unversehrt aussehenden, aber schuldigen Zahnes die Fistel zur Ausheilung bringen kann, so ist kurz die Möglichkeit diagnostischer Sicherheit mittels einer Methode zu betonen und die Möglichkeit, hierdurch den Pat. eventuell größere Eingriffe zu ersparen.

In zweifelhaften Fällen bedienen wir uns, um uns von dem Lebenszustande der Zahnpulpa zu überzeugen, nach dem Vorgange von Fuyt u. a., der Prüfung mittels des elektrischen Stromes. Während Zähne mit lebender Pulpa deutlich auf den elektrischen Strom reagieren, kann man bei denen mit zerfallenem Zahnmark keine Reaktion auslösen.

Die mit Stoff überzogene befeuchtete Plattenelektrode eines Induktionsapparates wird auf die Wange aufgelegt, die andere Elektrode mit dem zu untersuchenden Zahn in Berührung gebracht. Diese Elektrode zeigt eine eigene Konstruktion, indem ein konisch geformtes, feuchtes Tonstück, dessen Spitze leicht für jeden Einzelfall zu formen ist, und das sich leicht der Oberfläche des Zahnes anschmiegt, ohne abzugleiten und andererseits eine sichere Isolierung des einzelnen Zahnes gestattet, auf ein in einem Holzgriff steckendes entsprechend gerundetes Metallstück aufgesetzt wird.

Unter Zuhilfenahme dieser absolut verläßlichen elektrischen Untersuchung gelang es in jedem Fall, in einem unversehrt aussehenden Gebiß den schuldigen Zahn — mit abgestorbener Pulpa — ausfindig zu machen, es gelang ferner, Pat., die jahrelang schon in ärztlicher und zahnärztlicher Behandlung waren, doch noch von ihrer Kinnfistel

zu befreien, lediglich weil neben schon trepanierten Zähnen noch der eine oder andere der Behandlung entgangen war, der erst durch den elektrischen Strom als mitschuldig erkannt wurde.

(Selbstbericht.)

---

13) **Brubacher.** Einfluß der Nervendurchschneidung auf die Struktur der Zahnpulpa.

(Virchow's Archiv Bd. CLXXXVII. p. 516.)

Verf. stellte seine Versuche an Hunden an, denen er den Nervus inframaxillaris durch Eröffnen des Kanales von der Außenseite des Unterkiefers freilegte und sodann den Nerv auf 1—2 cm Länge resezierte. Nach längstens 2 Monaten wurden die Tiere getötet. Die Untersuchungsresultate waren folgende: Ob die Schädigung der Zahnpulpa eine direkte, d. h. durch den Ausfall trophischer Nerven bedingte, oder eine indirekte sei, hervorgerufen, durch eine Störung der Gefäßinnervation, bleibt dahingestellt. Tatsache ist jedenfalls, daß sich nach dieser Operation niemals Nekrose oder Entzündung der Zahnpulpa, wohl aber stets eine tiefgehende Ernährungsstörung in derselben entwickelt hat, die als Atrophie in Erscheinung tritt.

**Doering** (Göttingen).

---

14) **Kempf.** Über den idiopathischen Retropharyngealabszeß und seine Beziehung zu den retropharyngealen Tumoren.

(v. Langenbeck's Archiv Bd. LXXXII. Hft. 3.)

K. schildert die Krankengeschichte eines Kindes, bei dem eine retropharyngeale Mischgeschwulst von lymphangiomatösem Charakter einen Retropharyngealabszeß vorgetäuscht hatte. Der diagnostische Irrtum war leicht möglich, da ein Teil der Geschwulst in der Tat vereitert war. Die Ansichten über die Ätiologie des retropharyngealen Abszesses bedürfen nach des Verf.s Anschauung dringend einer Revision. Für gewöhnlich sieht man eine Lymphadenitis als die häufigste Ursache an. Diese kann es aber nicht erklären, warum bei Erwachsenen derartige Eiterherde so selten sind. K. glaubt, daß seine Beobachtung keinen singulären Fall darstellt, sondern daß die Entwicklung eines Abszesses auf dem Boden einer Neubildung des Retropharyngealraumes ein häufiges Ereignis ist. Die in der Literatur niedergelegten Mitteilungen über retropharyngeale Geschwülste einschließlich akzessorischer Schilddrüsenanlagen sind nur geeignet, diesen Verdacht zu bestärken, da diese Geschwülste im Kindesalter vorkommen und genau die Gegenden einnehmen, wo die Retropharyngealabszesse mit Vorliebe sitzen. Durch ihre Lage an der Kreuzungsstelle des Atmungs- und Verdauungsweges sind sie zahlreichen thermischen und mechanischen Reizen ausgesetzt, so daß eine Entzündung und Infektion leicht möglich ist. Durch die Eiterung können solche Geschwülste ganz verschwinden. Therapeutisch verdient die Eröffnung von außen her gegenüber der Inzision vom Munde aus den Vorzug. Zur Ableitung des Eiters soll man nur Gazestreifen verwenden, da

Drains leicht die großen Gefäße arrodieren und tödliche Blutungen herbeiführen können. E. Siegel (Frankfurt a. M.).

15) **C. Riely.** Pott's disease.

(Amer. journ. of orthop. surg. Vol. IV. Nr. 3.)

Verf. erblickt in dem Vornüberkippen des Beckens, verursacht durch die Bauchmuskulatur, einen wichtigen Faktor an dem Zustandekommen der Deformität. Diagnostisch ist die Röntgenaufnahme von hoher Bedeutung. Abszesse können nur so im Frühstadium diagnostiziert werden. Die Behandlung leitet Verf. mit Ruhelage, bei welcher Keilkissen unter den Buckel geschoben werden, ein und fährt mit dem Tragen von Aluminiumkorsetts fort.

A. Hofmann (Karlsruhe).

16) **Böhm.** Über die Ursache der jugendlichen sogenannten »habituellen« Skoliose.

(Fortschritte auf dem Gebiete der Röntgenstrahlen Bd. XI. Hft. 1.)

Im ersten, dem anatomischen Teile der Arbeit spricht Verf. von der »numerischen Variation« der Wirbelsäule, d. h. von den Abweichungen der normalen Zahl der einzelnen Wirbelabschnitte; letztere lassen ein zweifaches Prinzip erkennen, die Variation in kranieller Richtung, d. h. eine Verschiebung der Regionengrenzen der Wirbelsäule um einen Wirbel kopfwärts und die Variation kaudaler Richtung; bei letzterer stehen die Regionengrenzen um einen Wirbel tiefer als normal, Thorax und Kreuzbein sind kaudalwärts verschoben.

Für den Kliniker sind vor allem die überzähligen Halsrippen von Bedeutung, welchen eine ursächliche Beziehung zur Skoliose zugeschrieben wird. Besonders wichtig sind genannte Variationen, wenn sie einseitig sind; durch die dadurch bedingte Asymmetrie des Körperstativs kann es zu Deformierungen, speziell seitlichen Verschiebungen kommen. Die numerischen Variationen der Wirbelsäule sind häufig nur ein Symptom eines Entwicklungsfehlers, der gleichzeitig und verhältnismäßig oft noch in anderen Störungen sich äußert, z. B. Beinverkürzung, Asymmetrien in der Entwicklung und im Ansatz der Beckenhälften, Störungen im Aufbau des Schultergürtels.

Die weiteren Untersuchungen haben ergeben, daß die weibliche Wirbelsäule eine große Neigung hat kopfwärts zu variieren, die männliche Wirbelsäule eine entschiedene Tendenz zu kaudalwärts gerichteten Variationen; ferner variiert die linke Seite mit großer Vorliebe zum Kopfe hin, die rechte Seite dagegen mehr zum kaudalen Ende.

Verf. hat eine größere Anzahl von Pat. unter Rerücksichtigung dieser anatomischen Befunde untersucht und faßt die Resultate seiner Arbeit in folgenden Schlußsätzen zusammen:

»1) Untersuchungen am anatomischen Material lehren, daß bestimmte Formen der numerischen Variation der Wirbelsäule pathologische Bedeutung als ätiologische Faktoren für gewisse seitliche Wirbelsäulenverkrümmungen erlangen können.

2) Die Röntgenuntersuchungen ergeben, daß entsprechende klinische Formen von »habitueller« Skoliose in der überwiegenden Mehrzahl der Fälle (16 von 20) jene pathologischen Variationsformen am Sitze der primären Verkrümmung aufweisen.

3) Die »habituelle« Skoliose tritt zu einer Zeit klinisch in die Erscheinung, zu welcher man auf Grund der eigentümlichen (postnatalen) Entwicklung der Wirbelsäule ihr Auftreten erwarten würde, falls sie zu jener pathologischen Variationsform in ursächlicher Beziehung stünde.

4) Die selektive Affektion der Wirbelsäulenseiten bei der »habituellen« Skoliose steht mit dem eigentümlichen Verhalten der Wirbelsäulenseiten zu der numerischen Variation im Einklange.

Auf diese Befunde und Argumente gestützt, sind wir zur Aufstellung des folgenden Satzes berechtigt:

Jene Entwicklungsstörung des menschlichen Körpers, welche in der sog. numerischen Variation der Wirbelsäule ihren Ausdruck findet, führt unter bestimmten Umständen zu jenen idiopathischen seitlichen Verkrümmungen der Wirbelsäule, welche ungefähr zu Beginn des zweiten Lebensdezenniums auftreten und bisher als rein-funktionell oder osteopathisch-funktionell erworbene Affektionen galten.

Auf Grund der bisherigen Untersuchungen scheint dieser Entwicklungsfehler der hauptsächliche ätiologische Faktor der »habituellen« Skoliose zu sein, die wir nunmehr wohl besser als spätkongenitale (Scoliosis congenitalis tarda) zum Unterschied von der frühkongenitalen bezeichnen.« **Gaugele** (Zwickau).

---

17) **Hans** (Limburg a. L.). Primäre und sekundäre Ursachen des erschwerten Décanulements in der Serumzeit.

(Münchener med. Wochenschrift 1907. Nr. 12.)

Nach H.'s Erfahrungen ist die Verschärfung des Aspirationszuges in den weitaus meisten Fällen die primäre Ursache des erschwerten Décanulements; dieselbe wirkt auf normale Granulationen besonders im oberen Wunddreieck, sowie auf die lockere Schleimhaut des Übergangsgebietes zwischen Kehlkopf und Luftröhre durch ihre Saugkraft aufquellend und so stenosierend. Sekundäre Ursache ist das zu spät vorgenommene Décanulement, das am zweckmäßigsten, je nach der Schwere des Falles, am 3.—5. Tage geschehen soll. Seit der Serumzeit ist in H.'s Krankenhaus die Sterblichkeit der Tracheotomie (die inf. wird von ihm bevorzugt) von 50—70 auf 10—20% zurückgegangen. **Kramer** (Glogau).

---

18) **Gottstein.** Über die Diagnose und Therapie der Fremdkörper in den unteren Luftwegen, mit besonderer Berücksichtigung der Bronchoskopie und Radioskopie.

(Mitteilungen aus d. Grenzgebieten d. Medizin u. Chirurgie 1907. III. Supplem.)

G. gibt nach Auseinandersetzung der anatomischen Verhältnisse eine Schilderung des Bronchoskops und der Bronchoskopie, als deren

Erfinder Killian zu gelten hat. Die Technik der oberen und unteren Bronchoskopie wird in allen Einzelheiten genau auseinandergesetzt, so daß ein abschließendes Bild des jetzigen Standes dieser neuen Kunst resultiert.

Danach folgen die Krankengeschichten von 15 Fremdkörperfällen, die in der Breslauer chirurgischen Klinik mit dem Bronchoskop untersucht worden sind. Ausschließlich obere Bronchoskopie wurde angewandt in 4 Fällen; in 1 Falle mißlang sie, in 2 Fällen war der Befund ein negativer, und im vierten gelang es, den Fremdkörper, eine Schlipsnadel, von oben her zu extrahieren. — In 6 Fällen wurde zunächst die obere Bronchoskopie angewandt, doch mußte noch die untere — von einer Tracheotomieöffnung aus — angeschlossen werden. Ausschließlich untere Bronchoskopie wurde in 5 Fällen angewandt. In 10 von den 15 Fällen wurde der Fremdkörper bronchoskopisch gesehen, extrahiert in 8 Fällen (7mal bei unterer, 1mal bei oberer Bronchoskopie). Narkose wurde angewandt in 9 Fällen. Geheilt entlassen wurden 13 von den 14 in Betracht kommenden Fällen — in einem war der Fremdkörper wohl schon vorher ausgehustet worden. Nur in 1 Falle trat der Tod ein, ohne daß der Fremdkörper extrahiert wurde; derselbe, eine Messingschraube, saß schon 3 Jahre in der Lunge. — Die Fremdkörper waren: 3 Bohnen, 3 Knochenstücke, 2 Nadeln, 1 Nagel, 1 Messingschraube, 1 Strumfbandklemme, 1 Weidenholzpfeife, 1 Pflaumenkern, 1 Fischrippe, 1 Mohrrübenstück.

Es folgt eine Zusammenstellung sämtlicher in der Literatur niedergelegten Fälle von Bronchoskopie bis zum 1. April 1906. Es sind 137. Davon gelang 114mal die bronchoskopische Diagnose, und in 96 Fällen = 84% wurde die bronchoskopische Extraktion des Fremdkörpers vollständig erreicht. Überraschend ist, daß im Laufe der Jahre immer weniger die obere Bronchoskopie angewandt wird, offenbar, weil die untere leichter ist. Trotzdem sollte, wenn möglich, die obere bevorzugt werden. Der größte Triumph der Bronchoskopie ist ein Fall Neumeyer's, der bei einem 9 Monate alten Kinde nur durch obere Bronchoskopie den Fremdkörper sah und aus dem Eingang in den rechten Bronchus extrahierte.

Auf Grund des gesamten vorliegenden Materiales gibt G. sodann eine vollständige Klinik der Fremdkörper in den unteren Luftwegen unter Schilderung der Ätiologie, Symptomatologie und Therapie der aspirierten Fremdkörper. — Die Arbeit entrollt ein glänzendes Bild der Fortschritte, den dieser neue Zweig unserer ärztlichen Kunst uns in wenigen Jahren beschert hat. **Haeckel** (Stettin).

---

19) **Hofbauer.** Zur operativen Behandlung gewisser Lungenkrankheiten (Emphysem und Tuberkulose).

(Zeitschrift für experim. Pathologie u. Therapie 1907. Bd. IV.)

Verf. tritt den Ausführungen Freund's entgegen, der eine primäre Veränderung der Rippenknorpel als Ursache der Thoraxmiß-

staltung und weiterhin der Entstehung von Spitzentuberkulose und Emphysem beschuldigt hat. Verf. macht Freund den Vorwurf, daß er sich nur um anatomische Daten gekümmert und die Atmungsphysiologie nicht genügend berücksichtigt habe.

Da nach seiner Überzeugung die Thoraxform bei diesen Leiden nicht die Ursache für ihre Entstehung ist, so kann man auch nicht erwarten, sie durch operative Behandlung der Rippen günstig zu beeinflussen. W. v. Brunn (Rostock).

20) **D. Hellin.** Über das doppelseitige Empyem.

(v. Langenbeck's Archiv Bd. LXXXII. Hft. 3.)

Kurzer literarischer Bericht über die bisherigen Fälle von doppelseitigem Pleuraempyem. Die Sterblichkeit ist keine hohe. Die Kasuistik beweist, daß die beiderseitigen Pleuraräume auch gleichzeitig eröffnet werden können, ohne daß der Tod eintritt. Die Brusthöhle muß aber langsam von ganz kleiner Öffnung aus inzidiert werden, da nach Ansicht des Verf.s nicht der Pneumothorax an sich, sondern die Plötzlichkeit der Druckänderung das Gefährliche ist.

E. Siegel (Frankfurt a. M.).

21) **Spangaro.** Ricerche sperimentali sul comportamento funzionale del cuore ferito e sottoposto ad atti operativi.

(Arch. intern. de chir. Vol. III. Fasc. 4.)

S. faßt die Ergebnisse seiner ausführlichen experimentellen Arbeit in folgende Schlußsätze zusammen:

Zur Freilegung des Tierherzens empfiehlt sich die Resektion der V. Rippe. Die Folgen des Pneumothorax lassen sich durch Anwendung der künstlichen Atmung vermeiden. Bevor man die Operation beginnt, wird das Herz zweckmäßig mittels eines durch die Herzspitze geführten Fadens fixiert. Herzbeutel und Brusthöhle sind getrennt zu drainieren. An der Verletzungsstelle bilden sich immer Verklebungen, die in der Regel nicht sehr fest sind.

Das Herz besitzt eine recht große Widerstandsfähigkeit gegen Traumen. Die Schädigungen der Herzfunktion entspringen teils aus der mechanischen Reizung des Herzmuskels, teils aus der Beeinträchtigung der Herzbewegungen und aus der Verminderung der zirkulierenden Flüssigkeitsmenge infolge Blutverlustes.

Ein kurzer mechanischer Reiz erzeugt plötzlichen Herzstillstand, dem eine kompensatorische Systole folgt. Länger dauernde Reize haben Pulsverlangsamung, starke arhythmische Herzkontraktionen und eine leichte Verminderung des Blutdruckes zur Folge. Reizempfindlich ist nur das Myokard, nicht das Epikard und das Endokard.

Mechanische Hindernisse beeinträchtigen in verschiedener Weise die Herztätigkeit: sie vermindern die volumetrischen Schwankungen des Herzens, verringern den Blutdruck und rufen Unregelmäßigkeiten des Pulses hervor. Blutverlust vermindert den Blutdruck ebenfalls. Der anfänglichen Pulsverlangsamung folgt später eine Pulsbeschleu-

nigung. Manuelle Kompression und Andrücken des Herzens gegen die Thoraxwand sind zu vermeiden.

Die Anwesenheit eines Blutergusses im Herzbeutel schädigt die Herztätigkeit erheblich. Der Blutdruck zeigt eine fortschreitende Abnahme, der Puls wird beschleunigt. Es ist bemerkenswert, daß zur Erzeugung dieser Zeichen des Hämoperikards keine besonders große Blutmenge erforderlich ist. Mit der Beseitigung des Hämoperikardiums kehrt das Verhalten des Blutdruckes und des Pulses zur Norm zurück.

Nach Anlegung der Herznaht kann der vorher unfühlbare Puls wieder fühlbar werden. Nadeln und andere ins Herz eingeführte Fremdkörper beeinträchtigen die Herzfunktion nur, wenn sie die Herzbewegung behindern oder eine Blutung hervorrufen. Eine mechanische Reizung des Sulcus longit. ant. an der Grenze von mittlerem und oberem Drittel kann, wenn auch selten, einen plötzlichen dauernden Stillstand des Herzens hervorrufen. Die doppelseitige Durchschneidung des Vagus ändert das Verhalten des Herzens gegen Traumen nicht wesentlich. Eine Verletzung des Perikards beeinflußt die Herztätigkeit nicht. Der Verschluß eines Hauptastes der Art. coronaria bewirkt keine nennenswerte Pulsveränderung.

**Revenstorf** (Hamburg).

---

# Kleinere Mitteilungen.

## Zur Therapie der auf der Vena saphena liegenden Unterschenkelgeschwüre, die nicht mit Varicen kompliziert sind.

Von

Dr. med. **Alfred Weischer,**
leitendem Arzt des kathol. Krankenhauses in Hamm i. W.

Die chronischen Geschwüre des Unterschenkels bilden das Crux der Chirurgen. Die zahlreich empfohlenen Mittel, denen sich fast täglich neue anreihen, weisen am besten auf die Schwäche der Therapie hin. Sind deutliche Krampfadern vorhanden, so wissen wir, daß eine kausale Verbindung zwischen Ulcus und Varix besteht; wir unterbinden oder exstirpieren die Vena saphena, um das oberflächlich zirkulierende Blut durch die tiefer gelegenen Venen zu leiten, die Stauung zu heben und so eine Heilung des Geschwüres zu veranlassen.

Ist eine Varicenbildung nicht vorhanden, so hat eine Unterbindung der Saphena an typischer Stelle, wie allgemein bekannt ist, absolut keinen Erfolg.

Bei einer bestimmten Lage der Geschwüre konnte ich mich trotzdem des Eindruckes eines gewissen Zusammenhanges nicht erwehren.

Nachdem ich einigen Frauen ohne andauernden Erfolg die Saphena unterbunden hatte, kam ein Mann, der wohl kräftige Muskeln, aber nur einen geringen Panniculus adiposus besaß, in meine Behandlung. Das Geschwür lag in 3-Markstückgröße eine Hand breit über dem medialen Knöchel auf der inneren Fläche der Tibia. Während im Liegen nichts Abnormes zu sehen war, sprang im Stehen die Saphena am Unterschenkel in ihrem ganzen Verlaufe leicht unter der Haut hervor. Das Gefäß führte durch die Mitte des Ulcus abwärts bis zur vorderen Fläche des inneren Knöchels. Die Saphena machte den Eindruck einer gleichmäßigen, zylin-

drischen Erweiterung; eine Ektasie war nirgends zu sehen. Beim Trendelenburg'schen Versuche füllte sich die Vene nicht momentan, aber doch entschieden rascher wie in der Norm. Man hatte den Eindruck, als ob die Klappen nicht mehr ganz intakt wären und der normale Rückfluß des Blutes gehemmt würde.

Bei gut genährten Frauen ist eine geringe Dilatation der Saphena nicht nachzuweisen, da das Gefäß ja unmittelbar auf der Fascie unter dem subkutanen Fett liegt.

Die unmittelbare Lage des Ulcus auf der vorderen Wand der Saphena legte den Gedanken eines anatomischen Zusammenhanges beider nahe.

Da im Geschwüre die Haut völlig fehlte, so mußte hier im Stehen die Blutsäule besonders stark auf der deutlich sichtbaren vorderen Wand des Gefäßes lasten. Die stete An- und Abschwellung mußte einen dauernden Reiz auf das Geschwür ausüben.

Um diese Schädlichkeit zu entfernen, exstirpierte ich die Saphena bis zum Knie; zugleich wurde das Ulcus umschnitten, entfernt, die Haut seitlich abgelöst und der Defekt durch Naht geschlossen.

Die Heilung des Geschwüres bei dem zuerst Operierten hält jetzt seit 4 Jahren an.

Mein späteres Material bestand vorwiegend aus Frauen mit guter Ernährung, bei denen die Saphena gar nicht oder nur im unteren Drittel des Unterschenkels eben zu erkennen war.

An den ausgeschnittenen Gefäßen war keine variköse Ausbuchtung zu erkennen; es handelte sich, wenn überhaupt, nur um eine gleichmäßige Erweiterung des ganzen Rohres.

Bei der Operation halte ich es für notwendig, die Saphena mindestens 1 Zoll weit über dem unteren Rande des Ulcus zu entfernen.

In der Regel mündet in dieser Gegend ein größerer Ast in die Saphena, der ligiert werden muß. Außerdem bildet sich bei der Unterbindung der Saphena am unteren Rande des Geschwüres in der Nahtlinie eine Prominenz, an der die Naht bei einiger Spannung leicht aufbricht, so daß die Catgutligatur sich ausstößt. Die Wundheilung wird durch ein derartiges Ereignis unangenehm verzögert.

Die Ausschälung der Vene nach Narath mache ich am Unterschenkel wegen der vielen kleinen Seitenäste nicht. Unterbindet man nicht sorgfältig, so treten Nachblutungen ein, welche die prima intentio schädigen. Reicht die Exstirpation, wie ich es in einigen Fällen getan habe, bis zum Femur, so wende ich am Kniegelenke das Narath'sche Verfahren schon seit Jahren an. Hier ist die Methode sehr einfach, weil fast stets Seitenäste fehlen. Wir erhalten eine normale Hautbrücke, welche allen Bewegungen im Kniegelenk ohne Spannung folgen kann.

Wegen Mangel an Material ist es mir nicht möglich gewesen, den kausalen Zusammenhang der auf und hinter dem Malleolus externus liegenden Geschwüre und der Vena saphena parva zu prüfen.

In geeigneten Fällen würde ich es der Analogie wegen für angezeigt halten, die Vena saphena parva, event. zugleich auch die Vena saphena magna, die beide durch Anastomosen verbunden sind, zu exstirpieren.

Im übrigen möchte ich die Bemerkung anschließen, daß ich bei Varicen des Unterschenkels nur noch die Totalexstirpation der Saphena mache, da alle übrigen Methoden mir nach mehr oder weniger langer Zeit Rezidive ergaben.

---

22) **H. Leischner.** Beiträge zur Kasuistik der Schädelstiche.

(Wiener klin. Wochenschrift 1907. Nr. 9.)

An der Hand dreier Fälle weist Verf. darauf hin, wie schwer es oft ist, zu beurteilen, ob ein Schädelstich eine penetrierende Schädelverletzung darstellt, da oft zunächst ernstere Symptome fehlen. Interessant ist speziell der dritte Fall, in welchem eine Stichverletzung der Art. occipitalis vorlag mit Impression eines Knochenstückes. Nach Entfernung desselben trat eine profuse venöse Blutung

aus dem verletzten Sinus transversus ein, der vorher durch das eingedrückte Knochenstück komprimiert worden war. Die Blutung konnte nur durch Tamponade gestillt werden. Heilung. **Renner** (Breslau).

23) **S. Auerbach und E. Grossmann.** Ein operativ behandelter Fall von Jackson'scher Epilepsie. (Aus der Frankfurter Poliklinik für Nervenkranke und dem v. Neufoille'schen Kinderhospital.)
(Münchener med. Wochenschrift 1907. Nr. 10.)

Der jetzt $7^1/_2$ Jahr alte Knabe hatte den ersten Krampfanfall 8 Tage vor Ausbruch des im Alter von $3^3/_4$ Jahren akquirierten Scharlachs, während dessen die Konvulsionen an Dauer und Heftigkeit zunahmen, um auch nach Ablauf der Infektionskrankheit 2—3mal in der Woche während der nächsten 2—3 Monate aufzutreten. Dann blieb der Knabe $2^1/_2$ Jahre lang von den Anfällen verschont, bekam sie dann wieder mit großer Heftigkeit; sie befielen meistens die linke Körperseite, begannen in den Hals- und Nackenmuskeln und sprangen zuweilen auf die rechte Seite über. Schließlich linksseitige Lähmung mit häufigen klonischen Zuckungen im linken Arm und großer Muskelunruhe rechts, drohende Verblödung. Bei der Operation wurde die rechtsseitige motorische Rindenregion freigelegt und 3 Tage später unter Entleerungen von ziemlich reichlicher Zerebrospinalflüssigkeit aus dem Subarachnoidealraum nach Feststellung des primär krampfenden Zentrums mittels faradischer Reizung das betreffende Rindengebiet bis auf das Mark exzidiert (keine Cyste usw.), die Blutung durch Tamponade gestillt, sodann Dura- und Weichteilknochenlappen zurückgelegt und die Wunde bis auf eine kleine Lücke (Tampon) geschlossen. In den ersten 10 Tagen p. op. nahm die Lähmung weiter zu; dann aber begann eine sichtliche Besserung, die rasch große Fortschritte machte: ungefähr $2^1/_2$ Monate p. op. war der linke Arm normal beweglich, nachdem die Lähmung des linken Beines und zum Teil auch die des Facialis schon vorher geschwunden war; in psychischer Hinsicht trat eine völlige Heilung ein, und vor allem die Krämpfe blieben schließlich aus und sind auch jetzt über $^3/_4$ Jahr lang nicht mehr wiedergekommen.

Im Anschluß an den ausführlichen Bericht dieses Falles erörtern die Verff. auch die Frage nach der operativen Behandlung der genuinen Epilepsie und befürworten auch bei dieser im Hinblick auf die schließlich eintretende Verblödung vieler Epileptiker infolge Fortdauer der Konvulsionen, die Frage der Operation mehr wie bisher und nicht zu spät zu erwägen. Ein Eingriff sei um so eher ins Auge zu fassen, je mehr Halbseitenerscheinungen sich bei gründlicher Untersuchung feststellen lassen, und je bestimmter die sorgfältig aufgenommene Anamnese für die Einwirkung eines erheblicheren Kopftraumas oder eines früheren encephalitischen Prozesses oder für ein temporäres Beschränktsein der Anfälle auf eine Körperseite spräche. **Kramer** (Glogau).

24) **B. Hollander.** Operative treatment of traumatic psychosis.
(Medical press 1907. April 17.)

Ein 39jähriger Arzt, dessen Familien- und persönliche Anamnese keinerlei Besonderheiten bot, wurde 1898 von einem Pferd an die rechte Seite des Kinns geschlagen und litt danach an heftigen Kopfschmerzen und Trigeminusneuralgien. 1 Jahr später fiel er auf die rechte Seite des Kopfes. Im Anschluß daran stellte sich heftige Hemikranie ein; sein Charakter änderte sich vollständig. Er wurde leicht erregbar, ängstlich, deprimiert, hatte Selbstmordgedanken und war zu sexuell perversen Handlungen geneigt. Er litt weiterhin an Verstopfung, Schlaflosigkeit, sensiblen Störungen im linken Arm. Im Frühjahr 1905 stellte sich vorübergehend amnestische Aphasie und Lähmung der rechten Gesichtsseite und linken Körperhälfte ein. H. lokalisierte — im Oktober 1905 — die Ursache dieser Störungen in die Gegend des rechten Gyrus supramarginalis und angularis mit allmählicher Ausbreitung auf die hinteren Teile der Temporalwindungen. Bei der Untersuchung fand sich eine 5 cm lange, mit der Unterlage verwachsene Narbe hinter

dem rechten Ohr. Es wurde trepaniert in einer Ausdehnung vom rechten Ohre bis zur Protuberantia occip. ext. Der Knochen war verdickt, seine Diploe sehr spärlich, die Dura mit der Innenseite verwachsen. Nach Abheben des Knochenstückes wölbte sich die Dura vor, ohne zu pulsieren. Aus einer Inzisionsöffnung ergoß sich klare Flüssigkeit. Die Dura war verdickt und hatte opakes Aussehen. Am Gehirn fanden sich keine pathologischen Veränderungen. Die Wunde wurde geschlossen. Während der Heilung traten noch einige Anfälle von Hemikranie und Trigeminusneuralgie auf; dann war Pat. jedoch von allen Symptomen seiner Psychose vollständig geheilt. **Erhard Schmidt** (Dresden).

25) **Metzner.** Über eine ungewöhnliche Form der Impftuberkulose.
(Beiträge zur klin. Chirurgie Bd. LII. p. 255.)

Verf. beschreibt eine kirschgroße Geschwulst des Ohrläppchens, die als seltene Form der Impftuberkulose $^3/_4$ Jahre nach dem Ohrringstechen sich entwickelt hatte und nach dem histologischen Befund eine Anhäufung miliarer Tuberkel zu Knötchenform darstellte. Die regionären Lymphdrüsen waren nicht ergriffen. Exzision führte zur Heilung. **Reich** (Tübingen).

26) **Kerr Love.** Blue pigmentation of the tympanic membrane.
(Glasgow med. journ. 1907. April.)

Verf. berichtet über sechs Fälle eigener Beobachtung. Die Blaufärbung des Trommelfelles, die in letzter Zeit auch in deutschen ärztlichen Gesellschaften zur Diskussion stand, betraf in Verf.s Fällen ausschließlich solche Leute, die in Kohlenbergwerken gearbeitet hatten. Verf. ist der Ansicht, daß die eigenartige Färbung dem Ruß bzw. Kohlenstaub selbst ihre Entstehung verdankt; er nimmt an, daß die Kohleteilchen auf dem Wege der Tuba Eustachii ins Mittelohr gelangt sind und sich dort abgelagert haben. Die Frage, inwiefern die Pigmentation in fünf seiner Fälle mit Hörstörungen zusammenhängt, läßt Verf. offen.

**W. v. Brunn** (Rostock).

27) **Kümmel.** Über die vom Ohr ausgehenden septischen Allgemeininfektionen.
(Mitteilungen a. d. Grenzgebieten der Medizin und Chirurgie 1907. III. Supplem.)

K. berichtet über 12 Fälle von septischer Allgemeinerkrankung nach Ohraffektionen aus der Heidelberger Ohrenklinik. Der erste Fall ist als Sepsis zu erachten; wenn auch mikroskopisch Streptokokkenanhäufungen in Niere, Herz, Gehirn nachweisbar waren, kam es doch nicht zu metastatischen Abszessen, die für die pyämische Form der Allgemeininfektion charakteristisch sind. Ein zweiter Fall stellt eine Bakteriämie, die mit Toxinämie kombiniert ist, dar, während der dritte eine echte Toxinämie ohne Bakteriämie ist. Die übrigen Fälle weichen nicht oder nur wenig von dem klassischen Bilde der pyämischen Verlaufsform der otogenen Allgemeininfektion ab. Gestorben sind von den 12 Pat. 4.

**Haeckel** (Stettin).

28) **Schwalbach.** Zur Behandlung der pulsierenden Exophthalmus.
(Klinische Monatsblätter für Augenheilkunde 1905. XLIII. Jahrg.)

In einem nach Verletzung entstandenen Falle bei einem 12 Jahre alten Knaben hat Verf., ohne von den gleichlautenden Erfahrungen anderer Autoren Kenntnis zu besitzen, eine Resektion der stark dilatierten Vena ophthalmica mit bestem sofortigen Erfolge vorgenommen von einem Schnitt am Margo supraorbitalis aus. Vorher hatte er, aber ohne Erfolg, die Carotis communis unterbunden.

Verf. schlägt vor, in ähnlichen Fällen in Zukunft zuerst die Vena ophthalmica zu resezieren und erst, wenn das nichts helfen sollte, die Unterbindung der Carotis vorzunehmen. **W. v. Brunn** (Rostock).

29) **Rowan.** Two cases of eye injury caused by burning: result of operative and other treatment.

(Glasgow med. journ. 1907. April.)

Es handelte sich um zwei Männer, denen je ein Auge durch Verbrennungen vor $2^1/_2$ bzw. $6^1/_2$ Jahren schwer verändert worden war.

Besonders interessant ist der zweite Fall. Er betraf eine totale narbige Verwachsung beider Augenlider untereinander und auch mit dem Bulbus. Die Lider wurden voneinander getrennt und von der Cornea, die fest mit ihnen verwachsen war, abgelöst. Der kosmetische Effekt, der, wie im ersten Falle, durch Photogramme illustriert ist, ist ein guter, die Sehkraft des Auges, das über 16 Jahre ganz geschlossen und außer jeder Funktion gewesen war, beträgt jetzt ohne korrigierende Gläser $^1/_3$ der Norm. **W. v. Brunn** (Rostock).

30) **Henle.** Zur Technik der Nasenplastik.

(Mitteilungen a. d. Grenzgebieten der Medizin und Chirurgie 1907. III. Supplem.)

Im Gegensatz zum transplantierten Knochen, der nach Barth bis auf das Periost zugrunde geht, bleibt überpflanzter Knorpel erhalten. Nachdem schon früher Fritz König Nasenflügel durch transplantierten Ohrknorpel versteift hatte, nahm H. zur Hebung des eingesunkenen Nasengerüstes Rippenknorpel mit Perichondrium und fügte denselben in das Nasenseptum ein. Bei einem 14jährigen Jungen, der den sehr seltenen angeborenen Defekt des knorpeligen Nasenseptums bei sonst normal ausgebildeter Nase hatte, gelang es dadurch, die eingesunkene Nase aufs beste zu heben. Das transplantierte Knorpelstück heilte ein, trotzdem beim Einschieben des Knorpels in das Septum eine Schleimhautverletzung nicht zu vermeiden gewesen war. In einem zweiten Falle nach Einsinken der Nase durch Schußverletzung bei einem japanischen Soldaten bildete H. gleichfalls durch Inzision im häutigen Septum eine Höhle zwischen der Schleimhaut beider Nasenhälften und fügte zwei Knorpelspangen ein, eine zum Ersatz des Septum und eine zur Herstellung des Nasenrückens. Beide heilten ein und erhielten die eingesunkene Weichteilmasse in guter Stellung. **Haeckel** (Stettin).

31) **Jaboulay.** Ostéome du sinus maxillaire.

(Gaz. des hôpitaux 1906. Nr. 135.)

Der 25jährige Pat. hatte schon 11 Jahre eine Schwellung der rechten Wange. Vor einigen Jahren bekam er auf die Wange beschränkte Schmerzen, schließlich kam am zweiten rechten Praemolaren Blut und Eiter zutage.

Es fand sich eine harte Geschwulst. Bei Druck entleerte sich am Zahnfleischrande trübe, stinkende Flüssigkeit. Der Sinus wurde von der Fossa canina her ausgeschabt, und Pat. ging ab, von seinen Schmerzen befreit.

1 Jahr darauf bildeten sich unter dem Orbitalrand ein paar Fisteln, die Geschwulst wuchs. — Nun wurde die vordere Sinuswand entfernt, und es erschien eine elfenbeinharte, hühnereigroße Geschwulst, mit Granulationen bedeckt. Es gelang unschwer dieses Osteom der Highmorshöhle zu entfernen, so daß schließlich nur die vordere Wand fehlte. Schmerzen und entzündliche Erscheinungen schwanden sofort. Die Wunde granulierte langsam zu.

**V. E. Mertens** (Breslau).

32) **V. v. Bergmann.** Ein Fall von Teratom des Oberkiefers.

(v. Langenbeck's Archiv Bd. LXXXII. Hft 3.)

Beschreibung einer Geschwulst der linken Gesichtshälfte bei einem Neugeborenen. Dieselbe bestand aus Neurogliagewebe, Neuroepithelien, mit Epithel ausgekleideten Cysten und einem Hautüberzug. Als Ursprung der Geschwulst ist mit Wahrscheinlichkeit ein vom Ektoderm abgesprengter Keim anzusehen.

**E. Siegel** (Frankfurt a. M.).

33) **v. Hacker.** Über die Verrenkung des Unterkiefers nach hinten, zugleich ein Beitrag zur Behandlung der habituellen Kieferverrenkung.

(Beiträge zur klin. Chirurgie Bd. LII. p. 748.)

Der ausführlich beschriebene Fall von spontaner und willkürlich erzeugbarer Verrenkung des Unterkiefers nach hinten bei einer 51jährigen, zahnlosen Frau mit habitueller Unterkieferverrenkung nach vorn ist einmal wegen der Kombination beider Verrenkungsrichtungen bis jetzt einzigartig, sodann aber auch deshalb interessant, weil zu den bekannten Symptomen der Verrenkung nach hinten ein nach den beigefügten Bildern überaus charakteristisches Symptom hinzukommt, nämlich eine hochgradige Formveränderung des Gesichtes (Abnahme der Gesichtshöhe, Veränderung der Nasolabialfalte, Vorwulstung der seitlichen Wangengegend). Die Zahnlosigkeit und die beschriebene Deformierung des Gesichtes erzeugten, was bisher gleichfalls nicht beschrieben ist, mit dem Eintritt der Verrenkung hochgradige Dyspnoe und Cyanose des Gesichtes, weil der verrenkte Unterkiefer die Mundhöhle durch Anpressen der Zunge gegen den Gaumen und die emporgewulstete Oberlippe die Nasenlöcher verschloß.

Als anatomisch-physiologisches und daher zweckmäßigstes und schonendstes Repositionsverfahren, welches im beschriebenen Falle stets erfolgreich war, wird Zug nach vorn und abwärts an dem nahe dem Winkel gefaßten Unterkiefer mit folgender Drehbewegung desselben um seine Bewegungsachse derart, daß das Köpfchen nach vorn und oben, das Kinn nach rück- und abwärts gedreht wird, empfohlen.

Da im vorliegenden Falle die habituelle Verrenkung nach vorn zweifellos disponierend wirkte für jene nach hinten, so wurde versucht, durch Alkoholinjektionen in das Gelenk eine Kapselschrumpfung herbeizuführen und damit die Reluxationsmöglichkeit zu benehmen. In der Tat hatten ca. 20 Injektionen den Erfolg, daß bei 22jähriger Beobachtung nie mehr eine Verrenkung eintrat.

Bezüglich der Bedingungen für das Zustandekommen der Unterkieferverrenkung nach hinten ergaben anatomisch-klinische Studien, daß diese bei Weibern wesentlich häufiger als bei Männern, im ganzen aber recht selten gegeben sind. Von diesen anatomischen Voraussetzungen seien erwähnt: 1) eine mehr horizontale Neigung des Os tympanicum mit Abflachung der Crista stylomastoidea; 2) die Ausbildung der Fossa tympano-stylomastoidea; 3) Streckung des Kieferwinkels (weiblicher Typus); 4) Form, Größe und Stellung des Processus condyloidei.

Bei vorhandener Disposition besteht der Entstehungsmechanismus der hinteren Luxation meist in einem forcierten, raschen Mundschluß, wobei die Art resp. das Fehlen der Bezahnung, weiterhin Kapselerschlaffung und gewisse Erkrankungen der Kaumuskulatur wiederum disponierend mitwirken. **Reich** (Tübingen).

34) **Goldenberg.** Über eine neue Methode zu böswilliger Militärdienstentziehung.

(Deutsche militärärztl. Zeitschrift 1907. Hft. 5.)

Um vom Militärdienst frei zu kommen, hatte sich ein Russe für den Preis von 10 Rubeln mehrere Einspritzungen von Paraffin in die linke Unterkiefergegend machen lassen und war infolge der hierdurch entstandenen Geschwulst vom Militärdienst auch wirklich frei gekommen.

G. exstirpierte später auf Wunsch des Mannes die Geschwulst. Makroskopisch stellte dieselbe auf dem Durchschnitt ein dicht gewebtes, wabenartiges Maschennetz von derben fibrösen Strängen dar; in dasselbe eingelagert sind eine Unzahl von kleinen und kleinsten Paraffinkügelchen, die stellenweise die Größe einer Erbse erreichen. Mikroskopisch besteht sie aus einem Stroma von derben Bindegewebsbalken, in die rundliche Paraffininseln massenhaft eingelagert sind. Um diese herum findet sich eine starke kleinzellige Infiltration; der freie Rand der Paraffindepots ist an zahlreichen Stellen eingenommen von einem Kranz typischer Riesenzellen. **Herhold** (Brandenburg).

35) **E. Looser.** Zur Kenntnis der endothelialen Geschwülste der Kopfregion, speziell des Gaumens.

(Beiträge zur klin. Chirurgie Bd. LII. p. 261.)

Verf. beschreibt einen Fall jener eigentümlichen Mischgeschwülste, die in der Regel in der Parotis oder Submaxillaris lokalisiert sind, diesmal aber seltenerweise bei einem 35jährigen Pat. in der linken Mandelgegend am Übergange des weichen Gaumens in die seitliche Rachen- und Wangenschleimhaut gelegen war. Die walnußgroße, weichelastische Geschwulst machte geringe Schluckbeschwerden, war gut abgekapselt und ließ sich bequem stumpf ausschälen. Das Bett wurde mit dem Thermokauter verschorft. Glatte Heilung innerhalb 3 Wochen.

Gegenüber der Auffassung von dem epithelialen oder bindegewebigen Charakter dieser Mischgeschwülste kommt Verf. zu der Ansicht, daß an seiner Geschwulst mit Sicherheit die endotheliale Abstammung sich nachweisen lasse. Grob anatomisch war die Geschwulst durchweg streng abgekapselt und ohne Zusammenhang mit der Schleimhaut oder einem drüsigen Organ. Mikroskopisch bestand die Geschwulst aus epithelähnlichen, mit dem Stroma in äußerst inniger Beziehung stehenden Strängen und verschiedenen Modifikationen und Degenerationen des Bindegewebes (Schleim-Knorpelgewebe, hyalines Bindegewebe). Ausschlaggebend für die Beurteilung war der gelungene Nachweis des direkten Überganges von normalen Endothelien in die Epithel- und drüsenähnlichen Stränge; damit ist auch die Eigenart der Geschwülste, bald mehr nach epithelialem, bald mehr nach sarkomatösem Typus sich zu entwickeln, erklärt. **Reich** (Tübingen).

36) **Schloffer.** Zur temporären Gaumenresektion bei der Operation von Nasen-Rachengeschwülsten.

(Prager med. Wochenschrift 1906. Nr. 8.)

Eine technische, an einen vom Verf. operierten Fall anknüpfende Studie.

S. benutzte die Partsch'sche temporäre Resektion des harten Gaumens und Alveolarfortsatzes in Verbindung mit der von V. v. Bruns angegebenen seitlichen Aufklappung der Nase und erhielt durch diese Kombination einen recht zufriedenstellenden Einblick und gute Zugänglichkeit der Nase, Schädelbasis und des oberen Rachens bei dem steil sitzenden Kranken. Die Oberlippe wurde von einem Nasenloch aus gespalten.

Auf Grund der Erfahrungen bei einem Fall empfiehlt S., die Durchtrennung des Oberkiefers höher als bei Partsch und nicht horizontal, sondern beiderseits schräg von oben medial nach unten lateral vorzunehmen. Die Beweglichkeit des osteoplastisch resezierten Oberkieferteiles bleibt dieselbe; dem eigentlichen Operationsgebiet ist man nach Herunterklappen des resezierten Stückes eine Stufe näher als bei der ursprünglichen Partsch'schen Methode. Auch für die Kocher'sche Aufklappung beider Oberkiefer nach der Seite unter Spaltung des Alveolarfortsatzes und des harten und weichen Gaumens in der Mittellinie glaubt S. die schräge und höhere Durchtrennung des Oberkiefers empfehlen zu können. Die knorplige Nase muß vorher ein wenig abgetrennt und nach oben gezogen werden. Die Resektion der knöchernen Nase hat etwas höher als bei der typischen v. Bruns'schen Methode zu erfolgen. **Gutzeit** (Neidenburg).

37) **J. K. Spisharny.** Zur Frage von der Pharyngotomia suprahyoidea.

(Wratschebnaja Gazeta 1907. Nr. 13. [Russisch.])

S. beschreibt folgenden Fall — seinen zweiten — obiger Operation (s. dieses Blatt 1906 Nr. 29 [Spisharny], Nr. 36 [Grünwald] und Nr. 45 [v. Hacker]): Der Pat. hatte ein Krebsgeschwür, das den unteren Teil des rechten Gaumenbogens, den hinteren lateralen Teil der Zunge, einen Teil der Tonsille und die Seitenwand des Pharynx ergriffen hatte. Pharyngotomia suprahyoidea: der untere Teil des Tumors konnte von hier gut entfernt werden, nicht aber der obere; daher wurde die Wange gespalten und nun bequem die Geschwulst entfernt. Aus der unteren

Wunde wurden die Drüsen des oberen Halsdreiecks ausgelöst; Naht der Pharynxwunde zum Teil, der Halswunde einreihig, der Wangenwunde zweietagig. Glatte Heilung, keine Fistelbildung. Eine präventive Tracheotomie war nicht gemacht worden, die Narkose glatt verlaufen. Vom M. hypoglossus wurde ein Teil am Horn nicht durchtrennt; überhaupt muß nur soviel durchschnitten werden, als unumgänglich notwendig ist. Auch wird der Schnitt nicht unmittelbar über dem Zungenbein, sondern — zur Erleichterung der Naht — etwas höher geführt.

**E. Gückel** (Wel. Bubny, Poltawa).

38) **W. L. Bogoljubow.** Ein Fall von Kehlkopf-Rachenfistel.

(Russ. Archiv für Chirurgie 1906. [Russisch.])

Der Fall wird hauptsächlich veröffentlicht wegen des Schnittes, mit dem Rasumowski den unteren Rachen sich zugänglich machte.

Der 25jährige Pat. war aus unbekannten Gründen tracheotomiert worden. Es kam zu einer Fistel zwischen Kehlkopf und Rachen.

1. Operation: Bei der Laryngofissur wurde an der Hinterwand des Kehlkopfes in der Höhe des Ringknorpels eine $^1/_2$ cm breite Fistel gefunden, die in den Rachen führte und gewissermaßen einen Trichter bildete. Die Kehlkopfwunde wurde zum Teil genäht und heilte in $2^1/_2$ Wochen. Die Kanüle blieb liegen. Darauf

2. Operation: Es wurde zunächst ein Schnitt entlang dem vorderen Rande des linken Sternocleidomastoideus geführt und von dort in die Tiefe gegangen. Der Zugang erwies sich als unzureichend. Daher fügte Rasumowsky vom oberen Ende des Schnittes aus entsprechend dem Sulcus hyo-thyreoideus einen zweiten Schnitt bis zur Mittellinie. Beim weiteren Vordringen wurden Muskeln und Gefäße, auch der N. laryng. sup. durchtrennt. Das obere Horn des Schildknorpels wurde an der Basis durchschnitten. Es gelang schließlich den Kehlkopf so zu drehen, daß die Fistel vom Rachen aus sichtbar wurde. Aus der Rachenschleimhaut wurde ein Lappen gebildet, verschoben und an die angefrischten Fistelränder genäht. Vom untersten Wundwinkel aus führte R. eine Magensonde in den Ösophagus und nähte alles übrige zu.

2 Monate wurde durch die Sonde ernährt und nur hin und wieder geschluckt. Pat. wurde völlig geheilt entlassen, nur die Tracheotomiekanüle mußte er behalten; es gelang nicht, sie für die Dauer zu entfernen. **V. E. Mertens** (Breslau).

39) **O. v. Frisch.** Ein Fall von Abrißfraktur eines Dornfortsatzes. (Aus der v. Eiselsberg'schen Klinik.)

(Wiener klin. Wochenschrift 1907. Nr. 12.)

Ein 18jähriger Arbeiter mit äußerst gracilem Knochenbau hatte bei einer heftigen Drehung des Körpers, um eine Schaufel mit Kohlen nach links rückwärts zu werfen, einen stechenden Schmerz im Rücken bekommen. Die Inspektion ergab nichts, Tastung dagegen heftige Schmerzhaftigkeit des Dornfortsatzes des 1. Brustwirbels, Verschieblichkeit desselben nach allen Seiten unter Krepitation. Das Röntgenbild bestätigte die Diagnose. Es war nur eine ganz geringe Dislokation nach abwärts erfolgt. Verf. erklärt den Bruch als durch einseitigen Zug des Rhomboideus major erfolgt. In der Literatur konnte er nur zwei Fälle isolierten Bruches eines Dornfortsatzes durch Muskelzug finden.

**Renner** (Breslau).

40) **W. Ryserson.** A case of scoliosis caused by injury of abdominal muscles.

(Amer. journ. of orthop. surg. Vol. IV. Nr. 3.)

Bericht eines Falles von Skoliose bei einem 16jährigen jungen Manne, welcher 3 Jahre zuvor eine penetrierende Stichverletzung der Ileocoecalgegend erlitten hatte. Verf. führte diese Skoliose auf den Einfluß der 5 Zoll langen und 1 Zoll breiten, weichen Narbe zurück, welche eine Gleichgewichtsstörung in der Bauchmuskulatur zur Folge habe. **A. Hofmann** (Karlsruhe).

41) **Nast-Kolb.** Lymphangioma cysticum colli congenitum.
(Beiträge zur klin. Chirurgie Bd. LII. p. 275.)

Die kasuistische Mitteilung zum Thema betrifft ein 14 Tage altes Kind, bei dem wegen Schluckbehinderung der Versuch der Exstirpation gemacht, aber wegen diffusen Übergreifens der Geschwulst auf sämtliche Nachbarorgane nicht radikal durchgeführt werden konnte. Tod nach 9 Tagen.

Eine genaue histologische Untersuchung der Geschwulst ergab den typischen Bau der cystokavernösen Angiome, ohne aber neue Gesichtspunkte für die umstrittene Genese der Lymphangiome zu liefern. **Reich** (Tübingen).

42) **Hirschel.** Beitrag zur Kenntnis der tiefgelegenen Lipome des Halses.
(Beiträge zur klin. Chirurgie Bd. LII. p. 726.)

Die kasuistische Mitteilung betrifft einen Fall von subfascialem Lipom der linken Halsseite bei einem 14jährigen Mädchen, das nach der Anamnese angeboren war. Die Geschwulst verengte die Luftröhre, weshalb sie operativ entfernt wurde. Dabei zeigte sich, daß das wohlabgekapselte, 260 g schwere Lipom mit einem zapfenförmigen Fortsatz mit der Wirbelsäule zusammenhing und ohne scharfe Grenze in den hypoplastischen linken Schilddrüsenlappen überging, während die rechte Schilddrüsenhälfte fehlte.

Verf. glaubt, daß Beziehungen zwischen der schlechten Entwicklung der Schilddrüse und den angeborenen tiefen Halslipomen bestehen, und daß letzteres in seinem Falle von einem ausgeschalteten Fettgewebskeim neben der Wirbelsäule ausging. **Reich** (Tübingen).

43) **Huebener.** Über Strumitis typhosa.
(Mitteilungen a. d. Grenzgebieten der Medizin und Chirurgie 1907. III. Supplem.)

Bei einer 53jährigen Frau, die 16 Jahre vorher einen Typhus durchgemacht hatte, bildete sich eine eitrige Strumitis. In dem Eiter fanden sich Typhusbazillen in Reinkultur. Im Anschluß daran erörtert H. an der Hand der wenigen — 17 — analogen Fälle der Literatur, in denen bakteriologisch der Typhusbazillus sichergestellt wurde, die Frage, ob die Typhuseiterung in einer gesunden Schilddrüse oder in nur einer strumös entarteten zustande kommen könne. Er weist nach, daß mit Sicherheit in einer bisher gesunden Schilddrüse Typhuseiterung nicht beobachtet ist; man kann daher nur von einer Strumitis, nicht von einer Thyreoiditis typhosa sprechen. H.'s Fall gibt zugleich einen Beweis, daß der Typhusbazillus als solcher Eiterung erregen kann, daß es dazu nicht einer Mischinfektion mit anderen Eitererregern bedarf. **Haeckel** (Stettin).

44) **P. Albrecht.** Zur Kenntnis der Kropffistel.
(Med. Klinik 1907. p. 165.)

Den nicht eben häufigen Beobachtungen von Kropfdauerfisteln fügt A. einen weiteren, in Hochenegg's Klinik operierten an (Krankengeschichte, Abbildung). Die Fistel bildete sich im Anschluß an eine Strumitis unbekannter Ursache bei einem 35 Jahre getragenen cystischen Kropfe aus. Letzterer wurde samt der Fistel herausgeschnitten, wobei die Verwachsungen und die Gewebsentzündung recht hinderlich waren, und eingehend mikroskopisch untersucht. Für Tuberkulose ergab sich dabei kein Anhaltspunkt. Die zahlreich vorhandenen Riesenzellen waren wohl als Granulationsgewebe bei Fremdkörpern — Cholestearintafeln und Kolloidschollen — zu deuten. **Georg Schmidt** (Berlin).

45) **D. Schwarz.** Ein Fall von operiertem Morbus Basedowii.
(Liečnički viestnik 1906. Nr. 7. [Kroatisch.])

Typischer Fall von Basedow'scher Krankheit bei einer 41jährigen Pat. Exzision des rechten und Resektion des linken Strumalappens nach vorheriger Ligatur beider Art. thyreoid. sup. et inf. Operative Heilung. Bei der Entlassung noch keine ausgesprochene Änderung des Exophthalmus und der Tachykardie (108—120).

Bei der Vorstellung nach 2 Monaten ist der Exophthalmus fast ganz verschwunden, ebenso die Tachykardie (88). Die übrigen Erscheinungen: allgemeine Nervosität, plötzlicher Blutandrang, Schweiße, blieben unverändert.

**v. Čačković** (Zagreb-Agram).

46) **B. P. Jenochin.** Die Arterienunterbindung bei Kropf.

(Russ. Archiv für klin. Chirurgie 1906. [Russisch.])

Die Unterbindung ist wegen Kropf ungleich seltener ausgeführt worden, als wegen Basedow. J. teilt deshalb fünf von W. J. Rasumowski operierte Fälle (davon vier vaskuläre) mit. R. pflegt eine einfache Ligatur anzulegen, mit der er zugleich einen Teil des umgebenden Gewebes faßt, »um ein Durchschneiden des Fadens zu vermeiden«.

Die Abnahme der Halsumfänge war, wie aus den mitgeteilten Maßen und Photographien hervorgeht, zum Teil recht ansehnlich. Bei einer Frau schlug die anfängliche Abnahme allerdings im 2. Jahr in Zunahme gegen den Umfang vor der Operation um.

Eine Pat. von jenen fünf (Kolloidcysten) starb 15 Tage nach dem Eingriff an einer Blutung. Am 5. Tage mußte in die untere Wunde — es war nur linksseitig unterbunden worden — ein Gummidrain gelegt werden, das am 13. Tage aus Furcht vor einem Dekubitus durch Tamponade ersetzt wurde. Bei der Sektion fand sich in der Carotis communis ein 3 mm im Durchmesser haltendes Loch, offenbar auf Grund eines Dekubitus entstanden.

Die unterbundenen Arterien waren zu beiden Seiten der Ligaturen thrombosiert.

**V. E. Mertens** (Breslau).

47) **A. Bohne.** Zwei Fälle von Verletzungen des Ductus thoracicus.

(Deutsche Zeitschrift für Chirurgie Bd. LXXXVII. p. 550.)

Kurze Notizen über zwei tödlich verlaufene, im Hafenkrankenhause zu Hamburg (Lauenstein) beobachtete Fälle, deren erster (Ductusdurchtrennung im Brustteil) durch Wirbel- und Rippenbruch veranlaßt war, während der zweite einen Halsschuß betrifft, durch den der Ductus nahe seiner Einmündung in die V. subclavia verletzt ist. Der erste Pat. starb bald nach der Verletzung, dem zweiten mußten binnen 7 Tagen vor dem Tode noch zweimal je ca. 2000 ccm schokoladefarbiger Chylusflüssigkeit aus der linken Pleurahöhle durch Punktion entleert werden.

**Meinhard Schmidt** (Cuxhaven).

48) **W. P. Dedow.** Zur Kasuistik der Resektionen des Brustbeines.

(Wratschebnaja Gazeta 1907. Nr. 5 u. 6. [Russisch.])

Resektionen des Sternum werden selten gemacht: seit 1766 sind bis jetzt etwa 125 Fälle beschrieben. D. bringt folgenden Fall aus der Klinik Fedorow's in Petersburg.

Soldat, 27 Jahre alt, erhielt Januar 1905 im japanischen Kriege eine Bajonettwunde ins Sternum in der Höhe der 4. Rippe, kam Mai 1905 in die Klinik mit Osteomyelitis sterni und Fistel. Dämpfung der rechten Spitze, keine Tuberkulose; bis Dezember wurden zwei Abszesse inzidiert, zweimal die Fisteln ausgekratzt, die Knorpel beider 2. Rippen und der 4. rechten reseziert. Keine Besserung; Pat. hatte nun fünf Fisteln, von denen eine mit dem linken Bronchus kommunizierte. 11. März 1906 Resektion des Sternum zwischen 2.—5. Rippe mit 2—3 cm langen Stücken der 2.—4. Rippenknorpel. Kariöse Zerstörung der Hinterfläche des Brustbeines. Beim Auskratzen der Fisteln wurde links die Mammaria verletzt; die Blutung stand nach Tamponade. Nach dieser Operation trat Heilung ein (vollständig bis zum 15. Oktober); die Erscheinungen der Lungendämpfung verschwanden. In Tabellenform werden 121 Fälle angeführt.

**E. Gückel** (Wel. Bubny, Poltawa).

49) **Goeltz.** Succesful anterior thoraco-bronchotomy for a foreign body impacted in the bronchus.

(Annals of surgery 1907. März.)

Ein 6jähriger Knabe hatte einen Hosenknopf verschluckt und bekam infolgedessen mehrere paroxysmale Erstickungsanfälle. Bei der Aufnahme ins Hospital bewegte sich die rechte Brusthälfte nicht, und es wurde über ihr kein Atmungsgeräusch wahrgenommen. Durch eine tief angelegte Luftröhrenwunde wurde vergeblich mit einer langen Zange die Entfernung des im rechten Hauptbronchus steckenden Knopfes versucht. Deswegen Eröffnung des Brustkorbes vermittels eines halbmondförmigen, unter der Mitte des Schlüsselbeines beginnenden und mit der Konvexität nach dem Brustbeine liegenden Haut-Muskel-Knochenlappens. Die rechte Lunge war völlig kollabiert, durch sie hindurch konnte man den Knopf fühlen. Es wurde mittels kleinen Lungenschnittes auf den Fremdkörper eingeschnitten, derselbe entfernt, der Brustkorblappen ohne Naht der Lungenwunde und ohne Tamponade der Pleurahöhle zurückgeklappt und festgenäht. In der Luftröhre blieb die Kanüle noch 2 Tage. Vorübergehend bildete sich ein Hautemphysem an der Stelle, an welcher der Brustkorb eröffnet war, schließlich trat aber glatte Heilung ein. Der während der Operation entstandene Pneumothorax hatte in diesem Falle keine wesentlichen Störungen verursacht. **Herhold** (Brandenburg).

50) **G. Cumston.** The surgical aspects of bronchiectasis, particularly in children and young adults.

(Dublin journ. of med. science 1907. Februar.)

Dem Vorschlage von Quincke folgend, hartnäckige Fälle von Bronchiektasie operativ zu behandeln, führte C. in zwei Fällen bei Kindern die Resektion der 7. und 8. bzw. der 8. Rippe an einer dem Krankheitsherde entsprechenden Stelle des Brustkorbes mit gutem Erfolge aus. Die Expektoration nahm rasch ab. Die Kinder erholten sich überraschend schnell. Die Gefahren des Pneumothorax, der bei der Operation entstehen kann, hält C. für übertrieben.

**Revenstorf** (Hamburg).

51) **v. Lieblein.** Lungenatelektase im Röntgenbilde.

(Beiträge zur klin. Chirurgie Bd. LII. p. 467.)

Verf. beschreibt die klinischen und röntgenologischen Befunde bei drei Kindern, die je wegen Aspiration einer Bohne in den Bronchialbaum zur Operation kamen. Regelmäßig zeigte das Röntgenbild einen auf verminderten Luftgehalt der betreffenden Lunge hindeutenden Lungenschatten, der frühestens nach 24 Stunden beobachtet wurde und der bei einem anderen 3 Tage alten Fall eine entsprechende Zunahme der Intensität zeigte. Da in zwei Fällen die schattengebende Lunge noch atmete, so folgt, daß das Röntgenverfahren ein sehr exaktes Mittel an die Hand gibt, selbst geringe Unterschiede im Luftgehalte der Lungen zu erkennen und zugleich aus der Ausdehnung und dem Sitz des Schattens den Fremdkörper zu lokalisieren.

In allen drei Fällen wurden die Fremdkörper nach Tracheotomie entfernt, wobei die Eigenschaft der gequollenen Bohnen, sich in zwei Hälften zu spalten, der Entfernung zu Hilfe kam, insofern nach Extraktion der einen die andere Hälfte ausgehustet wurde. Da quellbare Fremdkörper mit der Dauer ihres Verweilens zunehmend stärkere Erscheinungen machen und durch Einheilung die Extraktion erschweren, so soll man mit ihrer operativen Entfernung nicht zögern. Auf die obere Bronchoskopie kann man bei kleinen Kindern vornweg verzichten, da sie kaum jemals erfolgreich ist und noch weniger die Extraktion ermöglicht. Vielmehr ist die primäre Tracheotomie angezeigt, welcher man die untere Bronchoskopie folgen lassen kann. Bei nicht spitzen Fremdkörpern kann man aber bei der Entfernung auch auf die Leitung des Auges verzichten.

Von den drei mitgeteilten Fällen gelangten zwei zu rascher Heilung, einer zur Sektion infolge Mediastinalemphysem, das wohl durch zu tiefe Tracheotomie verschuldet war. **Reich** (Tübingen).

52) **N. A. Stschegolew.** Zur chirurgischen Behandlung des Lungenechinokokkus.

(Praktitscheski Wratsch 1907. Nr. 7. [Russisch.])

Die Pat., 23 Jahre alt, fühlt seit November 1904 Schmerzen links in der Brust; seit Mai 1905 Husten mit reichlichem grünlichen, übelriechenden Auswurf, zuweilen mit Blut. Im Juni wurden mehrere Blasen ausgehustet. Im linken Oberlappen Dämpfung, die mit der Herzdämpfung verschmilzt, oben bis zum Schlüsselbein reicht. Operation am 6. Juli: Bildung eines Hautmuskellappens mit 11 cm langer Basis oben am Schlüsselbein, Resektion von 6 cm aus der 2. Rippe, Entfernung des Periosts; Lunge nicht mit der Pleura verwachsen. Es wurde die Lunge mit der Pleura nach Roux vernäht, darauf die Pleura eröffnet, ohne üble Folgen für die Respiration. Die Lunge wurde inzidiert (6 cm langer Schnitt); 1 cm tief fand sich die Blase. Anheftung der Ränder der Lungenwunde an die Weichteilwundränder, geringe Blutung aus der Lunge. Aus der eröffneten Blase entleerten sich 22 Tochterblasen; der Sack wurde stumpf entfernt, nur in der Tiefe mußte ein talergroßes Stück zurückgelassen werden. Die Höhle in der Lunge, orangengroß, wurde mit Jodoformgaze tamponiert. Die ersten 12 Tage eiterte sie stark, am 6. Tage stieß sich das Stück Blase ab. Am 8. Tage Pleuritis, am 12. Tage Pleurotomie mit Rippenresektion hinten (8. Rippe). Darauf glatte Heilung; nach 2 Monaten Schluß der Fistel. **E. Glückel** (Wel. Bubny, Poltawa).

53) **Bérard et Péhu.** Les péricardites tuberculeuses à épanchement considérable.

(Province méd. 1907. Januar 12.)

Die Verff. entfernten in einem Falle von Pericarditis tuberculosa durch Punktion des Perikards die ungewöhnlich große Menge von 2200 g Exsudat. Da der Erguß sich rasch von neuem bildete, wurde eine »transxiphosternale« Perikardiotomie oberhalb des Zwerchfellansatzes ausgeführt. Als Vorteile dieses Verfahrens bezeichnen Verff., daß Nebenverletzungen (Herz, Pleura, Art. mammaria interna) leicht vermieden werden können, und die Öffnung am Boden der Perikardialhöhle liegt, daher eine exakte Drainage ermöglicht. Endresultat wird nicht angegeben.

**Mohr** (Bielefeld).

54) **Fourmestraux et Delille.** Plaie du ventricule gauche du coeur, de l'artère coronaire gauche. — Suture du coeur. — Mort. — Autopsie. Perforation de la cloison intraventriculaire.

(Bull. et mém. de la soc. anat. de Paris 1906. Nr. 4.)

10 Minuten nach dem Trauma erfolgte der Eingriff. Lappen aus der 3., 4. und 5. Rippe und dem Brustbeine. Die 3 cm lange Wunde sitzt 6 cm über der Herzspitze, die Art. coronaria sinistra durchtrennend. Drei Nähte und Unterbindung der Arterie. Aufhören des Herzschlages und der Atmung. Direkte Herzmassage stellen beide wieder her. Während der Verschluß der äußeren Wunde vorgenommen werden soll, neuerlicher Verfall und Tod.

Die Durchtrennung der Ventrikelscheidewand und der Art. coronaria haben den Fall an und für sich zu einem aussichtslosen gemacht.

**Neugebauer** (Mährisch-Ostrau).

55) **F. Hartmann** (Berlin-Wilmersdorf). Behandlung von 12 Mastitiden mit Saugapparaten.

(Münchener med. Wochenschrift 1907. Nr. 6.)

H. hat mit der Saugbehandlung sehr gute Erfolge erzielt und führt das Ausbleiben solcher auf Fehler in der Technik zurück, und zwar auf das Unterlassen einer frühzeitigen kleinen Inzision, auf die Benutzung zu kleiner Saugglöser (deren Durchmesser nicht unter 10 cm betragen soll) und auf das zu schnelle Aufhören der Saugbehandlung, die bis über das völlige Abklingen der akut entzündlichen

Erscheinungen und das Aufhören der Eiterung ausgedehnt werden soll. Bei richtiger Anwendung erfolgt rascher Nachlaß der Schmerzen und des Fiebers und werden ganz frische akute Mastitiden in 3—5 Tagen ohne Inzision kupiert, frisch abszedierte mit kurzen Einschnitten in 1—2 Wochen zur Heilung gebracht.

**Kramer** (Glogau).

56) **W. L. Bogoljubow.** Elephantiasis der Brustdrüsen.

(Russki Wratsch 1907. Nr. 13.)

Pat., ein 18 Jahre altes Bauernmädchen, überstand seit 2 Jahren 6—7mal Erysipel der Brustdrüsen, die dabei immer größer wurden und schließlich 15—17 cm unter dem Nabel herabhingen; Umfang rechts 45, links 44 cm, Länge 31 resp. 31 cm. Die letzten zwei Erysipelanfälle verliefen in der Klinik. Amputation beider Brüste mit Zurücklassen — aus kosmetischen Gründen — je eines faustgroßen Restes. Das Gewicht der entfernten Drüsen betrug 3,5 resp. 4 kg; mikroskopisch handelte es sich um Hypertrophie des Bindegewebes. $6^1/_2$ Jahre später Resultat unverändert; keine Entzündungen mehr. Pat. hat einmal geboren, ist zum zweiten Mal schwanger. Nach der ersten Geburt schwollen die Reste der Drüsen an, doch ging die Schwellung bald zurück. In der Literatur kennt B. nur noch zwei ähnliche Fälle (Swow, Rousseaux); offenbar gehören aber viele der als Brustdrüsenhypertrophie beschriebenen Fälle hierher.

**E. Gückel** (Wel. Bubny, Poltawa).

57) **L. Cheatle.** Paget's disease of the nipple.

(Medical press 1906. Dezember 19.)

Bei einer 56jährigen Frau fand sich in der Gegend der einen Brustwarze ein etwa talergroßes, schuppendes, trockenes Ekzem, dessen Rand eine schmale und flache Zone derber Infiltration zeigte. Die Mammilla war während der 6 Monate währenden Erkrankung im Ekzem aufgegangen. Die Axillardrüsen waren nicht fühlbar. Auf der anderen Brustseite zeigten sich keine Veränderungen. Bei der mikroskopischen Untersuchung abgekratzter Schuppen fanden sich in diesen oder isoliert doppeltkonturierte, scharf umschriebene Zellen mit deutlichem, zentralem Kern.

C. exzidierte die erkrankte Mamma mit der Fascie des Pektoralis major und den Lymphdrüsen der Achselhöhle. Er hält die Paget'sche Krankheit für eine von Anfang an maligne Affektion, während andere in ihr eine ekzematöse Dermatitis mit allmählicher bösartiger Degeneration sehen. Seiner Auffassung entsprechend läßt C. nur die chirurgische Therapie gelten. **Erhard Schmidt** (Dresden).

58) **Greenough and Simmons.** Papillary-cystadenomata of the breast.

(Annals of surgery 1907. Februar.)

Die Verff. weisen auf die Schwierigkeit hin, die gutartigen Geschwülste der weiblichen Brust zu klassifizieren, da in jeder Geschwulst sowohl Bindegewebe wie Epithel vorkommt. Die diffuse Hypertrophie der Brust rechnen sie ebensowenig wie die anormale Involution zu den Geschwülsten, da ihnen die Kapsel fehlt. Sie unterscheiden gutartige Geschwülste mit epithelialem und mit bindegewebigem Charakter; zu den ersteren rechnen sie das papilläre Cystadenom, mit welchem sich die Arbeit beschäftigt. Dasselbe tritt einzeln oder mehrfach auf, sitzt stets in der Nähe der Brustwarze und begreift in sich einen der großen Ausführungsgänge der Drüse. Es besteht aus einer oder mehreren Cysten, von deren Wand papilläre Auswüchse in das meist mit Flüssigkeit angefüllte Innere hineinragen. Das Stroma der papillären Auswüchse ist fibrös und sehr blutreich; in ihm eingebettet sind epitheliale Schläuche.

Derartige Geschwülste sind als Adenom, Papillom oder Karzinom des Ausführungsganges, Cystadenoma intracanaliculare usw. beschrieben worden. Die klinischen Symptome sind folgende: Langsames, schmerzloses Wachstum, Sitz dicht neben der Mammilla, charakteristische seröse oder blutig-seröse Absonderung aus

der Brustwarze, keine Vergrößerung der Achseldrüsen, keine Einziehung der Haut, kein Verwachsen mit Haut, Muskeln usw.

Die Verff. haben 20 derartige Fälle operiert; 3 derselben waren mit Karzinom kompliziert; es wurde in diesen letzteren 3 Fällen die ganze Mamma amputiert. Von den übrigen 17 Fällen, in welchen karzinomatöses Gewebe nicht nachgewiesen wurde, ist von ihnen 7mal amputiert und sonst nur exzidiert. In diesen 20 Fällen war das charakteristischste diagnostische Symptom die Absonderung einer serösen oder blutig-serösen Flüssigkeit aus der Brustwarze. Ätiologisch konnte nichts Sicheres festgestellt werden; die Prognose ist etwas zweifelhaft. Die Größe der Geschwülste variierte von Pflaumen- bis zu Orangengröße.

**Herhold** (Brandenburg).

59) **Connell.** Sarcoma of the male breast.

(Surgery, gynaecology and obstetrics Bd. IV. Hft. 1.)

Bei einem 25jährigen Manne saß neben der rechten Brustwarze eine Geschwulst von Walnußgröße, die von einem angeborenen Pigmentfleck ausgegangen und in den letzten Monaten rasch gewachsen war. Der Mutter des Kranken waren beide Brüste wegen Krebs amputiert worden. Bei ihm selbst wurde die Brust samt den Achseldrüsen entfernt. In der Narbe bildete sich ein später allmählich zurückgehendes Keloid. Die Geschwulst erwies sich als Spindelzellensarkom. Im Anschluß an diesen Fall gibt C. eine Übersicht über bisher veröffentlichte ähnliche Geschwülste der männlichen Brust. **Trapp** (Bückeburg).

60) **J. Finsterer.** Über das Sarkom der weiblichen Brustdrüse.

(Deutsche Zeitschrift für Chirurgie Bd. LXXXVI. p. 352.)

F. gibt einen statistischen Bericht über die Fälle von Sarkom der weiblichen Brustdrüse, die in der II. chirurgischen Universitätsklinik zu Wien in der Zeit von 1877—1903 behandelt sind. Die fragliche Geschwulstbildung ist eine seltene, nur 46 einschlägige Fälle gelangten in genannter Zeit zur Behandlung, bei denen 6mal der mikroskopische Untersuchungsbefund nicht notiert ist. Die 40 histologisch bestimmten Fälle zeigten Cystosarkom 18, Fibro- (Spindelzellen-) Sarkom 10, Myxosarkom 5, Rundzellensarkom 6 und Lymphosarkom 1mal. Die jüngste Pat. war 17 Jahre alt, das meist betroffene Lebensalter das von 41—50 Jahren. 30 Kranke waren verheiratet, 10 ledig. Unter den Cystosarkomkranken finden sich die mehrfach Entbundenen stärker vertreten, sonst sind Entbundene und nicht Entbundene ziemlich gleich häufig erkrankt. Ein Trauma scheint in 6,7% der Fälle als Krankheitsentstehungsursache annehmbar. Symptomenbild und Verlauf der Sarkomerkrankung ist etwas weniger gleichförmig, was Zeitdauer und Tumorengröße anlangt, als beim Karzinom. Das Allgemeinbefinden der Kranken ist im ganzen weniger gestört, Schmerzen fehlen meist im Krankheitsbeginne, die Warze pflegt nicht eingezogen zu sein, die regionären Drüsen erkranken seltener als beim Karzinom. Cystosarkome und Spindelzellensarkome haben durchschnittlich längere Entwicklungsdauer (25,46 Monate und 18,33 Monate: 16,29 Monate beim Karzinom), während das Rundzellensarkom sich als bedeutend maligner erweist, und die Dauer nur 9,4 Monate beträgt. Bezüglich der definitiven Operationsresultate steht das Cystosarkom am günstigsten, von 18 Frauen blieben 12 (2/3) dauernd rezidivfrei. Von den Spindelzellen- und Fibrosarkomen blieben von 10 Operierten 3 rezidivfrei (1/3), dagegen von 7 an Rundzellensarkom Operierten nur eine, die übrigens auf der anderen Mamma gleichzeitig einen Scirrhus hatte. Von 5 Myxosarkomkranken endlich ist bei einer Rezidivfreiheit erzielt. Die zur Ausführung gekommenen Operationsmethoden waren an Ausdehnung und Radikalität ungleich. Obwohl auch durch geringfügigere Eingriffe hier und da gute Erfolge erzielt sind insbesondere beim Myxosarkom durch einfache Tumorexzision wiederholte Radikalheilung erreicht ist, trittt F. doch dafür ein, die moderne, für das Karzinom gebräuchliche ausgedehnte Radikaloperation auch für die Behandlung der Sarkome zu akzeptieren. **Meinhard Schmidt** (Cuxhaven).

Originalmitteilungen, Monographien und Sonderdrucke wolle man an *Prof. E. Richter* in Breslau (Kaiser Wilhelmstraße 115), oder an die Verlagshandlung *Breitkopf & Härtel*, einsenden.

Druck und Verlag von Breitkopf & Härtel in Leipzig, Nürnbergerstraße 36/38.

# Zentralblatt
für
# CHIRURGIE

herausgegeben
von

K. Garrè, in Bonn, F. König, in Berlin, E. Richter, in Breslau.

Vierunddreißigster Jahrgang.

Wöchentlich eine Nummer. Preis des Jahrganges 20 Mark, bei halbjähriger Vorauszahlung. Zu beziehen durch alle Buchhandlungen und Postanstalten.

**Nr. 28.** Sonnabend, den 13. Juli. **1907.**



**Inhalt:** I. **v. Aberle,** Zur operativen Behandlung des muskulären Schiefhalses. — II. **König,** Die subkutane Tenotomie des muskulären Schiefhalses. (Originalmitteilungen.)

1) **Buchanan,** Infektion durch Fliegen. — 2) **Broeckaert,** Paraffingeschwülste. — 3) **Coley,** Knochensarkome. — 4) **Loeb,** Experimente betreffend Karzinom. — 5) **Ritter,** Zur Diagnose bösartiger Geschwülste. — 6) **Strebel,** 7) **Schmidt,** Intratumorale Röntgenbestrahlung. — 8) **Joseph,** Zum Wesen der Entzündung. — 9) **Sticker,** Organabdrücke. — 10) **Guth,** Behandlung mit Hyperämie. — 11) **Kausch,** Hysterisches Fieber. — 12) **Pollard,** Verbrennungstod. — 13) u. 14) **Albers-Schönberg,** 15) **Gottschalk,** Röntgenologisches. — 16) **Arnold,** Infiltrationsanästhesie. — 17) **Lengemann,** Zur Chloroformnarkose. — 18) **Eisenberg,** Jodofan. — 19) **Heusner,** Jod-Benzindesinfektion. — 20) **Matthiolius,** Seekriegschirurgie. — 21) **Hildebrand,** Röntgenoskopie der Speiseröhre. — 22) **Bass,** Laugenverätzung der Speiseröhre. — 23) **Coley,** Bauchdrainage. — 24) **Mc Donald,** Peritonitis. — 25) **Aldehoff,** Appendicitis. — 26) **Jolasse,** Röntgenoskopie des Magens. — 27) **Lenhartz,** Magengeschwür.

28) u. 29) **Köhler,** Zum Röntgenverfahren. — 30) **Moser,** Röntgenbehandlung versteifter Gelenke. — 31) **Widmer,** Lichtbehandlung des Karzinoms. — 32) **Riedl,** Stau- und Saugverfahren. — 33) **Lapoisie,** Chloroformtod. — 34) **Thorbecke,** 35) **Meyer,** 36) **Baisch,** Lumbalanästhesie. — 37) **Riddel,** Jod-Spirituscatgut. — 38) **Schultze,** Speiseröhrenblutung. — 39) **Glas,** Speiseröhrenerweiterung. — 40) **Guisez,** 41) **Michaelis,** 42) **Viannay** und **Bourret,** Speiseröhrenstenose. — 43) **Rokitzky,** Speiseröhrenplastik. — 44) **Roux,** Ösophago-jejunogastrostomose. — 45) **Hitzrot,** Eitrige Myositis der Bauchdecken. — 46) **Federmann,** Perforierendes Magengeschwür. — 47) **Mole,** 48) **v. Khautz jun.,** 49) **Berlin,** Darmzerreißungen. — 50) **Riessner,** Peritonitis. — 51) **Kirmisson u. Guimbellot,** 52) **Henking,** 53) **V. u. E. Moschcowitz,** 54) **Haeckel,** 55) **Boswell,** Appendicitis. — 56) **Libman,** 57) **Mandlebaum,** 58) **Weil,** Krebs des Wurmfortsatzes. — 59) **Riedel,** Appendixschnitt. — 60) **Edington,** Tuberkulose des Processus vaginalis. — 61) **Laroyenne,** 62) **Jäckh,** Retrograde Darmeinklemmung. — 63) **Galzin,** 64) **v. Arx,** 65) **Oliva,** 66) **Clairmont,** Bruchkasuistik. — 67) **Benjamin,** Fremdkörper im Magen. — 68) **Wichern,** Akute Magenerweiterung. — 69) **v. Bonsdorff,** Kardiospasmus. — 70) **Neild,** Hypertrophie des Pylorus.


## I.

## Zur operativen Behandlung des muskulären Schiefhalses.


Von

Dr. **v. Aberle** in Wien.


Schon auf dem diesjährigen Kongreß für orthopädische Chirurgie konnte anläßlich der Diskussion über den Vortrag Kölliker's aus

Leipzig: »Zur Behandlung des Caput obstipum«, die Beobachtung gemacht werden, daß das einfachste Verfahren zur Korrektur des angeborenen Schiefhalses, die subkutane Tenotomie der beiden Portionen des Kopfnickers mit nachfolgendem Redressement der Halswirbelsäule, nicht genügend gewürdigt wird.

Ich fühlte mich schon damals veranlaßt, in der Diskussion in Kürze neuerdings auf diese Methode aufmerksam zu machen. Die rege Erörterung, die jetzt zwischen Gerdes, Doering und Böcker in Nr. 6, 11 und 16 d. Blattes geführt wird und abermals das vorerwähnte Verfahren vollkommen unerwähnt läßt, gibt mir die Gelegenheit, auch für weitere Kreise den Standpunkt, den das Ambulatorium für orthopädische Chirurgie des Prof. A. Lorenz in Wien einnimmt, näher zu präzisieren.

Wir gehen von dem Prinzip aus, daß bei der Operation des Caput obstipum in allen Fällen das Hauptgewicht auf die Korrektur der Cervicalskoliose zu legen ist. Das Redressement der Halswirbelsäule muß daher in jedem Falle vorgenommen werden, ob es sich nun um einen leichten oder schweren Fall von Schiefhals handelt. Die Durchtrennung des Musculus sterno-cleido-mastoideus ist nämlich, wie Lorenz schon früher erwähnte (Zentralblatt für Chirurgie 1895 p. 106), nur »als ein vorbereitender, die Hauptaktion der Skoliosenumkrümmung einleitender und dieselbe erleichternder Akt« aufzufassen. Es bleibt daher auch eigentlich für das Endresultat irrelevant, auf welche Art die Durchtrennung des Kopfnickers vorgenommen wird.

Trotzdem sind bei der Wahl der Methode zur Tenotomie des Sternocleido mehrere wichtige Momente zu berücksichtigen, Einfachheit der Ausführung, Möglichkeit des Redressements der Wirbelsäule in unmittelbarem Anschluß an die Durchschneidung des Kopfnickers, endlich der kosmetische Effekt.

Wir müssen Doering vollkommen beistimmen, daß die verschiedenen angegebenen komplizierten Verfahren kaum indiziert sind, wenn wir mit viel einfacheren Mitteln auskommen. Wohl ist der Scalenus anterior, wie Gerdes ganz richtig behauptet, ebenfalls an der Verkürzung beteiligt. Ja diese betrifft sogar nicht diesen allein, sondern infolge der nutritiven Schrumpfung und der dauernden Annäherung der Ursprungs- und Ansatzstellen alle Weichteile, welche sich an der Konkavität der Cervicalskoliose befinden, also auch die übrigen Scaleni, den Levator scapulae, endlich auch den gesamten Bandapparat. Wollte man demnach konsequent sein, müßte man gleich wie den Scalenus anterior auch alle übrigen genannten kontrakten Muskeln und Weichteile durchtrennen. Es kann daher auch nach dem anatomischen Befunde nicht richtig sein, daß nach der Durchschneidung des Scalenus anterior, wie Gerdes behauptet, die Cervicalskoliose ohne Redressement »verschwindet«. Dasselbe kann nur erleichtert werden. Tatsächlich bieten aber, wie die Erfahrung lehrt, weder der intakte Scalenus anterior, noch die übrigen Weichteile an der Kon-

kavität der Cervicalskoliose irgendwelche größere Schwierigkeiten beim Redressement.

Wir gehen aber sogar noch weiter, indem wir auch die offene Durchschneidung des Sternocleido, für welche Doering eintritt, und welche wir selbst jahrelang geübt haben, für überflüssig halten.

Denn eine einfache subkutane Tenotomie des Kopfnickers ist in einigen Minuten vollendet und führt zu demselben vollkommenen Resultat.

Es bietet aber auch die subkutane Methode die beste Möglichkeit, ein ausgiebiges Redressement der Halswirbelsäule sofort in unmittelbarem Anschluß an die Durchschneidung des Kopfnickers vorzunehmen. Denn wenn bei derselben größere Substanzverluste der Muskulatur gesetzt wurden, namentlich bei der partiellen und totalen Resektion nach v. Mikulicz oder auch bei der Gerdes'schen Operation, ist ein Redressement bei noch nicht genähter Wunde kaum zu empfehlen, nach bereits angelegter Hautnaht jedoch überhaupt nicht ausführbar.

Das Entscheidende zugunsten der subkutanen Tenotomie liegt aber in dem damit erreichten kosmetischen Effekt. Derselbe ist bei dem subkutanen Verfahren sowohl in bezug auf das Fehlen irgendeiner Narbe als auch auf das Erhaltenbleiben der Kulisse des Kopfnickers, also der ganzen Halskonfiguration tadellos und wird durch keine der übrigen angeführten Methoden erreicht. Denn keine wird diesen beiden Bedingungen gerecht.

Abgesehen davon, daß jede auch noch so glatte Narbe an unbekleideten Körperstellen unschön wirkt, so sind auch, wie schon Gerdes anführte, von verschiedenen Seiten häßliche, entstellende keloidartige Verdickungen der Operationsnarben gemeldet worden. Es kann aber nicht genug betont werden, daß Narben in der Halsgegend, namentlich bei jungen Mädchen, auch in sozialer Hinsicht nicht bedeutungslos sind, indem durch jede Halsnarbe bei Laien der Verdacht auf Skrofulose erweckt wird.

Noch störender aber wirkt das Fehlen der Kulisse des Sternocleido, was besonders bei der partiellen und totalen Resektion auffällt. An Stelle der einen unschönen Deformität wird geradezu das Gegenteil, ein ebenso häßliches »Loch«, wie sich schon Billroth drastisch ausdrückte, erzeugt. Diesem Übelstande sucht Föderl durch seine Plastik abzuhelfen und erreicht damit jedenfalls in kosmetischer Hinsicht bessere Resultate. Auch Lange's Verfahren, Durchtrennung des Sternocleido an seinem Ursprunge vom Processus mastoideus, scheint eher diese Aufgabe zu erfüllen, indem außerdem die Narbe in die Haargrenze verlegt wird.

Was nun das subkutane Verfahren selbst anbelangt, so ist dasselbe, die richtige Technik vorausgesetzt, leicht und sicher auszuführen. Denn jeder, der so und so oft die offene Durchschneidung vorgenommen hat, wird sich auch nicht scheuen, dieselbe subkutan zu machen. Man hat nur dabei darauf zu achten, daß ein kleiner Rest, die innersten

Muskelfasern, nicht durchschnitten werden. Diese geben dann dem permanenten, gleichmäßigen Zuge, den ein Assistent am Kopfe ausübt, ohne weiteres nach.

Das nun folgende Redressement muß solange fortgesetzt werden, bis der Kopf in überkorrigierter Stellung spontan verharrt. In hartnäckigen Fällen kann dasselbe bis zu einer halben Stunde dauern. Hierher gehören namentlich diejenigen, bei denen der Kopf und Hals in toto nach der gesunden Seite hin exzentrisch verlagert ist. Bei diesen Fällen liegt die Schwierigkeit ausschließlich in der Korrektur der Halswirbelsäule, so daß ohne ausgiebiges Redressement derselben stets ein Rezidiv folgt, wenn man hier überhaupt von einem Rezidiv sprechen kann. Denn diese Fälle waren von vornherein nie korrigiert, die Cervicalskoliose blieb einfach bestehen.

Es ist aber keineswegs notwendig, beim Redressement brutal zu verfahren, daß Gerdes berechtigt wäre, dasselbe als »rohes Verfahren« zu bezeichnen. Es kommt dabei nur auf die Art der Ausführung an.

Sehr wichtig für ein gutes Endresultat ist ein regelrechter Gipsverband, der den Kopf 2—3 Wochen in überkorrigierter Stellung fixiert. Der von Schanz empfohlene Watteverband kann den Kopf denn doch zu wenig durch so lange Zeit hindurch vollkommen korrigiert erhalten.

Die Nachbehandlung gestaltet sich sehr einfach. Sie besteht nur in aktiven und passiven Übungen, eventuell im zeitweisen Tragen eines einfachen Lederdiadems mit seitlichem Gummizug.

Die mit unserem subkutanen Verfahren erzielten Resultate sind endlich, wie ich noch hinzufügen will, auch als Dauererfolge einwandfrei. Wir haben noch nie eine Operation wiederholen müssen.

---

II.

## Die subkutane Tenotomie des muskulären Schiefhalses.

Von

Prof. **König** in Berlin-Grunewald.

Wenn ich einer Anzahl von Personen, bei welchen ich in ihrer Jugend den Schiefhals mit Tenotomie behandelt hatte, wieder begegnet bin und vergeblich versucht habe zu finden, nach welcher Seite der Kopf schief stand, so hat mir diese Tatsache wieder die Erfahrung bestätigt, daß Heilmittel, welche seiner Zeit als Triumph unserer Kunst angesehen wurden, in das Meer der Vergessenheit untertauchen können. So geschah es auch der Operation, welche keine geringeren Taufpathen als Dupuytren, Dieffenbach, Stromeyer hatte, daß sie allmählich von der Bildfläche verschwand, weil sie nicht alles leisten konnte, was man von ihr verlangte und weil für solche Fälle

die Operation mit breiter Wunde und Narbe, eventuell mit Exzision mehr zu leisten imstande war.

Da ist nun das Kind mit dem Bade ausgeschüttet worden und die subkutane Operation verschwand von der Bildfläche.

Nur an stillen Orten verborgen hat hier und da das Pflänzlein weiter geblüt. Wer sich darüber belehren will, den ersuche ich, König's Chirurgie in irgendeiner Auflage, hier verweise ich auf die neueste (1904), 8. Auflage, vorzunehmen und die Seiten 570—572 durchzulesen.

Ich bedaure, daß ich unterlassen habe, eine Zusammenstellung meiner Subkutanoperationen, welche ich in den letzten Jahren angeregt hatte, zu veröffentlichen.

Ich begrüße mit Freuden die Bestrebungen, die alte Operation wieder zu Ehren zu bringen, in der Diskussion der deutschen orthopädischen Gesellschaft und in der vorstehenden Mitteilung des Herrn Dr. O. v. Aberle, und wünsche, daß dieselben mehr Erfolg haben, als meine Mitteilungen im Lehrbuch.

---

1) **Buchanan.** The carriage of infection by flies.

(Glasgow med. journ. 1907. April.)

Verf. hat die große Bedeutung der Übertragung von Infektionskrankheiten durch Fliegen experimentell erwiesen, und zwar für Typhus, für Infektion mit Bakterium coli, für Schweinefieber, Milzbrand und Tuberkulose.

In der Diskussion zu diesem Vortrage wird es als bewiesen angesehen, daß auch Syphilis durch Fliegenstiche übertragen werden kann und übertragen worden ist. **W. v. Brunn** (Rostock).

---

2) **J. Broeckaert.** »Vaselinomes« et »Paraffinomes«. Communication préliminaire.

(Journ. de chir. 1906. Nr. 7.)

Diese »Geschwülste« (B. exstirpierte eine von Bohnengröße) entstehen durch reaktive Bindegewebswucherung um kleine versprengte Teilchen der eingespritzten Masse und werden häufiger bei Vaseline und Weichparaffin als bei Hartparaffin gefunden; später kann alles Fremde resorbiert werden und Sklerose zurückbleiben. Je nach ihrem Sitz können die Vaselinome und Paraffinome nicht nur zu kosmetischen, sondern auch zu funktionellen Störungen führen. Ihre Ursache ist nach B. fehlerhafte Technik. Die Behandlung besteht in Exstirpation, die bei Hartparaffinomen relativ einfach und erfolgreich ist; bei den Vaselinomen und Weichparaffinomen soll man abwarten, bis die Resorption vollendet ist — etwa 2 Jahre —, weil es vorher sehr schwierig ist, alles zu entfernen, und Rezidive oft die Folge sind. B. verwendet nur Hartparaffin mit Schmelzpunkt von 50°.

**Vorderbrügge** (Danzig).

3) **Coley.** Sarcoma of the long bones and prognosis, treatment, diagnosis.

(Annals of surgery 1907. März.)

C. berichtet über 69 Fälle von Sarkom der langen Röhrenknochen, von welchen er 20 amputierte, 16 exartikulierte, 6 resezierte und 29 nicht operierte. 36mal war der Oberschenkel, 13mal das Schienbein, 13mal der Oberarm, 2mal die Fibula, 3mal der Radius befallen. Verf. vergleicht seine Fälle mit den Statistiken anderer Autoren. Er hält das Sarkom für eine infektiöse Krankheit, bei der das Trauma eine hervorragend prädisponierende Ursache bildet. Die Diagnose ist meistens zu stellen, auch ohne daß eine Exzision aus der Geschwulst mit nachfolgender mikroskopischer Untersuchung gemacht wird. Diese Exzision kann zu üblen Folgen führen, weil infektiöse Zellen in den Kreislauf des Blutes gelangen; es sollte daher nach einer solchen Exzision ein aus Toxinen gewonnenes Serum, das weiter unten besprochen werden wird, sofort eingespritzt werden. Verwechslung des Sarkoms mit Tuberkulose ist vor der mikroskopischen Untersuchung möglich, weniger mit luetischen Prozessen. Doch ist das Wachstum rapider als bei der Tuberkulose, auch läßt das Sarkom die Gelenke meistens frei. Außerdem sind es gewöhnlich robuste Personen, die von Sarkom befallen werden. Eine Verwechslung der Sarkome mit Knochencysten ist ebenfalls möglich, aber auch bei diesen ist das Wachstum der Geschwulst ein viel langsameres.

Bezüglich der Behandlung ist C. ein Anhänger früher Amputation resp. Exartikulation. Nach derselben hält er es für nötig, um Rezidiven vorzubeugen, eine aus gemischten Toxinen hergestellte Lösung subkutan einzuspritzen. Die Toxine werden für C. durch Dr. Martha Tracy folgendermaßen gewonnen.

Durch Hitze sterilisierte Kulturen des Bacillus prodigiosus werden zu Pulver verrieben, und zu jeder Unze derselben wird eine kleine Menge Streptokokkenbouillon hinzugefügt. Bis jetzt kann über zwölf Fälle berichtet werden, in welchen die Einspritzung dieser Toxinmischung das Sarkom der Knochen zum Schwinden brachte und die Amputation unnötig wurde. C. selbst hat drei derartige Fälle beobachtet, über neun ist ihm von anderen das günstige Resultat berichtet worden. Der mikroskopische Beweis, daß es sich tatsächlich um Sarkom handelte, war in zehn Fällen erbracht, acht Fälle waren 3—8 Jahre, einer 2 Jahre, einer 1 Jahr, zwei 6 Monate rezidivfrei. Die Operation war in allen zwölf Fällen erwogen, aber aus bestimmten verschiedenartigen Gründen wurde zunächst ein Versuch mit der Toxineinspritzung gemacht. Verf. ist der Ansicht, daß diese Toxineinspritzungen namentlich in inoperablen Fällen und auch zum Verhüten von Rezidiven nach stattgehabter Amputation usw. angewandt werden sollten.

**Herhold** (Brandenburg).

4) **Loeb.** Further observations on the endemic occurence of carcinoma and on the inoculability of tumors.

(Univ. of Pennsylvania med. bull. 1907. März—April.)

L. hat in Fortsetzung früherer Versuche an Mäusen, Ratten und Hunden Experimente über das endemische Vorkommen von Karzinom und die Übertragbarkeit von Neubildungen angestellt und kommt zu folgenden Schlüssen: Die Vererbung gewisser prädisponierender Faktoren von den Eltern auf die Nachkommenschaft ist einer von den Ursachen des sog. endemischen Vorkommens von Karzinom bei Tieren. Die verschiedenen Arten von Geschwülsten bleiben bei Transplantationsversuchen besser dann erhalten, wenn man sie auf das Tier überträgt, in welchem die Geschwulst sich ursprünglich entwickelte oder auf Tiere, die mit der gleichen Geschwulstart behaftet sind, als wenn man auf andere Tiere gleicher Spezies transplantiert; in letzterem Falle können sie nekrotisch werden, im ersteren bleiben sie erhalten oder wachsen sogar. Es braucht kein Parallelismus zwischen der Neigung einer Geschwulst, multipel zu werden, und ihrer Übertragbarkeit auf andere Tiere zu bestehen. Ursprünglich langsam wachsende Geschwülste können unter Umständen leicht übertragbar sein. Endemisches Auftreten multipler Geschwülste bei Mäusen ist beobachtet worden. Die bei demselben Tiere gefundenen sind meist von gleicher Struktur. Mikroskopische Metastasen in den Lungen können in einer Anzahl von Fällen festgestellt werden, in denen makroskopisch keine Metastasen bestehen (6 Abbildungen). **Mohr** (Bielefeld).

---

5) **C. Ritter.** Die Verwertung der Saugapparate zur Diagnose bei bösartigen Geschwülsten.

(Deutsche med. Wochenschrift 1906. Nr. 31.)

Die Saugmethode empfiehlt sich für die Diagnose bei fistulösen oder erweichten Geschwülsten, zumal bei solchen, die tief im Körperinnern gelegen sind. Das Verfahren ist schonender als die Probeexzision. Blutungen sind niemals aufgetreten. Es gelingt, große Gewebsstücke, nicht nur nekrotisches Material zu gewinnen. Verf. wendet sich besonders noch gegen die Richtigkeit der Theorie, daß die Hyperämie eine stärkere Wucherung der Geschwülste hervorrufe. Er hat durch systematische, häufige Hyperämisierungen eine oft erhebliche Verkleinerung der bösartigen Geschwülste, bei Warzen sogar Verschwinden derselben beobachtet und verspricht sich von der Methode auch Vorteile für die Therapie. **Glimm** (Magdeburg).

---

6) **H. Strebel** (München). Die intratumorale Bestrahlung der Krebsgeschwülste als Fortschritt der Radiotherapie.
(Münchener med. Wochenschrift 1907. Nr. 11.)

7) **H. E. Schmidt** (Berlin). Über intratumorale Röntgenbestrahlung.
(Ibid. Nr. 14.)

Die Strahlendosis, welche bei totaler Bestrahlungsweise von der Oberfläche, von außen her durch die äußere Haut in die Tiefe zum Krebsgewebe selbst gelangt, ist nach Strebel infolge Absorption der Strahlen durch die Epidermis und Cutis, sowie durch das karzinomatöse Gewebe eine verschwindend kleine, so daß die bisherige Bestrahlungstechnik bei tiefsitzenden Neubildungen nur sehr wenig zu erreichen vermag. Deshalb hat S. schon früher die intratumorale Radiumbestrahlung — Einführung eines Trokars, der mit einem an der Spitze Radium einschließenden Aluminiumstäbchen armiert ist, in die Geschwulst — empfohlen und veröffentlicht jetzt sein Verfahren der intratumoralen Anwendung von Röntgenstrahlen, bei welchen die Strahlungsquelle selbst in die Geschwulst hinein verlegt wird. Unter Adrenalin-Schleichinfiltration wird ein zweischneidiges Messer in die Geschwulst eingestochen, nachdem man die Haut beiseite gezogen hat und in den Stichkanal das desinfizierte Bestrahlungsrohr (Antikathode am spitzen Ende eines lang ausgezogenen Rohres) eingeführt, sodann in das Stativ eingespannt und nun die Bestrahlung vorgenommen, die nach allen Richtungen hin wirken (schwache Ströme) und raschere Effekte erzielen soll.

Schmidt hält die Einbringung der spitzen Bestrahlungsröhren in bösartige Geschwülste für technisch recht schwierig und nicht ungefährlich und die Wirksamkeit der an der Glasspitze durch den Aufprall der Kathodenstrahlen produzierten Röntgenstrahlen für sehr gering und erklärt, daß nicht die Art der Bestrahlung, sondern die spezifische Reaktionsfähigkeit des Gewebes für den Erfolg entscheidend sei. Auch recht tief gelegene Organe können durch die Röntgenstrahlen geschädigt werden, wenn die anatomische Struktur hierfür günstig ist. S. glaubt daher, daß bei massigen Geschwülsten, die auf die übliche Bestrahlungsart nicht reagieren, auch die intratumorale Bestrahlung versagen werde. **Kramer** (Glogau).

8) **E. Joseph.** Ein Beitrag zum Wesen der Entzündung.
(Deutsche Zeitschrift für Chirurgie Bd. LXXXVII. p. 425.)

J., ein Schüler Bier's, beschäftigt sich in dieser Arbeit mit der künstlichen Erzeugung von Entzündung mittels Transfusion artfremden Blutes, insbesondere mit der giftig wirkenden Transfusion von Schweineblut in die Ohrvene des Kaninchens. Die biologisch-pathologischen Verhältnisse und Vorgänge bei diesen und ähnlichen Eingriffen (auch am Menschen) werden in geistreicher, auf die Bier'sche Hyperämiebehandlung der Entzündung, sowie auf Immunisierungsprozesse bezug-

nehmender Weise erörtert und interpretiert; schließlich spitzt sich die Abhandlung auf eine Beweisführung für die theoretische Richtigkeit der Bier'schen Stauungsbehandlung zu. Schon 3—4 ccm Schweineblut, einem Kaninchen infundiert, töten sonst das Tier. Wird aber das Kaninchenohr unterhalb der Injektionskanüle durch eine Binde blutleer abgeschnürt, so kann man ohne Schaden 8 ccm und mehr fremdes Blut intravenös in das Ohr injizieren, wobei sich Venen und Kapillaren zum Strotzen füllen. »Nach einigen Minuten löst man den Schlauch. Aber das Tier wird nicht vom Transfusionstode ereilt. Es bleibt am Leben und zeigt einige Stunden später die heftigsten Entzündungserscheinungen an dem injizierten Ohre. Das Ohr wird heiß, dunkelrot verfärbt und bedeutend voluminöser als das gesunde Ohr. Die Entzündung hält mehrere Tage an. Aber nach einer Woche hat das Ohr, ohne eine Nekrose, Substanzverlust oder Eiterung erlitten zu haben, sein normales Aussehen wiedergewonnen.« Ganz analoge Versuche mit gleichem Resultate sind auch am Kaninchenoberschenkel anstellbar. Die starke Kapillarhyperämie, die erysipelatöse Röte unterhalb Bier'scher Staubinden sind demnach als erwünschte und günstige Erscheinungen anzusprechen. **Meinhard Schmidt** (Cuxhaven).

---

9) **Sticker.** Organabdrücke. Ein Ersatz für Organschnitte.
(Zentralblatt für Bakteriologie und Parasitenkunde Bd. XLIII. I. Abt. Hft. 2.)

Zur schnellen Orientierung über den Keimgehalt von Organstücken und über die Lagerung und Beziehung der Bakterien zum Gewebe gibt S. hier ein anspruchsloses, recht brauchbares Verfahren als gelegentlichen Ersatz für das zeitraubende Anfertigen von Organschnitten. Das Gewebsstückchen wird mit glatter Schnittfläche leicht an den Objektträger angedrückt; das kann beliebig oft, zweckmäßig unter Benutzung neuer Schnittflächen wiederholt werden; eine gewisse Trockenheit der abzudrückenden Fläche ist notwendig. Ohne Härtung werden diese Abdrücke 2—3 Minuten lang wie Blutausstriche nach May-Grünwald gefärbt und vorsichtig in destilliertem Wasser differenziert. (Sehr brauchbar ist auch die Giemsa-Färbung nach vorheriger Fixierung in absolutem Alkohol. Ref.) Der Vergleich der Abdrücke mit Schnitten desselben Materiales ergibt eine genaue Übereinstimmung in Anordnung der Bakterien und in ihrem Verhältnis zu den Gewebselementen. Die Verwendbarkeit der einfachen Methode hat natürlich trotz ihrer Vorzüge ihre Grenzen.

**W. Goebel** (Köln).

---

10) **Guth.** Die Behandlung entzündlicher Erkrankungen mit Stauungsbinden und Saugapparaten in der Praxis.
(Prager med. Wochenschrift 1906. Nr. 3.)

Verf. hat die Stauungs- und Saugbehandlung in seiner Landpraxis geübt. Zur Erzielung von Stauung am Finger bzw. Arme verwandte er 2—3 cm bzw. 8 cm breite und 20—50 cm lange Heft-

pflasterstreifen statt der Gummibinden. Das Pflaster wurde unter konstantem, ziemlich kräftigem Zuge mehrmals um den kranken Finger bzw. Arm gewickelt, Pat. noch ½—1 Stunde beobachtet und dann mit der Weisung entlassen, das Pflaster nach 14—20 Stunden abzunehmen, vorausgesetzt, daß nicht früher Schmerz, Kältegefühl oder Blaufärbung des umschnürten Gliedes auftreten.

Die besonderen Vorteile der Bier-Klapp'schen Methode faßt G. in folgende Sätze zusammen:

1) Die Behandlung ist einfach und schmerzlos. Der Kampf gegen die ziemlich allgemein verbreitete Messerscheu des Pat. fällt weg.

2) Die Behandlungsdauer wird abgekürzt, was besonders für die arbeitende Bevölkerung, aber auch für die Krankenkassen von großer Bedeutung ist.

3) Die Finger des Arztes sind weniger in Gefahr, mit septischem Material in Berührung zu kommen. **Gutzeit** (Neidenburg).

---

11) **Kausch.** Das hysterische Fieber.

(Mitteilungen aus d. Grenzgebieten d. Medizin u. Chirurgie 1907. III. Supplem.)

Bei einer 24jährigen Hysterika bestand nach einer wegen Magenbeschwerden ausgeführten Operation hohes Fieber wochenlang mit Schmerzen im Leibe. Relaparotomie ergab völlige Gesundheit aller Bauchorgane. Genaueste Kontrolle und Ausschluß sonstiger Erscheinungen lassen den Fall als echtes hysterisches Fieber erscheinen. Eine kritische Musterung der Literatur führt zu der Ansicht, daß zwar die allermeisten für hysterisches Fieber angesprochenen Fälle einer strengen Kritik nicht stichhalten, daß aber etwa ein halbes Dutzend Fälle bleiben, die zur Aufstellung des hysterischen Fiebers nötigen. Man hat zu unterscheiden: 1) reines hysterisches Fieber ohne andere Organsymptome, 2) Hyperthermie, d. h. bloße Temperatursteigerung ohne die übrigen Begleiterscheinungen des Fiebers, und 3) das pseudosymptomatische hysterische Fieber, bei dem ein bestimmtes Organ erkrankt scheint, Pseudomeningitis, Pseudoperitonitis usw. Die Ursache des hysterischen Fiebers ist dunkel, das wahrscheinlichste ist Beeinflussung der Wärmezentren durch die Hysterie. — Gerade die Chirurgen werden in manchen Fällen, wie dem vorliegenden, durch den Befund bei einer Operation dazu beitragen können, andere Ursachen des Fiebers auszuschließen und so die Natur des Fiebers als echt hysterischen festzustellen. **Haeckel** (Stettin).

---

12) **R. Polland.** Zur pathologischen Histologie der inneren Organe beim Verbrennungstod. (Aus der Grazer dermatologischen Klinik.)

(Wiener klin. Wochenschrift 1907. Nr. 8.)

Einige Stunden nach der Verbrennung beginnt die Giftigkeit des Harns und führt zu Degeneration der Nieren. Dazu kommt später

eine Giftwirkung des Serums und so eine schnelle Steigerung der Intensität der Degeneration, je länger das Tier lebt. Schließlich treten nekrotisierende Prozesse im Darmkanal auf.

**Renner** (Breslau).

---

13) **Albers-Schönberg.** Aus der Röntgenologie und Röntgentechnik.

(Zeitschrift für ärztliche Fortbildung 1906. Nr. 24.)

14) Derselbe. Aus dem Gebiete der Röntgenographie und der Röntgentechnik.

(Ibid. 1907. Nr. 7.)

Der bekannte Verf. gibt in den beiden kurzen Abhandlungen gewissermaßen einen Überblick über den Stand und den Wert des Röntgenverfahrens.

Den Röntgenologen bieten sie natürlich nichts Neues, dagegen werden sie jedem praktischen Arzte zur Orientierung sehr willkommen sein, und sind die beiden kleinen Schriftchen deswegen sehr zu empfehlen.

**Gaugele** (Zwickau).

---

15) **Gottschalk.** Die Röntgentherapie nach ihrem heutigen Stande.

(Vortrag auf Veranlassung des Landeskomitees für das ärztliche Fortbildungswesen in Württemberg. Stuttgart 1907.)

(Fortschritte auf dem Gebiete der Röntgenstrahlen Bd. XI. Hft. 1.)

Verf. geht in seinem Vortrage sehr ausführlich auf die heute erreichten Resultate der Röntgenbestrahlung ein und gibt uns einen kurzen, aber klaren Überblick über die bisher erschienene Literatur. Die selbst erreichten Erfolge schildert er zugleich an der Hand mehrerer Fälle.

Das kleine Büchlein wird nicht nur dem praktischen Arzte, für den es ja bestimmt ist, von großem Nutzen, es wird auch dem Röntgenologen eine angenehme Rekapitulation des früher Gelesenen und seiner eigenen Erfahrungen sein.

**Gaugele** (Zwickau).

---

16) **G. J. Arnold.** Infiltration anaesthesia in major and minor surgery.

(Brit. med. journ. 1907. März 23.)

Die kurze Arbeit hat ihre Bedeutung darin, zu zeigen, daß man nach langem Zögern nun auch in England der Infiltrationsanästhesie größere Aufmerksamkeit schenkt, nachdem besonders Barker vom University College Hospital hierin den Bann gebrochen hat. A. bringt nichts im wesentlichen Neues, sondern stützt sich hauptsächlich auf die Braun'schen Angaben und empfiehlt das Novokain-Suprarenin, das ihm auch in der großen Chirurgie völlig befriedigende Ergebnisse geliefert habe. Er will mit seiner Arbeit seinen Teil dazu beitragen,

die Infiltrationsanästhesie entsprechend ihrer großen Bedeutung auch im widerstrebenden England mehr einzubürgern, als es bisher geschehen ist. **Weber** (Dresden).

17) **Lengemann.** Über den Einfluß des Sauerstoffs auf die Nachwirkungen des Chloroforms.

(Mitteilungen aus d. Grenzgebieten d. Medizin u. Chirurgie 1907. III. Supplem.)

Verf. hat früher eine Experimentenreihe von Narkosen mit Chloroform-Luftgemisch bei Hunden ausgeführt. Jetzt stellte er eine größere Reihe von Sauerstoff-Chloroformnarkosen gleichfalls bei Hunden an. Als Kriterium für die Giftwirkung wählte L. die Veränderungen in der Leber. Ein Vergleich beider Versuchsreihen zeigt, daß Chloroform mit Sauerstoff gemischt kein so schweres Organgift ist, wie Chloroform mit Luft gemischt. Freilich ist der Unterschied kein so großer, und es kann nicht die Rede davon sein, daß der Sauerstoff die Giftwirkung des Chloroforms aufhebt; aber der Unterschied ist doch deutlich. **Haeckel** (Stettin).

18) **H. Eisenberg** (Berlin). Jodofan, ein neues organisches Jodpräparat, als Jodoformersatzmittel.

(Münchener med. Wochenschrift 1907. Nr. 12.)

Das Jodofan ist ein rötlichgelbes geruch- und geschmackloses Pulver, das, in den üblichen Agentien unlöslich, nach E. eine hohe desinfizierende Kraft bei absoluter Reizlosigkeit besitzen soll. Da es einen mit dem Wundsekret verbackenden Schorf bildet, darf es auf die Wundfläche nur in ganz dünner Schicht aufgestäubt werden; zweckmäßiger ist deshalb die Verwendung der 10%igen Jodofangaze auf der Wunde selbst und das Aufstreuen des Pulvers auf ihre Umgebung, da das Wundsekret durch dieses dann gründlich desinfiziert werde. E. hat das Mittel in der sog. kleinen Chirurgie stets außerordentlich bewährt gefunden und rühmt ihm außer den erwähnten Vorzügen das Freisein von all den dem Jodoform eigenen Nachteilen nach. **Kramer** (Glogau).

19) **Heusner.** Über Jod-Benzindesinfektion.

(Deutsche Zeitschrift für Chirurgie Bd. LXXXVII. p. 482.)

H.'s Desinfektionswaschflüssigkeit besteht jetzt aus einer Lösung von 1 g Jod in 750 g Benzin und 250 g Paraffinöl, bei deren Herstellung das Jod zuerst in 10 g Äther oder absoluten Alkohol getan oder durch 10 g Jodtinktur ersetzt wird. Für jeden Beteiligten pro Operation wird $^1/_4$ Liter Flüssigkeit gerechnet, für zarte und empfindliche Hautstellen wird der Desinfektionsflüssigkeit noch $^1/_4$ Paraffinöl hinzugegeben. Die Desinfektion findet ohne voraufgehende Wasser- und Seifenwaschung durch 5 Minuten langes Reiben mit Bürste und Handtuchlappen statt. Die Resultate sind sehr gut, bakteriologische Proben ergaben für die Fürbringer'sche Desinfektionsmethode 52%,

für die H.'sche 75—80% gute Resultate. Auch ist H.'s Methode billiger. Rohcatgut wie auch Seide wird durch 14tägiges Einlegen in eine 2‰ige jodhaltige Benzinlösung präpariert und bis zum Gebrauche in einer 2‰igen Jodparaffinlösung aufbewahrt. Das gewonnene Präparat ist silkwormähnlich derb, langsam resorbierbar und bedeutend zugfest.

**Meinhard Schmidt** (Cuxhaven).

---

20) **Matthiolius.** Seekriegschirurgie (nach Erfahrungen des russisch-japanischen Krieges).

(Deutsche Zeitschrift für Chirurgie Bd. LXXXVII. p. 254.)

Erst durch die Seetreffen des russisch-japanischen Krieges ist Gelegenheit zu umfassenderen Beobachtungen über die Wirkungen der modernen Marinewaffen, über die Möglichkeit und Leistungsfähigkeit ärztlicher Hilfe für die Opfer des Feuerangriffes auf Schiffe gegeben worden. M. hat die einschlägigen Berichte von Schiffsführern und Ärzten beider Parteien gesammelt, im Feuer gewesene Schiffe, Lazarettschiffe, Lazarette usw. besucht und bespricht in seiner Arbeit alles Wissenswerte und Interessante, was er zur Sache in Erfahrung gebracht hat.

In der Seeschlacht werden auf engstem Raum und in kürzester Zeit die Schiffsmannschaften einer Masse schwerster und eigenartiger Verletzungen ausgesetzt. Verletzend wirken besonders Granaten und deren Fragmente, sowie anderweitige Splitter von Metallteilen. Vorwiegend werden Wunden größerer Ausdehnung, häufig gequetschter Art gesetzt, oft mehrere, selbst massenhafte Verletzungen an einem Blessierten. Die Wunden sind meist schwer und gefährlich und neigen zur Vereiterung. Von dem Verbandplatz, in dem die Verwundeten versorgt werden sollen, ist zu verlangen, daß er vor feindlichem Feuer tunlichst gesichert ist; er muß mithin unter Panzerdeck befindlich, durch künstliche Ventilation gut gelüftet und mit elektrischer Beleuchtung, aber zur Reserve auch mit Kerzenbeleuchtung versehen sein. Wasser, sterilisiertes Verbandmaterial muß zur Stelle, zum Krankentransport müssen eigens hierzu bestellte Krankenträger vorhanden, Tragbahren müssen parat sein. Doch haben die Japaner die Blessierten meist auf dem Arme zu tragen vorgezogen. Die Stunden vor einem mit ziemlicher Sicherheit bevorstehendem Treffen sind zu den nötigen zweckdienlichen Vorbereitungen zu benutzen, insbesondere für die Bemannung zum Anlegen reiner Kleidung, damit Wundinfektion durch schmutzige vermieden wird. An geeigneten Stellen an Bord ist Verbandmaterial bzw. Verbandpäckchen zu deponieren und die Mannschaft beizeiten über deren richtige Verwendung zu belehren. Während des Gefechtes ist bei dem massenhaften Andrange von Blessierten zum Verbandzimmer dem Einzelfall, um dem Ganzen gerecht zu werden, nur das Allernotwendigste von Versorgung zu gewähren, auf Stillen des Durstes und der Schmerzen besonders Rücksicht zu nehmen. Erst nach Beendigung des Gefechtes, das binnen

weniger Stunden die furchtbarsten Verheerungen an Schiff und Besatzung bewirkt, können die Verwundeten aus dem Verbandplatz an höher gelegene, frischer Luft und natürlicher Beleuchtung zugängliche Räume hervorgebracht werden. Weiter folgt dann ihre Evakuierung auf Lazarettschiffe, wo schon mehr Krankenpflege, auch operative Hilfe gewährt werden kann, in zweiter Linie ihre Überführung in Lazarette auf Land.

Eine Vergleichung zwischen dem von den kriegführenden Parteien auf sanitärem Gebiete Geleisteten fällt in jeder Hinsicht zugunsten der Japaner aus. Einigermaßen zuverlässige Zahlen über Verluste an Toten und Verwundeten konnte M. nur von der japanischen Flotte sammeln. Bei einer Kopfstärke derselben von ca. 23 500 sind 1891 Tote und 1791 Verwundete gezählt. Zieht man die Zahl der bei Schiffsuntergängen zumeist infolge von Minenexplosionen ums Leben Gekommene ab, so bleiben nur 563 durch Feuer Gefallene, und beträgt das Verhältnis der Gefallenen zu den Verwundeten 1 : 3,2. Die Zahl der Verluste ist auf den einzelnen Schiffen sehr verschieden. In der Schlacht vom 27. 8. V. 1905 büßten auf japanischer Seite die Panzer etwa 6%, die Panzerkreuzer ca. 3% ihrer Kopfstärke an Toten und Verwundeten ein. **Meinhard Schmidt** (Cuxhaven).

---

21) **Hildebrand** (Marburg). Die Untersuchung von Verengerungen der Speiseröhre mittels Röntgenstrahlen.

(Archiv für physiol. Medizin und med. Technik Bd. II. Hft. 2.)

Bei der Untersuchung soll man sowohl Wismut in Form einer Mischung mit Wasser, als auch in Form eines Ballens (Kakaobutter) verwenden, da je nach der Art der Verengerung die eine oder andere Methode bessere Resultate gibt. Seine vier zum Teil durch gute Röntgenbilder illustrierten Fälle beweisen, daß man aus der Durchleuchtung oder dem Plattenbild oft schon die Diagnose auf gut- oder bösartige Verengerung oder Krampf stellen kann. Interesant war speziell ein Fall von Kardiospasmus, in dem man die Anstrengungen der Speiseröhre zur Überwindung des Widerstandes direkt sehen konnte. Ferner wird man aus der Form der Speiseröhre Schlüsse auf die Ausdehnung eines Karzinoms, somit auf seine Operabilität ziehen können. **Renner** (Breslau).

---

22) **A. Bass.** Beiträge zur Behandlung der Laugenverätzungen der Speiseröhre. (Aus der chir. Abteilung des Spitals der Wiener allgem. Poliklinik.)

(Wiener klin. Wochenschrift 1907. Nr. 11.)

Verf. redet einer möglichst frühen Bougiebehandlung der Verätzungen das Wort, wenn die Pat. vor Eintritt der Striktur in Behandlung kommen, um einer solchen überhaupt vorzubeugen. Er empfiehlt dazu Bougies aus geflochtenem Bleidraht, von gefirnißtem Gewebe umgeben. Sie sind sehr biegsam und wirken vermöge ihrer

Schwere gut dilatierend. B. beginnt oft schon zu Anfang der dritten Woche mit täglichen Sitzungen.

Die Resultate dreier mitgeteilten Fälle sind sehr günstige. Um die großen Gefahren einer Spätbougierung mit dünnen Sonden möglichst zu vermeiden, hat Verf. auch Versuche mit Thiosinamininjektionen angestellt, von denen er natürlich keine aktive Erweiterung, sondern nur eine Vorbereitung des Narbengewebes für die physiologische oder therapeutische Dehnung erwartet.

Tatsächlich scheinen die angeführten Krankengeschichten dafür zu sprechen, daß auch ohne gleichzeitige Bougierung eine Besserung — physiologische Dehnung durch die genossenen Speisen — eintreten kann.

Zum Schluß Leitsätze und Literaturangabe. **Renner** (Breslau).

---

23) **Coffey.** The principles and mechanics of abdominal drainage.

(Journ. of the amer. med. assoc. 1907. März 16.)

Clark und Yates haben schon früher Studien über dieses Thema gemacht, doch stimmt C. nicht in allen Punkten mit ihren Ergebnissen überein und hat daher experimentell, anatomisch und klinisch diese wichtige Frage neu bearbeitet. Er goß die Bauchhöhle einer Leiche, aus welcher der Magen-Darmkanal entfernt war, mit Gips aus und gewann so einen Block, der die hintere und seitliche Bauchwand mit allen ihren Unebenheiten darstellt. Diesen Block färbte er und goß ihn in einen großen Gipsblock von viereckiger Form ein. Er zog dann auf letzterem eine Anzahl von Linien und sägte den Block in ihrem Verlauf durch. So bekam er durch das Zutagetreten des gefärbten Ausgußblockes eine klare Übersicht in allen Richtungen über die Lagebeziehungen der Vorsprünge und Vertiefungen der Bauchwandungen, soweit sie in Betracht kommen. Seine Untersuchungen über Drainagematerial hatten das Hauptergebnis, daß Röhrendrainage nur wirkt, wenn durch die Schwerkraft die Flüssigkeit zu der Drainagestelle hingebracht wird, und daß bei Gazedrainage, die saugend wirkt, das äußere Ende tiefer liegen muß als das im Körperinnern befindliche, da nur so die Heberwirkung eintritt; auch muß reichlicher, stark aufsaugender äußerer Verband da sein.

Seine Forschungsergebnisse faßt Verf. wie folgt zusammen:

1) Während Flüssigkeiten von der ganzen Bauchfelloberfläche, werden körperliche Bestandteile nur durch die Lymphspalten am Zwerchfell aufgesaugt.

2) Jede Drainagevorrichtung enthält Mikroorganismen.

3) Jede Art von Drain wird in wenigen Stunden durch Bauchfellverklebungen von den Verbindungen mit der allgemeinen Bauchhöhle ausgeschaltet.

4) Jede Drainagevorrichtung der freien Bauchhöhle bewirkt durch mechanischen Reiz einen sehr starken Zufluß von seröser Flüssigkeit zu ihr hin.

5) Das Kaliber der Drainagevorichtung ist von größtem Einfluß auf die Hinausbeförderung dieser Flüssigkeitsmengen.

6) Die zu entfernenden Flüssigkeiten stauen sich, wenn die Ausflußöffnung zu klein oder das Drain zu eng ist.

7) Eiter und Blut sind bei richtig angelegtem Drain aus dessen Nachbarschaft in 48 Stunden verschwunden.

8) Blutgerinnsel und dicker Eiter werden durch den unter 4) erwähnten Serumstrom gelöst und herausgeschwemmt.

9) In einem abgegrenzten Abszeß tritt kein solcher Serumstrom ein.

10) Während dünne Röhren leicht ausgestoßen werden, wirkt Gazedrainage nur, wenn das äußere Ende tiefer liegt als das innere und reichlicher aufsaugender Verbandstoff ersteres umgibt.

11) Röhrendrainage ist zweckmäßig bei geschlossenen Abszeßhöhlen.

12) Drei »Bassins« hat die Bauchhöhle: Becken und die beiden Flanken. Jede Flanke faßt mehr Flüssigkeit und ist ca. 2,5 cm tiefer als das Becken. Eine Linie, die vom Mittelpunkt des Dammes zur äußeren Schultergrenze gezogen wird, geht durch die tiefsten Punkte von Becken und Flanken. Die ganze Bauchhöhle kann in Seitenlage vollständig drainiert werden.

13) Gazedrainage ist, richtig angewandt, das beste Verfahren, wenn fehlerhaft, sehr gefährlich. Man muß stets in Betracht ziehen, daß schon nach wenigen Stunden die allgemein drainierende Wirkung aufhört. Auch darf die Gaze nicht eher entfernt werden, als bis sie von selbst sich lockert (5—6 Tage oder später).

**Trapp** (Bückeburg).

---

24) **McDonald.** Puerperal general peritonitis.

(Annals of surgery 1907. Februar.)

Die puerperale Bauchfellentzündung wird durch Fortleitung des infektiösen Materials vom Endometrium durch die Lymphgefäße des Uterus hervorgerufen; die peri-uterine Venenthrombose spielt eine geringere Rolle als die peri-uterine Lymphangitis. Hauptsächlich ist der Streptokokkus, seltener der Gonokokkus oder Pneumokokkus der Erreger der puerperalen Peritonitis. Bei der nicht puerperalen Peritonitis, z. B. hervorgerufen durch Platzen einer Pyosalpinx, durch Stieldrehung einer Geschwulst, spielen die Staphylokokken die Hauptrolle, wenn auch das Bakterium coli nicht selten als Erreger derartiger Bauchfellentzündungen angetroffen wird. Die Symptome bei der puerperalen Peritonitis weichen nicht von den sonst bei Bauchfellentzündung beobachteten ab: Erbrechen, Schmerzen, Rigidität der Bauchdecken im Anfang der Entzündung, Fieber, Pulserhöhung u. a. Die roten Blutkörperchen sind vermindert, die weißen vermehrt, bei den letzteren überwiegen die polymorphen Zellen. Plötzliche Verminderung der weißen Blutkörperchen weist darauf hin, daß die

Toxine die Oberhand gewonnen. Die Jodophilie des Plasmas der Leukocyten ist oft vorhanden und meist ein ominöses Zeichen.

Während Verf. bezüglich der nicht puerperalen Peritonitis dem operativen Standpunkte zuneigt, um die Ursache der Eiterung schnell zu entfernen, verspricht er sich von der Operation der puerperalen lymphangitischen Form keine allzugroßen Erfolge. Auch der Trendelenburg'schen Venenunterbindung steht er skeptisch gegenüber. Nach ihm kommt es vor allen darauf an, die Leukocyten zu vermehren, wofür er das polyvalente Antistreptokokkenserum oder Mikulicz'sche Nukleinsäureinjektionen für geeignet hält. Besonders prophylaktisch wirken diese Mittel nach seiner Ansicht. **Herhold** (Brandenburg).

---

25) **G. Aldehoff.** Appendicitis und Ikterus.

(Deutsche Zeitschrift für Chirurgie Bd. LXXXVII. p. 160.)

A. bestätigt durch fünf eigene Beobachtungen (drei geheilt, zwei gestorben) die von Reichel hervorgehobene Bedeutung des Ikterus für die Appendicitis, der hier als Zeichen eines septischen Allgemeinzustandes aufzufassen ist. Ein solcher kann sich im Anschluß an die Operationen wegen einfacher Appendicitis ohne jegliche Erscheinungen von Peritonitis entwickeln und ist prognostisch zweifelhaft. Der Ikterus nebst den gleichzeitigen jodoformvergiftungsähnlichen Allgemeinstörungen kann sich nach 2, 3 Tagen zurückbilden, kann aber auch ebenso rasch unter Delirien und nachfolgendem Koma zum Tode führen.

**Meinhard Schmidt** (Cuxhaven).

---

26) **Jolasse.** Zur Motilitätsprüfung des Magens durch Röntgenstrahlen.

(Fortschritte auf dem Gebiete der Röntgenstrahlen Bd. XI. Hft. 1.)

Verf. hat, anschließend an die grundlegenden Versuche von Rieder, zusammen mit Albers-Schönberg Durchleuchtungsstudien an einer größeren Anzahl von Pat. gemacht. Die Pat. erhielten je 230 g Griesbrei mit 30 g Wismut und etwas Milchzucker. Nach 2 Stunden wurde die erste Durchleuchtung vorgenommen, nach 3 Stunden event. eine zweite.

Die Untersuchung ergab nun, daß bei ruhigem Verhalten der Pat. die oben bezeichnete Mischung nach 2 Stunden in den allermeisten Fällen noch einen deutlichen Schatten im Magen zurückläßt, und daß erst nach 3 Stunden der motorisch gesunde Magen keinen oder fast keinen Schatten mehr erkennen läßt, der auf restierendes Wismut zurückzuführen wäre. Nur in ganz vereinzelten Fällen war der Magen schon nach 2 Stunden frei von jeglichem Wismutschatten. Besonders auffallend war, daß bei einer Kranken mit hochgradiger allgemeiner Enteroptose und sehr tiefstehendem Magen letzterer auch nach 2 Stunden frei von Wismut war.

J. fand im Gegensatze zu Rieder, daß Wismut im Magen länger zurückbleibt wie Brei.

Gab Verf. größere Mengen von Nahrung zusammen mit Wismutbrei, d. h. eine Nahrung, die dem Leube'schen Mittagsmahl entspricht, so fand er, daß nach 6 Stunden Wismutschatten in der Nahrung nicht mehr gefunden wurde.

Verf. kommt zu dem Schluß, daß das Röntgenverfahren der Ausheberung des Magens entschieden nachsteht, zumal der Rieder'sche Wismutbrei von 200—400 g schließlich nicht immer ungefährlich sei. Er schlägt daher vor, eine Mischung von 30 g Wismut, 15 g Milchzucker und $1^1/_2$ Eßlöffel Wasser zu verwenden. (Dieses kleine Volumen der Nahrung mag für die Prüfung der Motilität genügen, dagegen weniger für die Formveränderungen des Magens, Sanduhrmagen u. dgl. Ref.) **Gaugele** (Zwickau).

27) **H. Lenhartz.** Über die Behandlung des Magengeschwüres.
(Med. Klinik 1907. p. 405.)

Alle Fälle von frisch perforiertem Magengeschwür sowie solche, deren Stauungserscheinungen der L.'schen Diätkur nicht weichen wollen, sollen operiert werden. Diese Kur wurde bisher an 201 blutenden Magengeschwürskranken als vortrefflich erprobt. Bei 185 waren sichere Blutungen aus Magen und Darm unmittelbar vorausgegangen. Das Verfahren sucht durch fortgesetzte Zufuhr konzentrierter eiweißreicher Kost (frische Eier) die Magensäure physiologisch zu binden und auszunutzen, durch rasch und stetig gesteigerte Nahrungszufuhr die gesunkenen Kräfte schnell zu heben und günstigere Bedingungen für die Geschwürsheilung zu erzielen, neben strenger, 3—4 Wochen langer Bettruhe die Ausdehnung des Magens durch Eisblase, Bismut und peinliche Einschränkung der Flüssigkeitsgaben zu bekämpfen (Diät-, Gewichts-, Fiebertafel). Schmerzen, Brechneigung und rückfällige Blutungen werden dadurch verhindert. In den ersten 8—14 Tagen wird im allgemeinen nicht für Stuhl gesorgt, damit das in den Darm ergossene Blut vom Körper recht ausgenutzt wird. Die stete Beunruhigung durch die fragwürdigen Nährklistiere bleibt fort. Sechs Todesfälle sind nicht dem Verfahren zur Last zu schreiben (Krankengeschichten). Hält trotz reichlicher freier Salzsäure der Blutstuhl an, so liegt Magenkrebs vor; sämtliche derart beurteilten Fälle wurden operiert; die Diagnose stimmte. **Georg Schmidt** (Berlin).

## Kleinere Mitteilungen.

28) **A. Köhler.** Zur Plattenfrage.
(Zeitschrift für med. Elektrologie und Röntgenkunde.)

Verf. weist darauf hin, daß es selbst der besten Röntgenplattenfabrik nicht immer möglich ist, vollkommen fehlerfreie Platten zu liefern, zumal die Röntgenologen die verschiedensten Plattengrößen verlangen und man deswegen nicht immer frischeste Emulsionen erhält. Zur Erzielung bester Negativen empfiehlt Verf. daher folgendes:

1) Man verlange vom Händler oder der Fabrik niemals Röntgenplatten in Einzelpackung.

2) Man schlage sich seine Platten selbst ein (oder lasse sich das durch den Assistenten besorgen), und zwar möglichst kurz vor der Röntgenuntersuchung. Man entwickle die Platten bald, wenn angängig noch an demselben Tage.

3) Man verwende keine Platten mit mehrfacher Emulsionsschicht, sondern nur einfache Röntgenplatten, Schicht an Schicht eingepackt.

4) Man verlange ausschließlich die gebräuchlichsten Plattenformate 13×18, 18×24, 24×30, 30×40 und 40×50 cm. **Gaugele** (Zwickau).

29) **Köhler.** Über Dosierung in der Röntgentherapie und Vorgänge im Innern der Röntgenröhre.

(Fortschritte auf dem Gebiete der Röntgenstrahlen Bd. 11 Hft. 1.)

Ein Dosierungsmittel zu schaffen, das den strengsten wissenschaftlichen Anforderungen gerecht wird, ist nach des Verf.'s Ansicht überhaupt nicht möglich. Während für die Röntgenographie exakte Dosimeter entbehrlich sind, sind solche für die therapeutische Anwendung dagegen sehr notwendig. Die chemischen, bisher dazu verwendeten Mittel sind zum Teil sehr umständlich, sicher nicht genau. Vor 2 Jahren hat Verf. die Beschreibung einer Röntgenröhre mit Vorrichtung zur therapeutischen Dosierung der Röntgenstrahlen veröffentlicht, bei der in einer seitlichen Einstülpung der Glaswand auf der Kathodenhälfte ein kleines Thermometer angebracht war. Durch jahrlang durchgeführte schwierige Versuchsreihen wurde dann vom Verf. eine Skala aufgestellt, welche die betreffenden Zeiten angibt, die eine einzige, zu einer Reaktion mittleren Grades führende Belichtung zu dauern hat, wenn der Anstieg des Thermometers binnen 5 Minuten eine gewisse Anzahl von Graden beträgt. Verf. verzeichnet mit Befriedigung, daß trotz der anfänglichen Skepsis allmählich mehr und mehr sein Wärmeverfahren günstig beurteilt werde.

Des weiteren sucht Verf. die gegen sein Verfahren vorgebrachten Einwände zu widerlegen und fügt am Schluß an, daß seine in den letzten 2 Jahren stets richtig erhaltenen therapeutischen Resultate als Beweis für die Richtigkeit des Prinzipes seines Verfahrens angesehen werden müssen. **Gaugele** (Zwickau).

30) **Moser.** Weitere Erfahrungen über Röntgenbehandlung versteifter Gelenke.

(Mitteilungen aus den Grenzgebieten der Medizin u. Chirurgie 1907. III. Supplem.)

Unter elf Fällen von Behandlung versteifter Gelenke mit Röntgenstrahlen war 9mal ein deutlicher, zum Teil sehr guter Erfolg in bezug auf Wiedererlangung eines gewissen Grades von Beweglichkeit festzustellen. Die Ursachen der Versteifung waren verschiedene: geheilte Tuberkulose, Rheumatismus, alte Lues, Osteomyelitis. Werden harte Röhren genommen mit großer Entfernung vom Körper und ohne hohe Unterbrechungszahl, so ist eine Schädigung der Haut nicht zu befürchten. **Haeckel** (Stettin).

31) **C. Widmer** (Zofingen). Heilung eines Karzinoms durch Sonnenlicht nebst einigen Beiträgen zur unmittelbaren Lichttherapie.

(Münchener med. Wochenschrift 1907. Nr. 13.)

W., der den günstigen Einfluß des Sonnenlichtes auf die Heilung vernachlässigter Frostgeschwüre und anderer Ulzerationen wiederholt zu beobachten Gelegenheit hatte, sah auch in einem Falle von angeblichem ulzerierten Karzinom am Handrücken einer 81jährigen Frau, die die Operation verweigerte (deshalb fehlt auch mikroskopische Untersuchung; Ref.), unter der Sonnenlichtbehandlung innerhalb mehrerer Monate völlige Vernarbung eintreten; jede andere Therapie war unterblieben. **Kramer** (Glogau).

32) **F. Riedl.** Erfahrungen, Beobachtungen und Versuche im Stau- und Saugverfahren.

(Wiener klin. Wochenschrift 1907. Nr. 8.)

R. gibt seine an 210 Fällen in $1^1/_2$ Jahren gesammelten Erfahrungen wieder. Sein Urteil ist ein durchaus günstiges. Auf einige wesentliche Abweichungen von der Bier'schen Technik wäre hinzuweisen: Durchführung der Selbstbehandlung der Pat., mit der er keine schlechten Erfahrungen gemacht hat. Erzielung der Stauung durch gewirkte oder gewöhnliche Kalikobinde. Abkürzung der Stauung auf 2—6 Stunden mit Pause von $^1/_2$—1 Stunde. Anlegen der Binde nicht zu entfernt vom Entzündungsherde. Die Saugung wandte R. meist 3—4mal täglich $^1/_4$—$^1/_2$ Stunde mit kurzen Unterbrechungen an. Besonders im Hinblick auf die Selbstbehandlung ist er mit den bis jetzt konstruierten Saugpumpen, was Einfachheit und Desinfizierbarkeit betrifft, nicht zufrieden.

Durch Tierversuche hat er sich eine Erklärung der Stau- und Saugwirkung zu verschaffen gesucht. Die Erweiterung der Venen bewirkt genügende Abfuhr der stärkeren Blutzufuhr, Besserung der Ernährung, Vorsorge möglichst rascher Herstellung des Kollateralkreislaufes für den Fall von Thrombosen, möglichst ungünstige Gelegenheit zur Blutgerinnung, Förderung der Granulationsbildung.

Ein ziemlich großes Literaturverzeichnis schließt die Arbeit.

**Renner** (Breslau).

33) **A. Lapointe.** Un cas de mort pendant la chloroformisation avec persistance anormale du thymus.

(Bull. et mém. de la soc. anat. de Paris 1906. Nr. 8.)

Narkose mit reinem Chloroform bei einem 31jährigen, sonst gesunden Weibe zur Operation einer auf die Rippe führenden Fistel. Die Kranke war noch nicht über die Exzitation hinaus, als der Tod eintrat. Die Narkose hatte 8 Minuten gedauert, und es waren 10 g Chloroform verbraucht worden.

Bei der Obduktion wurde eine Thymus gefunden, die um 2 cm das Manubrium überragte und bis zum Herzbeutel reichte. Sie wog 20 g.

**Neugebauer** (Mährisch-Ostrau).

34) **K. Thorbecke.** Weitere Erfahrungen über Lumbalanalgesie mit Tropakokain, Novokain und vor allem Stovain.

(Med. Klinik 1907. p. 384.)

T. berichtet über 107 Stovain-, 49 Novokain- und 24 Tropakokaineinspritzungen aus der Heidelberger Frauenklinik. Das Verfahren, das sich zunächst nur für Kliniken eignet, wurde zunächst mit Auswahl, später fast in jedem Falle angewandt, vor allem bei Lungen-, Herz- und Nierenschädigungen, auch bei alten, schwächlichen Leuten. Es ist nicht angebracht bei jeglicher Erkrankung des Hirns, Rückenmarks und ihrer Häute oder bei septischen Fällen, sowie bei Veränderungen an der Wirbelsäule. Bei Hysterie und Hysteroneurasthenie wechselte der Erfolg, bei drei Alkoholikern blieb er aus. Beim Diabetes ergaben sich keine Nachteile.

Technik: 2 oder 1 Stunde vor der Operation wird unter die Haut des Kranken 3 dmg Hyoscin (in letzter Zeit das optisch inaktive von Böhringer) und 7 mg Morphium gespritzt. Die äußeren Gehörgänge werden mit fettdurchtränkter Watte verstopft. Im Dämmerschlaf wird das Operationsfeld desinfiziert, der Lumbalstich mit Bier's Besteck vorgenommen, dessen technische Einzelheiten eingehend beschrieben sind. Erst 10 Minuten nach der Einspritzung wird das Becken langsam und schrittweise gehoben; die unangenehmen Neben- und Nachwirkungen werden dadurch verringert. Die Schmerzbetäubung tritt bei Novokain weniger schnell auf als bei Tropakokain, am schnellsten bei Stovain. Novokain reicht für entzündliche Erkrankungen und starke Zerrungen an den Beckeneingeweiden nicht aus. Die Zuverlässigkeit des Verfahrens sinkt mit der zunehmenden Einbeziehung des Bauchfells ins Operationsgebiet. Von besonderem Vorteil ist die vollkommene Erschlaffung der Muskeln, vor allem der Bauchdecken. Die unmittelbaren Neben-

wirkungen, die zum Teil auf fehlerhaftes Verfahren zurückzuführen sind, sowie die Nachwirkungen, vor allem Hirnhautreizung, Muskellähmungen (Tabellen), hängen von der Art und Menge des Mittels, von der Technik und dem Grade der Beckenhochlagerung ab. Novokain ist am giftigsten; es war in 65,3 von Hundert erfolgreich. Tropakokain hatte die geringsten Neben- und Nachwirkungen sowie 50 von Hundert gute Ergebnisse. In der Mitte steht das Stovain.

**Georg Schmidt** (Berlin).

35) **H. Meyer.** Über Lumbalanästhesie mit Tropakokain.

(Med. Klinik 1907. p. 175.)

Nach den Erfahrungen der Leipziger chirurgischen Klinik ist Novokain nicht ungefährlich. Alypin hat vor diesem keine Vorzüge. Das von neuem angewandte Stovain befriedigte im allgemeinen bis auf die häufigen quälenden Nachwirkungen, die auch bei Hinzufügung des Morphium-Skopolamindämmerschlafes nicht ausblieben. Seit König's Stovaintodesfall wird die Lumbalanästhesie wesentlich eingeschränkt auf solche Fälle, bei welchen eine strenge Gegenanzeige gegen eine Allgemeinnarkose vorliegt. Nach Dönitz' Vorschlägen wurde nun das Tropakokain angewandt; doch trat gleich bei dem ersten Falle (eingeklemmter Leistenbruch bei einem 77jährigen) nach Einspritzung von 0,05 Tropakokain im Volumen von 8 ccm ein allerschwerster Kollaps mit Delirien, tiefem Koma, Atemstillstand und Pulslosigkeit ein. Diese üblen Erscheinungen schlossen sich so unmittelbar an die Einspritzung an, daß nicht die Resorption und der Weg durch die Blutbahn — nach Dönitz' Ausführungen —, sondern die unmittelbare Berührung des Giftes mit dem Zentralnervensystem dafür verantwortlich zu machen ist. Die von Bier neuerdings vorgeschriebene Einspritzung des Mittels in größeren Flüssigkeitsmengen erregt daher Bedenken; das Gift wird dabei rein mechanisch bis an den Schädelgrund befördert.

**Georg Schmidt** (Berlin).

36) **B. Baisch.** Erfahrungen über Lumbalanästhesie mit Stovain, Alypin und Novokain.

(Beiträge zur klin. Chirurgie Bd. LII. p. 236.)

Die Heidelberger Klinik verfügt über 130 Lumbalanästhesien, die nach der gewöhnlichen Technik meist am sitzenden Pat. mit Einstich zwischen II. und IV. Lendenwirbel und Mischung der Anästhesielösung mit Liquor spinalis ausgeführt wurden. Die Lösung der Tabletten in der Spritze im Liquor ist zeitraubend. Beckenhochlagerung wurde nur in besonderen Fällen ausgeführt.

Als untere Altersgrenze galt das 16. Jahr, eine obere Grenze wurde nicht eingehalten, vielmehr scheint die Lumbalanästhesie bei alten Leuten besonders wirksam und wertvoll zu sein.

Die Operationen, bei welchen Lumbalanästhesie ausgeführt wurde, betreffen die untere Extremität, Damm, Prostata, Blase, Scheide und Hernien. Darunter waren 12 Versager zu zählen, die sich nur zum Teil auf Fehler der Technik zurückführen lassen; insbesondere waren Oberschenkelamputationen, Zug an der Blase und am Bauchfell häufig schmerzhaft.

Nebenwirkungen, die übrigens nie bedrohlich waren oder eine dauernde Schädigung veranlaßten, wurden bei Stovain ohne Adrenalin (85 Fälle) 6mal beobachtet und nahmen mit Reduktion der Dosis auf 0,06 Stovain erheblich ab. Unter den Störungen sind hartnäckige Blasenlähmungen besonders beachtenswert.

Alypin (37 Fälle) in 5—10%iger Lösung, teils mit, teils ohne Suprarenin, wurde gleich wirksam wie Stovain befunden, und hatte in 6 Fällen Nebenwirkungen.

Bei Novokain (8 Fälle) ist zur Erzielung einer guten Anästhesie eine wesentlich höhere Dosis notwendig als von Stovain und Alypin. Die Anästhesie tritt langsam ein und steigt dann sehr rasch an, so daß nur 2mal Nebenwirkungen ausblieben. Das Mittel wurde daher bald aufgegeben.

Verf. ist geneigt, nach seinen Beobachtungen das Adrenalin für die Nebenwirkungen verantwortlich zu machen, wenngleich eine nähere Erklärung für diese Annahme noch aussteht.

Stovain und Alypin (ohne Adrenalin) scheinen gleichwertig zu sein, letzteres hat vielleicht den Vorzug, daß es alkalisch reagiert. Das Novokain wird als durchaus weniger geeignet bezeichnet. **Reich** (Tübingen).

37) **S. Riddel.** On iodine-spirit catgut.

(Brit. med. journ. 1907. April 6.)

Verf. empfiehlt nach 2jähriger Erfahrung die von Salkindsohn eingeführte Methode, das Catgut 8 Tage lang in alkoholischer Jodlösung aufzubewahren (Jodtinktur 1,0 und Alkohol 15,0). Bakteriologische und klinische Prüfungen ergaben völlige Keimfreiheit, Resorptionsfähigkeit im Gewebe, Weichheit und Festigkeit auch bei langem Liegen in der Lösung. Es ist also dem Claudiuscatgut überlegen. **Weber** (Dresden).

38) **O. H. Schultze.** Two cases of fatal hemorrhage from laceration of the mucosa of the oesophagus by vomiting.

(Proceedings of the New York path. society 1906. November.)

Es handelte sich um zwei Potatoren. Als einzige Ursache fanden sich bei beiden mehrere in Längsrichtung verlaufende, 2—3 cm lange Schleimhautverletzungen an der Cardia, bzw. in Höhe des Cricoidknorpels. Mikroskopisch zeigten sich keine Besonderheiten. Variköse Venen oder Fremdkörper wurden nicht gefunden. Als einzige Ursache war sehr häufiges, durch Alkoholismus bedingtes Erbrechen anzusehen. **Erhard Schmidt** (Dresden).

39) **E. Glas.** Zur ösophagoskopischen Diagnose der idiopathischen Speiseröhrenerweiterung. (Aus der Universitätsklinik für Halskrankheiten in Wien.)

(Wiener klin. Wochenschrift 1907. Nr. 14.)

Verf. bringt zunächst vier Krankengeschichten von Fällen von Kardiospasmus, die auch den typischen ösophagoskopischen Befund boten, und von denen zwei auch röntgenoskopisch beobachtet wurden. Er betont, daß erst der ösophagoskopische Befund für das Fehlen einer anatomischen Ursache beweisend ist. Er geht dann auf die Differentialdiagnose zuerst gegenüber dem Bilde normaler Wandpartien ein, da es ja auch physiologische Engen und Erweiterungen gibt. In bezug auf den Krampf des untersten Ösophagusabschnittes gegenüber dem normalen Bilde betont er, daß es sich hier nur um quantitative Unterschiede handle; trotzdem läßt die Ösophagoskopie die Diagnose sicher stellen. Endlich bespricht Verf. die Differentialdiagnose gegenüber Luschka'schem Vormagen, Antrum cardiacum, tiefsitzenden Divertikeln, ferner gegenüber sekundären Dehnungen oberhalb anatomischer Stenosen. Den Krampf sieht auch er mit Mikulicz als das primäre, oder mindestens mit Kraus als gleichzeitig mit Atonie der Speiseröhre an. Für die Richtigkeit letzterer Anschauung, wenigstens in manchen Fällen, scheint ein Befund von Erweiterung der ganzen Speiseröhre vom Ringknorpel abwärts und Krampfverschluß der Cardia zu sprechen. Hier fand sich nämlich eine Mediastinalgeschwulst mit Kompression des Vagus, dessen Schädigung nach Cl. Bernard Kontraktion der Cardia und Erschlaffung der Speiseröhrenmuskulatur bewirkt. Literaturangabe. **Renner** (Breslau).

40) **Guisez.** Rétrécissement congénital infranchissable de l'oesophage. Guérison par l'oesophagoskopie.

(Gaz. des hôpitaux 1906. Nr. 147.)

Seit seiner Geburt konnte der nun 19jährige Pat. nur Milch und Wasser zu sich nehmen. Jede andere Flüssigkeit und jede feste Speise brachte er nach einiger Zeit wieder heraus. Auch die Milch ging nicht glatt hinunter, sondern Pat. fühlte, daß sie sich an einer Stelle staute und dann langsam verlief.

Nach den verschiedensten Heilversuchen (vorübergehend auch Magenfistel) kam Pat. zu G., der mit dem Ösophagoskop feststellte, daß es sich um eine starke

Dilatation des Ösophagus handelte, und daß 33 cm hinter der Zahnreihe sich eine Art Klappe befand, die die Lichtung so verengte, daß das feinste Bougie mit Mühe passierte. Durch das Ösophagoskop wurde die enge Stelle anämisiert. Mit einem Instrument, ähnlich dem Maisonneuve'schen Urethrotom, wurde die Striktur eingekerbt und dann mit Bougies von 4, dann 6 mm Durchmesser dilatiert. Nach 15 Tagen konnte Pat. alles essen. Man soll kein Dauerbougie einlegen und erst nach 5 oder 6 Tagen zu bougieren anfangen.

**V. E. Mertens** (Breslau).

41) **P. Michaelis.** Eine durch Fibrolysin geheilte Ösophagusstriktur.
(Med. Klinik 1907. p. 262.)

Nachdem wiederholte Sondierungen einer narbigen Speiseröhrenverengerung in Kehlkopfhöhe bei einem 8jährigen Kinde nichts gefruchtet hatten, erzielten sieben Fibrolysineinspritzungen unter die Arm-, Rücken-, Nackenhaut im Laufe von 25 Tagen vollständige Durchgängigkeit. **Georg Schmidt** (Berlin).

42) **C. Viannay et C. Bourret** (Lyon). Rétrécissement infranchissable de l'oesophage; gastrostomie; cathétérisme rétrograde; guérison.
(Revue mens. des maladies de l'enfance 1907. März.)

Geschwüre der Speiseröhre infolge von Scharlach gehören zu den seltenen Vorkommnissen; noch seltener sind Verengerungen der Speiseröhre infolge narbiger Kontrakturen, die sich auf Grund solcher Geschwüre entwickelt hatten. Die Verff. hatten Gelegenheit, einen solchen Fall zu beobachten und auf operativem Wege zur Heilung zu bringen.

Es handelte sich um einen 6jährigen Knaben, welcher 6 Monate früher eine ziemlich schwere Skarlatina durchgemacht hatte; 15 Tage später trat eine gewisse Behinderung beim Schlucken auf, welche immer zunahm, derart, daß das Kind schließlich auch keine Flüssigkeiten mehr zu sich nehmen konnte. Die Ösophagoskopie ergab eine große Erweiterung des Ösophagus oberhalb einer außerordentlich verengten Stelle, durch welche auch die feinste Sonde nicht durchgeführt werden konnte. Die Entfernung derselben von den Schneidezähnen betrug 27 cm. Es wurde die Gastrostomie ziemlich an der Cardia vorgenommen und dabei versucht, in retrograder Weise den Ösophagus zu sondieren. Nach mehrfachen Versuchen gelang dies, nachdem man eine steife, vorn offene Sonde eingeführt und durch das Lumen derselben eine andere, sehr feine in die strikturierte Stelle gebracht hatte, ähnlich wie man dies bei schwer durchdringlichen Harnröhrenstrikturen vornimmt. Mit dieser Sonde wurde ein dicker Seidenfaden durchgeführt und liegen gelassen, indem das eine Ende beim Munde, das andere bei der Magenöffnung herausragte. Angeknüpft an denselben, konnten im Laufe der Zeit immer dickere Sonden durchgezogen werden, so daß man endlich dazu gelangte, die Sonde Nr. 28 anstandslos durchzuführen. Der kleine Pat. konnte wieder fast jede Nahrung zu sich nehmen; nur große Fleischbissen gingen mit einiger Schwierigkeit durch. Die Sondierungen wurden von Zeit zu Zeit wiederholt. Gewichtszunahme um 9 kg. **E. Toff** (Braila).

43) **Rokitsky.** Zur Frage von der Ösophagoplastik.
(v. Langenbeck's Archiv Bd. LXXXII. Hft. 2.)

Eine 46jährige Pat. hatte sich durch Genuß einer ätzenden Flüssigkeit 16 cm hinter der Zahnreihe eine Ösophagusstriktur zugezogen. Wegen Erfolglosigkeit aller Sondierungsversuche wurde eine plastische Wiederherstellung der Wegsamkeit der Speiseröhre erstrebt. Die letztere wurde oberhalb und unterhalb der Striktur eröffnet, dann der dazwischen liegende strikturierte Teil der Länge nach in zwei gleiche Teile durchschnitten. Die Kontinuität sollte mittels der Halshaut wiederhergestellt werden. Aus dem medianen Hautrand wurde nun ein viereckiger Lappen gebildet mit dem Stil nach unten, die Epidermis wurde nach innen gekehrt, und mit dem Lappen wurden die Ränder des Narbenstreifes wie die öso-

phagotomischen Öffnungen umsäumt. Dadurch wurden ungefähr $^5/_6$ des Ösophagusdefektes geschlossen. Vorher war in der Ausdehnung der Striktur ein Drainrohr eingeführt worden, das mittels Faden nach oben zur Nase, nach unten durch die Fistel herausgeleitet wurde. Am 9. Tage wurde der Hautlappenstiel durchtrennt und der umgedrehte Lappenrest an die Medianseite der Strikturstelle angeheftet. Dadurch ward der Ösophagus völlig geschlossen. Nach 20 Tagen wurde das Drainrohr ganz beseitigt; nach spontanem Verschluß einer sehr kleinen Fistel und Bougierung trat sehr bald völlige Genesung ein. **E. Siegel** (Frankfurt a. M.).

44) **Roux** (Lausanne). L'oesophago-jéjuno-gastrostomose, nouvelle opération pour rétrécissement infranchissable de l'oesophage.

(Semaine méd. 1907. Nr. 4.)

R. führte die Operation bei einem Kinde aus, das an einer impermeablen Striktur litt, und bei dem durch Bougieren eine Verletzung des Ösophagus zustande kam. Er wählte das Jejunum wegen seiner günstigen Gefäßversorgung. Er durchschnitt an dem auszuschaltenden Teile sämtliche Arteriae rectae, bevor sie sich zu den Arkaden verzweigen bis auf eine am Ende, damit durch diese die Arkaden, die von ihnen ausgehenden Arteriolae rectae und somit der ausgeschaltete Darmteil gut(?) ernährt würden. R. pflanzte den zentralen Teil in den Magen, während er die beiden im Körper zurückbleibenden Enden mit Knopf anastomosierte. Er bildete sodann einen Kanal zwischen Haut und Sternum, der an der Basis des letzteren endete, zog durch ihn das mit Mull umwickelte Darmstück und befestigte es in dieser Lage. Verschluß der Bauchwunde. Das Kind wird durch diesen künstlichen Ösophagus genährt, in welchem auch feste Nahrung durch peristaltische Bewegung bis in den Magen gelangt. **Coste** (Breslau).

45) **Hitzrot.** Cellulitis and myositis of abdominal wall, simulating intraabdominal conditions.

(Journ. of the amer. med. assoc. 1907. März 2.)

Zwei einander sehr ähnliche Fälle. Beim ersten Kranken entwickelte sich bald nach Diätfehler unter kolikähnlichen Schmerzen ein Abszeß in der Blinddarmgegend, der als vom Wurmfortsatz ausgehend angesehen und demgemäß operativ behandelt wurde. Man fand beim Einschneiden das Gewebe der schrägen Bauchmuskeln im Bereiche der Schwellung serös durchtränkt, grau gefärbt, auch das Bauchfell ödematös, das präperitoneale Gewebe serös-eitrig infiltriert. Nach Eröffnung der Bauchhöhle erwies sich der Wurmfortsatz und seine Nachbarschaft als gesund; ersterer wurde aber doch, weil sehr lang, abgetragen, danach das Bauchfell fest, die anderen Schichten lose genäht. Ohne daß Infektion des Bauchfells erfolgte, stießen sich die erkrankten Muskelteile unter Eiterung ab, nach 4 Wochen Heilung. — Beim zweiten Falle war die Entstehung langsamer; ebenfalls unter kolikartigen Schmerzen Bildung einer Schwellung links etwa zwischen Nabel und Darmbeinstachel. Bei Einschnitt fielen die grau gefärbten Stellen in der Muskulatur der schrägen Bauchmuskeln auf, auch hier serös-eitrige Durchtränkung des Gewebes, aber mit Freibleiben des Bauchfells, das nicht eröffnet wurde. Später Ausstoßung des erkrankten Muskelgewebes. — Eine Ursache für die Erkrankung ließ sich in keinem Falle nachweisen, beim ersten war der Diätfehler wohl nur zufällig; hier fand sich in der seropurulenten Flüssigkeit Staphylokokkus aureus.

**Trapp** (Bückeburg).

46) **Federmann.** Über das akute, in die freie Bauchhöhle perforierende Magengeschwür.

(Deutsche Zeitschrift für Chirurgie Bd. LXXXVII. p. 443.)

F. bringt einen Bericht über die im Berlin-Moabiter Krankenhaus in den Jahren 1901—1906 behandelten Fälle von Magengeschwürsperforationen. Zahl der Fälle 16 (9 männlich, 7 weiblich, Alter 19—55 Jahre). Bei 5 Pat. war ein Ein-

griff nicht mehr ausführbar, von den 11 Operierten sind 4 (28%) geheilt. Es kamen zur Aufnahme:

| | | | |
|---|---|---|---|
| in den ersten 12 Stunden | 3 Fälle, | geheilt | 1, |
| in den zweiten 12 Stunden | 3 » | » | 1, |
| am 2. Tage | 7 » | » | 2, |
| am 3. Tage | 2 » | » | 0, |
| unbestimmt | 2 » | » | 0. |

Bezüglich der Operationstechnik sei hervorgehoben, daß F. dem Eingriff eine einfache Ausheberung des Magens voraufzuschicken empfiehlt, womit bei Versorgung der Perforation das Ausfließen von Mageninhalt vermieden wird. Die Perforation lag im Berichtsmateriale 15mal an der Magenvorderseite, nur 1mal an der Hinterseite, an der kleinen Kurvatur 13mal, an der großen nur 2mal, ebenso oft in der Nähe des Pylorus wie der Cardia, seltener gerade in der Mitte. Sie war meist linsengroß, nur 3mal größer, die größte fünfpfennigstückgroß. Zum Schluß der Perforation wurde stets einfache Übernähung in 2—3 Etagen mit mittelstarker Seide angewandt, wenn möglich hierüber noch Netz befestigt. Die Säuberung des Bauchfelles geschah 7mal mit Spülung, wobei nur ein einziger Pat. genas, 4mal durch bloßes Auswischen, wobei 3 Pat. durchkamen, so daß letzteres Verfahren den Vorzug zu verdienen scheint. Nachbehandlung: Bauchhöhlentamponade mit Gazeschürzen, teilweises Offenlassen der Wunde. Gleich nach der Operation reichliche Kochsalzinfusion, 7 Tage lang nur Rektalernährung, am 2. Tage Glyzerinklysma usw. Die Genesungsdauer bei den Geheilten betrug 6—8 Wochen. Von den Gestorbenen erlagen 7 sekundären Abszessen (Empyema subphrenicum usw.), 4 fortschreitender Peritonitis.

Von der zur Sache gegebenen Allgemeinbesprechung sei hervorgehoben, daß in allen Fällen u. a. auch auf Leukocytenzählung geachtet ist und deren Ergebnisse sich notiert finden. Allgemeine Schlüsse aus diesen Untersuchungen konnten indes nicht gezogen werden. Das Gesamtbild der Erkrankung entspricht übrigens nach F.'s Mitteilungen völlig dem bereits durch andere Publikationen bekannten. In einem Falle täuschte eine Appendicitis eine Magenperforation vor; auch Magenblutung, Darmverschluß und Nierenkolik führten zu differentialdiagnostischen Schwierigkeiten. **Meinhard Schmidt** (Cuxhaven).

47) **Mole.** Two cases of ruptured intestine.

(Bristol med.-chir. journ. 1906. März.)

Zwei Fälle von traumatischer Darmruptur (Stoß gegen den Bauch). Im ersten Fall ergab die 4 Stunden nach dem Unfall vorgenommene Laparotomie, daß das Jejunum dicht unterhalb des Duodenums im halben Umfange quer durchrissen war. Bei dem zweiten Pat., der nach 6 Stunden operiert wurde, war das Jejunum quer vollständig durchtrennt; der Riß setzte sich dann noch auf 5 bis 7 cm Länge ins Mesenterium fort. Die Wundränder machten den Eindruck, als wären sie mit der Schere geschnitten. Heilung nach Naht in beiden Fällen.

**Mohr** (Bielefeld).

48) **A. v. Khautz jun.** Über subkutane Darmrupturen. (Aus der chirurg. Abteilung der Rudolfstiftung.)

(Wiener klin. Wochenschrift 1907. Nr. 14.)

Verf. bringt eine Statistik von 27 Fällen, von denen 17 (darunter auch schwere Kontusionen) exspektativ behandelte geheilt wurden. Von 7 operierten Magen-Darmverletzungen endeten tödlich 4, ferner eine Leberruptur an Anämie. Die 2 letzten Operierten — Blasenruptur und Wirbelfraktur, und Nierenquetschung — genasen. Zur Beurteilung der Indikationsstellung werden die Krankengeschichten der 7 Magen-Darmverletzungen mitgeteilt. Das Vorgehen entsprach ungefähr dem bei Appendicitis: In frischen Fällen und bei freier Peritonitis mediane Laparotomie, bei Abszessen Inzision. Eine Besserung der bisherigen Resultate ist vor allem durch frühere Diagnose und rechtzeitige Operation zu erwarten.

**Renner** (Breslau).

49) **Derlin.** Subkutane Darmzerreißung durch Stoß mit einem Bajonetiergewehr.

(Deutsche militärärztl. Zeitschrift 1906. Hft. 6.)

Der verletzte Mann trug, entgegen der Vorschrift, keinen Lederschurz; nach empfangenem Stoße brach er bewußtlos zusammen. 4 Stunden nach dem Unfalle brettharte Spannung der Bauchdecken, oberflächliche Atmung, Erbrechen, kleiner Puls; daher Laparotomie, $4^1/_2$ Stunden nach der Verletzung. In der Bauchhöhle bereits trübes, flockiges Exsudat; eine Dünndarmschlinge zeigt eine bohnengroße, perforierende Öffnung, deren Umgebung sugilliert war. Schluß derselben durch Lembertnähte, Kochsalzspülung, Etagennaht bis auf die Öffnung für das Drain. Heilung in 3 Wochen. **Herhold** (Brandenburg).

50) **E. Niessner.** Zwei Fälle von diffuser Peritonitis appendicularis mit nachfolgendem Darmverschluß. (Aus dem deutschen Ritterordensspital in Troppau.)

(Wiener klin. Wochenschrift 1907. Nr. 14.)

In beiden Fällen traten wenige Tage nach der ersten, wegen diffuser Peritonitis ausgeführten Operation Erscheinungen des Darmverschlusses auf und erforderten eine zweite Operation. Im ersten Falle handelte es sich um eine Anlötung und Drehung des untersten Ileum am Beckenboden, im zweiten um Strangulation des Ileum durch Fibrin- und Netzstränge. Der erste Fall endete tödlich an Peritonitis. **Renner** (Breslau).

51) **E. Kirmisson et M. Guimbellot.** De l'appendicite chez le nourrison.

(Revue de chir. XXVI. année. Nr. 10.)

Appendicitis im Säuglingsalter wird nicht eben häufig beobachtet. Verf. berichten über 26 Fälle, von denen jedoch nur 9 dem 1., 17 dem 2. Lebensjahre angehören. Während im 1. Lebensjahre meist sogleich allgemeine Peritonitis auftritt, werden im 2. schon häufiger abgegrenzte Eiterherde gebildet. Dem entspricht auch die geringe Zahl der Heilungen — 7 —, die nur Kindern über 18 Monaten zu teil wurde. Ätiologisch kommen Kotsteine und fortgeleitete Katarrhe in Betracht. Die Diagnose ist oft sehr schwierig, dementsprechend frühzeitige Operation am Platze. **Christel** (Metz).

52) **Henking.** Die Epityphlitisfälle der Marburger chirurgischen Klinik (Geh.-Rat Küster) aus den Jahren 1893—1906.

(v. Langenbeck's Archiv Bd. LXXXII. Hft. 3.)

In der Marburger chirurgischen Klinik ist man von einem fast operationsfeindlichen Standpunkt gegenüber der Appendicitis allmählich dazu gekommen, fast alle Fälle frühzeitig operativ in Angriff zu nehmen. Im ganzen wurden 279 Pat. mit einer Sterblichkeit von 14,6% behandelt. Die Operation wird zurzeit meist in Lumbalanästhesie mit Novokain-Suprarenin ausgeführt. Bevorzugt wird der Roux-Riedel'sche Wechselschnitt. Von den in den ersten 48 Stunden Operierten starb keiner; bei den im Intermediärstadium Laparotomierten betrug die Sterblichkeit 31,4%, ebenso war die Mortalität der im Spätstadium, d. h. nach dem 5. Tage zur Operation Gekommenen eine hohe, 29,8%. Auch im Intermediärstadium wurde der Eingriff jederzeit sofort vorgenommen, da man nicht die Überzeugung hatte, daß derselbe in diesem Stadium die Verhältnisse verschlechtert, wie dies ja eine Reihe von Chirurgen befürchten. Der Wurmfortsatz wird immer exstirpiert. Operiert werden die Epityphlitisfälle nur dann nicht, wenn die Krankheitserscheinungen nur ganz leicht sind und nach 24 Stunden ein deutlicher Rückgang bemerklich ist. Auch wird nach einem einzigen sehr leichten Anfall die Intervalloperation nicht angeraten, dem Pat. aber empfohlen, bei einem neuen Anfall sich sofort zum Eingriff in die Klinik zu begeben.

**E. Siegel** (Frankfurt a. M.).

53) **A. V. Moschcowitz und E. Moschcowitz.** Zur Appendicitisfrage. Ein Bericht über 2000 konsekutive Fälle von Erkrankungen der Appendix vermiformis, mit besonderer Berücksichtigung der Therapie.

(v. Langenbeck's Archiv Bd. LXXXII. Hft. 3.)

Die Verff. besprechen an ihrem großen, dem Mount Sinai Hospital in Neuyork entstammenden Material die wichtigsten, besonders noch strittigen Fragen auf dem Gebiete der Appendicitis. 36,5% hatten vor der Operation frühere Anfälle. Relativ häufig war bei schwereren Afällen, die zur Operation führten, nur ein Anfall vorausgegangen, so daß es ratsam erscheint, auch schon nach einmaliger Erkrankung die Intervalloperation auszuführen. Unter den Erkrankungsformen des Wurmfortsatzes, den die Autoren in einer sehr großen Zahl von Unterabteilungen abhandeln; finden sich, wie es bei einem so umfangreichen Material natürlich ist, auch zahlreiche Raritäten, wie Fibrome, Karzinome, Divertikel. Was die Therapie anlangt, so wird jeder akute Fall sofort operiert und jedem Pat., der schon einen Anfall hatte, die Intervalloperation angeraten. Bezüglich der Schnittführung wird meist die pararektale Inzision bevorzugt. Im akuten Stadium mißt der Schnitt $2^1/_2$ Zoll, in Intervallfällen meist nur 1 Zoll. Die primäre Entfernung des Wurms wird als das Normalverfahren betrachtet. Von allen Faktoren, die zu einer Verbesserung der Resultate führten, ist die Drainage die wichtigste. Die Einführung großer Gazemengen wird jetzt unterlassen und nur ein Zigarettendrain eingeführt. Kochsalzspülungen bei Peritonitis werden unterlassen. Auch bei Bauchfellentzündung wird die Bauchdeckennaht ausgeführt, und zwar schichtweise mit Catgut. Für die Nachbehandlung wird die Fowler'sche Lage gewählt, d. h. das Kopfende des Bettes wird erhöht, damit im Bauch befindliche Flüssigkeiten nach dem Becken fließen, wo sie langsamer und mit weniger stürmischen Erscheinungen absorbiert werden als vom Zwerchfell aus.

**E. Siegel** (Frankfurt a. M.).

54) **H. Haeckel.** Ileus bei Appendicitis.

(Deutsche Zeitschrift für Chirurgie Bd. LXXXVII. p. 170.)

H. gibt außer einer Allgemeinbesprechung über Ileus bei Appendicitis, namentlich bezüglich der verschiedenen Entstehungsursachen desselben, einen Bericht über seine eigenen Erfahrungen auf diesem Gebiete, vier Fälle bei einem Gesamtmateriale von 380 Appendicitisoperationen.

H.'s Fälle betreffen sämtlich die Ileusform, welche durch Darmverklebungen um den appendicitischen Entzündungsherd herum bedingt ist. In den beiden ersten Fällen war die Lösung der Darmverklebungen (nebst Appendektomie) ohne Eröffnung abgekapselter Abszesse ausführbar und führte auch zur Heilung, in Fall 3 und 4 aber lagen unter den Schlingen Eiterherde, wodurch die Behandlung schwieriger wurde. In Fall 3 wurde durch die Lösung der Darmverklebungen der Abszeß geöffnet, die Bauchhöhle verunreigt, und es erfolgte trotz Tamponade der Abszeßhöhle und Anlage einer Kotfistel Tod an Peritonitis. Dagegen wurde Fall 4 zur Heilung gebracht, indem man die Darmschlingen, die einen Abszeß zu decken schienen, ungelöst ließ und sich darauf beschränkte, zur Beseitigung des Darmverschlusses zwischen Dünndarm oberhalb der Verlegung und Querkolon eine Anastomose anzulegen. H. empfiehlt dieses Heilmittel zur Nachprüfung, bemerkend, daß der vorläufig sich selbst überlassene Abszeß entweder spontan ausheilen könne oder sekundär versorgt werden müsse, z. B. durch Inzision vom Douglas aus.

**Meinhard Schmidt** (Cuxhaven).

55) **Boswell.** Leukocytosis in surgical infections.

(Buffalo med. journ. 1907. April.)

B. berichtet über neun Fälle von Eiterungen in der Bauchhöhle, meist infolge von Appendicitis, bei welchen genaue Blutkörperchenzählungen in den verschiedenen Stadien der Erkrankung vorgenommen wurden. B. faßt seine Befunde fol-

gendermaßen zusammen: Die Gesamtsumme der Leukocyten hat, besonders wenn nur eine Zählung vorgenommen wurde, nur geringen Wert und erlaubt keinerlei Schlüsse auf die Ausdehnung der Infektion. Es gibt weder eine absolute Leukocytenziffer noch einen feststehenden Prozentsatz von polynukleären Zellen, der auf die Frage, ob bereits Eiterung oder Gangrän eingetreten sei, bestimmte Antwort gäbe. Gangränöse Veränderungen am Wurmfortsatz wurden öfters bei einer niedrigeren Gesamtzahl der Leukocyten festgestellt, als sie bei Eiterung in der Umgebung des Fortsatzes gefunden wurde. Nicht der Prozentsatz der polymorphonukleären Zellen allein ist ein Index für die Verteidigungskräfte des Körpers, sondern die Prognose wird hauptsächlich bestimmt durch die Vermehrung oder das Wiederauftreten der eosinophilen Zellen. Beginnende Besserung wird stets durch das Wiederauftreten eosinophiler Zellen im Blutbild angezeigt; event. übersteigt ihre Zahl die Normalziffer. Die Prognose ist schlecht, wenn diese Zellen dauernd fehlen und der Prozentsatz der polymorphonukleären Zellen langsam sinkt.

**Mohr** (Bielefeld).

56) **E. Libman.** A case of carcinoma of the appendix complicated by pneumococcus peritonitis.

(Proceedings of the New York path. society Vol. VI. Nr. 5.)

Ein 15jähriges Mädchen war plötzlich an Peritonitis infolge Appendicitis erkrankt. Der durch Operation gewonnene Wurmfortsatz war zum Teil in eine ca. 2 cm lange Geschwulst umgewandelt, die sich mikroskopisch als Karzinom erwies, zeigte außerdem Entzündung geringen Grades. Als Erreger der Peritonitis fanden sich Kapselkokken.

L. bringt im Anschluß einen kurzen Überblick über bisher veröffentlichte einschlägige Fälle. **Erhard Schmidt** (Dresden).

57) **F. S. Mandlebaum.** Fife cases of primary carcinoma of the appendix.

(Proceedings of the New York path. society Vol. V. Nr. 4—8.)

Unter 96 primären Intestinalkarzinomen, die in den letzten 12 Jahren im Mt. Sinai Hospital in Neuyork beobachtet wurden, fanden sich 5 primäre Karzinome des Wurmfortsatzes (5,2%). Dieselben 5 Fälle gehören in eine Gruppe von 888 operierten Appendicitiden (0,56%).

M. gibt genaue Angaben über den wenig charakteristischen Symptomenkomplex und die mikroskopischen Befunde. **Erhard Schmidt** (Dresden).

58) **R. Weil.** A case of primary carcinoma of the appendix.

(Proceedings of the New York path. society Vol. V. Nr. 4—8.)

Ein 22jähriger Mann war seit 2 Monaten an Appendicitis krank. Er war stark abgemagert. Bei der Operation fand sich reichlich blutiger Ascites. Der Processus vermiformis, der seine Gestalt kaum verändert hatte und nicht verwachsen war, zeigte sich in ganzer Ausdehnung karzinomatös entartet. Bei der Autopsie fanden sich sehr zahlreiche subperitoneale Metastasen.

**Erhard Schmidt** (Dresden).

59) **Riedel** (Jena). Der zuverlässigste Appendixschnitt und seine Verwendung für die Ligatur der Art. iliaca ext., Beseitigung von Schenkelhernien und zu größeren intraabdominellen Operationen.

(Münchener med. Wochenschrift 1907. Nr. 14.)

R. hat mittels des Zickzackschnittes jetzt mehr als 1000 Appendicitiskranke operiert und keinen Grund gefunden, von ihm abzugehen. Je nach der Lage des Wurms wird der Schnitt stets 1—1½ cm oberhalb des Lig. Pouparti bald mehr medial, bald mehr lateral angelegt, werden Obliquus int. und transv., Fascia transv. und Bauchfell näher oder ferner von der Mittellinie durchtrennt und die Öffnung mit stumpfem Haken, so weit als wünschenswert, gedehnt. Der Schnitt hat gegen-

über dem andersartig geführten und besonders dem am lateralen Rande des Rectus angelegten, auch in bezug auf die Verhütung von Hernienbildung so große Vorzüge, daß R. ihn auch zu zahlreichen anderen Operationen in der Beckenschaufel resp. im kleinen Becken extra- wie intraperitoneal und besonders bei Frauen, bei denen sich die Öffnung stumpf gewaltig erweitern läßt, benutzt hat. So hat er von ihm aus tuberkulöse Drüsen im lateralen Teile des großen Beckens entfernt, die Art. iliaca externa unterbunden, den Schnitt wiederholt zu diagnostischen Zwecken (Gallensteinleiden, Darmverlegung usw.), zur Radikaloperation von Schenkelbrüchen — nach kurzem Längsschnitt auf den Bruchsack und Abtragung des letzteren: Zickzackschnitt, Hineinziehen des Bauchfelltrichters in die Bauchhöhle und Fixierung an der vorderen Bauchwand — und zu gynäkologischen Operationen, selbst zur Entfernung linksseitiger Adnexe angewandt und belegt die dabei gemachten Erfahrungen mit einer Reihe sehr interessanter Operationsgeschichten. — Nicht am Platze ist der Schnitt bei kindskopfgroßen Geschwülsten, für die Anlegung eines künstlichen Afters; er ist überhaupt nur zu vorübergehender Eröffnung der Bauchhöhle entweder mit sofortigem Verschluß derselben (nicht oder wenig entzündeter Wurmfortsatz) oder mit vorübergehender Drainage des Bauchhöhlenabszesses (perforierter Wurm) zu verwenden; im letzteren Fall ist später Korrektur der Narbe unbedingt nötig. **Kramer** (Glogau).

60) **Edington.** Tuberculosis of processus vaginalis.

(Glasgow med. journ. 1907. April.)

Drei Fälle von Tuberkulose des Processus vaginalis peritonei bei zwei Kindern von 1½ und einem von 3 Jahren.

Im ersten Falle ging nach Exstirpation des einen Sackes der andere spontan zurück; eine später auftretende Metacarpaltuberkulose des rechten Daumens bestätigte weiterhin die Diagnose. Im zweiten Falle kam es ohne Operation zur Heilung. Bei dem dritten Kinde wurde durch Inzision und Injektion von Jodoformöl Heilung herbeigeführt. **W. v. Brunn** (Rostock).

61) **L. Laroyenne.** Hernie compliquée d'étranglement rétrograde de l'intestin.

(Gaz. des hôpitaux 1907. Nr. 24.)

Der seit langer Zeit bestehende Leistenbruch eines 70jährigen Mannes klemmte sich plötzlich ein. Im Bruchsack fand sich der Blinddarm nebst Wurmfortsatz und Einmündungsstelle des Ileum, ferner eine Dünndarmschlinge, alles war — umspült von klarem gelbem Bruchwasser — gesund und unverändert. Beim Ziehen an der Dünndarmschlinge erschien dicht vor der Gangrän stehender Darm. Das ganze intraabdominale Verbindungsstück zwischen Blinddarm und der im Bruchsack liegenden Schlinge war blauschwarz — 2 m Darm. Im Bauchfell blutige, übelriechende Flüssigkeit. Pat. starb.

L. meint, daß die Gangrän der intraabdominalen Schlinge durch Drehung entstanden sei, wozu die Länge bei der nahen Fixierung der Schenkel disponiert habe. **V. E. Mertens** (Breslau).

62) **A. Jäckh.** Über retrograde Inkarzeration des Darmes.

(Deutsche Zeitschrift für Chirurgie Bd. LXXXVII. p. 536.)

J. berichtet zwei von ihm operierte Fälle von retrograder Darmeinklemmung. Beidemal fanden sich im anscheinend eingeklemmten Bruche zwei Darmschlingen, verbunden durch eine im Bauche gelegene dritte Schlinge, die, erst während der Operation hervorgezogen, viel stärkere Zirkulationsstörungen aufwies als die im Bruch enthaltenen Schlingen. In Fall 1, eine 74jährige Frau betreffend, hatte die Verbindungsschlinge infolge von lokalem Meteorismus vor der Operation eine faustgroße, prall gespannte Geschwulst oberhalb des Bruches über dem Poupartschen Bande zur Erscheinung gebracht; sie zeigte sich nach ihrer Hervorholung 60—70 cm lang und hämorrhagisch infarziert, weshalb sie sofort unter nachfolgender Darmnaht reseziert wurde, und zwar mit gutem Erfolg. Auch in Fall 2, 63jähriger

Mann, war die 65 cm lange Verbindungsschlinge stark hyperämisiert, erholte sich aber und konnte konserviert werden — ebenfalls mit gutem Erfolg.

In der epikritischen Allgemeinbesprechung führt J. aus, daß die an den Verbindungsschlingen beobachteten Zirkulationsstörungen nicht wohl anders als durch Einklemmung der betreffenden Gekrösteile zu erklären sein werden. Zwar ist bei den bisherigen Operationen solcher neuerdings schon wiederholt gesehener Fälle der Befund von Gekröseinklemmungen noch nicht erhoben, doch läßt das Aussehen der Mesenterien (scharf begrenzte Stauungsbezirke usw.) manchmal keinen Zweifel, daß sie eingeklemmt waren. Diagnostisch für die Sachlage ist wichtig, daß bei starken Einklemmungserscheinungen ein darmhaltiger Bruch auffallend wenig gespannt und empfindlich, daß dagegen oberhalb der Bruchpforte der Bauch schmerzhaft und gespannt ist.

Zum Schluß Literaturverzeichnis von 13 Nummern.

**Meinhard Schmidt** (Cuxhaven).

63) **E. Galzin.** Variété rare de hernie inguinale interstitielle; opération; remarques sur la pathogénie.

(Revue de chir. XXVI. année. Nr. 10.)

Ein Soldat im 5. Dienstjahre verlangte die Operation einer Geschwulst in der rechten Leiste, die er seit seinem 12. Jahre besaß und willkürlich durch Pressen hervortreten lassen konnte. Sie war glatt ausgebreitet, ziemlich weich, fast sonor, durch eine relativ große Öffnung leicht reponibel, trat jedoch nicht durch den rechten Leistenring heraus. Der Hoden lag an normaler Stelle im Hodensack. Die Diagnose einer interstitiellen Hernie wurde durch die Operation völlig bestätigt; sie lag in einem Hohlraum unter dem Obl. ext. Die bisher allgemein gültige Annahme, daß die Enge des Leistenringes bei Hodenektopie Vorbedingung der interstitiellen Brüche sei, trifft hier nicht zu, und es kann somit ihre universelle Heranziehung zur Erklärung dieser Bruchform nicht aufrecht erhalten werden.

**Christel** (Metz).

64) **M. v. Arx.** Hernia epigastrica retrorectalis und andere innere Bauchbrüche.

(Deutsche Zeitschrift für Chirurgie Bd. LXXXVII. p. 566.)

Bei einem kräftigen 28jährigen Manne, der seit 2 Jahren an erheblichen, anfallsweise und besonders nach schwererer Arbeit auftretenden Leibschmerzen litt und ober- und unterhalb des Nabels Schmerzdruckpunkte hatte, wurden in der Annahme einer epigastrischen Hernie die Bauchdecken in der Mittellinie gespalten. Rectusdiastasen fanden sich nicht, wohl aber sackförmige Bauchfellausstülpungen zwischen Linea alba und fasciösen Bindegewebsbrücken, die 3 cm breit und mehrere Zentimeter lang zwischen rechter und linker Rectusscheide ausgespannt waren. Die Spaltung letzterer, gefolgt von Etagenbauchdeckennaht, führte zur Heilung. Es scheinen also interstitielle (oder »properitoneale« Ref.) Bruchsäcke vorgelegen zu haben, in die »wohl in erster Linie Netz als Bruchinhalt eintreten und subjektive Bruchsymptome verursachen wird«. Etwas Ähnliches sah v. A. bei einer Wöchnerin, die, über Schmerzen in der linken Eierstocks- und Leistengegend klagend, oberhalb des Lig. Pouparti einen straff gespannten Strang zwischen Tuberculum pubis und Crista ilei zeigte. Von einem verlängerten Inguinalschnitt aus wurde der Strang extraperitoneal durchschnitten, wobei sich eine taschenförmige Ausstülpung des Bauchfelles vor demselben zeigte. Heilung. In beiden Fällen nimmt v. A. eine Entstehung der Stränge bzw. Brücken durch Fascienzerreißungen an. (Ganz klar scheinen die topographischen Verhältnisse dem Ref. in beiden Fällen nicht beschrieben.) **Meinhard Schmidt** (Cuxhaven).

65) **Oliva.** Ernia crurale dell' uretere.

(Gazz. degli ospedali e delle clin. 1907. Nr. 39. Accad. di med. de Torino. Sed. del 1. März 1907.)

O. referiert den äußerst seltenen Fall eines Schenkelbruches des Ureters, der von Dr. Provera beobachtet wurde. **Dreyer** (Köln).

66) **P. Clairmont.** Über den Wurmfortsatz und die Harnblase als Bruchinhalt. (Aus der v. Eiselsberg'schen Klinik.)

(Wiener klin. Wochenschrift 1907. Nr. 11.)

In dem einen Falle von Einklemmung des Wurmfortsatzes bestand ein gewisser Komplex von Symptomen, der keinem gewohnten Bilde, weder dem eines eingeklemmten Netzbruches, noch dem eines eingeklemmten Darmbruches oder dem einer Littre'schen Hernie entsprach und vielleicht zukünftig für die oft so schwere Differentialdiagnose verwertet werden kann.

Der erste Fall von Blasenbruch bot dem behandelnden Arzte zunächst nur das Bild eines akut irreponibel gewordenen Netzbruches. Erst als nach einer Verkleinerung des Bruches durch Taxis, die ohne gurrende Geräusche vor sich ging, Blasenbeschwerden mehr hervortraten, konnte man einen Blasenbruch vermuten. Bei der Operation zeigte es sich, daß es sich um einen paraperitonealen, direkten, linksseitigen Leistenbruch handelte. Auffallend war vor allem die durch Ausdrücken gelungene Verkleinerung.

Weit lehrreicher noch ist der zweite Fall, ein irreponibler, zuletzt rasch gewachsener Schenkelbruch mit tympanitischem Schalle; bei der Reposition war gurrendes Geräusch hörbar. Bei der Operation fand sich lateral von dem als Bruchsack angesprochenen Gebilde ein zweites, sackähnliches, das zartwandig und an der Innenfläche anscheinend von Serosa ausgekleidet war. Für Schleimhaut bestand kein Anhaltspunkt. Es wurde torquiert, unterbunden und reponiert, darüber die Radikaloperation ausgeführt. Abends trat galliges Erbrechen ein. Der Katheter entleerte nur wenig Urin, dessen letzte Tropfen rötlich waren. Auch am nächsten Tag Erbrechen. Geringe Urinmengen durch den Katheter. In der folgenden Nacht traten heftige Schmerzen im Leib ein; dieser war aufgetrieben, druckempfindlich; es bestand Flankendämpfung bei Lagewechsel. Bei der nun vorgenommenen Laparotomie entleerte sich reichlich klare Flüssigkeit; Darmschlingen und Bauchfell waren injiziert. In der Gegend des Schenkelkanales lag ein dunkel verfärbtes Gebilde, das sich als rechts vom Blasenscheitel gelegener Blasenzipfel herausstellte. Hier bestand eine hellergroße Perforation, an ihrem Rande war eine Ligatur. Demnach war dies wohl das zweite bei der Operation unterbundene Gebilde. Die Heilung erfolgte glatt.

Einzelheiten bezüglich der Symptome und der Möglichkeit der Diagnose müssen im Original nachgelesen werden. — Literaturangabe.

**Renner** (Breslau).

67) **Benjamin.** Report of a case in which a large number of foreign bodies were removed from the stomach.

(Annals of surgery 1907. Februar.)

Ein Mann, der sich 20 Jahre lang als Glas- und 5 Jahre lang als Nagelesser produziert hatte, erkrankte an Erbrechen, Leibschmerzen, blutigen Durchfällen, nachdem er in den letzten Monaten bereits mehrfache derartige Anfälle gehabt hatte. Dieses Mal kollabierte er ziemlich schwer und verspürte auch bei tiefen Atemzügen in der Magengegend stechende Schmerzen. Durch Gastrotomie wurden aus dem Magen 52 Nägel und 5 Glasscherben entfernt; die Magenwand war sehr brüchig; auf der Schleimhaut fanden sich mehrere Erosionen, der Pylorus war verdickt und etwas verengert. Es wurde die Gastroenterostomie zu der Magenöffnung hinzugefügt. Völlige Genesung. **Herhold** (Brandenburg).

68) **Wichern.** Über zwei Fälle von akuter Magenerweiterung bei Typhus abdominalis.

(Mitteilungen a. d. Grenzgebieten der Medizin u. Chirurgie Bd. XVI. Hft. 3 u. 5.)

W. beschreibt aus der Curschmann'schen Klinik zwei Fälle akuter Magenerweiterung bei Typhus, am 31., resp. 21. Krankheitstage beginnend; es handelte sich beide Male um einen schweren Typhus, der tödlich endete. Bisher sind

Magenerweiterungen nur in der Rekonvaleszenz des Typhus beschrieben worden; die Fälle W.'s stehen also vereinzelt da. Knickung am Pylorus oder Kompression des Duodenum durch das Dünndarmmesenterium (A. mesenterica sup.), die sonst für akute Magenerweiterungen verantwortlich gemacht werden, ließ sich bei der Autopsie nicht nachweisen; man kann wohl also nur annehmen, daß es sich um eine Atonie des Magens durch Toxinwirkung gehandelt hat.

**Haeckel** (Stettin).

69) **H. v. Bonsdorff.** Beitrag zur Frage über die operative Behandlung des Kardiospasmus.

(Nordisk Tidskrift for Terapi 4. Jahrg. p. 97.)

Zuerst rekapituliert Verf. ausführlich die Geschichte unserer Kenntnisse der idiopathischen Dilatation der Speiseröhre unter Berücksichtigung der immer zahlreicher werdenden kasuistischen Mitteilungen in der Literatur. Dann gibt Verf. die Krankengeschichte eines von ihm im Diakonissenkrankenhause zu Helsingfors beobachteten typischen Falles, den ein 24jähriger Arbeiter betraf, und der u. a. auch röntgenologisch sichergestellt werden konnte. Verf., der schon im Jahre 1900 die Ansicht ausgesprochen hatte, daß eine digitale Dilatation der Cardia — nach Art der gewaltsamen Dehnung wegen Fissura ani — angezeigt schien, machte die Gastrotomie — 15 cm langer Schnitt an der Längsrichtung des Magens an dessen vordere Wand — und brachte dann zuerst den Zeigefinger, weiter den Mittelfinger unter allmählicher Erweiterung in die Lichtung der Cardia ein; schließlich wurden auch die beiden eingeführten Finger ein klein wenig voneinander entfernt. Die in dieser Weise hergestellte Erweiterung betrug etwa 11 cm in der Peripherie bei etwa 4 cm Durchmesser. Naht des Magens und der Bauchwand. Heilung ohne Komplikationen.

Die vorher sehr lästigen Beschwerden, die Speisen von der dilatierten Speiseröhre in den Fundus herunterzudrücken, waren wie mit einem Schlage verschwunden.

Zur Zeit der Veröffentlichung, 6 Monate nach der Operation, bestand die Heilung noch fort.

Diese einfache und bisher wenigstens ungefährliche Operationsmethode wird vom Verf., der dieselbe natürlich nur als ein Palliativum betrachtet, befürwortet.

**Hansson** (Cimbrishamn).

70) **Newman Neild.** Hypertrophy of the pylorus in adults and its treatment by opium.

(Practitioner 1907. Mai.)

Verf. beschreibt einige Fälle von hypertrophischer Pylorusstenose bei Erwachsenen, die durch Darreichung von Opium in kurzer Zeit geheilt werden konnten. Als Symptome dieser motorischen Neurose des Magenpförtners werden angeführt: heftige Magenschmerzen nach der Mahlzeit mit starker Peristaltik des Magens, Dilatatio ventriculi, Stenosenerscheinungen des Pylorus. Verschwinden der Beschwerden nach Entleerung des Magens. Der Appetit ist nicht gestört. Das plötzliche Einsetzen der Beschwerden, das frühe Erscheinen der Schmerzen nach dem Essen sprechen nach Verf. gegen narbige Stenose resp. Karzinom. Durch die chemische Untersuchung des Magensaftes kann man keinen Aufschluß über die Ursache der Erkrankung bekommen. Um den Krampf der Muskulatur zu beseitigen, empfiehlt Verf., 20 Minuten vor jeder Mahlzeit 3—10 Tropfen Tinct. opii in 2 Teelöffel voll Wasser zu geben.

**Jenckel** (Göttingen).

**Originalmitteilungen, Monographien und Sonderdrucke wolle man an *Prof. E. Richter* in Breslau (Kaiser Wilhelmstraße 115), oder an die Verlagshandlung *Breitkopf & Härtel*, einsenden.**

Druck und Verlag von Breitkopf & Härtel in Leipzig, Nürnbergerstraße 36/38.

# Zentralblatt

für

# CHIRURGIE

herausgegeben

von

**K. Garrè,** in Bonn, **F. König,** in Berlin, **E. Richter,** in Breslau.

Vierunddreißigster Jahrgang.

Wöchentlich eine Nummer. Preis des Jahrganges 20 Mark, bei halbjähriger Vorauszahlung. Zu beziehen durch alle Buchhandlungen und Postanstalten.

**Nr. 29.** Sonnabend, den 20. Juli. **1907.**



**Inhalt:** **F. Pendl,** Bemerkungen zu Dr. Brentano's Mitteilung über die Cholecystenteroanastomosis retrocolica. (Originalmitteilung.)

1) **v. Leyden** und **Klemperer,** Die deutsche Klinik am Eingange des zwanzigsten Jahrhunderts. — 2) **Handley,** Melanome. — 3) **Low,** Benutzung von Blutserum in der Chirurgie. — 4) **Burkhardt,** Einfluß von Kochsalzinfusionen auf die Chloroformwirkung. — 5) **Kivington,** Nervenregeneration. — 6) **Rouffart,** Peritonitis. — 7) **Janssen,** Kotfisteln nach Appendicitisoperationen. — 8) **Dieulafoy,** Zur Appendicitisfrage. — 9) **Enderlen** u. **Graser,** Stereoskopbilder zur Lehre von den Hernien. — 10) **Martini,** Radikaloperation von Leistenbrüchen. — 11) **Nyrop,** Magenretention. — 12) **Turck,** Peptische Geschwüre. — 13) **Simin,** Gastroenterostomie. — 14) **Mummery,** Kolitis. — 15) **Hartmann,** Ileocoecaltuberkulose. — 16) **Piqué,** Phlegmone der Regio pelvirectalis. — 17) **Bishop,** Cholelithiasis.

**W. Tomaschewski,** Zur Technik der Rückenmarksanästhesie. (Originalmitteilung.)

18) **Pilcher,** Rotz. — 19) **Longfellner,** 20) **Bariach,** Milzbrand. — 21) **Firchau,** Epidermiscysten. — 22) **Koefoed,** Erfrierung des subkutanen Fettgewebes. — 23) **Bergier,** Knochenwachstumsstörungen. — 24) **Deutschländer,** Hyperämiebehandlung der Knochen- und Gelenktuberkulose. — 25) **Groves,** Hämophilie. — 26) **Röpke,** Hyperämiebehandlung arteriosklerotischer Gangrän. — 27) **Morawitz,** Bluttransfusion bei Anämie. — 28) **v. Auffenberg,** Nervennaht und -Lösung. — 29) **Ach,** 30) **Wiener** und **de Graeuwe,** 31) **Barker,** Spinalanästhesie. — 32) **Suter,** Tetanus. — 33) **Reichard,** 34) **Dubujadoux,** Bauchschüsse. — 35) **Willis,** Perforierendes Magengeschwür. — 36) **Moty,** Bauchfelltuberkulose. — 37) **Pepie,** Geschwülste im Leistenkanal. — 38) **Stofer,** Bruchband. — 39) **Lambotte,** 40) **Moynihan,** Magenverätzung. — 41) **Smith,** Magengeschwür. — 42) **Pickenbach,** Duodenalgeschwür. — 43) **Borchgrevink,** Nachblutung in den Magen nach Gastroenterostomie. — 44) **Creite,** 45) **Bircher,** Magenkrebs. — 46) **Martin,** 47) **Nyrop,** Zur Magenchirurgie. — 48) **Flammer,** Sanduhrmagen. — 49) **Leriche,** Magenresektion. — 50) **Hoffmann,** Gastrointestinale Pseudoleukämie. — 51) **Ashe,** Enterospasmus. — 52) **Jäckh,** Darmverschluß durch Meckel'sches Divertikel. — 53) **Morison,** Kasuistik. — 54) **Barling,** Darmsarkom. — 55) **Storp,** 56) **Wereilus,** Umfangreiche Darmresektion. — 57) **Danziger,** Hirschsprung'sche Krankheit. — 58) **du Pau,** Mastdarmkrebs. — 59) **Fort,** Netzcyste. — 60) **Meek,** Wandermilz. — 61) **Martina,** Pankreatitis.

# Bemerkungen zu Dr. Brentano's Mitteilung über die Cholecystenteroanastomosis retrocolica, Zentralblatt für Chirurgie 1907 Nr. 24.

Von

**Dr. Fritz Pendl,**

Direktor und Primararzt des schlesischen Krankenhauses in Troppau.

Der Artikel Brentano's: »Die Cholecystenteroanastomosis retrocolica«, enthält folgenden Satz: »Da es sich um stark ausgedehnte Gallenblasen handelt, so verfuhr man bisher so, daß das erweiterte Organ (die Gallenblase) mit einer möglichst hohen Darmschlinge vor dem Colon transversum vereinigt wurde«.

Es wird dadurch der Anschein erweckt, als ob die Cholecystenterostomia retrocolica vorher nicht ausgeführt worden wäre. Ich erlaube mir nun auf eine von mir in Nr. 22 der Wiener klinischen Wochenschrift 1900 erschienene Publikation: Beitrag zur Kasuistik der Choledochotomie und Cholecystenteroanastomose, zu verweisen, in der ich über eine schon am 11. Januar 1900 vorgenommene Cholecystenteroanastomosis retrocolica berichtet habe.

Die bezügliche Stelle lautet:

»Die Anastomose (sc. zwischen Gallenblase und Jejunum) wird wie bei der Gastroenterostomia retrocolica, um das Jejunum möglichst wenig verlagern zu müssen, durch einen Schlitz des Mesokolons hergestellt; sie gelingt mit Anwendung des Murphy'schen Knopfes äußerst rasch.

Der Pat., dessen Gallenstauung von einem Karzinom des Pankreaskopfes herrührte, genas vorerst, starb aber am 19. April 1900 in der Abteilung Hofrat Drasche's des Wiener Allgemeinen Krankenhauses an Lungentuberkulose. Die uns interessierenden Stellen des Obduktionsprotokolles (Obduzent Dozent Dr. Ghon) lauteten: Chronische Tuberkulose der Lungen . . . . walnußgroßes Karzinom des Pankreaskopfes mit Kompression des Ductus choledochus und Erweiterung desselben hinter der Kompressionsstelle, sowie des Ductus cysticus und hepaticus; weiche Konkremente im Ductus choledochus und hepaticus, ausgeheilte Cholecystenteroanastomosis. Die Anastomose ist mit einer Jejunumschlinge ungefähr 60 cm unter der Flexura duodenojejunalis durch das Mesokolon des Querkolons angelegt und bei der Obduktion für zwei Finger durchgängig. Kein Ikterus, keine makroskopisch sichtbaren Veränderungen der Gallenwege der Leber.

Seither hatte ich erst am 12. April 1907 wieder Gelegenheit, die Operation zu machen:

Es handelte sich um einen schwer ikterischen Mann von 55 Jahren, bei dem vom Dozenten Dr. Türk in Wien mit Wahrscheinlichkeit die Diagnose auf chronische Entzündung des Pankreaskopfes und die Indikation zur Cholecystenterostomie gestellt wurde; ich operierte den mir zur Operation überwiesenen Pat. mit Anlegung eines Schrägschnittes, drei Finger unter dem rechten Rippenbogen, parallel mit diesem; nach Eröffnung der Bauchhöhle zog ich die Gallenblase vor und eröffnete sie an der Kuppe, um die unter starkem Drucke stehende gestaute Galle teilweise abzulassen. Hierauf suchte ich mir das Jejunum etwa 40 cm unter der Flexura duodenojejunalis auf und legte die Anastomose, wieder mit Murphyknopf, durch einen Schlitz des Mesokolons an, der sich leicht stumpf herstellen ließ.

Die Ursache für die Gallenstauung wurde bei der Operation nicht mit Sicherheit gefunden, der etwas härtere Kopf des Pankreas läßt die Richtigkeit der klinischen Diagnose annehmen.

Der Knopf ging am 14. Tage per anum ab, Pat. verlor rasch seinen Ikterus und hat seither etwa 6 kg an Gewicht zugenommen und sich außerordentlich erholt.

Was die Technik der Operation anlangt, so möchte ich auf Grund meiner beiden Erfahrungen raten 1) die Gallenblase vor der Anastomosenbildung zu entleeren und 2) sich des Murphyknopfes zu bedienen (Kocher, Mayon Robson).

Die Entleerung erscheint mir nötig, um einerseits die Ausführung der Operation zu erleichtern, andererseits die gestaute Galle wenigstens teilweise nach außen abzuleiten und nicht in den solange gallenlos gebliebenen Darm strömen zu lassen; dadurch könnten, wie ich glaube, Diarrhöen entstehen, die für die geschwächten Pat. nicht gleichgültig sein dürften. Die Stichöffnung an der Kuppe der Gallenblase, deren man sich zu ihrer Entleerung bedient, kann zweckmäßig zur Einlegung des Murphyknopfes verwendet werden.

Eine Punktion der Gallenblase ist dann überflüssig, ein Zurückdrängen der Galle in die ohnehin maximal ausgedehnten Gallenwege erscheint nicht ratsam.

Die Anwendung des Murphyknopfes ist indiziert, weil wegen der Verdünnung der ausgedehnten Gallenblasenwand Serosanähte auch bei entleerter Gallenblase nur schwer zu legen sind, d. h. häufig die Blasenwand in ihrer ganzen Dicke durchstochen wird, und weil die Naht in ziemlicher Tiefe ausgeführt werden muß; ich verwende den Knopf für Magen- und Darmoperationen außerordentlich selten, für die Cholecystenterostomie glaube ich ihn aber als ganz besonders zweckmäßig beibehalten zu müssen. Selbstverständlich muß ein möglichst kleiner Knopf verwendet werden.

Wie auch Brentano sagt, kommt die Operation selten zur Anwendung; ich glaube, zu selten, ein Paradoxon in unserer operationsfrohen Zeit. Die Kranken, die ohne lokale Schmerzen an Ikterus erkranken, werden unter der Diagnose »katarrhalischer Ikterus« häufig bis zu einem Zeitpunkt intern behandelt, in welchem die vorgeschrittene Cholämie einen Eingriff aussichtslos erscheinen läßt.

In einzelnen dieser Fälle, wie ich solche aus pathologisch-anatomischer Erfahrung kenne, liegt aber ein relativ unbedeutender chronischer Endzündungsprozeß des Pankreas vor, der erst durch Komplikation des Ikterus gefährlich wird; in solchen Fällen könnte die Operation fast alle Beschwerden dauernd beheben.

Aber selbst wenn ein Karzinom des Pankreaskopfes oder der Gallenwege vorliegt, verlängert die Operation das Leben bedeutend. Die Cholecystenterostomia retrocolica ist, wenn sie mit dem Murphyknopfe ausgeführt wird, am ehesten geeignet, die bei Cholämie gefürchteten Blutungen zu vermeiden, und stellt sich als recht kleiner Eingriff dar.

1) **v. Leyden** und **Klemperer.** Die deutsche Klinik am Eingange des zwanzigsten Jahrhunderts. Lief. 167—178.
Wien, **Urban & Schwarzenberg,** 1906 u. 1907.

Mit den vorliegenden Lieferungen liegt das große im Jahre 1901 begonnene Werk, das dem Arzte ein lebensvolles Bild der deutschen Klinik am Eingange des zwanzigsten Jahrhunderts zu geben beabsichtigte, vollendet vor. Dasselbe hat gehalten, was es versprach, doch hat die innere Klinik größere Berücksichtigung gefunden als die chirurgische. Allerdings beansprucht jene in therapeutischen Dingen von Jahr zu Jahr immer häufiger die Mithilfe des Chirurgen, wie dies beispielshalber noch in der letzten Lieferung der Vortrag Umber's über Herzbeutelentzündung und kardiomediastinale Verwachsungen dartut, der die Heilwirkung der Kardiolyse bei Herzbeutelverwachsung mit der Umgebung eingehend behandelt. Von besonderem Interesse ist dann noch Klapp's Vortrag über die Heilkräfte der Hyperämie, in dem der Autor die Grundlagen des Bier'schen Verfahrens im allgemeinen auseinandersetzt und es dann unter Einfügung zahlreicher Abbildungen im einzelnen erläutert.

Die »Deutsche Klinik« wird für alle Zeiten ihren hohen Wert behalten. **Richter** (Breslau).

---

2) **W. S. Handley.** The pathology of melanotic growths in relation to their operative treatment.
(Lancet 1907. April 6 u. 13.)

Im Anschluß an die Sektion einer an Melanosarkom zugrunde gegangenen Frau bespricht Verf. eingehend die Pathologie und Therapie dieser bösartigsten aller Neubildungen. Verf. untersuchte insbesondere die hochgradig befallene rechte Leistendrüsengegend. Die exstirpierte primäre Geschwulst hatte an der Fersengegend gesessen; er kommt nun hier zu folgenden Schlußfolgerungen: 1) Aus der ziemlich regelmäßigen Verteilung der Hautknötchen rund um die embolisch befallenen Drüsen kann geschlossen werden, daß ein Prozeß örtlicher zentrifugaler Ausbreitung, unabhängig von der Richtung des Lymphstromes, rund um die als neuer Herd wirkender Drüsen vor sich ging. Die Untersuchung eines radialwärts von diesen Drüsen in das Nachbargewebe verlaufenden Streifens ergab: 2) daß das Durchdringen der Lymphgefäße das prinzipielle Agens in dieser zentrifugalen Ausdehnung ist, und daß es primär und am meisten in der Ebene des tiefen fascialen Lymphplexus vor sich geht. 3) Die Invasion der Muskeln und der Haut wird verursacht durch ein Durchwuchern der Lymphgefäße, welche Lymphe von diesen Schichten nach dem fascialen Lymphplexus führen, in gegen den Strom gerichtetem Sinne. Auf Grund der Tatsache, daß Arterien und Venen meist in nahem Kontakt mit den Lymphgefäßen verlaufen, folgt auf die Lymphgefäßinfiltration diejenige der Venen und späterhin der Arterien. Die Bedeutung der Veneninvasion für die Metastasierung ist ein-

leuchtend. Regressive Veränderungen, die auf Grund einer durch die Geschwulst erregten Entzündung entstehen, können auch bei melanotischen Sarkomen vorkommen.

Verf. stellt Vergleiche an zwischen der Wachstumsart dieser Sarkome und von ihm untersuchter Karzinome (Brustkrebs) und bemerkt folgendes: In den anfänglichen Stadien verbreiten sich diese Geschwülste gleich, und zwar auf dem Lymphwege; die zunächst gelegenen Lymphdrüsen werden ergriffen und wirken als neuer Herd. In der Zwischenzeit tritt, fast unterschiedlos bei den Sarkomen, selten bei den Karzinomen, eine Invasion der Blutgefäße ein, sei es durch örtliche Veneninfiltration von begleitenden Lymphgefäßen aus, oder durch Geschwulstzellen, die durch den aus den befallenen Lymphdrüsen gespeisten Ductus thoracicus in die Zirkulation gelangen.

Von diesem Zeitpunkt an geht die Metastasierung von Melanosarkom und Karzinom verschiedene Wege: Bei Karzinom bleibt die Lymphgefäßverbreitung, die durch Einwanderung von Zellen in die serösen Höhlen unterstützt wird, das Hauptagens, eine Tatsache, die mit der fast ausnahmslosen Zerstörung von in den Blutstrom gelangenden epithelialen Zellen zusammenzuhängen scheint. Diese selbe Verbreitungsweise kann bei Melanosarkom vorkommen, aber in der Regel sind die mesoblastischen Zellen des Melanosarkoms fähig, sich, im Blutstrom treibend, dort zu ernähren.

Auf diese Weise tritt hier in den späteren Stadien der langsamere Prozeß der Lymphgefäßausbreitung in den Hintergrund, und der Kranke stirbt an fast überall deponierten hämatogenen Metastasen, wie wir es — wie betont — bei Karzinom nur sehr selten und ausnahmsweise finden.

Bei der weiteren Besprechung der Melanome finden wir in der Arbeit interessante Kapitel über die Chromatophoren, die auch nach Verf.'s Ansicht die Träger des Pigmentes sind (Chromatophorome Ribbert's) und die sich wie ein feines Netzwerk mit ihrem Pigment zwischen den Epithelzellen ausbreiten; des weiteren Abschnitte über die Beziehungen der Chromatophoren zum Haar, über pigmentierte Warzen und Molen, über die Natur der Naevuszellen, den Ursprung der einfachen und bösartigen Melanome (zahlreiche mikroskopische Bilder) und über das Melanin.

Erörterungen über die auf Grund der Arbeit einzuschlagende operative Therapie, sowie über die Prognose der Melanosarkome beschließen diese außerordentlich lesenswerte Abhandlung.

**H. Ebbinghaus** (Dortmund).

---

3) **W. S. Low.** The use of animal blood serum in surgery. Preliminary note.

(Lancet 1907. Mai 4.)

Ausgehend von einem Ohrenfall, wo Verf. die Wundhöhle unter Protektivsilk zur Ausheilung brachte, verfolgte er die Idee, ob nicht

die seröse Ausschwitzung der Wunde, die durch Protektivsilk zurückgehalten wurde, die Ursache der schnellen Heilung sei.

Er warf die Frage auf: Ist die seröse Ausschwitzung bis zu einer gewissen Grenze der Wundheilung von Nutzen? Um die Antwort vorwegzunehmen, bejaht Verf. diese Frage. Da die verschiedenen Wundpulver irritierend und seröse Ausschwitzung erregend wirken, wird ihre gute Wirkung vom Verf. so erklärt; ebenso die gute Wirkung einer geringen Menge von Reizbakterien, die nach Sargent und Dudgeon für die Prima intentio nötig ist.

Verf. stellte sich steriles Serum vom Schaf her und behandelte bzw. verband damit seine aseptischen Wunden. »Stets heilten die Wunden primär, es bestand auffallende Schmerzlosigkeit während der ganzen Heilungsdauer, und die Epidermisierung schien bei Ohroperationen schneller als gewöhnlich vor sich zu gehen.«

Verf. meint, falls sich die Versuche bestätigen, daß man über kurz oder lang, ähnlich wie heute die physiologische Kochsalzlösung, so das sterile Serum in den Operationsräumen stehen haben werde.

**H. Ebbinghaus** (Dortmund).

---

4) **L. Burkhardt.** Der Einfluß der Kochsalzinfusionen auf die Chloroformwirkung während und nach der Narkose; nach experimentellen und klinischen Beobachtungen.

(v. Langenbeck's Archiv Bd. LXXXII. Hft. 4.)

Die Erfolge, die man mit Kochsalzinfusionen nach mancher Richtung hin bei Operationen von geschwächten Personen erzielt, veranlaßten den Verf., den Einfluß derselben während und nach der Narkose experimentell zu prüfen. Wurde den Versuchstieren eine Infusion 5 bis 10 Minuten nach der Narkose gemacht, so fand sich bezüglich der Chloroformausscheidung im Harn wie hinsichtlich des Albumennachweises kein bemerkenswerter Unterschied gegenüber den nicht infundierten Kontrolltieren. Dagegen ergab sich, daß bei Infusion vor der Narkose die tödliche Dosis Chloroform doppelt so groß war, wie bei den anderen Versuchstieren, und daß auch das Chloroform rascher aus dem Urin verschwand, wenn vor der Narkose die Einspritzung gemacht wurde. Ferner zeigte sich, daß bei Infusion vor der Narkose das Wasser im Körper länger zurückgehalten wurde als bei Infusion nach derselben. Die Ursache für diese Erscheinung ist nicht zu bestimmen.

Die Gefahr der Chloroformnarkose besteht hauptsächlich in der Herabsetzung des Blutdruckes. Versuche, die darauf gerichtet waren, festzustellen, wie sich der letztere bei Kochsalzinfusion verhält, ergaben, daß ein Tier mit verwässertem Blute Chloroform in stärkerer Konzentration einzuatmen und mehr Chloroform in das Blut aufzunehmen vermag, ohne nennenswerte Beeinflussung des Blutdruckes, als ein Tier ohne Verwässerung des Blutes. Ebenso wird bei starkem Wassergehalt des Blutes die Reizbarkeit des N. vagus weniger stark ver-

mindert. Um den Zustand der starken Blutverwässerung für die Narkose möglichst auszunutzen, muß die Infusion möglichst reichlich und kurz vor der Narkose gemacht werden; denn das Blut hat die Neigung, das Wasser relativ rasch an die Gewebe abzugeben, bis eine Sättigung derselben mit physiologischer Kochsalzlösung erfolgt ist. Trotzdem bleibt aber noch längere Zeit eine vermehrte wäßrige Beschaffenheit des Blutes zurück, weil nach dieser Sättigung kein Wasser mehr abgegeben wird.

Die auf Grund dieser Versuche in der Praxis angewendeten Infusionen $^1/_4$—$^1/_2$ Stunde vor der Operation erwiesen sich ebenfalls durchaus als erfolgreich, insofern die geringe Herabsetzung des Blutdruckes und die rasche Erholung nach der Narkose auch hier auffiel.

E. Siegel (Frankfurt a. M.).

---

5) **B. Kilvington.** An investigation on the regeneration of nerves, with regard to surgical treatment of certain paralyses.

(Brit. med. journ. 1907. April 27.)

K. führte an verschiedenen Hunden, von denen drei in Betracht kamen für das Endergebnis, eine Nervenüberpflanzung im Rückenmarkskanal aus im Sinne einer Vereinigung der vorderen Wurzeln des VII. Lumbalnerven mit dem II. und III. Sakralnerven einer Seite. Nach genügend langer Zeit konnte er nach Durchschneidung der Medulla in Höhe des VI. Lumbalnerven mit dem faradischen Strom vom überpflanzten VII. Lumbalnerven aus die Muskeln des Beckenbodens und den Sphincter ani zur Kontraktion und Kot und Urin künstlich zur Entleerung bringen. Dieser Erfolg blieb aus bei Reizung des nicht überpflanzten Lumbalnerven der anderen Seite.

Die theoretische Übertragung dieser Ergebnisse auf die Chirurgie kann vielleicht einen Fingerzeig geben, wie man den Unglücklichen mit Blasen- und Mastdarmlähmung nach Markzertrümmerungen helfen kann. Leichenuntersuchungen lehren, daß man beim Menschen den XI. und XII., vielleicht sogar den X. Dorsalnerven ohne Spannung mit dem II., III. und IV. Sakralnerven vereinigen kann. Ein operativer Versuch bei einem Manne, der nach einem Trauma seit 6 Jahren an Paraplegie beider Beine, Blasen- und Mastdarmlähmung litt, schlug fehl, weil es nicht gelang, sich bei dem zweiten Eingriff — die Operation war zu zeitig angelegt worden — im Narbengewebe zurecht zu finden.

Schwierig ist die Erkennung der richtigen Nerven: sie ist am leichtesten durchzuführen bei Reizung mit schwachen Strömen; Kontraktionen des Beckenbodens und Priapismus sind sofort zu erkennen!

Das Nähere der operativen Technik muß im Original nachgelesen werden.

Weber (Dresden).

---

6) **Rouffart.** Contribution au traitement de la péritonite diffuse progressive.

(Journ. de chir. 1906. Februar.)

R. ist in allen Fällen fortschreitender Peritonitis für möglichst frühzeitiges Eingreifen; bei solchen gynäkologischen oder puerperalen Ursprungs eröffnet er zunächst den Douglas und legt hier seine noch näher zu beschreibende Drainage an. Bei Peritonitiden intestinalen oder unbekannten Ursprunges macht er die Inzision — möglichst klein — in der Mittellinie, sucht und versorgt den Ausgangspunkt, möglichst ohne zu eventrieren. Nur wenn gar keine Verwachsungen da sind, spült er reichlich mit künstlichem Serum. In allen Fällen drainiert er dann durch den Douglas, indem er zwei oder mehr Gummidrains einlegt, von denen eins nur eine Öffnung an der Spitze hat; dieses bringt er mit einer Sauerstoffbombe in Verbindung und läßt das Gas einströmen. Die Laparotomiewunde wird vollständig geschlossen. Das Gas soll überall hin vordringen, Eiterpartikelchen usw. gut herausschwemmen, die Phagocytose anregen. Im übrigen wird großer Wert auf frühzeitige Anregung der Peristaltik gelegt (Glyzerinklysmen, Einläufe); die bei uns mehr und mehr beliebte Enterostomie hat R. nur einmal (erfolglos) angewandt. Injektionen von künstlichem Serum, subkutan 3mal täglich 300, intravenös 1mal höchstens 500; Kampfer, Alkohol dienen als Stimulantien.

**Vorderbrügge** (Danzig).

---

7) **P. Janssen.** Die Verhütung und Behandlung der Kotfisteln nach Appendicitisoperationen. (Aus der chirurgischen Abteilung des Friedrich Wilhelm-Hospitals zu Bonn. Prof. Dr. O. Witzel.)

(Münchener med. Wochenschrift 1907. Nr. 14.)

Das Zustandekommen der Kotfisteln nach Appendicitisoperationen ist vermeidbar, wenn man bei komplizierten Appendicitiden sich durch nicht zu kleine Hautschnitte einen klaren Überblick über das Operationsgebiet verschafft, um bei Trennung von Verwachsungen keine Serosaverletzungen, besonders am Blinddarm, zu übersehen und diese sofort übernähen zu können, wenn man ferner den Wurmfortsatzstumpf nicht zu kurz nimmt und es unterläßt, einen Tampon direkt auf die Einstülpungsnaht zu führen, damit nicht die Verklebung der Teile über der Nahtstelle verhindert werde. Die letztere muß, von der Bauchwunde abgewandt, nach der Fossa iliaca zu gelagert (event. Situationsnaht), der Tampon (Glasdrain) nur nach dem Blinddarm ohne Berührung mit der Einsülpungsnaht geführt werden. Bei Gangrän des Wurmes verzichte man auf die Naht, die leicht einreißt, und suche durch künstliche Maßnahmen, dem Vorgange des Selbstverschlusses entsprechend, der bei eitrigen Exsudaten oft vorkommt, die Stumpfversorgung vorzunehmen. Der periphere Teil des Wurmes

werde zwischen zwei Klemmen etwa in Entfernung von 2—3 cm von dem Ansatze an den Blinddarm abgetragen und der Wurm erst mit einer Darmquetsche durchquetscht; es kommt dann durch narbige Umänderung der durch den Druck geschädigten Mucosa und Muscularis zum Verschluß der Lichtung, während der Serosaschlauch erhalten bleibt und allseitige feste Verklebungen eingeht. Bei Eintritt einer Kotfistel, die nur selten durch Tamponade oder durch einfaches Übernähen zum Verschluß gebracht werden kann, entschließe man sich bald zu Umschneidung der Fistel, Mobilisierung der Hautränder und Vernähung in mehreren Etagen mit nachfolgender Eröffnung der freien Bauchhöhle, Abtrennung der verwachsenen Darmschlingen vom parietalen Bauchfell, Befreiung des Blinddarmes aus seinen Verwachsungen und schließlicher Abtragung und Verschluß der Fistel mit ihrem Hautanhang; schlimmstenfalls muß bei Unentwirrbarkeit der verwachsenen Darmabschnitte die Resektion und Seit-an-Seitvereinigung vorgenommen werden. Die Nahtstelle am Darm ist aber stets vor der schädigenden Wirkung eines Tampons zu schützen.

**Kramer** (Glogau).

---

8) **M. Dieulafoy.** Quantité de gens, simplement atteints de typheo-colite muco-membraneuse ou sableuse, sont indûment opérés d'appendicite qu'ils n'ont pas.

(Bull. de l'acad. de méd. 1906. Nr. 22.)

Auf Grund von 12 Fällen, die teils selbst beobachtet, teils von Kollegen mitgeteilt sind, und in welchen nach der Entfernung des Wurmfortsatzes Beschwerden weiter bestanden, geht D. mit den Chirurgen scharf ins Gericht. Er beschuldigt sie, die Diagnose einer Kolitis, welche diesen Fällen zugrunde gelegen habe, nicht machen zu können, oder der Irrlehre verfallen zu sein, welche die Entzündung des Wurmfortsatzes als häufige Folge einer Kolitis ansieht. Indessen handelt es sich in diesen Fällen um nichts anderes, als um eine besonders intensive Form der Kolitis mit Lokalisation im Blinddarm.

Diese falsche Lehre, welche zu einer großen Zahl unnötiger Operationen führe, sei gestützt worden durch die mikroskopische Diagnostik, der, in Ermangelung eines makroskopischen Befundes, an solchen Wurmfortsätzen die Aufgabe zufalle, den operativen Eingriff zu rechtfertigen. Man spreche dann gewöhnlich von »Hypertrophie der Follikel« und »hämorrhagischer Follikulitis«. Erstere könne man stets auch in gesunden Wurmfortsätzen nachweisen, letzteres ist ein Operationstrauma.

Das Zusammentreffen einer Kolitis mit einer Appendicitis ist in Wirklichkeit ganz außerordentlich selten.

**Neugebauer** (Mährisch-Ostrau).

---

9) **Enderlen** und **Graser.** Stereoskopbilder zur Lehre von den Hernien.

Jena, Gustav Fischer, 1906.

Wir haben es in dem vorliegenden vorzüglich ausgestatteten Werk zu tun mit einer Sammlung von 72 stereoskopischen Photogrammen zur Herniologie, die sich auf äußere wie innere Brüche aller Art beziehen und von den Autoren selbst angefertigt, übrigens des leichteren Verständnis halber zum Teil zart gefärbt sind. Es kam den Verff. wesentlich darauf an, die anatomischen Verhältnisse, die bei den verschiedenen Bruchformen in Betracht kommen, festzulegen — weshalb sie den einzelnen Kapiteln die topographischen Bilder des normalen Verhaltens voranschicken — und im übrigen besondere Aufmerksamkeit den Vorläufern und ersten Anfängen der Bruchbildung, den Fettbrüchen und Bauchfelldivertikeln zuzuwenden, Zuständen, die sich sicher durch stereoskopische Bilder ganz besonders deutlich demonstrieren lassen. Allerdings leisten diese Bilder nicht selten auch des Guten zu viel, wie einzelne Tafeln des Atlasses beweisen, wo infolge des zu geringen Fokalabstandes zwischen Präparat und photographischem Apparat Übertreibungen namentlich der Tiefendimensionen entstehen, die als unnatürlich bezeichnet werden müssen. Das aber wird jeder Beschauer zu korrigieren wissen und doch dankbar dafür sein, daß ihm durch die stereoskopischen Bilder das Verständnis schwieriger anatomischer Verhältnisse in einer Weise erleichtert wird, wie es sonst nur durch plastische Moulagen möglich wäre. Jedes Einzelbild wird durch eine Erklärung erläutert, die mit wenig Worten auf das besonders Charakteristische desselben aufmerksam macht. Außerdem gehen jedem Kapitel orientierende Einleitungen voran, die die klinischen Befunde kurz berühren. Natürlich kann ein solcher nach der Natur aufgenommener Atlas nicht alle zahlreichen Varietäten wiedergeben, die gerade bei Hernien vorkommen; aber die Sammlung ist doch so großartig, daß keine der namhaftesten und charakteristischsten fehlt, und dürfte wohl genügen als Lehrmaterial für das ganze Gebiet der Herniologie.

**Richter** (Breslau).

---

10) **Martini.** Eine neue Nahtmethode bei der Radikaloperation der Leistenhernien mit ausziehbaren Nähten.

(v. Langenbeck's Archiv Bd. LXXXII. Hft. 4.)

M. hat eine neue Nahtmethode mit entfernbaren Nähten beim Leistenbruch im Anschluß an die Methode von Ferrari angegeben. Derartige technische Verfahren müssen im Original an Hand der Abbildungen eingesehen werden. Möge diese neue Methode nicht das Schicksal der 20—30 anderen, auf dasselbe Ziel hinstrebenden Verfahren erleiden, welche wohl meistenteils nur von ihrem Erfinder ausgeführt worden sind.

**E. Siegel** (Frankfurt a. M.).

11) **E. Nyrop.** Über Magenretention und deren Bedeutung.
(v. Langenbeck's Archiv Bd. LXXXII. Hft. 4.)

Die chirurgische Behandlung beim Magenkrebs ist deshalb eine so schlechte, weil die Ärzte an der Differentialdiagnose zwischen bös- und gutartigen Magenkrankheiten festhalten, obschon die Entscheidung mit Sicherheit meist erst dann möglich ist, wenn nicht mehr radikal operiert werden kann.

Nicht eins der Einzelsymptome, wie Verengerung, Geschwulst, Abmagerung, Salzsäure- und Milchsäureprobe, Alter, Speiserückstände ist pathognomisch für die eine oder andere Art der Erkrankung. Auch die Annahme einer rein funktionellen Verengerung ist ja kaum mit Sicherheit festzustellen resp. oft genug schwerwiegenden Irrtümern unterworfen, insofern sich doch häufig genug eine anatomische Ursache vorfindet. Der Hauptmangel ist ferner der, daß solche Diagnosen mit Sicherheit erst nach langer Dauer möglich sind, so daß event. viel unnütze Zeit verschwendet wird, die die Operabilität eines bösartigen Leidens vielfach unmöglich macht. Es kommt darum wesentlich darauf an, nicht die Natur des Leidens zu erkennen, sondern die Indikation für eine Probelaparotomie zu bestimmen. Für diese Maßnahme ist vornehmlich der Nachweis der Retention bestimmend. Die Probe wird derart ausgeführt, daß die Pat. abends um 7 Uhr eine Probemahlzeit aus 8—10 gekochten Zwetschen, Fleisch und Brot erhalten. In der Nacht dürfen sie nichts essen, und am nächsten Morgen um 7 Uhr wird ausgehebert und reingespült. Diese Retentionsprüfung muß bei allen Magen- und Darmleiden, wie überhaupt bei unklaren Bauchleiden vorgenommen werden. Nach der Erfahrung des Verf.s an 202 Fällen kann als feststehende Tatsache angesehen werden, daß Retention nach 12 Stunden eine Operation indiziert.

**E. Siegel** (Frankfurt a. M.).

---

12) **F. Turck.** Further observations on the etiology and pathology of peptic ulcer.
(Brit. med. journ. 1907. April 20.)

T. verfütterte an Hunde für mehrere Monate bestimmte Mengen Bouillonkulturen vom Bacillus coli communis und konnte in jedem Falle peptische Geschwüre in Magen oder Duodenum nachweisen. Die erste Reihe von Hunden starb an Blutung oder Durchbruch infolge des Geschwürs; bei der zweiten Reihe wurde die Coliverfütterung bei den ersten Anzeichen von Geschwürsbildung unterbrochen: die nach einiger Zeit vorgenommene Sektion ergab in Heilung begriffene Geschwüre. Als Vergleich diente die Tatsache, daß unter 271 an anderen Ursachen zugrunde gegangenen Hunden nicht ein einziges Geschwür sich fand. Intravenöse Einspritzungen von Colikulturen verliefen erfolglos, ebenso mechanische und chemische Reizungen. Das Genauere über die vom Verf. aufgestellte Theorie zur Erkärung dieser Geschwürsentstehung, über die Histologie, Blutuntersuchungen usw. muß im Original eingesehen werden. **Weber** (Dresden).

---

*

13) **A. N. Simin.** Eine neue Methode der Gastroenterostomie,

(v. Langenbeck's Archiv Bd. LXXXII. Hft. 4.)

Verf. empfiehlt eine mittels Abbildungen näher beschriebene Methode der Gastroenterostomie mit Lappenbildung aus dem Magen und Bildung eines Schlauchkanales, der in den Darm eingenäht wird. Das Verfahren soll den Circulus vitiosus vermeiden. Erprobt ist die Methode vorläufig nur an Hunden, die sie gut vertrugen. Die Verkleinerung des Magens, die sie herbeiführt, soll bei dilatiertem Magen nur von Vorteil sein. **E. Siegel** (Frankfurt a. M.).

14) **J. P. L. Mummery.** The causes of colitis, with special reference to its surgical treatment.

(Lancet 1907. Juni 15.)

In der Diagnostik des chronischen Dickdarmkatarrhs mißt Verf. dem Sigmoidoskop eine wichtige Rolle bei. Seit wir diesen Apparat benutzen, läßt sich die Nothnagel'sche Theorie von dem meist neurotischen Ursprung der Kolitis nicht mehr halten. Bei Verf.s 36 Fällen wurden in 24 = 66% organische Veränderungen des Darmes, meist entzündlicher Natur, gefunden. Diese Entzündung schien nur Mucosa und höchstens Submucosa zu betreffen. In den mehr chronischen Fällen findet man Geschwüre im Darm, die indessen sehr oberflächlicher Natur sind und wohl von den Geschwüren bei akuter ulzerierender Kolitis oder Dysenterie, sowie den bösartigen Geschwüren unterschieden werden müssen. Speziell bei der Dysenterie ist die Schleimhaut in ihrer ganzen Dicke zerstört, und eine Heilung kann nur mit erheblicher Narbenbildung vor sich gehen, was bei unserer hier in Frage stehenden Krankheit nicht der Fall ist.

Die entzündlichen Veränderungen der chronischen Kolitis finden ihren Ausdruck in atrophierender, hypertrophierender und granulierender Entzündung; besonders die Colitis hypertrophicans neigt zur Absonderung außerordentlicher Mengen gelatinös-glasigen Schleimes.

In sieben Fällen Verf. s war Krebs die Ursache der Kolitis. Es ist unmöglich, diese Fälle durch ihre Symptome von den gewöhnlichen zu unterscheiden; nur Sigmoidoskopie und Probelaparotomie können hier klärend wirken.

Unter den selteneren Ursachen der Krankheit spielen Aktinomykosis (zwei Fälle von Beck) und Tuberkulose (sieben Fälle von Beck) noch eine Rolle.

Von den außerhalb des Darmes liegenden Ursachen stehen perikolitische Verwachsungen sowie Verlagerungen des Uterus an erster Stelle, und ist stets nach letzteren besonders zu fahnden.

Beck fand unter 500 Fällen von chronischer Kolitis bei 394 entzündliche Veränderungen der Nachbarschaft.

Das häufige Zusammentreffen von chronischer Appendicitis und Kolitis findet seine Erklärung in der Entstehung der Kolitis durch

Verwachsungen oder durch die ständige Überflutung der Dickdarmschleimhaut mit septischem Material. Verf. weist die viel verbreitete Ansicht von der Hand, daß Dick- und Mastdarm ein Sammelpunkt pathogener Bakterien sei; es finden sich dort deren weit weniger, als z. B. im Mund oder auf der Haut.

Daß Wanderniere Kolitis erregen kann, hält Verf. nicht für erwiesen; auffallend ist die in sechs Fällen von Tuttle berichtete Colitis mucosa bei Aneurysma aortae abdominalis.

Die Behandlung des Leidens geschieht im wesentlichen mit Darmeingießungen, wozu während des akuten Stadiums alkalische Lösungen, Wasserstoffsuperoxyd, 1% Argyrol oder $^1/_2{}^0/_{00}$ Kal. permanganicum benutzt werden. Vorher muß der Darm genügend geleert, die Eingießung darf nur in ca. ein Fuß Höhe gemacht werden. Während der Behandlungszeit hat der Kranke tunlichst das Bett zu hüten. Der Kolo- bzw. Appendikotomie gegenüber verhält sich Verf. zurückhaltend; letztere hat nach ihm nur den Vorteil, daß Pat. sich selbst die Irrigationen machen kann. Wird eine örtliche Ursache mit dem Sigmoidoskop nicht gefunden, so sollte die Probelaparotomie gemacht und etwaige Verwachsungen usw. operativ behandelt werden. Die Ileosigmoidostomie hält Verf. nur für äußerste Fälle für anwendbar.

**H. Ebbinghaus** (Dortmund).

---

15) **H. Hartmann.** An address on the surgical forms of ileo-coecal tuberculosis.

(Brit. med. journ. 1907. April 13.)

Der bekannte Pariser Chirurg berichtet über seine Erfahrungen bei 7 Fällen von Resektion wegen Ileocoecaltuberkulose mit einem Todesfall. Unter 100 Fällen von Darmtuberkulose ist der Blinddarm 85mal beteiligt. H. teilt die einzelnen Formen ein in entero-peritoneale, bei denen die ganze Blinddarmgegend umhüllt ist von Verwachsungen, käsigen Herden, Zerfallshöhlen, und die hyperplastische Form, meist auf den Blinddarm begrenzt, oft mit Neubildungen verwechselt, sich in der Richtung aufs Kolon ausbreitend: für den Chirurgen die wichtigere Form. Die oft gefundene derbe entzündliche Kapsel aus Fett mit fibrösem Gewebe vergleicht er mit der bei Nieren, die Steine enthalten. Auch die entzündlichen Verengerungen des Blinddarmes, bei denen es nicht gelingt, die Tuberkulose nachzuweisen, rechnet er zu den tuberkulösen Erkrankungen. Ohne Neues zu bringen, bespricht er ausführlich die klinischen Erscheinungen, die Unterscheidungen von anderen Erkrankungen und gibt kurze Zahlenangaben über 229 von von ihm gesammelte Operationen mit 30% Sterblichkeit vor 1900, 12% nach 1900. Bei der hyperplastischen Form empfiehlt er die Resektion mit seitlicher Anastomose, und zwar einzeitig, bei der entero-peritonealen Form wegen der großen Gefahr der Resektion die einseitige Ausschaltung.

**Weber** (Dresden).

16) **R. Piqué.** Du traitement précoce des phlegmons de l'espace pelvi-rectal superieur par l'incision en **U** latéro- et rétro-anale.

(Gaz. des hôpitaux 1907. Nr. 9.)

P. empfiehlt für die pelvirektalen Phlegmonen einen Schnitt, der obenbezeichneten Gestalt. Die seitlichen Schenkel bezeichnen die Mitte zwischen After und Tubera ischii, der Bogen geht hinter dem After dicht vor dem Os coccygis vorbei. Der Levator ani wird scharf durchtrennt. **V. E. Mertens** (Breslau).

17) **S. Bishop.** An address on cholelithiasis.

(Brit. med. journ. 1907. März 23.)

Die wesentliche Bedingung aller Erkrankungen an Gallensteinen ist die bakterielle Infektion. Sie erreicht das Gallensystem auf dem Wege des Pfortaderblutes, wenigstens in der Mehrzahl der Fälle, und stammt aus dem Dünndarme. Verf. geht des näheren auf diesen Vorgang ein und erläutert an einigen bezeichnenden Beispielen aus seinen 62 Fällen im einzelnen die pathologisch-anatomischen Veränderungen an Gallenblase und Gallengängen. Zum Nachweis auch versteckter Empfindlichkeit der entzündeten Gallenblase rühmt er das Verfahren von Murphy als sehr verläßlich. Der Untersucher dringt mit beiden Händen, hinter dem sitzenden Kranken befindlich, der sich vornübergebeugt mit den Händen auf die Knie stützt und tief atmet, allmählich tiefer in den Bauch vor, bis die Betastung der tief gelegenen Gallenblase den Schmerz — am Anhalten des Atmens kenntlich — auslöst. **Weber** (Dresden).

## Kleinere Mitteilungen.

(Aus der akademischen chirurgischen Klinik der kaiserl. militär-medizinischen Akademie [Direktor: Prof. N. Welliaminoff] zu St. Petersburg.)

### Zur Technik der Rückenmarksanästhesie.

Von

**W. Tomaschewski,**
Assistent der Klinik.

Gegenwärtig muß anerkannt werden, daß die größere Anzahl aller üblen Zufälle, die früher beobachtet wurden und zum Teil auch noch jetzt während der Rückenmarksanästhesierung und nach derselben vorkommen, weniger in den Eigenheiten der Methode selbst, als vielmehr in der Neuheit, mangelhaften Ausarbeitung und in davon abhängenden technischen Fehlern eine Erklärung finden. Daß diese Ansicht richtig ist, zeigt u. a. auch das Zahlenmaterial, das ich in meiner Arbeit[1] »Zur Lehre der Rückenmarksanästhesie« anführe. Dasselbe zeigt nämlich, daß die Neben- und Nachwirkungen bei der Rückenmarksanästhesierung sich mit jedem Jahre verringern, was natürlich nur durch Vervollkommnung in der Technik der Methode erklärt werden kann. Wir haben daher allen Grund, zu erwarten, daß mit der weiteren Entwicklung und Vervollkommnung der Technik die Häufigkeit

[1] Russ. chirurg. Archiv 1906. Hft. 4.

der Komplikationen noch geringer werden wird, und es beansprucht daher jede Einzelheit die ernsteste Beachtung und Erprobung.

Diese Zeilen sollen die Aufmerksamkeit auf zwei Einzelheiten in der Technik, die, wie mir scheint, von nicht untergeordneter Bedeutung sind, lenken: auf die Menge der abfließenden Zerebrospinalflüssigkeit und auf die Eigenschaft des Lösungsmittels für das Anästhetikum. Was die erste Frage betrifft, so sind zwar Fälle von traumatischer Verletzung der Gehirnhäute (Giss[2]) beschrieben, wobei die Kranken ohne besonderen Schaden täglich bei langsamem Abfluß einige Liter Zerebrospinalflüssigkeit verloren, andererseits aber sind auch Fälle bekannt (Morton[3], Richardson[4]), wo bei schnellem Abfluß geringer Mengen Flüssigkeit heftige Kopfschmerzen, bei Kindern Krämpfe und Chok auftraten. Als Grund dieser Komplikationen gilt Hyperämie des Gehirns, eine Folgeerscheinung des plötzlich gestörten Gleichgewichtes zwischen dem Drucke der Zerebrospinalflüssigkeit und der Blutfülle des Gehirns. Silbermark[5] wies darauf hin, daß bei Unterdruck im Subarachnoidealraume von seiten des Epithels eine verstärkte Flüssigkeitsproduktion stattfinde, wodurch eine Art Strömung entstehe, die das Anästhetikum rasch zum verlängerten Marke schaffe und alle lästigen Bulbärsymptome, die bei der Rückenmarksanästhesie beobachtet werden, auslöse. Für die Richtigkeit dieser Ansicht führt der Autor zwei Serien von Fällen an, wobei in der einen Serie, wo er bis zu 4 ccm Flüssigkeit abfließen ließ, Nebenerscheinungen in 20,5% beobachtet wurden; in der zweiten Serie, wo nicht mehr als 1 ccm entzogen wurde, traten Nebenerscheinungen nur in 9% auf. Hieraus folgt, worauf ich übrigens auch in meiner obengenannten Arbeit[6] hinweise, daß es das richtigste ist, genau soviel an Zerebrospinalflüssigkeit abfließen zu lassen, wie an anästhesierender Flüssigkeit eingeführt wird. So wichtig diese Regel auch ist, so ist ihre Erfüllung in der Praxis so unbequem, daß sie schwer befolgt werden kann.

Eine noch größere Bedeutung hat die Frage vom Lösungsmittel für das Anästhetikum, das in den Subarachnoidealraum gebracht werden soll. Die gebräuchlichsten derselben sind, wie bekannt, destilliertes Wasser, physiologische Kochsalzlösung und Zerebrospinalflüssigkeit. Die Behauptung, daß nur letztere, d. h. Zerebrospinalflüssigkeit, von Guinard zu diesem Zwecke proponiert, in vollem Maße allen Anforderungen, die an ein Lösungsmittel für das Anästhetikum bei der Rückenmarksanästhesie gestellt werden können, gerecht wird, bedarf wohl keiner besonderen Begründung. Aber auch hier sehen wir, daß dieser Vorschlag Guinard's, trotz seiner offenbaren Vorzüge, sich in der Praxis lange nicht die ihm gebührende Stellung erobert hat; den Grund finden wir wiederum in gewissen technischen Unbequemlichkeiten, die sich der Verwirklichung des an sich vortrefflichen Vorschlages Guinard's entgegenstellen.

Um diese Schwierigkeiten zu umgehen, konstruierte ich einen Apparat, der eine absolut genaue Messung der abgeflossenen Zerebrospinalflüssigkeit zuläßt und zu gleicher Zeit bequem gestattet, letztere als Lösungsmittel für das Anästhetikum zu benutzen. Die praktische Anwendung des Apparates ergab vortreffliche Resultate, und ich erlaube mir daher, denselben zu beschreiben.

An die untere Fläche des peripheren, etwas modifizierten Teiles eines Bierschen Trokars ist ein Metallröhrchen angelötet, das mit dem zentralen Kanale kommuniziert und mit einem Hahne versehen ist. Am unteren Ende des Röhrchens ist der Deckel einer gewöhnlichen, 5 g fassenden Rekordspritze befestigt.

---

[2] Mitteilungen a. d. Grenzgebieten d. Medizin u. Chirurgie Bd. VIII.

[3] 53. Jahresversammlung der Amer. med. assoc. Journ. of the amer. med. assoc. 1902.

[4] Zitiert nach Ostrogradski, Die Operation der Lumbalpunktion und ihre klinische Bedeutung. Diss., Moskau, 1903.

[5] Bericht über die Verhandlungen der Deutschen Gesellschaft für Chirurgie, XXXIV. Kongreß. Zentralbl. f. Chirurgie 1905.

[6] l. c.

Der periphere Teil des zentralen Kanales ist ebenfalls mit einem Hahne versehen. Die Anwendung dieses einfachen Apparates ist folgende: Der Trokar wird nach den bekannten Regeln durch die Haut bis ins Lig. apicum gestoßen; darauf wird das Stilett entfernt, der Haupthahn wird verschlossen, der Seitenhahn geöffnet und an den Deckel, wie auf der Zeichnung zu sehen ist, die Rekordspritze gehängt (das untere Ende der Spritze ist durch einen abnehmbaren Deckel verschlossen); darauf wird die Nadel in die Tiefe vorgeschoben. Sobald die Spitze der Nadel im Subarachnoidealraum sitzt, fließt Zerebrospinalflüssigkeit in die Spritze, wo sie genau gemessen werden kann; nachdem man die gewünschte Menge hat abfließen lassen, wird der Seitenhahn geschlossen und nun genau dieselbe Menge der anästhesierenden Lösung mit einer beliebigen Spritze eingespritzt.

Wünscht man die Zerebrospinalflüssigkeit als Lösungsmittel zu benutzen, so wird in die Spitze des Apparates vorher die für den betreffenden Fall nötige Menge des sterilisierten Anästhetikums in Pulverform[7] geschüttet, das sich, wie es sich in der Praxis erwies, schon während des Einfließens der Zerebrospinalflüssigkeit in die Spritze beinahe vollständig löst. Nachdem man die gewünschte Menge Flüssigkeit hat abfließen lassen, wird, wie im ersten Falle, der Seitenhahn geschlossen, die Spritze mit der gebrauchsfertigen anästhesierenden Lösung vom Deckel genommen, vorsichtig der Kolben eingeführt und 2—3mal durchgeschüttelt; darauf entfernt man den Deckel vom unteren Ende der Spritze und spritzt die Lösung mit derselben Spritze in den Subarachnoidealraum.

Außer der Möglichkeit, leicht und genau die Menge der abgeflossenen Zerebrospinalflüssigkeit zu messen und nach Belieben zu variieren, ferner letztere als Lösungsmittel zu benutzen (ohne andere Gefäße und bei leicht erreichbarer und völliger Sterilität der ganzen Prozedur) bietet die Benutzung des beschriebenen Apparates noch folgende Vorteile: Das Gleichgewicht des Druckes im Subarachnoidealraum und Rückenmarkskanal wird nicht gestört, ökonomische Ausnutzung des Anästhetikums und eine absolut genaue Dosierung desselben sind garantiert. Außerdem gestattet, wie leicht ersichtlich, der Apparat infolge dieser Eigenschaften auf eine leichte Art die sehr wichtige, bis jetzt offene Frage zu lösen, welche Bedeutung für die Art und den Charakter der Rückenmarksanästhesie die Konzentration des Anästhetikums hat[8].

---

[7] In der akadem. chirurg. Klinik des Herrn Prof. Welliaminoff wird ausschließlich Tropakokain benutzt, das ich im Trockenschranke bei 100° C im Laufe von 2 Tagen, je 1 Stunde täglich, sterilisiere.

[8] Der beschriebene Apparat ist nach meinen Angaben von der Petersburger Abteilung der Berliner Firma Windler hergestellt und kann von dort bezogen werden. St. Petersburg, Ulitza Gogolja Nr. 4.

18) **Pilcher.** Glanders in the human subject.
(Annals of surgery 1907. März.)

Zwei Fälle von Rotz werden beschrieben. Im ersten Fall infizierte sich ein Mann, der ein rotzkrankes Pferd gepflegt hatte, durch Einatmung des Infektionsstoffes, und er erkrankte zunächst an Lungenentzündung mit nachfolgender allgemeiner Sepsis. Im Blute wurden Rotzbazillen nachgewiesen. Im zweiten Falle war der Kranke von einem rotzkranken Pferd in den Kopf gebissen worden. Hier ging von der am Scheitel befindlichen Wunde, deren Umgebung stark geschwollen und gerötet war, die Sepsis und Pyämie aus. Ein pustulöser Ausschlag bedeckte den ganzen Körper, an den verschiedensten Stellen fanden sich Muskelabszesse. Beide Leute gingen verhältnismäßig schnell zugrunde, der eine 13, der zweite 9 Tage nach der Erkrankung. Die Inkubation hatte im ersten Falle 25 Tage, im zweiten 5 Tage betragen. **Herhold** (Brandenburg).

19) **K. Lengfellner.** Ein Fall von äußerem und innerem Milzbrand.
(Münchener med. Wochenschrift 1907. Nr. 11.)

Der in der chirurgischen Klinik weil. v. Bergmann's beobachtete Fall war dadurch von Interesse, daß der an der linken Halsseite aufgetretene äußere Milzbrand sekundär Milzbrand des Darmes — durch Übertragung der Bazillen der Bläschen in den Mund — und der Lungen — durch Aspiration von Milzbrandbazillen enthaltendem Erbrochenen — zur Folge hatte. Pat., ein starker Trinker, war im Delirium zur Aufnahme gelangt und hatte in diesem Zustande sehr häufig den Verband vom Halse weggerissen und die Finger in den Mund gesteckt. Tod am 5. Tage. **Kramer** (Glogau).

20) **Barlach** (Neumünster). Über Milzbrand und seine Behandlung.
(Münchener med. Wochenschrift 1907. Nr. 14.)

Obwohl die abwartende Behandlung des äußeren Milzbrandes heutzutage mehr und mehr Anhänger gefunden hat, sei kurz die eingreifende Methode B.'s hier erwähnt: Um die Pustel wird durch Punktionen mit dem Thermokauter eine tiefe Rinne hergestellt, die Pustel mit dem Messer durch einen Querschnitt tief gespalten; größere Ödeme werden durch ausgiebige Inzisionen entspannt, kreisförmig in näherer oder weiterer Entfernung von der Pustel Einspritzungen von Jodtinktur (Lejars) und sodann Umschläge mit Sublimatlösung gemacht. Bei »leichten Milzbrandinfektionen« hat auch B. sich jedes Eingriffes enthalten; die Fälle waren indes vereinzelt, und mußte »wegen eintretender Verschlimmerung des Zustandes« meist das angegebene Verfahren in Anwendung gezogen werden, das in allen diesen Fällen rasch sehr günstig wirkte. **Kramer** (Glogau).

21) **Firchau.** Über traumatische Epidermiscysten.
Inaug.-Diss., Leipzig, 1907.

Bezüglich der Genese der sog. Epithelcysten, für die Verf. den Namen Epidermiscysten vorschlägt, schließt er sich Garrè und Reverdin an, die stets einen traumatischen Ursprung annehmen. Ein die Haut treffender und durchbohrender Fremdkörper nimmt ein oft winziges Stückchen Epidermis, das mit seiner Ernährungsbahn in Verbindung bleibt, mit in die Tiefe. Dieses bildet, während die Wunde verheilt, unter der Haut neues Epithel, das sich zu einer Perle oder Cyste ballt und oft den Fremdkörper beherbergt. F. bringt die genaue klinische und mikroskopische Beschreibung dreier von Drehmann beobachteter Fälle. Zweimal befanden sich die Cysten an den Fingern, einmal in der Hohlhand. In diesem Falle war das Epidermisstückchen von einem Stahlsplitter ins Unterhautfettgewebe mitgerissen worden und hier, vollständig isoliert, wie ein Thiersch'sches Läppchen eingeheilt und zur Cyste ausgewachsen. Verf. konnte in der deutschen Literatur noch fünf einschlägige Fälle finden, die kurz mitgeteilt werden. **Vorderbrügge** (Danzig).

22) **P. Koefoed.** Bemerkungen über Erfrierung des subkutanen Fettgewebes.

(Hospitalstidende 49. Jahrg. p. 685.)

Verf. lenkt die Aufmerksamkeit darauf hin, daß nicht nur die Haut, sondern auch das subkutane Fettgewebe für sich lokalen Erfrierungen unterliegt, und erwähnt als Beispiele zwei Fälle, wo er dieselbe beobachtet hat. Es handelte sich um deutliche Nekrose nach vorheriger Applikation des traditionellen Eisbeutels über Appenditisherde. Praktische Bedeutung hat die Tatsache insofern, daß man die Erfrierung des subkutanen Fettgewebes bei Verordnung des Eisbeutels im Auge haben muß. **Hansson** (Cimbrishamn).

23) **Bergler.** Über Knochenwachstumsstörungen.

(Fortschritte auf dem Gebiete der Röntgenstrahlen Bd. XI. Hft. 1.)

Nach teilweisem Eingehen auf die bisher vorhandene Literatur berichtet Verf. über einen Fall von Chondrodystrophia foetalis. Der äußere Befund entsprach vollkommen dem der früher veröffentlichten Fälle. Auf dem Röntgenogramme des Schädels sieht man sehr schön die Verkürzung der Schädelbasis, das Überwiegen des Stirnschädels gegenüber dem Gesichtsschädel. Die Brust- und Lendenwirbel erscheinen etwas plump, breiter als normal, ebenso die Rippen.

Vor allem bieten die Diaphysen der oberen Extremitäten eine durchaus von dem normalen Bild abweichende Gestaltung, eine Verschmälerung in der Mitte und eine Verbreiterung an den Enden. Die epiphysären Enden der Diaphysen laufen in ihren seitlichen Partien zum Teil auffällig spitz zu.

Bei infantilem Myxödem findet man bei der Röntgendurchleuchtung eine wesentliche Verzögerung der Ossifikation und eine ungewöhnliche Persistenz der Epiphysenknorpel. Zugleich gelingt es, die günstige Einwirkung der Thyreoidinbehandlung zu kontrollieren.

Bei Mongolismus endlich erscheinen die langen Röhrenknochen kürzer und schmäler, machen einen grazileren Eindruck, sind aber im übrigen normal. Auch die Anlage der Knochenkerne zeigt nichts von der Norm Abweichendes.

Die Röntgenogramme bieten ein wertvolles Hilfsmittel, die drei kretinoiden Typen: die Chondrodystrophie, den myxödematösen Kretinismus und den Mongolismus voneinander zu unterscheiden: Verzögerung der Knochenkernbildung und Verspätung in der Ossifikation der Knorpelfugen spricht nach Kassowitz für Zugehörigkeit zum myxödematösen Kretinismus, während bei normal vor sich gehender Verknöcherung nur die beiden anderen Formen in Betracht kommen können. Bei der Trennung dieser beiden Typen ist es dann weiterhin die immer vorhandene schiefe Lidspalte und die nie ganz fehlende eigentümliche Form der geistigen Anomalie, die für Mongolismus, die gerade Lidspalte, die normale Intelligenz und die mehr oder minder ausgesprochene Mikromelie, die für Chondrodystrophie sprechen. **Gaugele** (Zwickau).

24) **C. Deutschländer** (Hamburg). Die Hyperämiebehandlung der Knochen- und Gelenktuberkulose.

(Münchener med. Wochenschrift 1907. Nr. 15 u. 16.)

D. faßt seine an einem Materiale von 44 Fällen gewonnenen Erfahrungen bezüglich der Hyperämiebehandlung der Knochen- und Gelenktuberkulose in folgenden, sich mit den Bier'schen Angaben deckenden Sätzen zusammen:

1) Die Stauung muß stets von kurzer Dauer (täglich 1—2 Stunden) und möglichst heiß sein, d. h. den Eindruck einer hochroten, akuten Entzündungsform hervorrufen.

2) Sie darf unter keinen Umständen Schmerzen bereiten, keine Ödeme erzeugen.

3) Nach einer mehrwöchigen Anwendung empfiehlt es sich, regelmäßig eine Staupause von einigen Tagen einzuschieben.

4) Fistulöse und abszedierende Tuberkulosen werden mit der Saughyperämie und am besten in Verbindung mit der Stauungshyperämie behandelt.

5) Die Hyperämiebehandlung soll möglichst frühzeitig beginnen und möglichst lange, auch wenn jede äußere entzündliche Erscheinung schon längst geschwunden ist, als Nachbehandlung fortgesetzt werden, um Rezidive zu vermeiden.

6) Heiße Abszesse müssen frühzeitig gespalten werden.

7) Kalte Abszesse und größere Hydropsien werden unter Saughyperämie punktiert, ohne daß jedoch Jodoform eingespritzt zu werden braucht.

8) Eine Immobilisation ist bei Hyperämiebehandlung nicht notwendig; im Gegenteil sind leichte Bewegungen sogar nützlich und zweckmäßig, um die Funktion der Gelenke zu erhalten. Indessen ist streng vor einer Übertreibung der Maßnahmen zu warnen.

9) Das Prinzip der Entlastung muß aufs sorgfältigste gewahrt werden, und tuberkulöse Gelenke sind noch lange Zeit vor Belastung zu schützen.

**Kramer** (Glogau).

25) **H. Groves.** The surgical aspects of haemophilia, with especial reference to two cases of Volkmann's contracture resulting from this disease.

(Brit. med. journ. 1907. März 16.)

G. gibt an der Hand dreier Fälle von Hämophilie eine Schilderung ihrer Erblichkeits- und Familienbeziehungen, aus der wiederum die bekannten Gesetze sich entwickeln lassen: Die weiblichen Mitglieder vererben die Krankheit, ohne Träger derselben zu sein. Er bespricht die einzelnen Formen, unter denen die Hämophilie in seinen Fällen auftrat. Besonders bemerkenswert und chirurgisch interessant ist die Entstehung ischämischer Kontrakturen an den Vorderarmen in zweien seiner Fälle. Sie unterscheiden sich von den Fällen gewöhnlicher ischämischer Kontraktur im wesentlichen nur durch eine starke Betonung der Pronation, während die sonst so stark hervortretende Beugungskontraktur von Finger- und Handgelenken nicht so sehr in den Vordergrund tritt. Sie ist bedingt durch Umwandlung des Pronator teres in einen derben, fibrösen, fühlbaren Strang infolge starken Druckes durch eine ausgedehnte hämophile Blutung in den Weichteilen des Unterarmes. Diese beiden Fälle sind bisher einzig in der Literatur.

**Weber** (Dresden).

26) **W. Röpke** (Jena). Aktive Hyperämie in der Behandlung arteriosklerotischer Gangrän.

(Münchener med. Wochenschrift 1907. Nr. 14.)

Fall von arteriosklerotischer Gangrän der 3. Zehe bei einem 58jährigen Manne mit Fortschreiten des gangränösen Prozesses nach Exartikulation der Zehe — Art. dorsalis pedis und Tibialis postica pulslos; nach heißen Lysolfußbädern fing die Wunde allmählich an, an der Grenze leicht zu bluten und die Art. dorsalis pedis wieder zu pulsieren. Die bis zur Fußsohle fortgeschrittene Gangrän kam unter weiterer Anwendung der aktiven Hyperämie zum Stillstande, die Wunde langsam zur Heilung, die auch 1 Jahr später noch angehalten hat.

(Auch Ref. hat in Fällen von beginnender arteriosklerotischer Gangrän bei Anwendung der aktiven Hyperämie, die er mit Heißluftapparaten erzeugte, sowohl in bezug auf den Stillstand der Gangrän, als auch hinsichtlich der raschen Demarkation und des Eintrocknens der brandigen Gewebe wiederholt überraschend gute Erfolge gehabt.) **Kramer** (Glogau).

27) **P. Morawitz.** Die Behandlung schwerer Anämien mit Bluttransfusion. (Aus der med. Klinik zu Straßburg [Prof. v. Krehl].)

(Münchener med. Wochenschrift 1907. Nr. 16.)

In den mitgeteilten Fällen, in denen die Transfusion von 200 g defibrinierten Menschenblutes gemacht wurde, handelte es sich nicht um durch große Blut-

verluste entstandene schwere Anämien, sondern um chronisch entwickelte Fälle von solchen, in denen ein noch reaktionsfähiges und funktionell kräftiges Knochenmark durch die Zufuhr fremden Blutes zu einer kräftigen Blutbildung wieder angeregt wurde, die günstige Wirkung somit erst allmählich bemerkbar wurde. In zwei Fällen waren die unmittelbaren Folgen der Transfusion scheinbar recht bedrohlich (Schüttelfröste, Dyspnoe, Ödeme, Hämoglobinurie). — Auf Grund der in drei Fällen beobachteten sehr günstigen Wirkung glaubt M., daß die Bluttransfusion in der Behandlung schwerer Anämien wieder weitere Verbreitung finden sollte. **Kramer** (Glogau).

28) **F. v. Auffenberg.** Über Nervennaht und -Lösung.

(v. Langenbeck's Archiv Bd. LXXXII. Hft. 3.)

Verf. veröffentlicht aus der v. Eiselsberg'schen Klinik die ungewöhnlich große Reihe von 20 Nervennähten und Neurolysen. Krankengeschichten auf diesem neurologisch-chirurgischen Gebiete sind immer interessant und lohnen der Mühe des Lesens. Die Resultate gestalteten sich folgendermaßen: Bei 13 Nervennähten war in 6 Fällen ein unmittelbarer Erfolg zu konstatieren, der sich zum Teil in Besserung der Sensibilität, zum Teil in Erhöhung der Sensibilität und Motilität zeigte. Das Endresultat war freilich nur in 2 Fällen ein vollkommen gutes. Bei den 10 Fällen von Neurolyse ist 6mal ein befriedigendes Resultat, aber auch kein normaler Zustand erreicht worden. Die Beobachtungen ergeben, daß eine möglichst frühzeitige Operation mit energischer Nachbehandlung am günstigsten wirkt. Wo ein Neurom sich an der Verletzungsstelle findet, soll es exstirpiert und die Anfrischung resp. Vernähung der Stümpfe ausgeführt werden. Zweckmäßig ist es, den genähten oder ausgelösten Nerven mit Knochenröhrchen, präparierten Arterien oder ähnlichen Hüllen zu umgeben. **E. Siegel** (Frankfurt a. M.).

29) **A. Ach.** Augenmuskellähmungen nach Lumbalanästhesien. (Aus der chirurg. Klinik zu München.)

(Münchener med. Wochenschrift 1907. Nr. 13.)

In der Münchener chirurg. Klinik sind im Anschluß an 400 Rückenmarksanästhesien vier Fälle von Abducensparese — dreimal nach Stovain- (0,04), einmal nach Tropakokain- (0,06) -injektionen — beobachtet worden; die Paresen traten am 8., 4., 7. und 11. Tage nach der Operation auf und dauerten 21, 43, 6 und 8 Tage, stets von starken Kopf-, Kreuzschmerzen und Schlaflosigkeit begleitet.

Bei den bisher beobachteten Lähmungen nach Rückenmarksanästhesien handelte es sich nur um Gehirnnerven, die in einer Zysterne liegen, einen längeren Verlauf innerhalb der Zerebrospinalflüssigkeit im Subarachnoidealraum aufweisen und nicht sehr schnell die Dura durchbrechen (N. abducens, Trochlearis, Oculomotorius), so daß sie der Einwirkung des Giftes am längsten ausgesetzt sind. — Es ist deshalb von allen zur Injektion empfohlenen Mitteln das harmloseste, das Tropakokain, nicht das Stovain zu wählen, das einen stärkeren Einfluß auf die motorischen Nerven ausübt; außerdem sind die kleinen Dosen und wenig konzentrierten Lösungen zu gebrauchen und nach der Injektion unbedingte Ruhelage. womöglich mit erhöhtem Oberkörper, innezuhalten. **Kramer** (Glogau).

30) **Wiener et de Graeuwe** (Bruxelles). A propos de cent cas d'analgésie intraarachidienne.

(Ann. de la soc. belge de chir. 1907. April.)

Ausführlicher Bericht über die im Hospital St. Jean (Depage und Verhoogen gesammelten Erfahrungen mit Angaben über Indikationen, Technik, Resultate und Komplikationen. Verf. wollen die Medullaranästhesie nicht unter dem 15. Lebensjahr anwenden und sich mit den Operationen unterhalb der Nieren halten; die Hauptindikation bildeten Veränderungen, die die Anwendung der Allgemeinnarkose nicht rätlich erscheinen ließen (Alkoholismus, Herzleiden, Diabetes). Ein großer Teil der Operationen betrifft solche, die der Arzt draußen gelegentlich ohne Hilfe

zu machen gezwungen ist (Hernien). Die Technik hielt sich genau an Bier's und Dönitz' Vorschriften. Keine Beckenhochlagerung. Einmal konnte trotz wiederholter Versuche nur Blut aspiriert werden, so daß zum Chloroform gegriffen werden mußte. Bei diesem Pat. (18 Jahre alt, mit Carcinoma recti) traten nach 3 Tagen schwere Konvulsionen, Opisthotonus, Erbrechen und Koma auf; Lumbalpunktion und Ablassen von 6 ccm blutig gefärbten, trüben Liquors brachten die Erscheinungen zum Schwinden. Einmal konnte nichts aspiriert werden, die Injektion wurde trotzdem mit vollem Erfolge gemacht.

Als Mittel kamen Stovain (46mal), Alypin (8mal), Tropakokain (24mal), Novokain (21mal) zur Verwendung. Die steril bezogenen Ampullen erwiesen sich den Pastillen als weit überlegen.

Die Resultate waren: bei Stovain 61% volle Erfolge, 13% halbe Erfolge, 26% Mißerfolge; bei Alypin 75% volle, 12,5% halbe, 12,5% Mißerfolge; bei Tropakokain 66,5% volle, 12,5% halbe, 5% Mißerfolge; bei Novokain 71,5% volle, 4,5% halbe, 24% Mißerfolge. Unter »halben« Erfolgen verstehen Verff. die Fälle, welche bei Schmerzen noch ohne Narkose zu Ende operiert werden konnten.

Von Komplikationen während des Eingriffes wurden beobachtet: Kalter Schweiß, Blässe, Herzangst, Übelkeit 11mal (Stovain 7, Alypin 3, Novokain 1); Erbrechen 3mal (Stovain, Alypin, Novokain je 1); Unruhe, Aufregung 2mal (Stovain, Tropakokain je 1); Delirium 1mal (Stovain); Inkontinenz 3mal (Stovain, Alypin, Novakain je 1). Später auftretende Nachwirkungen waren: Blasenlähmung (12mal), Kopfschmerzen (7mal), dieselben wichen erst einer erneuten Lumbalpunktion, Schmerz in der Wirbelsäule (3mal), Augenmuskellähmung (2mal), endlich Verstopfung (3mal), Erbrechen (2mal), rasende Schmerzen (1mal). Am Schluß der Arbeit tabellarische Zusammenstellung der beobachteten Fälle.

**Vorderbrügge** (Danzig).

31) **A. E. Barker.** A report on clinical experiences with spinal analgesia in 100 cases and some reflections on the procedure.

(Brit. med. journ. 1907. März 23.)

Unter 100 Fällen von Rückenmarksanästhesie mit Stovain nach Bier — dem B. das Hauptverdienst an der Methode zuerkennt gegenüber den Ansprüchen Corning's u. a. — blieb die Analgesie in den ersten 50 Fällen 11mal unvollkommen, in den zweiten 50 versagte sie keinmal. Der Erfolg hängt zu einem großen Teil von der Übung ab. Es wurden 3—6 cg Stovain eingespritzt, im Durchschnitt 5 cg. Nebennierenpräparate hält B. für überflüssig. Die Anästhesie rückte höher hinauf und dauerte länger an auf der Seite, auf der der Pat. lag. Operationen oberhalb des Nabels wurden nicht ausgeführt; 20 Laparotomien unterhalb des Nabels verliefen sehr befriedigend. Unter den 100 Fällen waren 3 Todesfälle, sämtlich ohne Beziehung zur Rückenmarksanästhesie. Die Methode hat ihren Platz in der Chirurgie, eignet sich aber nicht für gelegentliche Anwendung in der Hand eines Unerfahrenen.

Die ausführlichen Bemerkungen über die Physiologie und Technik des Eingriffes, die einen großen Teil der Arbeit ausmachen, müssen in der Urschrift nachgesehen werden.

**Weber** (Dresden).

32) **F. A. Suter.** Lokale, subkutane und subdurale Serumapplikation bei Tetanus nebst Bemerkungen über die Tetanusprophylaxe.

(Beiträge zur klin. Chirurgie Bd. LII. p. 671.)

Bei zwei Fällen von Riß-Quetschwunden des Fingers resp. der Zehe und bei einem komplizierten Unterschenkelbruch, der zuerst mit Perubalsam behandelt worden waren, traten nach 19, 16 resp. 11 Tagen die Symptome von Tetanus auf, dessen Diagnose in allen Fällen durch Kulturverfahren gesichert war und der einen mittelschweren Verlauf nahm mit Ausgang in Heilung in allen drei Fällen. Sofort nach Eintritt der ersten Symptome resp. nach Klinikaufnahme wurden 100 Antitoxineinheiten Behring'schen Serums in den Duralsack injiziert, 20 Antitoxin-

einheiten subkutan angewandt und die Wunde lokal im ersten Falle mit trockenem, in den anderen beiden mit flüssigem Serum behandelt. Bis zum Eintritt einer wesentlichen Besserung wurden die subduralen (alle 2 Tage) und subkutanen (täglich) Seruminjektionen in reduzierter, abnehmender Dosis (40—10 Antitoxineinheiten) wiederholt und am längsten die lokale Serumapplikation fortgesetzt.

Die tetanische Infektion mit dem Perubalsam in kausalen Zusammenhang zu bringen, ist durchaus unzulässig, vielmehr vermag der Perubalsam nur die septische Infektion zu beeinflussen, nicht aber die Entwicklung der Tetanusbazillen und deren Toxinbildung zu verhindern.

Die bei der kombinierten Serumbehandlung erzielten drei Heilerfolge lassen sich zwar nicht als absolute Heilwirkung des Serums deuten, andererseits aber ist es doch fraglich, ob auch ohne Serum der Ausgang ein so günstiger gewesen wäre.

Nach weiteren Ausführungen über die theoretischen Grundlagen und verschiedenen Methoden der Serumapplikation kommt Verf. zu der Ansicht, daß die intrakraniellen Methoden und die intravenöse Injektion sich nicht empfehlen, daß die endoneurale Injektion nur bei ohnedies gemachter Amputation rationell erscheine, während von den übrigen drei Methoden der subduralen Injektion in den Lumbalsack, der subkutanen Injektion und der lokalen Applikation keine einen gesicherten Vorzug vor der anderen besitze, aber alle theoretisch gut begründet seien.

Verf. empfiehlt daher die Kombination dieser drei Methoden in geschilderter Weise und setzt insbesondere die lokale Applikation bis zur Heilung der Wunde resp. dem Verschwinden der Tetanussymptome fort, da er in einem Falle nach $2^1/_2$ Monaten nach Ablauf des Tetanus virulente Bazillen aus dem Wundsekret züchten konnte. Die Anwendung symptomatisch wirkender Mittel, besonders von Chloral und Morphium, macht Verf. von dem Verlaufe des Tetanus abhängig, verwirft sie aber keinesfalls. In der Frage der Abtragung von Gliedmaßen bei Tetanus wird ein vermittelnder Standpunkt eingenommen, insofern Finger, Zahn, oder an sich schwer geschädigte Extremitäten abgesetzt werden, von großen Amputationen aber bei erhaltener Gebrauchsfähigkeit der Glieder abgesehen wird.

Des weiteren ergänzt Verf. seine frühere Statistik über die Erfolge der prophylaktischen Serumanwendung auf 22 Beobachtungen, bei welchen sich eine Mortalität von 36,3% ergab. Diese Mortalität ist für Tetanus relativ gering und vielleicht durch bessere Methoden der Anwendung, bessere Qualitäten und Frische des Serums noch zu erniedrigen. Wenn auch noch kein abschließendes Urteil über den Wert der prophylaktischen Serumapplikation sich abgeben läßt, so ist doch deren Anwendung bei allen mit Erdbestandteilen beschmutzten Wunden rationell und niemals schädlich.

Das Behring'sche Präparat ist demjenigen von Pasteur und Tizzoni vielleicht überlegen, sicher aber ebenbürtig. **Reich** (Tübingen).

33) **Reichard** (Weissenburg i. B.). Ein Fall von penetrierenden Schußverletzungen des Abdomens.

(Münchener med. Wochenschrift 1907. Nr. 14.)

Der Bauchschnitt wurde 14 Stunden nach der Revolverschußverletzung vorgenommen und ergab außer einer reichlichen Menge Blutes im Bauch ein penetrierendes Loch im linken Leberlappen bereits verklebt, eine seröse, muskuläre Verletzung der vorderen Magenwand und vier Schußöffnungen im Dünndarme, die sämtlich vernäht wurden. Ungestörte Heilung. **Kramer** (Glogau).

34) **Dubujadoux.** Plaie pénétrante de l'abdomen avec double perforation de l'intestin par un fragment d'etonpille.

(Arch. de méd. et de pharm. militaires 1907. Mai.)

Ein Offizier, der in der Nähe eines feuernden Geschützes stand, fühlte nach Abgabe eines Schusses einen plötzlichen Schmerz im Leib. Er fuhr mit dem Wagen ins Lazarett, vermochte auch noch gut in das Verbandzimmer zu gehen. Hier wurde in der linken Bauchhälfte eine 5 mm lange und 1 mm breite Wunde

entdeckt. Nach mehreren Stunden stellte sich Erbrechen, Bauchschmerzen und Kräfteverfall ein, so daß 8 Stunden nach stattgehabter Verletzung laparotomiert wurde. Es fand sich eine transversale doppelte Perforation einer Dünndarmschlinge und einige kleine Öffnungen im Mesenterium. Die Öffnungen wurden verschlossen das Geschoß konnte nicht gefunden werden. Verschluß der Bauchhöhle unter Einführung eines Drains im unteren Wundwinkel. Ungestörter Heilungsverlauf. Ein Röntgenogramm zeigte ein kleines Geschoß am 4. Lendenwirbel. Dasselbe wurde als das innere, 2 cm lange, 4 mm breite innere Rohr der Schlagröhre angesprochen, durch die das Geschütz abgezogen wird. **Herhold** (Brandenburg).

35) **M. Willis.** A case of repeated abdominal section for perforation of gastric ulcers.

(Brit. med. journ. 1907. April 20.)

Ein 33jähriger Mann wird 2mal im Laufe eines Jahres wegen Durchbruch eines Magengeschwüres operiert und geheilt. Das erstemal saß das Geschwür an der Cardia, das zweitemal am Pylorus. Bei dem zweiten Eingriff war an der Stelle der ersten Operation keine Spur mehr vom alten Geschwür zu entdecken. Der Fall spricht sehr zugunsten der Regel, an die Übernähung der Durchbruchsstelle eine Gastroenterostomie anzuschließen. **Weber** (Dresden).

36) **Moty.** Tuberculose abdominale latente. Hémorrhagie intestinale et péritonite généralisée. Laparotomie. Guérison.

(Arch. de méd. et de pharm. militaires 1907. Mai.)

Ein Husar, der bereits mehrfach an Koliken gelitten hatte, erkrankte unter heftigen Bauchschmerzen. Die Bauchdecken waren bretthart gespannt, der Stuhl blutig, der Puls erhöht, der Gesichtsausdruck verfallen. Die Laparotomie zeigte ein teils blutiges, teils eitriges Exsudat, Tuberkelknoten am Mesenterium und den Därmen, endlich eine durch die Tuberkulose bedingte Perforation des Wurmfortsatzes. Naht der Bauchdecken nach Exstirpation des Wurms und nach Säuberung der Bauchhöhle; Drain in den unteren Wundwinkel. Der Mann wurde später gebessert in die Heimat entlassen. **Herhold** (Brandenburg).

37) **Peple.** Large solid tumors in the inguinal canal.

(Journ. of the amer. med. assoc. 1907. März 9.)

Drei Fälle werden mitgeteilt. Die Geschwülste fanden sich bei jungen Frauen (19—26 Jahren), die geboren hatten, und bei denen erst nach der Geburt etwas von der Geschwulst bemerkt wurde. Ein Einfluß des Wochenbettes auf die Schnelligkeit des Wachstums war jedesmal deutlich zu erkennen, da die Geschwulst danach rascher wuchs. Die größte Geschwulst war kindskopf-, die andere etwa faustgroß, und zwar fand sich dem Alter nach abnehmende Größe. Die Geschwülste gingen 2mal aus vom inneren Periost der Darmbeinschaufel, mit dem sie durch Stiele verbunden waren, einmal lag sie (die größte von allen) frei im Leistenkanale, nur von dessen Geweben umschlossen und ungestielt. Während bei dem letzterwähnten die Ausschälung leicht gelang, machten bei den anderen der Stiel und reichliche, ausgedehnte dünnwandige Venen Schwierigkeiten. Der Leistenkanal, dessen Gewebe jedesmal stark gedehnt und verdünnt war, wurde in einer der Bassini'schen ähnlichen Weise geschlossen. Histologisch erwiesen sich die Geschwülste als myxomatös entartete Fibrome. **Trapp** (Bückeburg).

38) **A. Stofer.** Über ein neues Bruchband.

(Med. Klinik 1907. p. 516.)

S. hat ein Bruchband erdacht, das als ein festes System dem Becken anliegt und sich daher nur auf solche Knochenpunkte stützt, die ihre Lage zueinander bei allen Stellungen des Körpers innehalten. Ein wagerechter Schenkel verläuft hinten von der Höhe des 4. Lendenwirbels herum über dem oberen Rande der Darmbeinschaufel entlang und biegt dann vorn am vorderen oberen Darmbein-

stachel in einem Winkel von 130° nach unten zu um. Weitere Biegungen über die Fläche ermöglichen ein Anschmiegen an die Leistenfurche. Die Pelotte erhält einen ganz geringen Querschnitt und flache Form und kann vom Träger des Bruchbandes jederzeit ausgewechselt und gewaschen werden. Von der Pelotte verläuft ein Gummischlauch, der sich in eine Lederschleife fortsetzt, über den absteigenden Schambeinast und das Sitzbein nach unten und hinten und zwischen großem Rollhügel und vorderem oberem Darmbeinstachel wieder nach vorn. Die andere Körperhälfte wird durch einen ähnlichen wagerechten Schenkel umspannt. Beide wagerechten Schenkel hält vorn ein federnder breiter Gürtel zusammen. Ein einfaches Meßverfahren ermöglicht die Bestellung des passenden Bruchbandes. Abbildungen. Reichspatent angemeldet. Preis nicht angegeben. Verfertiger: Wittenberg, Bandagist, Straßburg i. E. **Georg Schmidt** (Berlin).

39) **A. Lambotte** (Anvers). Un cas d'intervention précoce pour brulûre grave de l'estomac.

(Ann. de la soc. belge de chir. 1907. April.)

Bei einem 19jährigen Mädchen machte L. 4 Tage nach Salzsäuregenuß aus vitaler Indikation die Laparotomie. Die ganze Pyloruspartie war stark injiziert und fühlte sich wie eine harte Geschwulst an, der Pylorus selbst war nicht durchgängig. Hintere Gastroenterostomie; durch die Magenöffnung konnte man sehen, daß die Schleimhaut total zerstört war und sich in stinkenden schwarzen Fetzen ablöste. Heilung ohne Funktionsstörung. L. glaubt, daß die Pat. ohne Operation an Inanition zugrunde gegangen wäre. **Vorderbrügge** (Danzig).

40) **Moynihan.** A case of gastro-enterostomy, combined with gastrostomy, for ulceration of the stomach.

(Brit. med. journ. 1907. März 23.)

M. findet bei einer Pat., die im Laufe von 7 Wochen nach versehentlichem Trinken von Salzsäure sämtliche Nahrung erbricht, sehr stark abmagert und dem Verhungern nahe ist, bei Anlegung der hinteren Gastroenterostomie wegen völliger Pylorusverlegung eigentümliche Veränderungen der Magenschleimhaut infolge der Verätzung: sie ist ganz dünn, zerreißlich, mit der Unterlage fest verwachsen, dunkelblau, stellenweise mit grünlichen, fast brandig aussehenden Flecken bedeckt. Um den schwer erkrankten Magen von allem Nahrungsreiz zu befreien, fügte M. die Gastrostomie hinzu und schob den Schlauch durch die Magenwunde bis in den abführenden Darmschenkel hinein. Völlige Heilung unter Spontanverschluß der Gastrostomiewunde. **Weber** (Dresden).

41) **Smith.** The surgical aspect of gastric ulcer.

(Buffalo med. journ. 1907. März.)

S. fand bei Explorativlaparotomien unter der Annahme eines Magengeschwüres in mehreren Fällen statt des Geschwüres chronische Cholecystitis mit Gallensteinen, Reflexneurose des Magens infolge von Nephroptose, chronische Wurmfortsatzentzündung und chronische Beckenerkrankungen. Eine einzelne schwere Blutung ist nach S.'s Erfahrungen eine Gegenanzeige gegen die Operation. Wegen der Schwierigkeiten der Differentialdiagnose empfiehlt S. die ausgedehnte Anwendung der Probelaparotomie. Unter den von S. angeführten Krankengeschichten ist ein Fall bemerkenswert, in dem wegen Magengeschwüres eine Pylorusresektion mit Gastroduodenostomie ausgeführt wurde. Die Symptome waren die eines Karzinoms der Flexura hepatica des Kolons; bei der Operation fanden sich dagegen Verwachsungen des Netzes und Dickdarmes mit dem verdickten und verhärteten Pylorus. Pylorusresektion unter der Annahme eines Karzinoms. Der mikroskopische Befund ergab jedoch entzündliche Verhärtung infolge von Geschwür der Pylorusgegend. $3^1/_2$ Jahre später wiederum Erscheinungen von Pylorusstenose; bei der Gastrojejunostomie wurde wiederum eine Geschwulstbildung in der Pylorusgegend festgestellt und als Karzinom angesprochen, die Pat. erholte sich jedoch vollständig. **Mohr** (Bielefeld.)

42) **Pickenbach** (Berlin). Pylorusstenose durch ein chronisches suprapapilläres Duodenalgeschwür. (Nach Gastroenterostomie Heilung.)
(Münchener med. Wochenschrift 1907. Nr. 6.)

Das Geschwür fand sich bei der (nicht von P. selbst ausgeführten) Operation dicht unter dem Pylorus, der mit dem Duodenum durch derbe, letzteres verliegende und bis zur Gallenblase reichende Narbenstränge verwachsen war. Volle Heilung nach der Gastroenterostomia retrocolica. **Kramer** (Glogau).

43) **Borchgrevink.** Indre bristning, indre efterblödning.
(Norsk Mag. for Laegevidenskaben 1907. Nr. 4.)

Fall von schwerer Nachblutung in den Magen, 2 Tage nach Ausführung einer Gastroenterostomie. Spaltung der vorderen Magenwand durch einen 9 cm langen Schnitt. Blutstillung durch fortlaufende Catgutnaht. Zur Beseitigung der fortwährenden Wiederanfüllung des Magens mit Flüssigkeit vom Darm her wurde der Magen temporär mit trockener Gaze ausgefüllt. Interesse beansprucht der Fall wegen seines glücklichen Ausganges. **Revenstorf** (Hamburg).

44) **O. Creite.** Beiträge zur Chirurgie des Magenkarzinoms.
(Deutsche Zeitschrift für Chirurgie Bd. LXXXVII. p. 275.)

Die Arbeit bringt Bericht und Statistik über die von Braun (Göttingen) ausgeführten Pylorusresektionen wegen Karzinom. Zahl der Fälle 50, deren erste 9 nach Billroth I, die übrigen sämtlich nach Billroth II operiert sind. Die Okklusionsnähte sind immer mit dreietagiger Naht, die Magen-Darmanastomosen meist mit Murphyknopf hergestellt. Todesfälle an Folgen der Operation 19. Von den 31 genesenen sind 24 später gestorben, und zwar, außer 2 an Lungenentzündung und 1 an Phthise gestorbenen Pat., an Rezidiven. Durchschnittlich führte das Rezidiv nach 26 Monaten zum Tode (10mal binnen des 1., 7mal binnen des 2., 4mal binnen des 3. Jahres). Von den noch vorhandenen 7 Überlebenden ist 1 länger als 3 Jahre rezidivfrei, 4 1 Jahr bis 4 Monate lang, 1 ist rezidivverdächtig, der letzte ist erst vor 6 Monaten operiert.

Einzelheiten und Näheres s. Original, das auch die Krankengeschichten im Auszuge bringt. **Meinhard Schmidt** (Cuxhaven).

45) **E. Bircher.** Ein $15^1/_2$ Jahre lang geheiltes Magenkarzinom.
(Med. Klinik 1907. p. 444.)

Resektion eines hühnereigroßen Knotens der kleinen Kurvatur des Magens und einer nußgroßen Metastase des linken Leberlappens bei einer 56jährigen Frau. Die nicht geschwürig zerfallene Magengeschwulst erwies sich mikroskopisch als Carcinoma cylindrocellulare; der epitheliale Charakter der Zellen war ziemlich gut ausgebildet. Die zugehörigen Lymphdrüsen waren noch nicht ergriffen. Dauerheilung nunmehr von $15^1/_2$ Jahren.

Die Anzeigen für die Gastrektomie sind möglichst weit zu stecken. Auch bei sichtbaren Lebermetastasen hat die Radikaloperation noch Aussichten.
**Georg Schmidt** (Berlin).

46) **Martin.** Erfahrungen auf dem Gebiete der Magenchirurgie.
(Mitteilungen aus den Grenzgebieten d. Medizin und Chirurgie 1907. III. Supplem.)

Der Wert der Arbeit besteht darin, daß hier ein jüngerer Chirurg seine sämtlichen auf dem Gebiete der Magenchirurgie während 8 Jahren gemachten Erfahrungen niederlegt; alle Fälle, mit einer Ausnahme, sind von ihm selbst operiert.

I. Schußverletzung. $1^1/_2$ Stunden nach der Verletzung operiert; Ein- und Ausschuß im Magen vernäht; Geschoß nicht gefunden; Heilung.

II. Geschwür. 1) Wegen Blutung zwei Operationen: Einmal bei akuter, lebensbedrohender Blutung Inzision des Magens, Ätzung des Geschwürs, Jejunostomie, Tod an Peritonitis. Das andere Mal bei rezidivierenden kleineren Blutungen

Gastroenterostomie, Heilung. 2) Bei Perforation des Geschwürs wurde in dre Fällen operiert; alle starben, trotzdem einmal schon 3 Stunden nach der Perforation laparotomiert werden konnte. 3) Pylorusstenose durch Narben, drei Fälle; alle heilten nach Gastroenterostomie mit Braun'scher Enteroanastomose. 4) Offenes Geschwür der Pylorusgegend mit Stenosenerscheinungen; sieben Fälle; alle heilten nach Gastroenterostomie. M. betont, daß bei dem klinischen Bilde der Pylorusstenose relativ häufig keine Narben, sondern ein offenes Geschwür besteht. 5) Verwachsungen nach Geschwür, zwei Fälle. Einmal Gastrolyse, Besserung; das andere Mal Gastroenterostomie, Tod.

III. Gastroptose. Ein Fall; Gastroenterostomie, Tod an Peritonitis durch Insuffizienz der hinzugefügten Darmanastomose mit Knopf.

IV. Kardiospasmus. Ein Fall; Gastrostomie, Sondierung ohne Ende; nach anfänglicher Besserung Wiederkehr der Beschwerden.

V. Neubildungen. Karzinom der Cardia und des Ösophagus, 16mal Anlegung der Witzel'schen Magenfistel; 14 heilten; ein Pat. starb nach 9 Tagen an Perforation des Karzinoms in die Lunge, ein anderer am 20. Tage an Pneumonie. Karzinom des Magens: 15 Gastroenterostomien mit einem Todesfall an Herzschwäche am 3. Tage; vier Resektionen, alle starben; die Ursachen waren sehr verschieden: Pneumonie, Peritonitis, Magenileus, Inanition nach Entstehung einer Magenfistel von der Gastroenterostomie aus. Es wurde einmal nach Kocher, dreimal nach Billroth II operiert. Einmal Jejunostomie, nach 7 Tagen Tod an zunehmender Schwäche. Einige Probelaparotomien.

Bezüglich der Operationstechnik: den Knopf wendet M. nur an, wenn es gilt Zeit zu sparen, oder wenn er sich aus anatomischen Gründen leichter applizieren läßt, als die Naht. Im übrigen zieht M. die Naht als sicherer vor. Bei einer Magenresektion nach Billroth II führte eine Komplikation zum Tode, die noch nicht beschrieben sein dürfte. Der Magen war schräg abgeschnitten; bei der Einstülpungsnaht bildete sich daher an der großen Kurvatur ein Zwickel, der sich auf die Gastroenterostomieöffnung legte und sie verschloß.

**Haeckel** (Stettin).

## 47) E. Nyrop. Studien über Magenoperationen bei »benignen« Leiden mit Stenose.

(Deutsche Zeitschrift für Chirurgie Bd. LXXXVII. p. 330.)

Der wesentlichste Bestandteil der Arbeit ist der Bericht über die Leistungen des St. Josephs-Hospitals zu Kopenhagen (Chirurg Prof. Dr. Jens Schou) auf dem Gebiete chirurgischer Behandlung gutartiger Magenstenose mittels Gastroenterostomie. Das gesammelte Material ist nicht unansehnlich an Zahl und interessiert durch die erreichten guten Resultate. Gesamtzahl der Pat. ist 56, von denen 54 gastroenterostomiert sind, während in einem Falle Gastrolyse, in einem zweiten nur Probelaparotomie gemacht ist. Bei der Gastroenteroanastomose ist der Retrocolica der Vorzug gegeben und der Murphyknopf nur einmal angewendet. Postoperative Todesfälle drei, je einer an Peritonitis infolge von Nahtinsuffizienz, an Pneumonie und an Circulus vitiosus, wovon der letztere aber völlig auf das Schuldkonto des vorbehandelnden Internisten gesetzt wird, da dieser den Kranken zulange hingehalten habe. Den Rest der Fälle teilt N. in solche, wo die Operation wegen manifester Retentionserscheinungen (geprüft 12 Stunden nach einer reichlichen Fleisch- und Zwetschenmahlzeit) absolut indiziert war (40 Fälle), und solche, wo nur eine bedingte Operationsindikation vorlag, d. h. wo das Magenleiden trotz geeigneter interner Behandlung nicht geheilt war (13 Fälle). Von den 40 Fällen der ersten Gruppe wurde das Magenübel 29mal geheilt, 7mal bedeutend gebessert, es blieb 4mal ungeheilt. Unter den Geheilten bzw. Gebesserten scheinen dem Ref. besonders 14 Fälle interessant, bei denen die Laparotomie eine mehr oder weniger starke Magengeschwulst ergab, und trotzdem die bloß palliative Gastroenterostomie ein so gutes Resultat ergab (Ulcustumor?). Die Resultate in den ohne zwingende Indikation operierten (13) Fällen sind ziemlich fragwürdig; nach den Krankengeschichten zu urteilen, lagen vorwiegend nervöse Beschwerden vor.

Der Mitteilung der eigenen Kasuistik läßt N. eine Allgemeinbesprechung über einige wichtigere Fragen der Magenchirurgie folgen, deren Lektüre durch häufige Fehler gegen die deutsche Sprache erschwert wird, und deren Ergebnis trotz reichlicher Literaturanziehung kaum etwas Neues und Wichtiges beibringt. Dabei wird die Frage, ob bei Magengeschwür und seinen örtlichen Folgen (Stenose usw. eine Palliativoperation oder eine Resektion vorzuziehen ist, sonderbarerweise und entgegen den im eigenen Berichtsmateriale befolgten Prinzipien die Resektion für die Operation der Wahl erklärt. **Meinhard Schmidt** (Cuxhaven).

48) **Flammer.** Angeborener Sanduhrmagen, kombiniert mit Pylorusstenose.

(Beiträge zur klin. Chirurgie Bd. LII. p. 581.)

Die in klinischer wie operativer Hinsicht interessante Mitteilung bezieht sich auf eine 39 Jahre alte Frau, die seit ihrer Kindheit an Magenbeschwerden litt, die trotz ärztlicher Behandlung und genauer Diät seit 10 Jahren sich erheblich verschlimmerten. Infolge starker Schmerzen und häufigen Erbrechens, besonders nach dem Essen, wobei auch Blut sich beimischte, litt der Allgemeinzustand immer mehr. Klinisch ließ sich feststellen, daß eine sorgfältig ausgewählte Nahrung zeitweise den Pylorus passierte, daß es aber zeitweise zu völligem Verschluß mit Speisenstauung und Erbrechen kam. Der Magensaft enthielt freie und gebundene Salzsäure bei einer Gesamtazidität von 110. Das Epigastrium war sehr druckempfindlich und der dilatierte Magen unterhalb des Nabels nachweisbar.

Bei der Operation (Prof. Hofmeister) fand sich in der Mitte zwischen Cardia und Pylorus eine kurze sanduhrförmige Einschnürung mit einer nur für den Kleinfinger durchgängigen Lichtung. An der kleinen Kurvatur, der Magenhinterseite

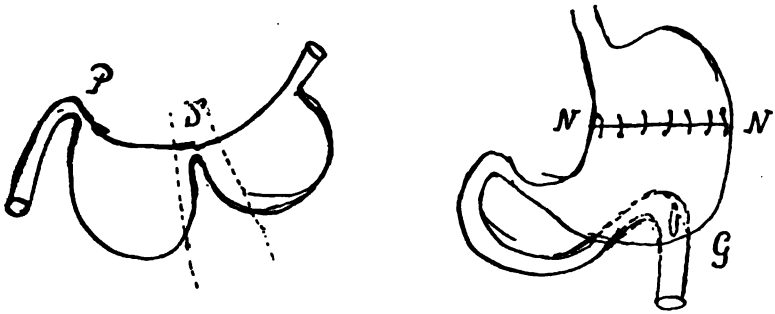


und am Pylorus bestanden perigastritische Reste. Die beträchtliche Erweiterung des Pylorusmagens wurde erklärt durch eine für den Finger undurchgängige Pylorusstenose, deren Ätiologie sich nicht sicher feststellen ließ, vermutlich aber in einem Geschwür gegeben war. Da die Hinterwand des Magens sich von den Verwachsungen frei machen ließ, wurde die Einschnürungsstelle reseziert, beide Magenhälften durch zweireihige fortlaufende Naht vereinigt und die Nahtstelle mit Netz bedeckt. Es resultierte eine für 4 Finger bequem durchgängige Kommunikation, die sofort in Tätigkeit trat. Es wurde die hintere Gastrojejunostomie mit Naht angeschlossen, indiziert durch die gleichzeitige Pylorusstenose. Verschluß der Bauchwunde. Es erfolgte glatte Heilung mit dem Erfolg, daß Pat. fortan frei von Magenbeschwerden war und sich bei erheblicher Gewichtszunahme des besten Allgemeinbefindens dauernd erfreute. Nach dem Sitz der Einschnürung in der Mitte des Magens und bei dem Mangel von geschwürigen und narbigen Prozessen in der Magenwand — ein kleines Geschwür an der kleinen Kurvatur war sekundär — ist die Deformität als eine angeborene anzusprechen.

An der Hand der vorliegenden Literatur wird ausgeführt, daß in dem gegebenen Falle die eingeschlagene Operationsmethode die rationellste war, welche entschieden der Nachahmung wert ist. **Reich** (Tübingen).

49) **Leriche.** Les résultats éloignés de la résection de l'estomac pour cancer.

(Revue de méd. 1906. Februar.)

L. hat 94 Fälle von Magenresektion wegen Karzinom zusammengestellt, die noch 3 Jahre und länger nach der Operation lebten und im Anfang des 3. Jahres noch rezidivfrei waren; bei 5 trat später noch ein Rezidiv ein, bei den übrigen 89 darf man wohl von definitiver Heilung sprechen, die bei 1 seit 16 Jahren, bei 5 seit 10 Jahren, bei 34 seit 5—10 Jahren andauert. Diese Erfolge wurden bei allen möglichen anatomischen Formen des Magenkarzinoms erzielt; auch der histologische Befund hat anscheinend keinen Einfluß auf die Aussicht auf Dauerheilung. Die Zahl der Dauerheilungen beträgt nach L.'s Zusammenfassung 20%. Der Magenchemismus bleibt meist dauernd erheblich verändert, die Motilität ist dagegen fast stets befriedigend. Die Schlußfolgerungen L.'s bezüglich der Indikationsstellung zur Operation decken sich mit den anerkannten Anschauungen.

**Mohr** (Bielefeld).

50) **M. Hoffmann.** Über klinische Erscheinungen bei gastrointestinaler Pseudoleukämie.

(v. Langenbeck's Archiv Bd. LXXXII. Hft. 3.)

Eine Pat. war wegen Verdachtes auf Magenkarzinom operiert worden. Wegen relativer Stenose wurde die Pyloroplastik ausgeführt. Die Untersuchung einer der zahlreichen Drüsen, die sich im Mesokolon fanden, ergab nichts von Karzinom, sondern nur das Bild einfacher markiger Hyperplasie. Nach 1¼ Jahr kam es zur zweiten Operation wegen Ileuserscheinungen. Es fanden sich zahlreiche Drüsen im Bauch, eine höher gelegene Invagination des Dünndarmes und eine zweite des Ileum an der Bauhin'schen Klappe. Die erstere mußte reponiert werden. Beide Invaginationen waren durch Geschwülste bedingt, die dem pseudoleukämischen Prozeß ihre Entstehung verdankten. Außer der Hyperplasie der lymphatischen Apparate des Dünndarmes und der Gekrösdrüsen fand sich die gleiche Veränderung an den Drüsen des Halses und der Leistengegend. Die Pat. starb kurz nach der Operation. Die Sektion wurde nicht gestattet.

**E. Siegel** (Frankfurt a. M.).

51) **O. Ashe.** Notes on a case of enterospasm.

(Brit. med. journ. 1907. März 2.)

Eine 22jährige, kräftige, durchaus nicht nervöse Frau kommt wegen Schmerzen im Leibe und mit Erscheinungen einer unvollständigen inneren Einklemmung, die anfallsweise auftreten, zur Operation. A. findet als Erklärung für die Symptome ein 17 cm langes Stück Dünndarm im Zustande stärkster Zusammenziehung: fingerdick, fest, solide, blaß, für Gase durchgängig. Unter- und oberhalb schroffer Übergang in normale Darmteile. Unter warmen Tüchern löste sich die Zusammenziehung rasch und machte normalem Aussehen Platz. Sorge für gute Stuhlentleerung und Belladonnapräparate brachten große Besserung.

A. macht aufmerksam auf die außerordentliche Reizbarkeit der Bauchmuskeln und die Neigung zu Schmerzanfällen als Zeichen, die vielleicht eine Diagnose vor der Operation gestatten.

**Weber** (Dresden).

52) **A. Jäckh.** Das Meckel'sche Divertikel als Ursache des Darmverschlusses.

(Deutsche Zeitschrift für Chirurgie Bd. LXXXVII. p. 182.)

J. ist dem Meckel'schen Divertikel als Ileuserreger auf verschiedentliche Weise (im Landkrankenhause zu Kassel) nicht weniger als fünfmal begegnet und hatte das Glück, vier seiner Fälle durchzubringen. Zur Orientierung über die Eigenheiten der letzteren, deren Krankengeschichten meist mit Skizzierung der anatomischen Verhältnisse ausführlich gebracht sind, mögen die ihnen vom Verf. vorgedruckten Titel dienen: Fall 1 (18jähriger Mann). Darmverschluß durch ein

dem Nabel adhärentes Divertikel; Achsendrehung des Divertikels um seine Längsachse und des angrenzenden Darmes um seine Mesenterialachse. Nach $3^1/_3$ Tagen Amputation des Divertikels. Heilung. — Fall 2 (37jähriger Mann. Darmverschluß durch ein dem Mesenterium adhärentes, ringbildendes Divertikel. Hindurchtreten der unterhalb des Divertikels gelegenen Darmschlingen durch den Ring und Abknickung des Darmes nahe der Abgangsstelle des Divertikels. Nach 5 Tagen Amputation des Divertikels und Übernähung der Schnürfurche am Darme. Heilung. — Fall 3 (20jähriger Mann). Darmverschluß durch ein dem Nabel adhärentes Divertikel. Strangulation der oberhalb des Divertikels gelegenen Darmschlinge über dem durch das Divertikel gebildeten Strang. Nekrose der Schnürfurche. Nach 6 Tagen Resektion des das Divertikel tragenden Dünndarmteiles nach Braun. Tod 2 Tage später (Peritonitis). — Fall 4 (30jährige Frau). Chronische Invagination des Dünndarmes durch ein in den Darm invaginiertes Meckel'sches Divertikel. 4 Wochen nach Beginn der sekundären Darminvagination Desinvagination und Resektion des das Divertikel tragenden Dünndarmteiles nach v. Frey. Heilung. — Fall 5 (12jähriger Knabe). Darmverschluß durch ein dem Nabel adhärentes Divertikel. Abknickung der unterhalb des Divertikels gelegenen Darmschlinge über dem durch das Divertikel gebildeten Strang und Torsion um die Längsachse des Darmes an der Ansatzstelle des Divertikels, Entleerung des Darmes durch Punktion. Heilung.

Der eigenen Kasuistik läßt J. unter Benutzung der Literatur (wobei Wilms Ileuswerk noch nicht berücksichtigt ist) Allgemeinbemerkungen folgen, von denen eine ansprechende Einteilung der durch das Divertikel verursachten Ilusformen hervorzuheben ist. J. unterscheidet folgende drei Hauptformen: I. Darmverschluß durch den bis zum Nabel offen gebliebenen Dottergang (Ektropionierung des Darmes). II. Darmverschluß durch das adhärente Divertikel; a. durch das strangbildende Divertikel; b. durch das ringbildende Divertikel. III. Darmverschluß durch das freie Divertikel.

Am häufigsten ist der Ileus beim adhärenten Divertikel, und zwar besonders beim ringbildenden. Die Diagnose des Divertikelileus ist sehr unsicher, die operative Behandlung muß sich nach den überaus wechselnden jeweiligen Befunden richten, wird übrigens meist die Amputation des Divertikels erfordern. Zur Ausführung der letzteren empfiehlt J. die Abquetschung mittels Enterotrib, die sich bei der Appendektomie gut bewährt hat. **Meinhard Schmidt** (Cuxhaven).

53) **R. Morison.** Major abdominal and pelvic operations. A record of work from the old Royal Infirmary, Newcastle on Tyne.
(Edinb. med. journ. 1907. Februar.)

Aus der hier niedergelegten Kasuistik heben wir zwei Fälle heraus:

Ein 48jähriger Mann klagte über Magenbeschwerden; es zeigte sich bei der Palpation eine orangegroße, bewegliche, höckerige Geschwulst der Pylorusgegend. Da der Mann sehr heruntergekommen war und alles erbrach, wurde die Laparotomie gemacht. Die Geschwulst nahm die Pylorusgegend des Magens vollkommen ein, an der kleinen Kurvatur waren mehrere, offenbar metastatische Lymphknoten. Verf. machte in der Annahme, daß ein Carcinoma pylori vorläge, vorerst die Gastroenterostomie und eröffnete 4 Wochen später nochmals den Bauch. Zu seinem Erstaunen war die Pylorusgeschwulst vollkommen verschwunden. Die mikroskopische Untersuchung einer exstirpierten Lymphdrüse von der kleinen Kurvatur ergab die Diagnose Tuberkulose. Heilung.

Bei einem 51jährigen gesunden Manne stellten sich ziemlich plötzlich Leibschmerzen und Erbrechen ein, die später wieder verschwanden, um nach einiger Zeit wieder aufzutreten; eine Geschwulst der linken Regio iliaca konnte bei bimanueller Untersuchung (vom Mastdarm aus) im kleinen Becken durchgefühlt werden. Bei der Operation stellte sich heraus, daß die Geschwulst teils solide, teils cystisch war und gestielt dem Dünndarme, dicht oberhalb der Bauhini'schen Klappe, wie ein Meckel'sches Divertikel anlag. Die ganze Darmpartie wurde reseziert und axial mittels Murphyknopfes vereinigt. Glatte Heilung. Mikroskopisch erwies

sich die Geschwulst als ein Spindelzellensarkom mit myxomatöser Degeneration. Die bestehenden Schmerzen führt Verf. auf eine Torsion der gestielten Geschwulst zurück. **Jenckel** (Göttingen).

54) **Barling.** Sarcoma of the small intestine and mesentery.

(Annals of surgery 1907. Februar.)

Ein 6 Jahre alter Knabe, der an Diarrhöe gelitten hatte, erkrankte unter Temperaturerhöhung an Leibschmerzen. Im zentralen Teile des Beckens war von den Bauchdecken aus eine Geschwulst zu fühlen. Es wurde bei der Laparotomie eine Geschwulst, die sich später als Sarkom erwies, am Dünndarm angetroffen und eine ziemlich ausgedehnte Darmresektion nötig; das untere, dicht am Blinddarme sitzende Ende verschloß B., das obere pflanzte er mit Murphyknopf in das Colon ascendens ein. Der Knabe wurde gesund und nahm an Gewicht erheblich zu.

**Herhold** (Brandenburg).

55) **Storp.** Über die Zulässigkeit ausgedehnter Dünndarmresektionen.

(Deutsche Zeitschrift für Chirurgie Bd. LXXXVII. p. 313.)

Bei einem 21jährigen, abgemagerten, übrigens gesunden Manne mit straußeneigroßer Gekrösgeschwulst (Spindelzellsarkom) wagte S. die Totalexstirpation, der zusammen mit der Geschwulst 510 cm Dünndarm geopfert werden mußten. Am analen Ende blieben, von der Bauhin'schen Klappe gemessen, 12 cm Ileum übrig, oben war das Jejunum getrennt, und wurden die Stümpfe mittels Ringnaht vereinigt. Es trat Heilung ein, und befand sich der wieder arbeitsfähig gewordene Mann, 5 kg zunehmend, 3 Monate völlig wohl, hatte auch normalen Stuhl, bis er sodann ausgedehnte Rezidive bekam.

S. bringt eine Tabelle aller (22) bisher publizierten ausgedehnteren Dünndarmresektionen, deren Länge von 192 bis 520 cm aufwärts steigt, ein Erfahrungsmaterial, aus dem erhellt, daß in der Regel, d. h. bei normaler Beschaffenheit des zurückbleibenden Darmes, relativ ausgedehnte Kürzungen bis zu $^2/_3$ und sogar noch darüber ohne bleibenden Nachteil vom menschlichen Organismus vertragen werden. **Meinhard Schmidt** (Cuxhaven).

56) **Werelius.** Successful resection of 12 feet and 2 inches of the ilium.

(Journ. of the amer. med. assoc. 1907. März 16.)

20jähriges Mädchen hatte infolge kriminellen Abortes einen Darmvorfall aus der Scheide unmittelbar nach den Manipulationen am Uterus bekommen und kam 6 Stunden später wegen des Vorfalles zur Operation. Bei Beginn derselben hing ein langes Stück Dünndarm, vom Mesenterium abgelöst, aus der Scheide. Das Allgemeinbefinden war verhältnismäßig gut. Nach Eröffnung der Bauchhöhle war dieselbe teilweise mit Blut gefüllt, das vom Darm abgelöste Mesenterium präsentierte sich sofort, und man sah den Darm durch einen Schlitz im linken Lig. latum in den Uterus eintreten. Der losgelöste Gekrösrand blutete wider Erwarten nur wenig, die Blutung stammte hauptsächlich aus dem Mutterbande. Der Rand des Gekröses wurde übernäht, 3,65 m Dünndarm reseziert und Anastomose mit Murphyknopf hergestellt. Sieben Perforationsöffnungen fanden sich am Uterus. Die Eintrittsöffnung, durch welche der Darm seinen Weg genommen hatte, wurde erweitert und von ihr aus der Kopf des Fötus und ein Teil der Placenta entfernt, dann Vernähung der Öffnungen. Nach vorübergehender Eiterung aus der Bauchwunde und sonst verhältnismäßig glattem Verlauf erfolgte Heilung. 19 Tage nach der Operation stand Pat. auf, nachdem am 10. Tage der Murphyknopf entleert war. Einige Zeit später trat etwa 14 Tage dauernder Durchfall auf, der sich bald legte. Nach Landaufenthalt, 8 Monate nach der Operation, hatte Pat. 31 Pfund an Gewicht zugenommen. **Trapp** (Bückeburg).

57) **Danziger.** Beitrag zur Kenntnis der Hirschsprung'schen Krankheit.

Inaug.-Diss., Göttingen, 1907.

Diese unter Sultan entstandene Arbeit beschäftigt sich zunächst mit einem Fall aus dem Krankenhause zu Rixdorf; das 3 Wochen alte Kind starb unoperiert; photographische Reproduktionen von dem Kinde vor dem Tode und während der Obduktion sowie ein Röntgenogramm, das bei postmortaler Füllung des Dickdarmes mit Wismutbrei angefertigt ist, illustrieren den Befund.

Das Wertvolle an der Arbeit ist die eingehende tabellarische Zusammenstellung über die 110 bisher publizierten Fälle.

Das Literaturverzeichnis umfaßt 117 Nummern.

**W. v. Brunn** (Rostock).

58) **M. du Pau.** Contribution à l'étude du cancer du rectum; son traitement. Resultats obtenus à la clinique chir. de l'univ. de Berne et à la clin. du Prof. Kocher.

(Revue de chir. XXVI. année. Nr. 7—10.)

Eine Arbeit, die über 83 von Kocher operierte Mastdarmkrebse berichtet, darf schon Anspruch auf Beachtung machen, und sie bietet eine große Reihe interessanter Daten. Die Kocher'sche Methode — medianer Schnitt, Exartikulation des Steißbeines — wird mit einer Modifikation geschildert; angewandt wurde sie 58mal. Hier seien nur einige Zahlen der Statistik angeführt: Von den 48 seit 1890 Operierten verlor Kocher 10 = 20,83%. An sich erscheint der Prozentsatz hoch; es sind jedoch die meisten anderen Angaben (Kraske, Wölfler, v. Bergmann) nicht wesentlich verschieden. Hierbei ergibt sich noch eine größere Sterblichkeit bei Resektionen als bei Amputationen. Um so erfreulicher ist die Tatsache, daß von 48 seit 1890 Operierten noch 15 residivfrei am Leben sind — freilich 9 davon noch nicht volle 3 Jahre; von allen 66 hat Kocher mehr als 25% — 17 — länger als 3 Jahre am Leben erhalten können. Das funktionelle Resultat war gut in den Fällen, wo der Sphinkter erhalten werden konnte; von denen, wo er mit entfernt werden mußte bzw. gespalten wurde — 22 im ganzen —, behielten 3 völlige, 16 teilweise Kontinenz.

Für viele Einzelheiten von speziellem Interesse, Karzinom bei jugendlichen Individuen, Stellung zur Frage des präliminären Kunstafters, der Naht oder Tamponade des eröffneten Bauchfells, der Nachbehandlung und Diätetik möchte ich die Einsicht des Originals empfehlen. **Christel** (Metz).

59) **Fort.** Cysts of omentum.

(Annals of surgery 1907. März.)

Ein $2^1/_2$jähriges Kind erkrankte innerhalb 18 Monaten an einer starken Anschwellung des Leibes und zeitweiligen Leibschmerzen. Die Laparotomie legte eine das Netz und das Lig. gastro-splenicum umfassende große Cyste frei; dieselbe hatte keine besondere Kapsel, sondern es handelte sich nur um eine Flüssigkeit im Gewebe des Netzes selbst. Die Exstirpation war leicht nach Abbinden des Netzes und des Lig. gastro-splenicum mit starkem Catgut. Verf. sammelte 21 Netzcysten aus der Literatur; er betont, daß eine sichere Diagnose vor der Laparotomie kaum möglich sei. Ferner ist auffallend die Häufigkeit dieser Cysten bei Kindern unter 10 Jahren, und zwar bei den weiblichen Kindern. F. glaubt daher, daß es sich um kongenitale Ursachen handle. **Herhold** (Brandenburg).

60) **Meek.** Dislocated spleen with torsion of pedicle complicating pregnancy; removal of spleen; delivery of term.

(Brit. med. journ. 1907. April 20.)

In der Annahme einer Dermoidcyste wurde bei einer 32jährigen Frau, die im 4. Monate schwanger war, auf eine längliche, sehr druckempfindliche, bewegliche Geschwulst der linken Bauchseite eingeschnitten. Es handelte sich um eine ge-

senkte, sehr bewegliche Milz, die um ihren langen Gefäßstiel gedreht war. Eine Menge variköser Venen waren bis zum Bersten gestaut. Entfernung der Milz. Heilung. Normaler Verlauf der Schwangerschaft. Der Fall steht mit seiner Komplikation einzig da. **Weber** (Dresden).

61) A. Martina. Über chronische interstitielle Pankreatitis.

(Deutsche Zeitschrift für Chirurgie Bd. LXXXVII. p. 499.)

M. behandelt ausführlich einen von Payr mit Erfolg operierten Fall von chronischer interstitieller Pankreatitis, dessen Verlauf für die Vervollständigung unserer Kenntnisse über die Pankreaserkrankungen von großer Bedeutung zu sein scheint. Die betreffende 33jährige Frau, Mutter von drei gesunden Kindern, leidet seit 4 Jahren an einem scheinbaren Magenleiden, das während des 8. Monates ihrer ersten Schwangerschaft plötzlich mit heftigen Magenschmerzen begann, nach der Geburt 1 Jahr lang pausierte, in der nächsten Schwangerschaft aber wieder einsetzte, um sich dann nicht mehr zu verlieren. Es bestanden heftigste Magenschmerzen, und zwar wesentlich nach Nahrungszufuhr, so daß die Frau ihre Ernährung aufs äußerste beschränkte und über 15 kg Gewicht verlor. Niemals Erbrechen, Stuhl träge, Arbeitsfähigkeit zuletzt gleich Null. Eine zweimalige Geschwürskur war ganz erfolglos geblieben. Befund: In Rückenlage bei leerem Magen durch die sehr verdünnten Bauchdecken links von der Mittellinie eine quer gestellte Geschwulst leicht sichtbar, die nur auf das Pankreas beziehbar erscheint. Zwei Schmerzdruckpunkte, einer in der Pylorusgegend, nicht konstant und ohne besondere Intensität, der zweite unter dem linken Rippenrand, am Außenrande des linken Rectus.. Unter der Diagnose chronische gutartige Pankreaserkrankung Laparotomie. Pylorus, verdickt, aber durchgängig, wird wegen Fühlbarkeit eines Knotens gespalten, nachdem aber nichts Abnormes gefunden, nach Heineke-Mikulicz wieder geschlossen. Gallenorgane normal; dagegen zeigt sich das durch eine stumpfe Schlitzung des Mesocolon transversum freigemachte Pankreas im Körper und Schwanz bedeutend vergrößert, höckrig-knotig, der Peritonealüberzug hier verdickt, schwartenartig, stark verwachsen. Auch der Pankreaskopf vergrößert, aber weniger hochgradig. Das Bauchfell des Pankreas wird auf mehr als 10 cm Länge, entlang dem Körper und Schwanz, durchtrennt und von der Pankreassubstanz ein Stück losgelöst, wonach die Drüsensubstanz mächtig hervorquillt. Jodoformdocht auf die Pankreassubstanz, Bauchnaht; glatte Wundheilung. Pat. erholte sich sehr rasch, Schmerzen traten bei ihr nie wieder auf, der Appetit hob sich alsbald, und bei einer Revision der Pat. nach $2^3/_4$ Jahren wurde dieselbe bei von 43 auf 65 kg gestiegenem Gewichte völlig gesund und arbeitsfähig befunden.

Der Erfolg der Operation ist nur durch eine Entspannung des Pankreas durch den Schnitt in seine Kapsel zu erklären, ähnlich wie die Nierenkapselinzision bei Nephritis sich wirksam gezeigt hat. Gestützt wird diese Vermutung auch durch das Auftreten der Schmerzen nach Nahrungseinnahme, wenn berücksichtigt wird, daß bei der Verdauung die Bauchorgane hyperämisch anschwellen, im vorliegenden Fall also auch das Pankreas als sich verdickend anzunehmen ist, wobei das Mißverhältnis zwischen dem quellenden Organ und seiner zu knappen Hülle schmerzauslösend wurde. Ferner spricht für diese Theorie eine ganz ähnliche Beobachtung von Barth, der nach einer Probeexzision aus dem Pankreaskopf ebenfalls Schwinden der Schmerzen wahrnahm und dieses auch auf eine Pankreasentspannung durch den Schnitt deutete.

Die eingehende Besprechung seines Falles benutzt M. zu Allgemeinerörterungen über die Pankreatitis unter Benutzung der einschlägigen Literatur, die zum Schluß in einem 77 Nummern zählenden Verzeichnis zusammengestellt ist.

**Meinhard Schmidt** (Cuxhaven).

---

Originalmitteillungen, Monographien und Sonderdrucke wolle man an *Prof. E. Richter* in Breslau (Kaiser Wilhelmstraße 115), oder an die Verlagshandlung *Breitkopf & Härtel*, einsenden.

Für die Redaktion verantwortlich: Geh. Med.-Rat Prof. Dr. E. Richter in Breslau.
Druck und Verlag von Breitkopf & Härtel in Leipzig, Nürnbergerstraße 36/38.

# Zentralblatt
für
# CHIRURGIE

herausgegeben
von

**K. Garrè,** in Bonn, **F. König,** in Berlin, **E. Richter,** in Breslau.

Vierunddreißigster Jahrgang.

Wöchentlich eine Nummer. Preis des Jahrganges 20 Mark, bei halbjähriger Vorauszahlung. Zu beziehen durch alle Buchhandlungen und Postanstalten.

**Nr. 30.** Sonnabend, den 27. Juli. **1907.**



**Inhalt:** I. **Wilms,** Zur lumbalen Ureterostomie nach Rovsing. — II. **G. Marwedel,** Querer Nierensteinschnitt. (Originalmitteilungen.)

1) **Stern,** Traumatische Entstehung innerer Krankheiten. — 2) **Watts,** Blutgefäßnaht. — 3) **Sauerbruch,** Blutleere Operationen am Schädel. — 4) **Hartley** und **Kenyon,** Experimente zur Hirnchirurgie. — 5) **Pasini,** Lippenangiom. — 6) **Ludloff,** Messung und Aufzeichnung der Wirbelsäule. — 7) **Ossig,** Das Röntgenbild der Halswirbelsäule. — 8) **Calot,** Wirbelsäulentuberkulose. — 9) **Forsyth,** Die Parathyreoiddrüsen. — 10) **v. Schrötter,** Bronchoskopie. — 11) **Marfan,** Entfernung von Intubationsröhrchen. — 12) **Lloyd,** Empyem. — 13) **Tiegel,** Lungen- und Pleurachirurgie.

14) Verhandlungen der Amerikanischen Gesellschaft für Chirurgie. — 15) **Doswald** und **Kreibich,** Posthypnotische Hautphänomene. — 16) **Eltner,** Transplantation ichthyotischer Hautpartien. — 17) **Kapp,** Haarimplantation. — 18) **Mibelli,** Miliartuberkulose des Haarbodens. — 19) **Keen,** Nekrose des Schädels. — 20) **Frémont,** Mehrfache extradurale Abszesse. — 21) **Rawling,** Kleinhirnabszeß. — 22) **Cushing,** Hirngeschwülste. — 23) **Bregmann u. Steinhaus,** 24) **Schleffer,** Geschwülste der Hypophysis. — 25) **Porot** und **Thévenot,** Geschwulst im Hinterhauptsloch. — 26) **Martin,** Exstirpation des Ganglion Gasseri. — 27) **Kirchhoff,** Osteom der Stirnhöhle. — 28) **Buschke,** Symmetrische Schwellung der Schläfen und Wangen. — 29) **Hallström,** Lippenkrebs. — 30) **Bull,** 31) **Greenberg,** Spina bifida. — 32) **Bondi,** Nervennaht. — 33) **Gierke,** 34) **Freund,** Basedow. — 35) **Pollard,** Speiseröhrendivertikel. — 36) **Bertrand,** Verletzung der Luftröhre. — 37) **Klug,** Zerreißung eines Bronchus. — 38) **Zacharias,** Mastitis. — 39) **Bloodgood,** Cytsen der Brustdrüse. — 40) **Scheu,** 41) **Malinowski,** Brustkrebs. — 42) **Porter,** Angeborene Cystenniere.


## I.

## Zur lumbalen Ureterostomie nach Rovsing.


Von

Prof. **Wilms** in Basel.


**Rovsing** hat auf dem diesjährigen Chirurgenkongreß die lumbale **Ureterostomie** als eine Methode empfohlen, die der Implantation der **Ureteren** ins **Rektum** vorzuziehen ist wegen der geringeren Neigung zur **Entstehung** einer Pyelonephritis. Es braucht zwar nach einer solchen **Rektal**implantation eine Entzündung des Nierenbeckens nicht aufzutreten, wie z. B. der Pat. beweist, den ich auf dem Chirurgenkongreß 1906

demonstrierte; zurzeit, fast 2 Jahre nach der Implantation, befindet er sich noch völlig wohl, doch sind solche günstige Erfolge Ausnahmen. Schon seit $1^1/_2$ Jahren verfolgte ich deshalb denselben Gedanken, den Rovsing ausgeführt, ohne daß sich bei meiner früheren Stellung in Leipzig Gelegenheit fand, eine Ureterostomie zu versuchen.

Bei der extraperitonealen Unterbindung der Vena spermatica zur Behandlung puerperaler Pyämien nach Trendelenburg sah ich, daß der Ureter hierbei immer leicht freigelegt werden konnte, und nahm mir vor, bei Gelegenheit die Ureteren durch den gleichen Schnitt aufzusuchen und vor der Spina anterior superior herauszuleiten. Erst jetzt im April 1907 hatte ich Gelegenheit, diese Ureterostomie auszuführen bei einem Kinde, bei dem früher die Implantation der Ureteren ins Rektum ausgeführt worden war, jedoch eine Urin-Kotfistel sich entwickelt hatte. Die Operation ließ sich an der rechten Seite ohne besondere Schwierigkeiten ausführen, links war der Ureter etwas schwieriger zu finden. Bei der ersten Operation an der rechten Seite wurde der Ureter etwa 5 cm über dem Eintritt in die Blase durchtrennt, er ließ sich leicht vorholen und in einer Länge von etwa 4 cm außerhalb der Hautwunde vor und etwas oberhalb der Spina anterior superior vorlagern. Der Urin floß reichlich ab, obschon die auf der Außenseite des Ureters auftretenden Granulationen das Lumen etwas verengten.

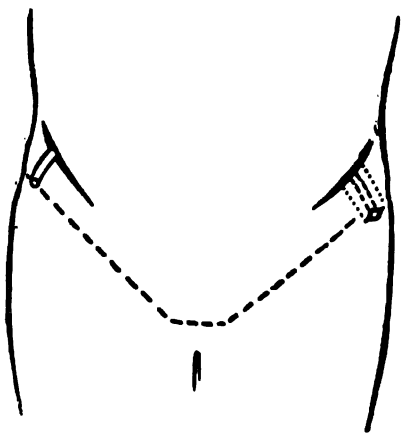

Vor der Ureterostomie, links ist der Ureter zunächst subkutan gelagert und die spätere Hautumkleidung durch Punkturen angezeigt.

Bei der zweiten Operation, die 14 Tage später vorgenommen wurde, schien es mir besser, um diese Granulationsbildung und eventuell Kompression des Ureters zu vermeiden, den Ureter zunächst in einer Länge von etwa 4 cm unter die Haut zu legen in gleicher Art, wie man den Darm bei der Kolostomie nach v. Hacker unter die Haut lagert; man kann dann später den Ureter durch die nachbarliche Haut umkleiden und rüsselförmig vorstehen lassen. Der Modus ist durch beistehende Abbildung dargestellt. Bei dieser suprainguinalen oder vorderen Ureterostomie wird also vom Ureter nichts geopfert, und es würde diese Methode auch anwendbar sein für den Fall, daß man den Ureter später wieder in die Blase implantieren will. Ich denke dabei an Fälle von Nierenbeckentuberkulose, die man nach Herauslagern des Ureters durch Spülung des Nierenbeckens behandeln möchte.

Möglich erweise werden sich Nachteile für die letztere Ureterostomie beim Vergleich mit der lumbalen ergeben, indem vielleicht eher

Knickungen beim Durchziehen durch die Bauchwand auftreten, oder auch die Gefahr der Hernienbildung größer ist; aber man wird bei nötiger Sorgfalt diese Schwierigkeiten überwinden können, oder, selbst wenn die Bauchwand an der Stelle der Durchleitung etwas nachgiebig wird, kann man durch die Bandage, die die Ureteren aufnehmen sollen, genügend Schutz gewähren. Für die Reinlichkeit wird der Pat. jedenfalls besser sorgen können, wenn die Mündungen vorn liegen und nicht auf dem Rücken.

Ich möchte noch anführen, daß ich auch das Prinzip der rüsselartigen Vorlagerung vom Organe durch die Haut für sehr wohl anwendbar halte bei der Kolostomie, indem man dort auch zunächst ein Darmende unter die Haut lagert, um es dann nach Lösung mit der benachbarten Haut zu umkleiden. Diese rüsselförmige Kolostomie erleichtert den Abschluß des Darmes besser wie die sonst übliche und die Beschmutzung der Haut wird dadurch eher vermieden.

---

## II.

# Querer Nierensteinschnitt.

Von

**Prof. Dr. G. Marwedel,**

Oberarzt des Luisenspitals in Aachen.

Seit Tuffier's Untersuchungen gilt wohl allgemein der Längsschnitt am hinteren Nierenrande als der beste und allein zulässige Weg zur Ausführung der Nephrotomie. Um den Eingriff möglichst schonend und unblutig zu gestalten, hat bekanntlich Zondek empfohlen, diesen »Sektionsschnitt« etwas nach der dorsalen Seite der Niere zu verlegen, weil in dieser Ebene noch am ehesten Läsionen der Gefäße vermieden werden. Ganz sicher schützt bei aller Vorsicht auch der Zondek'sche Weg nicht vor unangenehmen Verletzungen größerer Nierenäste; das beweisen die Fälle von Sprengel und Braun (Verhandlungen des Chirurgenkongresses 1900), die beide 8 bzw. 7 Tage nach einer einfachen Nephrolithotomie wegen schwerer Nachblutung nachträglich die betreffende Niere exstirpieren mußten.

Eine ähnliche gefahrdrohende Blutung habe auch ich vor einigen Jahren nach einem Steinschnitt erlebt.

Bei einer 28jährigen Pat. hatte ich am 27. August 1904 durch Nephrotomie mit dem üblichen Längsschnitt einen haselnußgroßen Uratstein entfernt. Naht der Nierenwunde mit einigen tiefgreifenden Catgutnähten. Nach anfangs glattem aseptischem Verlaufe stellten sich am 7. Tage Erscheinungen schwerer Hämaturie ein, die Blase füllte sich mit langen Blutgerinnseln. Da trotz Gelatineinjektionen, Adrenalin innerlich, Eis usw. die Blutung stärker ward, Pat. immer mehr kollabierte, öffnete ich am 5. September 1904 nochmals die Wunde und luxierte die Niere nach außen: die Nierennaht ist in der unteren Hälfte geplatzt, die Schnittränder sind hier durch dicke Blutkoagula auseinander gedrängt. Entfernung der übrigen Catgutnähte. Der Nephro-

tomieschnitt wird nach oben und unten verlängert und die Niere in zwei Hälften auseinander geklappt. Nach Ausräumung weiterer Koagula erblickt man sofort eine stark spritzende Nierenarterie nahe dem Hilus, die umstochen wird. Danach steht die Blutung. Tamponade der Niere, Reposition derselben, offene Tamponade der Wunde. Eine weitere Blutung trat nicht ein. Pat. erholte sich wieder und konnte am 29. Oktober 1904 geheilt entlassen werden.

Diese Beobachtung ist lehrreich, weil sie zeigt, daß es in solchen Fällen gelingen kann, auch ohne sekundäre Nephrektomie (wie bei Sprengel und Braun), durch Aufklappung der Niere, Umstechung des spritzenden Gefäßes und Tamponade der Blutung Herr zu werden.

Der Fall gab mir aber auch in anderer Richtung zu denken. Hermann (Deutsche Zeitschrift für Chirurgie Bd. LXXIII 1904) hat bei Versuchen an Hunden, deren Nierengefäßverteilung der des Menschen ähnelt, gefunden, »daß die Blutung aus der Niere, bei querer Durchschneidung des Organs keineswegs bedeutender ist, wie beim Längsschnitt«; daß auch »der Schwund des Nierengewebes bei querer Nephrotomie gewiß nicht größer ist, im Gegenteil eher geringer (a. a. O.: ‚ja sogar unvergleichlich geringer') als bei dem gewöhnlichen Sektionsschnitte«. Ähnliche Beobachtungen hatte übrigens bei seinen Kaninchenexperimenten 2 Jahre zuvor auch schon Langemak gemacht. (Bruns' Beiträge Bd. XXXV), ohne daraus weitere Schlüsse zu ziehen. Dagegen wirft Hermann im letzten Satz seiner Arbeit ganz richtig die Frage auf, ob es nicht vielleicht zweckmäßig sei, »in der Klinik an die Stelle der Nephrotomia longitudinalis die Querinzision treten zu lassen, im Fall es sich zeigen sollte, daß auch dieser leichtere Eingriff imstande sei, gewissen für die Nephrotomie gestellten Indikationen Genüge zu tun«.

Ein querer Schnitt durch die Nierenmitte mußte meines Erachtens eine bei weitem kleinere Parenchymfläche verletzen als es z. B. ein auch nur 4 cm langer Longitudinalschnitt tut, der ja außerdem — wie es bei der Nephrolithotomie doch in der Regel der Fall ist — noch durch den in die Wunde tastend eingeführten Zeigefinger gezerrt und gedehnt wird. Tritt wider Erwarten die Verletzung eines größeren Arterienastes nahe dem Hilus ein, so mußte es ferner bei der queren Nephrotomie relativ leicht sein, das Gefäß zu ligieren oder zu umstechen und so künftigen Mißfällen, wie sie oben geschildert sind, von vornherein vorzubeugen. Des weiteren stellte ich mir vor, daß in Fällen von Steinkrankheit der Niere ein medianer Querschnitt den Zugang und Einblick in einen der Kelche bzw. das Nierenbecken bequem ermöglichen, die Extraktion eines nicht zu großen Steines erleichtern müsse, während man beim Längsschnitt doch ziemlich im Dunkeln arbeitet.

Auf diesen Erwägungen fußend entschloß ich mich, in künftigen geeigneten Fällen bei meinen Pat. die quere Nephrolithotomie zu erproben, nachdem eigene Tierversuche, über die an anderer Stelle referiert werden soll, mir eine Bestätigung der Hermann'schen Befunde erbracht hatten.

Ich habe nun seitdem fünf Nephrolithotomien mit querem Schnitt ausgeführt und bin mit den Ergebnissen dieser Operation äußerst zufrieden. Ich gebe zunächst einen kurzen Auszug aus den betreffenden Krankenjournalen:

1) J. M., 36jähriger Weber aus Aachen. Seit 3 Jahren häufige Koliken. Röntgenbild zeigt deutlichen Steinschatten in der linken Niere. Urin im blutfreien Intervall klar, sauer, enthält keine Urate, Albumen, Zucker. Am 11. Februar 1905 Nephrotomie mit Querschnitt nach provisorischer Abklemmung der Nierenstielgefäße. Das Messer trifft sofort beim Einschneiden des Beckens auf die obere Kuppe eines 10Pfennigstück großen flachen Uratsteines. Durch Längseinkerbung des eröffneten Kelches nach beiden Seiten wird der Zugang zum Becken etwas erweitert und der Stein mit einer Zange gefaßt und ohne Abbröcklung extrahiert. Weitere Konkremente im Becken und Ureter nicht zu fühlen. Lösung der Stielklemmen. Die Blutung ist nicht erheblich und steht nach Schluß der Nierenwunde mit vier tiefgreifenden Catgutnähten. Einlegen eines Gazestreifens auf die reponierte Niere, Etagennähte der Hautmuskelwunde.

Verlauf ohne Störung, Primaheilung der Wunde. Der Urin war die ersten 2 Tage p. op. noch blutig tingiert, vom 3. Tage an blutfrei. Pat. am 18. März mit geschlossener Wunde geheilt entlassen.

2) Frau G. K., 50 Jahre, aus Welkenraedt (Belgien). Vor 25 Jahren 3 Wochen lang rechtsseitige Schmerzen, dann angeblich gesund bis vor 2 Jahren; seitdem trüber übelriechender Harn mit »blutigen Bröckeln«. Häufiger Urindrang. Untersuchung ergibt eitrige Cystitis, im Harn viel Leukocyten und Erythrocyten, $^1/_2$‰ Albumen. Rechte Niere, vergrößert und druckempfindlich, zeigt röntgenographisch taubeneigroßen Steinschatten. Linke Niere normal. Kein Fieber. Am 28. Februar 1905 Nephrotomie mit Querschnitt nach elastischer Ligatur des Gefäßstieles. Die Niere ist stark vergrößert, enthält aber anscheinend keine Abszesse; aus dem Nierenbecken fließt stinkender Eiterharn. Extraktion eines sofort fühlbaren, im Becken liegenden haselnußgroßen Uratphosphatsteines mit höckriger Oberfläche. Nach Revision der Kelche und des Ureters Einlegen eines Drainrohres in das Nierenbecken, Verkleinerung der Nierenwunde durch einige tiefgreifende Catgutnähte. Partielle Muskelhautnaht mit Drainage. Der Urin, schon am 3. Tage nach der Operation kaum blutig gefärbt, wird unter regelmäßigen Ausspülungen des Nierenbeckens und der Blase in den nächsten Wochen klar, so daß Pat. am 5. April 1905 mit kleiner granulierender Wunde geheilt entlassen werden kann. Letzte Untersuchung vor wenigen Tagen: Völliges Wohlbefinden, Urin normal.

3) Frau O. N., 49 Jahre, Minden i. W. Seit 8 Jahren rechtsseitige Nierenkoliken, besonders stark vor $1^1/_2$ Jahren; damals $1^1/_2$tägige Anurie. Seit 3 Tagen — im Anschluß an Eisenbahnfahrt nach Aachen — äußerst heftige Schmerzen in rechter Nierengegend. Urin leicht getrübt, sauer. Der Harnleiterkatheterismus entleert aus der linken Seite klaren Urin mit Spur Eiweiß, aus der rechten Seite schwach getrübten, sauren Urin mit stärkerem Albumengehalt, Leukocyten und Erythrocyten sowie Nierenbeckenepithelien führend, ohne Zylinder. Röntgenphotographie ergibt nußgroßen Steinschatten in der rechten Niere. Operation der sehr korpulenten Dame am 2. Juni 1905: Von der queren, medianen Nephrotomie aus gelingt auch hier die Entfernung eines ca. mandelgroßen, etwas abgeplatteten Steines ohne Schwierigkeit und ohne besondere Blutung. Da der Ureter gut durchgängig, das Nierenparenchym nicht alteriert und die Pyelitis nur gering schien, so schloß ich die Nierenwunde nach Lösung des Schlauches sofort mit vier Catgutnähten, ohne das Nierenbecken nach außen zu drainieren. Einlegen eines Gazestreifens an die reponierte Niere, Verkleinerung der äußeren Wunde. Die unterlassene Nierenbeckendrainage rächte sich allerdings. Nach anfänglich fieberfreiem normalem Verlauf stellten sich nach fast

4 Wochen langsam zunehmende Schmerzen in der rechten Seite ein mit Fieber, so daß ich am 14. Juli die fast geheilte Wunde nochmals öffnen mußte. Beim Eindringen in die Tiefe gelangt man auf einen kleinen pararenalen Abszeß, der bis an das erweiterte und prall gespannte Nierenbecken heranreicht. Die Niere selbst konnte genau besichtigt werden: Der alte Querschnitt war mit feiner linearer Narbe geheilt, kaum zu erkennen, es bestanden keinerlei Zeichen von Schrumpfung oder Atrophie, auch keine Einkerbungen an der im übrigen normal aussehenden Niere. Das stark sich vorwölbende Nierenbecken wurde inzidiert, wobei sich viel eitriger Harn entleerte. Einlegen eines Drainrohres in das Nierenbecken, offene Tamponade der Wunde. Sofortiger Abfall des Fiebers. Unter vorsichtigen Ausspülungen des Nierenbeckens und der Blase (Ureter gut durchgängig) besserte sich der Nierenbefund auffallend rasch. Am 15. September 1906 wurde Pat. mit geheilter Wunde nach ihrer Heimat entlassen. Letzte Nachrichten Anfang des Jahres 1907 melden, daß es der Dame völlig gut gehe, doch soll der Harn noch leicht getrübt sein.

4) J. S., 42 Jahre, Aachen. Mit $2^1/_2$ Jahren häufige linksseitige Koliken. Im klaren sauren Urin Spur Albumen, oxalsaure Kristalle und Erythrocyten. Im Röntgenbild zwei Steinschatten. Am 3. August 1905 durch queren Nierenschnitt Entfernung je eines kirschkerngroßen sowie eines etwas kleineren Oxalatsteines. Zwei tiefgreifende Catgutnähte der Nierenwunde, in deren Mitte ein kleiner Gazestreifen zur Drainage. Etagennähte der äußeren Wunde. Glatter Verlauf. Pat. am 9. September 1906 geheilt entlassen. Nachuntersuchung am 19. Juni 1907: Völlig beschwerdefrei seit Operation, Urin klar, frei von Eiweiß, ohne Sediment.

5) Frau H. H., 45 Jahre, Aachen. Rechtseitige Koliken vor 5 Jahren beginnend, in letzter Zeit besonders häufig und stark. Urin klar, sauer, mit vereinzelten roten Blutkörperchen. Im Röntgenbilde haselnußgroßer Steinschatten. Am 7. Mai 1906 durch quere Nephrotomie Extraktion eines rauhen etwas über kirschgroßen Uratsteines, der in einem der Kelche des oberen Poles saß und von dort mit dem Löffel sich leicht aushebeln ließ. Schluß der Nierenwunde mit Catgut, Einlegen eines kleinen Gazezipfels auf die Niere, äußere Wundnaht in Etagen. Reaktionsloser glatter Verlauf. Pat. am 1. Juni 1906 geheilt entlassen. Bis heute dauerndes Wohlbefinden, Urin normal.

Aus diesen kurzen Berichten geht jedenfalls zur Genüge hervor, daß ich in den günstigen Erwartungen, die ich von einem queren Nierensteinschnitte hegte, nicht enttäuscht worden bin. Bei allen Pat. gelang die Entfernung des Steines auf dem neuen Wege überraschend leicht ohne nennenswerte Blutung; in keinem der fünf Fälle (drei aseptische, zwei infizierte Steinnieren) wurde als Folge der Schnittmethode eine Störung der Nierenfunktion oder des Heilverlaufes konstatiert.

Das Auftreten der späteren Eiter- und Harnretention im Nierenbecken bei Fall 3 kann gewiß nicht auf Rechnung des »Querschnittes« gesetzt werden; das wäre auch bei einem Longitudinalschnitte passiert, wenn ich diesen — wie dort geschehen — sofort primär durch Naht verschlossen hätte, statt besser das Nierenbecken eine Zeitlang nach außen zu drainieren. Die sekundäre Operation hatte das Gute, daß sie Gelegenheit gab, 6 Wochen nach der Nephrotomie die Niere nochmals zu besichtigen und festzustellen, daß der benutzte Querschnitt mit kaum sichtbarer feiner linearer Narbe geheilt, und daß von einem nennenswerten Ausfalle sezernierenden Nierengewebes durch In-

farktbildung, Schrumpfung usw. nichts zu bemerken war. Diese Tatsache ist gewiß von Interesse und kommt in ihrer Bedeutung einem Experiment am Menschen gleich.

Durch Palpation des Nierenhilus (vor der elastischen Abschnürung des Gefäßstieles) kann man sich an der luxierten Niere leicht über die mutmaßliche Eintrittsstelle der Gefäße in das Organ orientieren und wählt sich dementsprechend den Ort und die Richtung des medianen Querschnittes aus. In allen Fällen habe ich vor der Ausführung der Nierennaht den elastischen Schlauch gelöst und war erstaunt, wie gering verhältnismäßig die Blutung aus der queren Wunde war.

Man vertieft den Querschnitt nur so weit, bis man auf einen der Kelche trifft, den man mit dem Messer eröffnet. Das Auffinden der Kelche ist beim Querschnitt erleichtert; es wird dabei nicht so leicht — wie zuweilen beim Längsschnitt — vorkommen können, daß man sich mit dem Messer in dem seitlichen Fettgewebe des Hilus verliert und den Zugang zu den Kelchen resp. dem Nierenbecken mit Mühe suchen muß.

Durch seitliche Einkerbung des kleinen Kelchschnittes erweitert man sich die Öffnung unter Kontrolle des Auges, bis der Zeigefinger des Operateurs leicht zur Abtastung des Nierenbeckens einzudringen vermag. Der größte der von mir entfernten Steine hatte die Größe eines Zehnpfennigstückes, doch würde ich gegebenenfalls den Querschnitt auch bei umfangreicheren Steinen versuchen.

Ich glaube auf Grund meiner Erfahrungen den queren Nierenschnitt den Kollegen empfehlen zu dürfen für alle unkomplizierten Nierensteinfälle mit saurem Urin oder nur leichter Infektion des Nierenbeckens. Wo es sich dagegen um eine eitrige Erkrankung des Nierengewebes selbst, um Verdacht auf miliare oder gar größere Abszesse im Nierenparenchym handelt, muß natürlich der alte Längsschnitt beibehalten werden, der allein eine ausgiebige Spaltung und Entleerung der zerstreuten Eiterherde ermöglicht.

Aachen, den 20. Juni 1907.

---

1) **R. Stern.** Über traumatische Entstehung innerer Krankheiten. Klinische Studien mit Berücksichtigung der Unfallbegutachtung. Zweite Auflage.

Jena, **Gustav Fischer**, 1907.

Verf. hat seine Aufgabe, die das Thema betreffende Literatur zu sammeln und zu sichten, glänzend gelöst. In flüssiger Darstellungsweise, das Wesentliche, durch Experiment oder genaue klinische Beobachtung sicher gestellte in erwünschter Knappheit scharf hervorhebend, andererseits aber auch überall die Lücken unserer Kenntnisse offen zugebend, verarbeitet er durchaus selbständig, gestützt auf eigene große praktische Erfahrung, den für viele etwas spröden Stoff. Ein

ausführliches Literaturverzeichnis ist den im bisher erschienenen ersten Heft behandelten Kapiteln: Infektionskrankheiten, Krankheiten der Kreislauforgane (41 bzw. 153 Nummern) beigefügt.

Die Arbeit wird jedem, der mit Unfallbegutachtung zu tun hat, ein treuer Berater sein und kann nur angelegentlichst empfohlen werden. **Lessing** (Hamburg).

---

2) **Watts.** The suture of blood vessels. Implantation and transplantation of vessels and organs. A historical and experimental study.

(Johns Hopkins hospital bulletin 1907. Mai.)

Gegründet auf einem Literaturverzeichnis von 83 Nummern bringt Verf. zunächst eine sehr gute Übersicht über die bisherigen Leistungen und Erfolge von Naht der Blutgefäße. Recht interessant ist die eingehende Beschreibung von vier Fällen eigener Beobachtung, in denen Verf. zum Zwecke der Bluttransfusion unmittelbar die Art. radialis des Blutspenders mit einer Armvene des Blutempfängers vernäht hat. Nachteile sind von dieser Anordnung für beide Teile nicht entstanden; allerdings hat er nur einen seiner Pat., ein Kind von $3^1/_2$ Jahren mit ausgedehnten Verbrennungen der Haut, retten können. Eine Pat. mit ikterischer Nachblutung verblutete sich trotz der Transfusion, ein 4jähriges Kind mit schweren Verbrennungen starb ebenfalls. Der vierte Fall ist von besonderem Interesse, da Verf. hier den Versuch machte, einem Pat. mit perniziöser Anämie (848000 Erythrocyten, 22% Hämoglobin) den Überschuß eines Pat. mit Polycythämie (8712000 Erythrocyten, 123% Hämoglobin) zugute kommen zu lassen. Es wurden hier schätzungsweise 1300 ccm Blut transfundiert und der Befund bei dem ersten Pat. auf 1880000 Erythrocyten mit 38% Hämoglobin, der des zweiten auf 6912000 mit 107% Hämoglobin gebracht. Indessen hatte sich nach wenigen Tagen der alte Zustand wieder hergestellt.

43 Experimente mit Gefäßnaht hat Verf. an Hunden unternommen, die Protokolle ausführlich mitgeteilt und die Befunde auf mehreren prachtvoll ausgeführten Tafeln abgebildet. 31mal operierte er am Halse, 28mal mit vollem Erfolg; 12mal operierte er am Bein, und nur 2mal gelang der Eingriff, weil die Hunde hier mit den Zähnen heran konnten, die Wunde aufrissen und leckten; dadurch kam es zu Infektion und damit zu Verblutung oder doch zur Thrombose.

Die Ergebnisse — Verf. näht einfach durchgreifend mit Seide — waren:

13mal wurde die Art. carotis communis genäht, stets mit absolutem Erfolge. Zwei Nähte der Art. femoralis führten durch Infektion eine Thrombose herbei; von 13 genähten Venae jugulares externae heilten 10 vollkommen. Bei der histologischen Untersuchung der Arterien zeigte sich, daß alle Teile der Wand bis auf die Elastica interna sich wieder hergestellt hatten. Über die dünnwandigen Venen läßt

sich nicht viel sagen, da das Bild durch die zahlreichen Durchschnitte der Seidenfäden zu undeutlich war.

4mal wurden die Lichtungen der durchschnittenen Art. carotis communis mit denen der Venae jugularis externa vernäht, jedesmal mit vollem Erfolge. 3 Monate nach der Operation waren die Venen erweitert und stark verdickt und wiesen fleckige Partien auf, die auch bei mikroskopischer Untersuchung den Veränderungen bei Arteriosklerose gleich waren.

Das zentrale Ende der Art. femoralis wurde 4mal an das periphere Stück der Vena femoralis angenäht, 1mal mit Erfolg, 3mal gab es Thrombose. Das Bild des nach 3 Monaten untersuchten Präparates war das gleiche wie in den 4 obengenannten Fällen. Das distale Stück der Arterie war atrophisch und funktionslos.

An vier Tieren wurde eine laterale Anastomose zwischen Art. und Vena femoralis angelegt. In allen Fällen war das unmittelbare Resultat gut, das rote arterielle Blut trat in die Vene über und strömte größtenteils unmittelbar zum Herzen zurück. Aber nur in einem Falle blieb das Resultat so; 5 Wochen konnte man ein Tier beobachten, dann entlief es und konnte nicht wieder gefangen werden. In einem zweiten Falle heilte die Anastomosenöffnung, die Gefäße blieben beide durchgängig; bei dem dritten Hunde kam es zu Thrombose der Arterie allein, der vierte ging an Verblutung ein.

Einmal wurde ein Stück der Art. femoralis ausgeschnitten und wieder eingenäht; es kam zu Thrombose. Einmal wurde ein Stück der äußeren Jugularvene in die Art. carotis communis eingeschaltet, und zwar mit vollem Erfolg; das nach 26 Tagen entnommene Präparat zeigte sklerotische Veränderungen der Venenwand. Ein Versuch, ein Stück der Vena jugularis externa in die Art. femoralis einzuschalten, mißlang, es gab Thrombose. Endlich hat Verf. den Versuch gemacht, die Thyreoidea von sechs Hunden auf andere Hunde zu überpflanzen, jedesmal ohne Erfolg. Dies führt Verf. darauf zurück, daß der Durchmesser der Schilddrüsengefäße für solche Experimente zu klein ist, und daß es die ersten Versuche mit Gefäßnaht waren, die er gemacht hat.

W. v. Brunn (Rostock).

---

3) **Sauerbruch.** Blutleere Operationen am Schädel unter Überdruck nebst Beiträgen zur Hirndrucklehre.

(Mitteilungen a. d. Grenzgebieten der Medizin und Chirurgie 1907. III. Supplem.)

S. befestigte Hunde so in einer Öffnung seiner zur Herstellung von Überdruck bei Thoraxoperationen konstruierten Kammer, daß nur die Schädelwölbung in die Kammer ragte. Stellte er nun in der Kammer Überdruck her, so wurde nur der Gehirnteil des Kopfes einem Überdruck ausgesetzt. S. fand, daß man nun die Haut, die Muskeln, den Schädel und die oberflächlichen Teile des Gehirns durchtrennen kann, ohne daß Blut fließt; der Überdruck preßt sofort die Gefäße zusammen. Nahm er nur mäßigen Überdruck, 10 bis 15 mm Hg, so trat oft sofortiger Tod durch Luftembolie ein: der

Druck preßte Luft in die Diploevenen. Wurde aber von Anfang an ein höherer Druck, 30—40 mm Hg, genommen, so blieb die Luftembolie aus, und zwar weil der Überdruck sofort den Sinus jugularis zusammenpreßt, die in die Diploevenen geratene Luft also nicht weiter zum Herzen transportiert werden kann. Die tieferen Partien des Gehirns sind dabei nicht anämisch, weil das Gehirn Drucke, welche auf seine Peripherie wirken, für die Gefäße nur in beschränktem Maße nach dem Zentrum zu fortleitet.

Diese Versuchsanordnung gab S. noch Anlaß, interessante Studien zur Lehre vom Hirndruck anzustellen, welche auf dies schwierige Problem in mehrfacher Hinsicht neues Licht werfen.

In bezug auf die Zirkulationsverhältnisse beim Hirndruck fand sich, daß die duralen venösen Sinus sehr leicht und vollständig kompressibel sind. Zunächst werden die Venen, dann die Kapillaren und schließlich bei genügender Druckhöhe auch kleinste Arterien komprimiert. Hirndrucksymptome können beobachtet werden, trotzdem keine Anämie besteht.

Ferner fand sich, daß das Gehirn selbst komprimierbar ist; die Kompression desselben findet bei unversehrter Dura nur im Bereiche des Knochenfensters statt, bei eröffneter Dura kommt es zu einer diffusen Volumenabnahme des Organs.

Lokaler und allgemeiner Hirndruck kann auch ohne Anwesenheit von Liquor cerebrospinalis zustande kommen. In den Fällen, in denen eine abnorme Vermehrung oder Spannung des Liquors besteht, genügt ein bedeutend kleinerer extraduraler (lokaler) Druck, um Hirndrucksymptome auszulösen, als unter normalen Verhältnissen.

**Haeckel** (Stettin).

---

4) **Hartley and Kenyon.** Experiences in cerebral surgery.

(Annals of surgery 1907. April.)

Die Verff. beschreiben zunächst das von ihnen bei Schädeloperationen gebrauchte Instrumentarium, das im wesentlichen von dem bei uns gebräuchlichen nicht abweicht. Der Motor trägt eine abnehmbare Metallkapsel, die ausgekocht werden kann; der an ihm zur Aufnahme des Bohrers und der Säge befindliche Handgriff ist nicht biegsam und besteht ebenfalls aus auskochbarem Metall. Zum Bohren der Löcher gebrauchen Verff. Drillbohrer, deren vorspringende Kanten gezähnt sind; die nach dem Bohren der Löcher angewandte Kreissäge besitzt verschieden große Sägeplatten mit den dazu gehörigen Schützern. Nach Rasieren des Schädels wird der Chipault'sche Schädelmesser angelegt und hiernach die Orientierungslinien mit Fuchsin- oder Jodlösung auf die Haut aufgetragen. Vor und während der Operation wird der Blutdruck gemessen, grundsätzlich Chloroform zur Narkose verwandt. Um Blut zu sparen wird ein Gummiband um den Schädel oberhalb der Ohren angelegt, auch wurden einigemale die von Kredel angegebenen Metallplatten gebraucht.

Da die Lappen die besten sind, denen das arterielle Blut von

den temporalen oder occipitalen Gefäßen zufließt, liegt die Basis des Lappens zum Freilegen des Stirn-, Scheitel- und Schläfenhirns stets in der Schläfengrube; zum Freilegen des Hinterhauptes befindet sich die Basis dicht hinter dem Ohransatz. Sinkt nach der Eröffnung der Schädelhöhle der Blutdruck erheblich, so wird zweizeitig operiert und die Dura erst 7—14 Tage später durchschnitten. Nach beendeter Operation wird der Hautknochenlappen zurückgeklappt und befestigt. Die Bohrlöcher dienen zur Drainage und können zu diesem Zweck etwas erweitert werden. 29 derartige Operationen werden genauer beschrieben, die Schnittführung wird durch recht gute Abbildungen erläutert. **Herhold** (Brandenburg).

---

5) **A. Pasini.** Über das senile Angiom des freien Lippenrandes.

(Monatshefte für prakt. Dermatologie Bd. XLIV. Hft. 6 u. 7.)

Diese von dem Verf., soweit aus der Literatur ersichtlich war, zum ersten Male beschriebene Erkrankung ist wohl allgemein bekannt. Sie ist am freien Rande der Unterlippe lokalisiert, meist scharf abgesetzt, halbkugelig erhaben, intensiv rötlichblau gefärbt, seltener in mehreren Exemplaren vorhanden, sitzt gewöhnlich auf einem etwas bläulichweiß verfärbten, gefältelten Lippensaum auf. Die Affektion tritt meist zwischen 50. und 60. Lebensjahr auf, besonders bei stark heruntergekommenen Personen, bei Frauen häufiger als bei Männern, die aber nicht besondere Kreislaufsstörungen aufweisen; gelegentlich trocknet das Gebilde zu einer Blutkruste ein, die abfällt und eine kleine Narbe hinterläßt. Histologisch ist der Prozeß durch eine Dilatation einer oder mehrerer Venen, durch Verschwinden der Elastins in deren Wandung, durch Degeneration und Atrophie des umliegenden Gewebes charakterisiert. Es ist also eine Hautvarice.

**Jadassohn** (Bern).

---

6) **Ludloff.** Eine Methode exakter Messung und Aufzeichnung der Wirbelsäule in verschiedenen Haltungen.

(Mitteilungen aus d. Grenzgebieten d. Medizin u. Chirurgie 1907. III. Supplem.)

L. hat das Schulthess'sche Nivelliertrapez modifiziert und damit genaue Aufnahmen der Krümmungen der Wirbelsäule gemacht, die graphisch in einer Kurve außerordentlich übersichtlich dargestellt werden. Dem lebhaften Bedürfnis, besonders auch bei Unfallverletzungen exakte zeichnerische Darstellungen zu haben, scheint damit abgeholfen zu sein. Ohne Abbildungen läßt sich das bequem zu handhabende kleine Instrument nicht erklären, weshalb auf das Original verwiesen werden muß.

Aber nicht nur zur Aufzeichnung der Wirbelsäulenkrümmungen ist das Instrument zu gebrauchen, auch zur Winkelmessung an den Extremitäten, und zwar in viel vollkommenerer Weise, als das gewöhnliche Goniometer.

*

Endlich gibt L. noch zum Messen der Rotation des Kopfes ein ingeniöses Instrument an, das Jahrhunderte alt ist, aber zu diesem Zwecke noch nicht benutzt ist: den Kompaß. **Haeckel** (Stettin).

---

7) **Ossig.** Untersuchungen über das Röntgenbild der normalen Halswirbelsäule und die daraus für die Röntgendiagnostik der Halswirbelsäulenverletzung abzuleitenden Folgerungen.

(Monatsschrift für Unfallheilkunde und Invalidenwesen 14. Jahrg. Nr. 3.)

Verf. beschreibt an der Hand einiger Röntgenbilder die verschiedenen möglichen Zeichnungen der Halswirbel, vor allem die die Prüfung der Röntgenbilder so erschwerenden Überschneidungen. Neben der rein sagittalen Aufnahme empfiehlt er die seitliche und eine schräge Aufnahme von hinten nach vorn, in einem Winkel von 72—75° zur wagrechten Unterlage. Aber selbst mit Hilfe der hinteren schrägen Aufnahmen ist man bisweilen nicht in der Lage, eine Veränderung an der Halswirbelsäule zu finden, während die klinischen Erscheinungen keinen Zweifel aufkommen lassen, daß eine Verletzung der Halswirbelsäule vorliegt. Man muß sich daher bewußt sein, daß ein negativer Untersuchungsbefund nicht beweist, daß keine Verletzung vorliegt. Man kann sein Urteil dann nur dahin zusammenfassen, daß man bei genauer Beobachtung der Platten nichts Auffallendes gefunden habe. Im allgemeinen genügt es, neben einer vorderen je eine schräge hintere Aufnahme in rechter und linker Seitenlage zu machen.

**Gaugele** (Zwickau).

---

8) **Calot.** Traitement rationel du mal de Pott, à l'usage des praticiens.

Paris, **Doin**, 1906.

C. wendet sich in dieser kurzen Monographie an den praktischen Arzt, der nicht spezialistisch orthopädisch ausgebildet ist. Denn zu ihm kommen in erster Linie die leichten Fälle, welche prognostisch sehr günstig sind, allerdings nur dann, wenn sie sofort systematisch nach C. behandelt werden. Bei leichten Fällen, wo Abszesse und Lähmungen fehlen, der Buckel noch wenig ausgeprägt ist, hält es Verf. für möglich, daß der praktische Arzt die Behandlung übernimmt. An der Hand sehr guter und übersichtlicher Zeichnungen beschreibt er das Redressement und die Technik des Gipsverbandes. Hervorzuheben ist allerdings, daß er im Gegensatze zu früher das gewaltsame, in einer Sitzung ausgeführte Redressement heute nicht mehr empfiehlt, im Gegenteil rät, jede Gewalt zu vermeiden. Über dem Buckel wird ein Fenster eingeschnitten und von hier aus der Druck lediglich durch Wattekissen ausgeführt, die mit einer weichen Binde befestigt werden. Ist das Verfahren nun wirklich ein derartiges, daß es Allgemeingut der praktischen Ärzte werden kann? Sicher nein. Denn es verlangt

Räumlichkeiten, Apparate und Assistenz — in einzelnen Fällen zwei —, die den wenigsten praktischen Ärzten zur Verfügung stehen dürften. Es ist sicher nicht so einfach wie das Anlegen eines gewöhnlichen Gipsverbandes an den Extremitäten. Wer die Behandlung nach C. mit Erfolg ausüben will, bedarf meiner Ansicht nach einer gründlichen Schulung und ständigen Übung. **Coste** (Breslau).

---

9) **Forsyth.** The structure and secretion of the parathyroid glands in man.

(Brit. med. journ. 1907. Mai 18.)

F. faßt selbst die Ergebnisse seiner Arbeit in folgenden Sätzen zusammen:

Die Parathyreoiddrüse zeigt in ihrem Bau histologische Unterschiede zwischen Tätigkeit und Ruhe. Die sog. oxyphilen Zellen mit ihrem körnigen Inhalte stellen den Zustand der tätigen Absonderung dar, die sog. Hauptzellen den der Ruhe. Zwischenformen sind häufig.

Die körnige Absonderung gelangt in die umgebenden Lymphspalten und bildet in ihrer Anhäufung zuweilen einen von arbeitenden Zellen umgebenden Tropfen. Im Strom der Lymphspalten gelangt die Absonderung allmählich in den Kreislauf.

Im physischen und mikrochemischen Verhalten der parathyreoiden Absonderung ist kein Unterschied vom Kolloid der Schilddrüse nachweisbar.

Erst gegen Ende des dritten Lebensmonates zeigt die Drüse histologische Merkmale ihrer Tätigkeit. Zuweilen beharrt sie Jahre lang im kindlichen Zustande. **Weber** (Dresden).

---

10) **H. v. Schrötter** (Wien). Klinik der Bronchoskopie. Mit 4 Tafeln und 72 Abbildungen im Text.

Jena, Gustav Fischer, 1906.

S. hat in seinem fast 700 Druckseiten dicken Buche mit enormem Fleiß ein großes Material zusammengetragen, wie es in so kurzer Zeit kaum an anderer Stelle wie am Wiener allgem. Krankenhause beobachtet werden kann. Gestützt hierauf, hat er den Versuch gemacht, eine »Klinik der Bronchoskopie« zu schreiben. Man würde dem Verf. unrecht tun, wenn man aus dem Titel des Buches auf seinen gesamten Inhalt schließen wollte. S. hat in diesem Buche nicht nur eine Klinik der Bronchoskopie gebracht, er hat auch die Technik auf das ausführlichste entwickelt, ist auf die Anatomie und besonders die Physiologie des Bronchialbaumes ausführlich eingegangen und hat auch noch die Nachbarorgane, die für die Erkrankungen der Trachea und Bronchien von Interesse sein könnten, mit einbegriffen. Man merkt dem Buche auf jeder Seite an, daß ursprünglich ein großes Handbuch der Erkrankungen des Mediastinums beabsichtigt war. Dadurch fehlt dem Buche die Präzision des Ausdruckes, die für ein zusammenfassendes

Werk so notwendig ist. S. gibt sehr ausführliche Krankengeschichten, die an sich ein ausgezeichnetes Bild von den Krankheitsfällen selbst geben und von der Gründlichkeit der Untersuchungen Zeugnis ablegen. Bedauerlicherweise schließt aber S. andere Krankengeschichten an, die mit dem eigentlichen Gebiete selbst nur wenig zu tun haben und trotzdem mit großer Ausführlichkeit und Weitschweifigkeit wiedergegeben werden.

Diese Vielseitigkeit der S.'schen »Klinik der Bronchoskopie« wird am besten durch eine kleine Anmerkung seines Vorwortes charakterisiert: »Auf meine reichen Erfahrungen auf dem Gebiete der Ösophagoskopie — ca. 200 Fälle — bin ich in diesem Werke nicht eingegangen«. Aber trotz dieser Bemerkung geht S. auf sie ein und gibt einzelne ösophagoskopierte Fälle ausführlich wieder.

Sehr störend wirken die häufigen Wiederholungen. Es ist nicht zuviel gesagt, wenn mitunter dieselben Gedankengänge 20mal und mehr, oft mit gleichem Wortlaute wiederkehren, ohne daß dies für den Zusammenhang unbedingt erforderlich wäre.

Die Zahl der bronchoskopischen Untersuchungen, die S. vorgenommen hat, ist eine sehr große; man kann sich des Eindruckes nicht erwehren, daß manche Bronchoskopie unterbleiben und die Diagnose mit einfacheren Mitteln hätte gestellt werden können. Für die Indikationsstellung zur Vornahme komplizierterer Untersuchungsmethoden muß der Grundsatz maßgebend sein, daß man sie erst dann anwenden soll, wenn man mit den einfacheren Methoden zu einer exakten Diagnose nicht gelangt.

Das Buch zerfällt in zwei Teile, in einen allgemeinen und speziellen. Im allgemeinen Teile bespricht S. die verschiedenen Arten der Tracheobronchoskopie, die obere und untere, beschreibt die verschiedenen Untersuchungsmethoden in liegender und sitzender Position und zeigt sich als warmer Anhänger der lokalen Anästhesie. Zum Schluß des Abschnittes geht er noch ausführlich auf die Indikationen und Kontraindikationen ein.

Im speziellen Teile beschreibt er auf das eingehendste das endoskopische Bild der Luftröhre und Brochien und gibt eine große Reihe ausgezeichneter Abbildungen hiervon. Ganz besonders beschäftigt er sich mit den respiratorischen und pulsatorischen Bewegungsphänomenen der Luftröhre und ihrer Aste; im Anschluß hieran geht er auf die einzelnen Erkrankungen ein. Zunächst beschreibt er die Veränderungen bei Ozaena, eitriger Bronchitis, bei Influenza, Bronchiektasie, Lungengangrän und Asthma bronchiale, jedes Gebiet mit eigenen interessanten Krankengeschichten belegend. Von spezifischen Entzündungsprozessen hat er besonders zwei Fälle von Tuberkulose beobachtet, sowie drei Stenosenfälle im Gefolge chronischer Entzündungsvorgänge der tracheobronchialen Lymphdrüsen. Ein großes Material von Syphilis der unteren Luftwege hat ihm die Wiener Klinik geliefert, in wenigen Jahren neun Fälle, ferner einige Fälle von Tracheobronchialsklerom. Auf die Lepra und Aktinomykose geht

S. nur kurz ein, da er eigene Fälle nicht beobachtet hat. Im nächsten Kapitel bespricht er die Geschwülste der Trachea und Bronchien, und zwar getrennt die primären Geschwülste von denen der Nachbarschaft. Von den letzteren hat er selbst eine Reihe von Fällen beobachtet, während er über ein eigenes Beobachtungsmaterial bei primären Geschwülsten nicht verfügt. Hierauf bespricht er die Geschwülste des Tracheobronchialbaumes in Beziehung zum Aneurysma und geht in einem sehr ausgedehnten Kapitel auf die Pathologie und Therapie der Fremdkörper ein, von denen er sechs Fälle untersucht hat. Zum Schluß erwähnt er noch die Verwendung der bronchoskopischen Röhren zur Pleuroskopie und geht auf die Tracheobronchoskopie im Dienste wissenschaftlicher Forschung ein. Im ganzen hat S. in wenigen Jahren 60 bronchoskopische Fälle beobachtet und bei manchen von diesen Fällen zehn Untersuchungen und mehr ausgeführt.

Wenn diesem Werk auch ein große Anzahl von Mängel anhaften, so wird es doch, insbesondere für den Forscher auf dem Gebiete der Erkrankungen des Tracheobronchialbaumes, durch die ausgezeichneten Beobachtungen und Untersuchungen eine Fundgrube interessantesten Materials bleiben, und jeder Forscher wird sich bei weiteren Untersuchungen dieses Buches bedienen müssen.

Das Buch ist von G. Fischer in Jena in glänzender Weise ausgestattet worden. Die kolorierten Tafeln, die die endoskopischen Befunde enthalten, sowie die Tafeln von Röntgenbildern und die Abbildungen im Text sind ausgezeichnet gelungen.

G. Gottstein (Breslau).

---

11) **A. B. Marfan** (Paris). Nouveau procédé de détubage par expression digitale.

(Revue mens. des malad. de l'enfance 1907. Mai.)

Verf. hat eine Methode der digitalen Exprimierung von Intubationskanülen angewendet, die allen anderen überlegen ist und sowohl bei langen, als auch bei kurzen Kanülen gute Resultate ergibt. Dazu wird das zu detubierende Kind auf einem Tische derart auf den Bauch gelegt, daß Kopf und Hals die Kante überragen; ein Gehilfe fixiert dasselbe in dieser Stellung. Der Operateur hält nun den Kopf des Pat. mit der linken Hand derart, daß er die Stirn umgreift, den Daumen auf die rechte, die übrigen Finger auf die linke Schläfe legt. Mit seiner rechten Hand umgreift er nun den Hals so, daß die Volarfläche der Zeigefingerspitze auf die Luftröhre zu liegen kommt und hier das untere Ende der Kanüle fühlt und fixiert, während der Kopf des Kindes etwas in die Höhe gehoben wird, und zwar um so mehr, je länger die Kanüle ist. Hierauf wird der Kopf leicht nach vorn gebeugt und die Kanüle mit dem Zeigefinger nach oben (vorne) gedrückt. Sie gelangt in den Mund und fällt in eine untergelegte Schüssel.

M. hat nach seiner Methode sowohl die kurzen Kanülen von Sevestre, als auch seine eigenen mittlerer Größe, wie auch die

langen von O'Dwyer immer mit Leichtigkeit entfernen können. Nur die Kanülen von Froin boten einige Schwierigkeiten dar, konnten aber auch immer entfernt werden. **E. Toff** (Braila).

---

12) **Lloyd.** The surgical treatment of empyeme.

(Annals of surgery 1907. März.)

Um zu verhüten, daß die bei Empyemoperationen kollabiert angetroffene Lunge kollabiert bleibt und dadurch eine Empyemfistel begünstigt wird, operiert L. folgendermaßen.

In Athernarkose werden bei Kindern eine, bei Erwachsenen 3—4 Rippen in einer Ausdehnung von $2^1/_2$—3 Zoll reseziert. Vor der Inzision der Pleura wird der Äther fortgelassen, damit Pat. nicht tief narkotisiert ist. Nach Herauslassen der Flüssigkeit wird ein Finger durch die Wunde in die Pleurahöhle eingeführt, um an die nach oben oder unten zurückgesunkene atelektatische Lunge heranzugehen und sämtliche Verwachsungen stumpf zu lösen, eventuell unter Zuhilfenahme eines gebogenen geknöpften Messers. Bei dem Losreißen der Verwachsungen hustet der nur halbnarkotisierte Pat., und es wird auf diese Weise von der gesunden Lunge Luft in die atelektatische gepumpt. Die letztere dehnt sich nun nach und nach so aus, daß sie die ganze erkrankte Pleurahöhle ausfüllt. Bei dem Losreißen der Verwachsungen muß der Finger immer nach der Pleura parietalis gerichtet sein, damit nicht durch Einrisse ins Lungengewebe Pneumothorax entsteht. Etwaige durch das Ablösen bedingte Blutungen werden durch Ausspülung mit heißer Kochsalzlösung bekämpft. Nachdem die Lunge sich ausgedehnt hat, wird die Haut bis auf eine für das Drain bestimmte Öffnung verschlossen. Dieses Drain soll nur so lang sein, wie die Brustwand dick ist und oben und unten eine Platte tragen, die äußere (*a*) Platte etwas breiter als die innere (*b*). Verschieden große Modells derartiger Drains können stets vorrätig gehalten werden. Verf. hat 225 Fälle auf diese Weise operiert und ist sehr zufrieden mit dem Resultat; seine Statistik erscheint jedoch nicht besser als die der auf andere Weise operierten Fälle. Dem Ref. erscheint es zweifelhaft, ob man in einer infizierten Pleurahöhle derartige wunde Stellen schaffen darf. **Herhold** (Brandenburg).

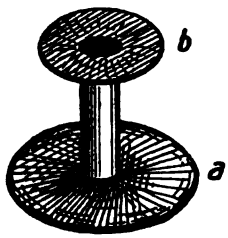


---

13) **Tiegel.** Experimentelle Studien über Lungen- und Pleurachirurgie.

(Mitteilungen aus d. Grenzgebieten d. Medizin u. Chirurgie 1907. III. Supplem.)

T. gibt in seiner Arbeit die Resultate seiner sehr sorgfältigen und ausgedehnten Studien auf dem Gebiete der Lungen- und Pleurachirurgie. Als Versuchstiere wählte er Hunde, die Operationen fanden

meist in der Sauerbruch'schen Kammer statt. Bei allen Fragen werden die Verhältnisse beim Menschen und die bisher beim Menschen vorliegenden klinischen Erfahrungen berücksichtigt. Die Untersuchungen erstreckten sich auf folgende Probleme: plastischer Verschluß von Lungenfisteln, Versorgung von Lungenwunden, Lungenresektion, wobei besonders die Frage der Versorgung der Bronchien erörtert wird, Pneumotomie zur Entfernung von Fremdkörpern aus der Lunge, Bronchotomie zu gleichem Zweck, ein- oder zweizeitige Operation, Behandlung des Empyems, des Spannungspneumothorax, des Hautemphysems. Wegen der zahlreichen technischen Einzelheiten sei auf das Original verwiesen. **Haeckel** (Stettin).

## Kleinere Mitteilungen.

14) **R. H. Harte.** Transactions of the american surgical association. Volume the twenty-thirt.

Philadelphia, **William J. Dornan**, 1905.

A. van der Veer. Zur Nierenchirurgie auf Grund von 90 Fällen mit 123 Operationen.

Es sind darunter 23 unkomplizierte Nephrorrhaphien an 19 Frauen und 4 Männern, stets rechtsseitig, ferner 24 Nephrotomien. Von diesen kamen noch 9 zur Nephrektomie, alle mit gutem Ausgange. Die transperitoneale Methode der Nephrektomie hat Redner 4mal angewendet. Bei einer derartigen Operation wurde gleichzeitig eine Kolonfistel oberhalb der Flexura sigm. mit Erfolg geschlossen. Tuberkulosen wurden sieben mittels Ektomie operiert.

Enthülsung wegen Nephritis wurde 2mal vorgenommen, beidemal mit Besserung im Harnbefund.

Nur bei einem Operierten kam eine Lumbarhernie zur Beobachtung, nach einer Inzision parallel der Crista mitten durch die Muskulatur hindurch.

Die kombinierte Methode der Nephrotomie und Nephrektomie ist bei Fällen angebracht, die sich für eine lange Operation zunächst nicht eignen. Die spätere Ektomie gestaltet sich dann oft leichter, da die zu entfernende Masse kleiner geworden ist. In einer großen Zahl der Fälle kommt Heilung nach einfacher Nephrotomie vor, während die Ektomie bei großer Eiterniere, besonders bei mehrfachen Abszessen, große Gefahren für eine Peritonitis in sich birgt. Die Exstirpation bei Nierentuberkulose ist aussichtsvoll, da meist nur eine Niere erkrankt ist. Der Wert einer teilweisen Entfernung der Niere steht noch dahin.

Bei kurzem Stiele bedient Redner sich zur Ektomie mit gutem Erfolge der Dauerklemmen, die er nach 48—72 Stunden entfernt. Zur Abbindung verwendet er feine Seide. Bei Hydronephrosen soll man sich stets daran erinnern, daß nach einfacher Aspiration Heilungen vorkommen.

Auch W. J. Mayo ist der Ansicht, daß die meisten Nierentuberkulosen im Anfang einseitig und somit der Operation zugänglich sind. Die Sektionsprotokolle geben ein falsches Bild, da in vorgeschrittenen Fällen die zweite Niere durch Sekundärinfektion erkrankt. M. rät, den Harnleiter dabei ganz zu entfernen und ihn an der Blase abzutragen wie eine Pyosalpinx am Uterus. Früher, als er ihn nicht sogleich mit entfernte, hat er ihn oft durch eine zweite Operation noch exstirpieren müssen. Lediglich durch Nephrotomie oder partielle Nephrektomie hat er noch nie eine Tuberkulose zur Heilung gebracht.

M. B. Carson hat einen Fall beobachtet, bei dem allgemein eine Wanderniere angenommen wurde, der sich aber als beweglicher rechter Leberlappen mit einer vergrößerten, in der Form ganz einer Niere entsprechenden Gallenblase entpuppte.

A. McLaren betont die Leichtigkeit der Nierenexstirpation nach vorausgeschickter Resektion der 12. Rippe. Wird die Pleura dabei eröffnet, tamponiert man sie mit Jodoformgaze. So lange ein Abszeß nicht eröffnet ist, hat dies gar nichts zu sagen. Er warnt vor der einfachen Nephrotomie bei Tuberkulose.

Van der Veer entfernt jetzt auch den Harnleiter soweit als möglich, aber nicht grundsätzlich direkt an der Blase. Auch er hat bei den wenigen Fällen, wo er ihn hat stehen lassen, eine Sekundäroperation machen müssen. Seitdem er die Hernienbildung erlebt hat, hat er von einem vorderen Schrägschnitt aus operiert, der den Vorteil hat, daß man den Harnleiter weiter verfolgen kann. Die Ligaturfäden bei eiternden Fällen hat er 2mal lang gelassen, in letzter Zeit aber wieder versenkt. Nur 1mal hat ein Seidenfaden Veranlassung zur Eiterung gegeben und mußte später entfernt werden.

Emmet Rixford. Exzision von Teilen der Brustwand wegen bösartiger Geschwulst.

Bei bösartigen, die Brustwand infiltrierenden Geschwülsten (Karzinomrezidiven, Sarkomen) eröffnet R. in einiger Entfernung von der Geschwulst die Brust, um sich von der Innenfläche der Rippen her über die Ausdehnung der Geschwulst zu unterrichten. Man kann so nicht nur deren Ausdehnung feststellen, sondern auch etwaiges Ergriffensein von Lunge und Perikard. Die Resektion der Brustwand geschieht dann auf der latenten Seite zuerst. Die eröffnete Pleura hat R. einfach mit einem Tuch ausgestopft, ohne von der einseitigen Eröffnung jemals Schaden gesehen zu haben. Nur muß die Ausstopfung im Moment der Ausatmung vorgenommen werden. Die Art. mammaria int. wurde beim Zurückbiegen der Geschwulst über das Sternum am oberen und unteren Rand unterbunden. Nach Entfernung der Geschwulst lag der obere Teil des Perikard und das Mediastinum frei vor, aus dem erkrankte Drüsen entfernt werden konnten. Die Wunde wurde stets mit einem großen Hautlappen bedeckt, der größer sein muß als die Lücke in der Brustwand, um Wiederholung von Lufteintritt zu verhindern. Gewöhnlich wurde er der Oberbauchgegend entnommen. Der entstandene Pneumothorax war nach wenigen Tagen verschwunden. Durch die Wundfläche des Lappens wurde gewöhnlich kein Exsudat in der Pleura hervorgerufen, mit Ausnahme eines Falles, in dem offenbar eine Infektion vorlag.

R. berichtet über vier Fälle von rezidivierendem Karzinom und einen Fall von Sarkom, die auf diese Weise, der letztere mit Entfernung des Schlüsselbeines und der 1. Rippe, operiert sind. Eine dieser Pat., 33 Jahre alt, war 2 Jahre nach der Operation gesund. Eine andere 66jährige Kranke bekam nach 10 Monaten ein Rezidiv unter der Haut im Mediastinum, das durch Röntgenbestrahlungen aufgehalten wurde, dann aber wiederkam. Hier war ein Bezirk der Pleura von 7 cm Durchmesser entfernt worden, ohne daß nennenswerte Störungen aufgetreten waren. Bei einer 45jährigen Frau wurde nach Resektion des Brustbeines in Ausdehnung von 1,5×5 cm eine erkrankte Drüse aus dem Mediastinum entfernt. Nach 4 Monaten trat aber der Tod ein. Bei der vierten, einer 53jährigen Pat., wurde mit Teilen des Brustbeines das Sternoclaviculargelenk entfernt und die Mammaria int. über der 1. Rippe unterbunden. Nach $^1/_2$ Jahr wurde dann noch eine zweite Resektion der vorderen Brustwand nötig. Nach weiteren 7 Monaten wurden auch Teile der rechten Brustwand reseziert, so daß das Brustbein eine Strecke weit in ganzer Breite weggenommen war. Aus dem Mediastinum wurde dabei eine Geschwulst von Walnußgröße exstirpiert. Die Pat. ertrug auch diesen Eingriff gut. Schließlich wurde wegen Endotheliom, ausgegangen vom Schlüsselbeine, bei einem 70jährigen Manne zunächst dieses zwischen mittlerem und äußerem Drittel durchtrennt, ebenso die 1. Rippe ohne Eröffnung der Pleura. Bei Lösung der Vena subclavia von der Neubildung wurde sie verletzt nahe der Vereinigungsstelle mit der Jugularis interna. Nach Entfernung der Geschwulst, die erst nach Resektion des Brustbeines möglich war, wurde die Öffnung mit feiner Seide vernäht. Die Pleura war zwar nicht eröffnet, bewegte sich aber, da sie von allen Verbindungen gelöst war, ebenso wie wenn sie eröffnet wäre. Nach 11 Monaten war Pat. noch gesund.

R. befürwortet deshalb derartige radikale Operationen mit Schaffung eines einseitigen Pneumothorax und Resektion der Brustwand.

M. B. Carson berichtet im Anschluß daran von einer ähnlichen Operation, die er bei einem 37jährigen Pat. wegen Osteosarkoms, ausgehend von der 5. und 6. Rippe, vorgenommen hatte. Der Kranke starb etwa 1 Jahr später an allgemeiner Sarkomatose. Ferner hat er bei einem Kind, auch wegen Osteosarkoms neben Teilen von 3—4 Rippen das ganze Brustbein, mit Ausnahme des Manubrium, entfernt. Das Kind bekam beträchtliche Atemstörungen und behielt Beschwerden infolge der Bewegungen des unbedeckten Perikards.

Roswell Park ist auch der Ansicht, daß solche Operationen gut ohne Sauerbruch's Kammer ausgeführt werden können. Ebenso F. W. Parham, der Fälle von Brustwandresektionen schon veröffentlicht hat. Wer den Pneumothorax fürchtet, kann nach Witzel's Vorgang den Brustraum mit Borlösung füllen.

H. L. Burrell gibt eine Übersicht über alle Fälle von Wirbelsäulenbruch (244), die im Boston City-Hospital von 1864 bis 1905 behandelt sind.

Über eine Reihe von 168 Beobachtungen hatte B. schon 1894 und 1895 berichtet. Die vorliegende Zusammenstellung schließt diesen Bericht ein. Auffallende Unterschiede in der Statistik hinsichtlich der Todesfälle von früher und von später erklären sich dadurch, daß früher die Diagnose auf Bruch nur bei Lähmungserscheinungen gestellt wurde.

Bei der unblutigen Einrichtung eines Wirbelsäulenbruches soll man auf das geringste Zeichen einer Rückenmarksverletzung hin die Einrichtung aufgeben und zur Operation schreiten. Die sofortige unblutige Korrektion und daran anschließende Festlegung ist für viele Fälle von Wirbelsäulenbruch ein empfehlenswertes und oft lebensrettendes Vorgehen. B. empfiehlt dieses Verfahren für Brüche ohne Zeichen einer Rückenmarksverletzung und dann für nicht aussichtslose Fälle, wenn Pat. eine Operation verweigert.

Bei der Laminektomie soll die Dura eröffnet und drainiert werden. B. befürwortet die sofortige Operation, wenn nicht gerade allzugroßer Chok dieselbe unmöglich macht. Lediglich durch die Operation kann man feststellen, in welchem Zustande das Rückenmark ist; denn alle sonstigen diagnostischen Merkmale über Grad und Ort der Verletzung sind unsicher. Kann man doch sogleich nach der Verletzung nicht unterscheiden, ob das Mark verletzt oder nur durch Knochen, Blut oder Exsudat gedrückt ist. Dauernder Druck auf das Rückenmark ruft natürlich auch unverbesserliche Schädigungen in diesem hervor. Bei primären Verletzungen des Rückenmarkes wird jede Behandlungsmethode hohe Sterblichkeitsziffern haben.

George Ryerson Fowler. Ein Fall von Naht des verletzten, durch einen Schuß völlig getrennten Rückenmarkes.

Ein 18jähriger Schreiber wurde mit einem Revolver (Kaliber 0,38 Zoll) auf eine Entfernung von 30 Fuß in den Rücken geschossen, und zwar etwas von der rechten Seite her. Es trat sogleich Lähmung beider unteren Extremitäten ein. Der Einschuß lag $1^1/_4$ Zoll rechts von der Mittellinie zwischen 10. und 11. Proc. spin. Sensibilität war an beiden Beinen bis etwas oberhalb der Crista ilei aufgehoben; Blase und Mastdarm waren gelähmt. Operation 10 Tage nach der Verletzung. Die Laminae des 10., 11. und 12. Wirbels wurden entfernt; das Geschoß lag zwischen den auseinander getrennten Enden des Rückenmarkes, von einem Blutklumpen bedeckt. Von der Dura war nur ein schmaler Streifen unversehrt geblieben. Nach Entfernung von Blut und Geschoß wurden die Enden des Rückenmarkes mit drei feinen Chromcatgutnähten vereinigt, die die Dura mitfaßten. Das Aneinanderbringen machte keine Schwierigkeiten. Die Dura wurde dann noch besonders vernäht, die Hautwunde nach Einführung eines Drains (Oil-silk-protectiv) genäht. Pat. machte dann Dekubitus in der Kreuzgegend und an den Fersen durch und überstand mehrere Anfälle von Cystitis und eine lobäre Pneumonie. Mit Hilfe eines Gehapparates nach Art der für Kinder gebräuchlichen, an denen die Bewe-

gung mit den Händen bewirkt wird, konnte er sich etwas vom Platze bewegen. Stuhl- und Harndrang stellten sich soweit wieder ein, daß, wenn der Kranke schnell bedient wurde, er sich entleeren konnte. Sensibilität an den Beinen blieb verloren, wenn auch die Zone der Gefühllosigkeit am Bauch ständig noch etwas zurückging.

Das schlechte Resultat in vorliegendem Falle im Vergleich zu dem von Stewart-Harte schreibt F. dem Umstande zu, daß der Kranke erst 10 Tage nach der Verletzung operiert worden ist. Auch mögen unverletzte Teile der Dura für eine spätere Regeneration wohl eine Rolle spielen.

Forest Willard. Chirurgische und mechanische Behandlung tuberkulöser Wirbelsäulenerkrankungen.

Im allgemeinen ist W. bei Paraplegien infolge Wirbelcaries mit dem konservativen Vorgehen durchaus zufrieden. Sind dabei Zeichen von Besserung vorhanden, dann führt er die konservative Behandlung 2 Jahre lang durch. Besteht aber die Paraplegie über 18 Monate bis 2 Jahre, oder ist sie gar noch fortschreitend, dann befürwortet er die Laminektomie. Leider hat diese Operation immer noch eine große Mortalität. W. hatte 65% Mißerfolge. — Bei der Operation beansprucht die Stillung der Blutung und die Wegnahme des ersten Wirbelbogens den größten Zeitverlust. Die technischen Schwierigkeiten am unteren Teile der Wirbelsäule können bedeutende sein. Einfließen von Blut in den Rückenmarkskanal muß vermieden werden, da dies erst recht zu Kompression und Lähmung Veranlassung geben kann. Eine große Gefahr für tiefe Laminektomien bilden die Sekundärinfektionen. Alles unnötige Manipulieren bei der Operation ist zu vermeiden, auch das Abtupfen des Rückenmarkes, da alles das den Chok vermehrt. Ausgedehntere Knochenauslöffelungen sollen von der Seite gemacht werden, möglichst ohne Verschiebung des Markes. Verletzte Nervenstränge soll man nähen. Kommt man bei der Operation ohne Eröffnung der Dura aus, so ist es um so besser, da von einer Durawunde her leicht tuberkulöse Infektion zustande kommen kann.

Den großen Gefahren der Laminektomie stehen als Vorzüge gegenüber die Entfernung von tuberkulösen Massen und Eiter, gelegentlich Befreiung des Markes von Knochendruck und die Möglichkeit des Markes nach hinten auszuweichen.

Die gewaltsame Streckung einer Kyphose, wie sie Calot wieder hat aufleben lassen, und wie sie in grausamer Weise in der Zeit vor Hippokrates angewendet wurde, bezeichnet W. als unchirurgisch und unwissenschaftlich. Dagegen ist die allmähliche Streckung, die bei einer Sitzung nur wenig erreicht, ein zu empfehlendes Vorgehen. Man erreicht damit weniger eine Verbesserung der Kyphose als eine solche der Verbiegungen in den anderen Teilen der Wirbelsäule.

Die Operation der Auskratzung an der Brustwirbelsäule von vorn her ist nur anzuwenden, wenn ein großer intrathoracischer Abszeß die Pleura vorwärts gedrängt hat und wenn die Auskratzung der Wirbelkörper von der Innenseite des Sackes her möglich ist.

Richard H. Harte. Chirurgische Behandlung von intraspinalen Geschwülsten.

H. gibt über 92 Operationen wegen spinaler Geschwülste aus der Literatur folgende Zusammenstellung:

| Art der Krankheit: | Zahl | Davon: Gestorben | Operationsheilungen: Geheilt | Gebessert | Ungebessert |
|---|---|---|---|---|---|
| Sarkom | 37 | 20 | 8 | 7 | 2 |
| Adhäsionen usw. | 11 | 5 | 4 | 2 | 0 |
| Echinokokkus | 8 | 3 | 5 | 0 | 0 |
| Fibrom | 6 | 2 | 3 | 1 | 0 |
| Syringomyelie | 5 | 2 | 0 | 2 | 1 |
| Endotheliom | 4 | 2 | 1 | 1 | 0 |
| Psammom | 3 | 1 | 1 | 1 | 0 |

| Art der Krankheit: | Zahl | Davon: Gestorben | Operationsheilungen: Geheilt | Gebessert | Ungebessert |
|---|---|---|---|---|---|
| Cyste | 3 | 0 | 2 | 1 | 0 |
| Fibromyxom | 2 | 1 | 1 | 0 | 0 |
| Osteom | 2 | 0 | 2 | 0 | 0 |
| Geschwulst der Wirbelsäule | 1 | 1 | 0 | 0 | 0 |
| Myelom | 1 | 0 | 0 | 1 | 0 |
| Lipom | 1 | 1 | 0 | 0 | 0 |
| Lymphangiom | 1 | 0 | 1 | 0 | 0 |
| Primäres Karzinom | 1 | 1 | 0 | 0 | 0 |
| Sekundäres Karzinom | 1 | 1 | 0 | 0 | 0 |
| Dermoidcyste | 1 | 1 | 0 | 0 | 0 |
| Unbestimmt | 4 | 2 | 1 | 1 | 0 |
| | 92 | 43 | 29 | 17 | 3 |
| | | | | 49 | |

Unter diesen 92 Operationen sind also 43 Todesfälle = 47%. Rechnet man die nach Wochen und Monaten erst eingetretenen Todesfälle ab, so bleibt noch immer eine Mortalität von 26 = 28%. Aber selbst bei dieser hohen Mortalitätsziffer sollte man mit der Operation nicht zögern, da, selbst wenn man eine Radikalheilung nicht erzielt, so doch Heilung von den Schmerzen fast immer erreicht und das Leben nicht verkürzt wird.

Da von 37 Sarkomen 17 geheilt sind, müssen die Sarkome des Wirbelkanals keine große Bösartigkeit haben, besonders wenn 8 Pat. nach 6 Monaten, 5 noch nach $2^1/_2$—5 Jahren gesund waren. Oder aber man muß die Diagnose Sarkom anzweifeln.

Gummata können diagnostisch unter den Tumoren fast ausgeschlossen werden, da sie selten sind. Kommen doch auf 400 Rückenmarksgeschwülste nach Starr nur 26 Gummata. H. hat in einem Falle von Paraplegie wegen Pott'scher Kyphose mit Erfolg die Laminektomie ausgeführt. Es handelte sich um einen 26jährigen Mann, dem wegen Kniegelenkstuberkulose schon das linke Bein amputiert war. Er war unterhalb der Taille gelähmt, hatte Urinretention und Cystitis, Kyphose in der unteren Rückengegend. Da innerhalb von 8 Monaten trotz Behandlung nur wenig Heilung eintrat, wurden die Dornen und Laminae des 9., 10. und 11. Wirbels nebst einer extraduralen Verdickung entfernt. Nach 4 Wochen war die Sensibilität wieder hergestellt. Dann hat H. noch einen Fall von Dermoidcyste operiert, bei dem aber das Rückenmark nicht ergriffen war. Es war ein 17jähriges Mädchen, bei dem eine Schwellung über dem Sakrum schon seit der Geburt bestanden hatte. Diese war infolge eines Unfalles vereitert. Bei der Operation wurde ein Teil des mit der Geschwulst zusammenhängenden Steißbeines entfernt. Heilung.

In 87 Fällen war der Sitz der Geschwulst näher bestimmt; 51mal saß sie extradural, 36mal intradural. Die Sterblichkeitsziffer betrug — entgegen der gewöhnlichen Annahme — bei den ersteren 50%, bei den letzteren nur 47,21%. Vielleicht wird das dadurch erklärt, daß Sarkome häufiger extradural sitzen als intradural (21 und 16), und daß die intraduralen wieder meist umschrieben und eingekapselt sind, die extraduralen häufiger infiltrierend. Die Gefahr der intraduralen Operation ist trotzdem durchaus nicht zu unterschätzen; endeten doch allein 6 tödlich infolge meningealer Infektion gegen nur eine solche Infektion bei extraduralem Sitz. Auffallenderweise ist die Sterblichkeit bei Frauen niedriger, nämlich 45% gegen 57% bei Männern, bei denen übrigens Sarkome um $^1/_3$ häufiger sind. In 33 Fällen saß die Geschwulst in der oberen, in 24 in der unteren Rückengegend, 14mal in der Lenden-, 11mal in der Nackengegend. In 5 der verzeichneten Fälle war sie nicht gefunden worden; 3mal davon saß sie höher, als sie gesucht war, wie eine zweite Operation bzw. die Autopsie erwies. Zur Stillung der Blutung empfiehlt H. die temporäre Tamponade. Bei Blutung aus den Spinalvenen Horsley's Wachs. Vor Eröffnung der Dura untersucht er den Spinal-

kanal mit Horsley's Duralseparator. Erst wenn dabei außerhalb der Dura nichts gefunden ist, soll diese eröffnet und dabei zu schnelles Abfließen der Zerebrospinalflüssigkeit vermieden werden. Wird keine Geschwulst gefunden, dann soll man die Dornen und Laminae der 3—5 nächsthöheren Wirbel noch fortnehmen, gegebenenfalls, wenn Pat. zu schwach ist, erst am nächsten oder übernächsten Tage.

J. Collins Warren. Drei erfolgreich operierte Fälle von Rückenmarksgeschwülsten.

In zwei dieser Fälle brachte die Enukleation der extramedullären Geschwülste Heilung, beim dritten, einer großen intramedullären Geschwulst, führte eine Palliativoperation zu bedeutender Besserung. Da Fall I und III schon von J. Putnam und Warren 1899 veröffentlicht sind, bringen wir Fall II:

27jährige Frau hatte seit 2 Jahren Schmerzen in der linken Seite, seit 3 Monaten zunehmende Beschwerden beim Gehen bis zur vollkommenen Abasie. Patellarreflexe lebhaft, Fußklonus vorhanden, Krämpfe der Beine bei vollkommener Lähmung. Bei der Operation wurde in Höhe des 8. Wirbels eine $^3/_4$ Zoll lange Geschwulst gefunden und exstirpiert. Das Mark war nach der linken Seite zu plattgedrückt. Nach der mikroskopischen Untersuchung war die Geschwulst ein Psammom. Genesung mit sofortigem Aufhören der Schmerzen; Bewegungsfähigkeit und Sensibilität kehrten schnell wieder.

In der Diskussion berichtet J. C. Munro, daß er auch in einem Falle von totaler Paraplegie bei Pott'scher Kyphose als Grund Druck vom Knochen her gefunden hat. Nach Entfernung der Laminae kehrte das Gefühl in 48 Stunden wieder, auch etwas Bewegungsfähigkeit innerhalb einer Woche. Das Kind war vorher 7 Jahre lang ohne Erfolg in orthopädischer Behandlung gewesen.

M. verwirft die osteoplastischen Operationen. Er hat von dem Ablassen abgegrenzter Flüssigkeitsansammlungen bei Syringomyelie und nach Frakturen Nutzen gesehen. Nach einer mehrere Monate alten Fraktur trat danach völlige Heilung der totalen Paraplegie ein. Bezüglich der von Harte angeregten Frage hinsichtlich der Sarkome bemerkt er, daß es sich vielleicht um Myelome gehandelt hat. Ein von ihm wegen einer extradural sitzenden Geschwulst operierter Mann, bei dem die Paraplegie sich wieder gegeben hatte, zeigte nach seinem Tode 3 Jahre später Myelome in verschiedenen platten Knochen. Ein zweiter eben solcher Kranker ist wegen Myelomen in verschiedenen Knochen noch in seiner Behandlung. Die ursprüngliche Geschwulst im Rückenmark war auch hier nicht rezidiviert.

Infolge Blutanhäufung bei der Operation hat M. Brown-Séquard'sche Lähmung auftreten sehen. Zur Stillung der Blutung quetscht er die Diploe mit dem Elevatorium; Horsley's Wachs benötigt er dazu nur ausnahmsweise.

M. B. Carson ist auch mehr und mehr Anhänger der sofortigen Laminektomie nach Verletzungen geworden. Bei einem Falle fand er nur eine Fraktur mit Druck auf das sonst unverletzte Mark. Hier wäre bei einer sofortigen Operation sicher völlige Heilung eingetreten. Nach einer anderen sofortigen Operation konnte Pat. nach weniger als 3 Monaten wieder gehen.

Auch M. H. Richardson befürwortet die sofortige Operation, weil man nicht wissen kann, was vorliegt, und weil die unoperierten Fälle doch traurig verlaufen.

D. P. Allen hat eine ganze Anzahl nach Fraktur Gelähmter wieder gesunden sehen. Die Behandlung geschah dabei so, daß die Kranken auf eine harte, flache Matratze gelegt wurden mit Erhöhung des Kopfendes des Bettes um 20%, und daß dann ein Sayre'scher Suspensionsapparat mit schweren Gewichten angehängt wurde. Bei großer Schwäche der Kranken und, wenn äußere Verhältnisse die Operation unmöglich machen, sollte diese Behandlung nicht unterlassen werden.

A. J. Ochsner will erst dann operiert wissen, wenn die von Allen erwähnte Methode oder die von Burrell durch Aufhebung des Druckes keine Besserung bringt. Er hat oft noch die Spätoperation mit gutem Erfolg vorgenommen. Auf

die Ermittlung, ob Lähmung sogleich nach dem Unfall eingetreten ist oder später, soll bei Erwägung eines operativen Vorgehens Wert gelegt werden.

G. T. Vaughan weist auf die Schwierigkeiten hin, bei Frakturen zu entscheiden, wann und ob eine Operation angebracht sei. Bei einem seiner Fälle war nach 12 Stunden die Paraplegie ohne Operation verschwunden. Er hat 10 Laminektomien wegen Verletzungen ausgeführt. Nur drei davon sind von der Operation und von der Verletzung geheilt. Zwei davon betrafen Verletzungen der Cauda equina. Frakturen der Halswirbelsäule hält er mit und ohne Operation für tödlich.

Munro berichtet dagegen von drei Heilungen von Cervicalfrakturen nach Operation und von einer ohne Operation.

Fowler läßt Chok nur selten als Gegengrund gegen die Operation gelten. Manche Verletzungen erfordern gebieterisch die Operation.

Willard weist schließlich noch darauf hin, daß einfache Hämorrhagien im Wirbelkanal eine Operation natürlich nicht benötigen, daß sie aber besser operiert werden, wenn sie mit einem Bruch kombiniert sind.

James E. Moore. Spina bifida mit Besprechung von 385 mit Exzision behandelten Fällen.

Die Zusammenstellung beginnt mit einem Falle des amerikanischen Chirurgen H. H. Sherwood vom Jahre 1813 und geht bis 1905. Von 200 Fällen, in denen das Geschlecht erwähnt ist, waren 98 männlich und 102 weiblich. Es waren weiter 23% sakrale, 34% lumbare, 29% lumbosakrale, 4½% dorsale, 9,5% zervikale und und 2 okzipitale Fälle. In 23% bestanden Komplikationen, Lähmung, Klumpfuß und Hydrocephalus zu annähernd gleichen Teilen, in vielen Fällen auch zusammen. Nur in einem Falle wurde der Klumpfuß gebessert, 1mal Inkontinenz geheilt und 2mal gebessert. Dagegen entstand verschiedene Male Inkontinenz nach der Operation. Nach Operationen in den ersten Lebensmonaten beträgt die Mortalität über 35%, nach 5 Jahren oder noch später nur 4,7%. M. vermutet, daß die Gesamtsterblichkeit einschließlich der ersten Monate nach der Operation etwa 50% beträgt. M. selbst verfügt über sieben Operationen mit einem Todesfalle. Sechs davon waren ausgesuchte Fälle, insofern die Bedeckungen gesund waren und Komplikationen entweder fehlten oder unbedeutend waren. Der Todesfall betraf ein 4 Monate altes Kind mit großer Geschwulst und septischer Bedeckung. Bei der Operation ist das einfachste Vorgehen das beste, Entfernung des Sackes und Verschluß der Spalte ohne Knochenplastik.

Bei ganz jungen Kindern verwirft M. die Operation wegen Aussichtslosigkeit, ebenso bei schnell wachsenden Geschwülsten, Hydrocephalus, Lähmung oder Deformität der Glieder. Bei Kindern, die über 5 Jahre alt und ohne Komplikationen sind, sollte die Operatien jedoch immer in ihr Recht treten.

R. Park hat bessere Resultate mit der Implantation von Fremdkörpern gehabt. Er injiziert nach Freilegung der Dura eine kleine Kokainmenge in den Duralsack, um Reflexbewegungen auszuschalten.

E. Rixford hat beim Neugeborenen mit Erfolg einen Fall operiert, den er selbst für aussichtslos gehalten hatte.

W. H. Carmalt hat einen Fall in der Lumbosakralgegend bei einem 2½jährigen Mädchen operiert, bei dem die Spitze der Geschwulst penisartig ausgezogen war und alle 5 Minuten einen Tropfen klarer Flüssigkeit heraussickern ließ. Er schloß den Wirbelkanal durch Frakturierung und Zusammenbringung der rudimentären Laminae. Die Lähmung blieb bestehen. Das Kind ging später zugrunde.

J. C. Warren hat drei geheilte Fälle, von denen zwei noch Hydrocephalus bekommen haben. Er umschneidet den Sack, ohne ihn zu eröffnen, und legt um den Stiel eine Ligatur. Da nach einigen Tagen stets Zerebrospinalflüssigkeit abfließt, drainiert er die Wunden. Da ferner die Infektion meist von Harn und Kot ausgeht, so legt er großen Wert auf die Lagerung nach der Operation, derartig, daß die Wunde höher liegt.

de F. Willard befürwortet osteoplastische Operationen, die bei kleinen Kindern vom Kreuzbein oder der Crista ilium her leicht zu machen sind.

G. R. Fowler hat in einem Fall ein Kind, das er osteoplastisch operiert hatte, unter Zeichen von Hirndruck zugrunde gehen sehen. Zur Unterstützung der Osteoplastik legt er Silberdrähte nach Art der Halsted'schen bei Hernienoperationen.

Moore kommt noch einmal auf die Schwierigkeiten der Drainage bei Kindern zu sprechen. Sie ist wegen der leichten Beschmutzung mit Kot und Harn gefährlich. Es ist erwiesen, daß Anwendung osteoplastischer Lappen die Ausbildung eines Hydrocephalus nicht verhindert. Daß drohende Ruptur einen Grund zur Frühoperation abgibt, kann er nicht anerkennen. Diese Fälle sind doch aussichtslos. Park's Vorschlag betreffs Kokaingebrauch hält er für einen glücklichen.

Thomas W. Huntington. Bericht über neun Fälle von Morbus Basedow.

H. hat neun Pat., sieben weibliche und zwei männliche, in den letzten 3 Jahren chirurgisch behandelt mit Resektion eines oder beider Schilddrüsenlappen. Über vier Fälle ist 1903 schon berichtet (Annals of surgery). Die Dauer der reinen Basedowsymptome vor der Operation betrug im Durchschnitt $7^1/_4$ Monat. In allen Fällen war die Schilddrüse beiderseitig hypertrophisch; in fünf Fällen war die Vergrößerung der Schilddrüse der Entwicklung des Exophthalmus vorausgegangen. Bei den zwei Fällen der längsten Dauer — 34 und 35 Jahren — lag die cystische Form vor. Exophthalmus war in acht (sieben der Geheilten), Tachykardie in allen Fällen vorhanden. Ein Pat. starb am 12. Tage nach der Operation im Koma; alle anderen leben. Eine Pat. ist 3mal operiert worden, da nach den beiden ersten Operationen — Enukleation des rechten Lappens und Resektion des linken 6 Wochen später — nach weiteren $1^1/_2$ Jahren die Basedowsymptome rezidivierten. Auf weitere Resektion der Schilddrüse trat weitere Besserung ein. Exophthalmus ist durch die Operation stets beeinflußt, 4mal verschwunden, 3mal gebessert. Bei ersteren hatte er im Durchschnitt 11 Monate, bei letzteren 28 Monate bestanden, Tachykardie verschwand bei allen Fällen innerhalb weniger Wochen.

H. befürwortet warm die frühzeitige Operation des Morbus Basedow bevor irreparable Veränderungen in den Organen und der Lebenskraft der Pat. Platz gegriffen haben.

In der Diskussion regt R. Park die Frage der Sympathicusresektion an bei Fällen von starker Tachykardie.

Ochsner empfiehlt die Äthernarkose, von der man während des Operierens nichts mehr benötigt, wenn man die Pat. in die umgekehrte Trendelenburg-sche Lage bringt. Die Kranken wachen dann etwas auf und können sprechen wenn man zum Rekurrens gekommen ist. Man soll die Schilddrüse während der Operation sehr zart behandeln, um nicht zu viel Schilddrüsensaft in die Zirkulation zu drücken. O. gebraucht jetzt wieder, wie früher, statt des Drains ein kleines Jodoformgazebäuschchen.

W. J. Mayo trennt den »Exophthalmic goitre« vom Morbus Gravesii. Ersterer ist eine Abart von letzterem. Er befürwortet auch die frühzeitige Operation, deren Prognose gut ist, besonders wenn die Vergrößerung der Schilddrüse als erstes Symptom aufgetreten ist. Bei vorgeschrittenen Fällen lehnt er die Operation ab und behandelt mit Röntgenbestrahlungen. Tod infolge Anämie, Ödemen und Myokarditis ist der inneren Behandlung zur Last zu legen. Er befürwortet auch die Narkose. Wunde Schilddrüsenflächen während der Operation bestreicht er mit Karbolsäure, um die Absorption von Thyreoidtoxinen zu hemmen.

E. Rixford unterscheidet zwischen primärem und sekundärem exophthalmischem Kropfe. Bei letzterem, d. h. bei Zutreten von Basedowsymptomen zu schon vorhandenem Kropf, ist die Operation stets angebracht. Vom Jodoform hat er sogar bei innerem Gebrauch Nutzen gesehen.

A. van der Veer hat seinen ersten Fall vor 36 Jahren operiert. Dann berichtet er noch von einem Falle von besonders großem Kropfe, wo schon das Drehen des Kopfes nach der Seite Ohnmacht herbeiführte. Nach der Operation trat Heilung ein.

Huntington möchte nicht in allen Fällen die Äthernarkose angewendet sehen; manche müssen ohne Narkose operiert werden.

E. Moser (Zittau).

(Schluß folgt.)

---

15) D. C. Doswald und K. Kreibich. Zur Frage der posthypnotischen Hautphänomene.

(Monatshefte für prakt. Dermatologie Bd. LXIII. Hft. 11.)

K. ist schon wiederholt dafür eingetreten, daß durch rein angioneurotische Beeinflussung Entzündungen zustande kommen. Jetzt ist es ihm und D. gelungen, durch hypnotischen Auftrag eine kolliquative Blasenbildung hervorzurufen, die er auch histologisch als entzündlich erweisen konnte. Bei einer Versuchsperson erschien die Blase bereits nach 10 Minuten. Die Blase selbst führt er auf eine durch vasodilatatorischen Nerveneinfluß bedingte »nervöse Sekretion der Kapillaren« zurück, die Entzündung auf indirekte »postreflektorische« Reizung des Sympathicus.

Jadassohn (Bern).

16) E. Eitner. Eigentümliches Verhalten einer transplantierten ichthyotischen Hautpartie.

(Monatshefte für prakt. Dermatologie Bd. XLIV. Hft. 6.)

Bei einer Pat. mit mäßiger Ichthyosis (nitida) sind Ulzerationen am Unterschenkel und Fußrücken mit Thiersch'schen Transplantationen teilweise gedeckt worden. Soweit die Heilung der Geschwüre spontan eingetreten ist, sind die Narben glatt; wo die Transplantationen (vom Oberschenkel) vorgenommen waren, ist die Haut im Zustande der Ichthyosis hystrix. Es muß also »durch die Transplantation irgendeine Summierung der für das Zustandekommen der Ichthyosis erforderlichen Ursachen entstanden sein«. Zu eingehenden Erklärungsversuchen gibt die isoliert stehende Beobachtung kaum die Möglichkeit.

Jadassohn (Bern).

17) J. Kapp. Eine neue Methode der Haarimplantation.

(Monatshefte für prakt. Dermatologie Bd. XLIII. Hft. 4.)

K. implantierte Haare in der Weise, daß er sie mit dem Kromayer'schen Stanzverfahren entnahm und in die mit einem etwas größeren Stanzmesser gebohrten Öffnungen einsetzte, nachdem die Blutung aus diesen gestillt war. (Wundpuder, Guttaperchapapier, Leukoplastverband.) Ungefähr 80% der Haare gingen an.

Jadassohn (Bern).

18) V. Mibelli. Disseminierte Miliartuberkulose des Haarbodens.

(Monatshefte für prakt. Dermatologie Bd. XLIV. Hft. 1.)

Über die disseminierte miliare Tuberkulose der Haut besitzen wir bisher so wenig brauchbares kasuistisches Material, daß vorläufig noch jeder Fall der Veröffentlichung wert ist. Neben den papulo-pustulösen Exanthemen, wie sie die akute allgemeine Miliartuberkulose besonders bei Kindern begleiten, sind nur ganz vereinzelt abweichende Krankheitsbilder beschrieben worden.

Zu diesen gehört M.'s Fall: Bei vorgeschrittener Lungentuberkulose einer älteren Frau traten Efflorescenzen auf, die als »torpid verlaufende Furunkel« gedeutet wurden, dann an einem Arm und an der Kopfhaut feste Erhabenheiten, die zum Teil wieder schwanden, zum Teil in unregelmäßige, oberflächliche, mit Krusten bedeckte, auf Berührung schmerzhafte Geschwüre übergingen. Die Kranke starb bald.

Auf Grund des histologischen Befundes bespricht Verf. die hämatogene Entstehung dieser Tuberkuloseform — er hat stellenweise auch sehr zahlreiche Bazillen nachgewiesen. Die Ansichten, die er im Anschluß daran über die Verschiedenheiten der Reaktion der Haut gegenüber Bazillen entwickelt, sind zu theoretisch, um hier eingehend besprochen zu werden.

Jadassohn (Bern).

19) **Keen.** Severe burn of top of head at seven months of age, followed by necrosis of entire osseous cap of cranium.

(Annals of surgery 1907. Mai.)

Ein 14jähriger Knabe kam in K.'s Behandlung mit einem 8 cm langen, 5 cm breiten Knochendefekt am Schädel, so daß in dieser Ausdehnung die Dura nur von Narbe bedeckt war. Als 7 Monate altes Kind war Pat. mit seinem Scheitel auf glühende Kohlen gefallen, hatte auf diesen mit dem Kopfe mehrere Minuten gelegen und eine schwere Verbrennung erlitten. Infolgedessen hatte sich nicht allein die Galea, sondern auch Teile des Scheitel- und Stirnbeines in ganzer Dicke abgestoßen. Der knöcherne Defekt hatte sich durch Verschiebung der Knochen bis auf eine Lücke von 8 cm Länge und 5 cm Breite verkleinert. Infolge dieser Kompression des Gehirns litt der nunmehr 14 Jahre alte Knabe an epileptischen Krämpfen, die nach Aussage des Vaters 400mal im Jahr auftraten. Außerdem war beginnende Verblödung zu konstatieren. K. führte nun folgende originelle Operation aus. Er machte zunächst über dem linken Ohr einen 4 cm langen Schnitt durch die Kopfschwarte bis auf den Knochen; von dieser Wunde aus durchschnitt er den knöchernen Schädel mit einer Kraniotomiezange in Weite von 7 mm, und zwar unter Unterminierung der Kopfschwarte so weit als möglich nach vorn und hinten über die Länge der Weichteilwunde hinaus. In dieser Weise brauchte er 7—8 kleine, eine genügende Hautbrücke zwischen sich lassende Weichteilwunden, um das ganze knöcherne Schädeldach subkutan zu durchschneiden in ähnlichem Umfange, wie es bei der Autopsie zur Eröffnung der Schädelhöhle durchsägt wird. Ein rings um den Kopf gehender Weichteilschnitt verbot sich, weil sonst die weiche Schädeldecke gangränös geworden wäre; daher wurden die kleinen Schnitte mit Zwischenräumen angelegt. Infolge der auf diese Weise gelüfteten Schädelkapsel sollte der Innendruck des Schädels verringert werden; angeblich wurden nach dieser originellen Operation die Krämpfe seltener und die Intelligenz besser. Ob eine derartige Operation empfohlen werden kann, erscheint dem Ref. recht fraglich. **Herhold** (Brandenburg).

20) **Frémont.** Abcès dure-mèrien occupant l'étage moyen et inférieur du crâne, compliqué d'abcès énorme de la nuque.

(Revue française de méd. et de chir. 1907. Nr. 9.)

F.'s Fall ist bemerkenswert durch gleichzeitiges Auftreten eines extraduralen Abszesses in der mittleren und hinteren Schädelgrube, sowie eines großen Abszesses im Nacken im Anschluß an eitrige Otitis media und Mastoiditis chronica. Zunächst Radikaloperation mit Eröffnung des Abszesses in der mittleren Schädelgrube; der gleichzeitig eröffnete Nackenabszeß schien nicht in Verbindung mit dem Ohre zu stehen. Einige Tage später wird von der Knochenöffnung aus ein zweiter extraduraler Kleinhirnabszeß inzidiert. Heilung. Vermutlich hatte sich der zweite Duralabszeß kontinuierlich aus dem ersten entwickelt. Für den Nackenabszeß nimmt F. an, daß er durch Austritt des Eiters aus dem großen Hinterhauptsloch entstanden sei. Alle drei Eiterherde hatten also den gleichen Ausgangspunkt.

**Mohr** (Bielefeld).

21) **B. Rawling.** A case of cerebellar abscess; evacuation; recovery.

(Brit. med. journ. 1907. März 9.)

Die Ursache der schweren intrakraniellen Erscheinungen zu beseitigen, gelang im vorliegenden Fall erst durch Freilegung des Kleinhirns, nachdem einige Zeit vorher wegen Cholesteatoms das linke Antrum mastoideum ausgeräumt worden war, ohne daß die Zeichen einer schweren Hirnerkrankung behoben wurden. Nach Aufklappung eines Knochenlappens über der linken Kleinhirnhälfte wurde in 1 Zoll Tiefe ein Abszeß gefunden und entleert. Beseitigung aller Hirnsymptome; auch die schwere Neuritis optica ging zurück. Bemerkenswert war in diesem Falle — wie in einigen in der Literatur erwähnten — eine vom Atemzentrum ausgehende Asphyxie in der Narkose, die verschwand, sobald der vermehrte Hirndruck durch

Fortnahme des Knochens aufgehoben wurde. Es muß also dieser Teil der Operation möglichst beschleunigt werden. **Weber** (Dresden).

22) **Cushing.** Decompressing craniectomy for brain tumor.

(Johns Hopkins hospital bulletin 1907. April.)

Auf Grund seiner Erfahrungen an etwa 30 Pat. — die Krankengeschichte des letzten Falles teilt er ausführlich mit — empfiehlt C. warm die Ausführung der Kraniektomie, um den Folgen des Hirndruckes in solchen Fällen nach Möglichkeit zu begegnen. Bei dieser Gelegenheit berichtet er auch über den letztoperierten, seinen 48. Fall von Exstirpation des Ganglion Gasseri, der einen Mann von 79 Jahren betrifft. Seit 12 Jahren war Pat. leidend; durch periphere Operationen wurde nur je 6 Monate Schmerzfreiheit erreicht. Die erfolgreiche Operation dauerte 2 Stunden, einmal hat C. dazu nur 30 Minuten gebraucht, ein anderes Mal 3 Stunden; je nach Lage der Sache. **W. v. Brunn** (Rostock).

23) **L. Bregmann und J. Steinhaus.** Zur Kenntnis der Geschwülste der Hypophysis und der Hypophysisgegend.

(Virchow's Archiv Bd. CLXXXVIII. p. 360.)

Die Verff. geben eine sehr genaue, über den Rahmen eines kurzen Referates weit hinausgehende Beschreibung zweier Hypophysisgeschwülste in klinischer und pathologischer Beziehung unter gleichzeitiger ausführlicher Berücksichtigung der Literatur. Hervorgehoben soll hier nur werden, daß sich in keinem der Fälle eine Andeutung von Akromegalie fand, trotzdem bei einer Kranken die Hypophysis vollkommen zerstört war. Nichtsdestoweniger behalten Verff. die Marie'sche Theorie bei. Die Gründe, die sie hierzu bestimmen, müssen im Original nachgelesen werden. **Doering** (Göttingen).

24) **H. Schloffer.** Erfolgreiche Operation eines Hypophysentumors auf nasalem Wege. (Aus der chirurg. Klinik zu Innsbruck.)

(Wiener klin. Wochenschrift 1907. Nr. 21.)

Der 30jährige Pat. litt seit 7 Jahren an Kopfschmerzen, die sich zuletzt verschlimmert hatten. Dazu waren dann noch Haarausfall, Erlöschen der Potenz, bitemporale Hemianopsie gekommen. Letztere und das Röntgenbild ließen die Diagnose auf Hypophysengeschwulst stellen. Die Indikation zur Operation war durch die unerträglichen Kopfschmerzen gegeben. Die ganze Nase wurde nach rechts aufgeklappt, Muscheln und Septum exzidiert, nach Blutstillung durch Tamponade die innere Wand der linken Augenhöhle und der linken Highmorshöhle, ferner ein Teil des Proc. nasalis des linken Oberkiefers entfernt, schließlich die Siebbeinzellen ausgeräumt und die Keilbeinhöhle eröffnet. In der nach dem Röntgenbild ausgerechneten Entfernung von der knöchernen Nasenwurzel aus stieß Verf. auf die Vorderwand der Sella turcica und sah dahinter eine pulsierende Geschwulst, die nach Inzision der Dura mit besonderen biegsamen Spateln scheibenweise abgeschnitten wurde. Etwa $^1/_5$ blieb zurück. Die Blutung war sehr gering, es floß aber eine größere Menge Liquor ab. Die Höhle wurde mit Gaze tamponiert, die mit Perubalsam getränkt war und am 9. Tag entfernt wurde. Die Nase wurde nach Einlegen eines zweiten Tampons angenäht. In den ersten 13 Tagen floß noch Liquor ab; 3 Tage lang bestand dann Kopfschmerz und Brechreiz. 4 Wochen nach der Operation trat ein linksseitiges Gesichtserysipel auf, das aber schon nach 2 Tagen verschwand. Dann war die Heilung ungestört. Die Kopfschmerzen fielen ganz weg, die Hemianopsie blieb unverändert. Verf. betont, wie überraschend leicht die Freilegung auf diesem Wege war, und glaubt sie daher besonders empfehlen zu dürfen. Wichtig ist auch, daß eine Meningitis nicht eintrat. Das in allerletzter Zeit bei dem Pat. wieder einsetzende Wachsen des Bartes und den histologischen Befund der Geschwulst will Verf. in einer weiteren Publikation beleuchten. Von Horsley ausgeführte Hypophysenoperationen, die S. erwähnt, sollen leider ohne Einzelheiten geschildert sein.

**Renner** (Breslau).

25) **Porot et Thévenot.** Tumeur du trou occipital par un goitre métastatique.

(Province méd. 1906. Dezember 22.)

60jähriger Pat. mit den Erscheinungen einer Bulbärparalyse. Die Autopsie ergab als Ursache derselben eine Geschwulstbildung am Hinterhauptsloche, die einseitig den Bulbus komprimierte. Die Geschwulst zeigte histologisch den Bau der Schilddrüse mit Übergang in Epitheliom, so daß die Verff. eine Strumametastase annehmen. In einem Seitenlappen der vergrößerten Schilddrüse fand sich eine kleine Geschwulst von ähnlicher Struktur wie die Hinterhauptsgeschwulst.

**Mohr** (Bielefeld).

26) **Martin.** The surgical treatment of trifacial neuralgia.

(Annals of surgery 1907. Mai.)

M. bedient sich zur Exstirpation des Ganglion Gasseri nicht des osteoplastischen Schläfenlappens, er durchsägt vielmehr das Jochbein und macht dann möglichst tief im Schläfenbein eine Lücke mit der Knabberzange. Meistens muß die Art. meningea unterbunden werden. Bevor er das Ganglion hinten durchschneidet und herauswälzt, entfernt M. die obere Nervenscheide des Ganglions. Von acht operierten Fällen verlor er einen infolge Ätherpneumonie, einen infolge Choks; letzterer war die Folge einer Nachblutung. Die übrigen sechs Fälle sind rezidivfrei.

**Herhold** (Brandenburg).

27) **Kirchhoff.** Ein Fall von Osteom der Stirnhöhle als Beitrag zur Röntgendiagnose der Stirnhöhlengeschwülste. (Aus der chirurg. Abteilung des städtischen Krankenhauses zu Dortmund.)

Inaug.-Diss., Bonn, 1907.

Mitteilung eines neuen Falles der recht seltenen Stirnhöhlenosteome. Es bestand seit Jahren Schwellung der rechten Supraorbitalgegend mit eiternder Fistel, Vortreibung des rechten Augapfels ohne Sehstörungen und Kopfschmerz; Eiterungen aus der Nase wurden nie beobachtet. Die Diagnose lautete: Eitrige Periostitis am rechten Supraorbitalrand. Erst durch die Röntgenuntersuchung wurde ein Osteom der Stirnhöhle mit Perforation in die rechte Nasenhöhle nachgewiesen. Nach Aufmeißelung beider Stirnhöhlen — das Septum frontale war von der Geschwulst durchbrochen — konnte das steinharte, 52,5 g schwere Osteom leicht entfernt werden. Die Deckung des großen Defektes gelang mit den Knorpelspangen dreier Rippen und ergab vorläufig ein sehr gutes kosmetisches Resultat.

**Glimm** (Magdeburg).

28) **A. Buschke.** Über symmetrische Schwellung der Schläfen und Wangen, hervorgerufen durch lymphocytäre Infiltrate in Muskulatur, Periost und Schleimhaut.

(Archiv für Dermatologie u. Syphilis Bd. LXXXIV. Hft. 1—3.)

Der 24 Jahre alte Pat. erkrankte mit einem Geschwür der linken Wangengegend. Später trat symmetrische Schwellung der Schläfen und Wangen auf, die sich hin und wieder vorübergehend etwas zurückbildete. Besondere Blutveränderungen ließen sich nicht nachweisen. Nach etwa 1jährigem Bestehen führte die Krankheit unter Durchfällen, Fieber und parenchymatösen Blutungen zum Tode.

Verf. faßt diese Erkrankung auf als ein in das große Gebiet der leukämischen Affektion gehörendes Leiden und stellt sie der von v. Mikulicz zuerst beschriebenen symmetrischen Schwellung der Mund- und Tränendrüsen an die Seite. Als Abweichung davon hebt er hervor, daß die Mund- und Tränendrüsen in seinem Falle ganz gesund waren.

**Glimm** (Magdeburg).

29) **H. J. Hallström.** Über die Operation des Lippenkrebses nebst totaler Evakuation der regionären Drüsengebiete. (Aus der chirurg. Universitätsklinik zu Helsingfors.) 200 S.
Lahti 1907.

In der sehr sorgfältigen Bearbeitung des Themas gibt Verf. zuerst eine ausführliche Literaturübersicht, die beweist, daß die Resultate der operativen Behandlung während der letzten Jahrzehnte von 10,4% (Thiersch) auf 80,2% (Ebele) Heilungen (bei 3jähriger Rezidivfreiheit) gestiegen sind. Die besseren Erfolge sind vor allem auf das radikalere prinzipielle Ausschälen aller regionären Lymphdrüsen zurückzuführen. Topographische Anatomie der Lippen und Drüsen, das Verhältnis zwischen Neubildung und Drüsen, Operationsmethoden, Rezidivarten werden in einzelnen Abschnitten besonders eingehend besprochen. Die Nachforschungen nach dem Schicksale der in den Jahren 1889—1898 operierten 113 Pat., deren Krankengeschichten zum Schluß ausführlich mitgeteilt werden, ergeben für alle Fälle Dauerheilung in 63,75%; bei den 54 Fällen der letzten 5 Jahre jedoch 79,4%. Literaturverzeichnis p. 193—200. **Lessing** (Hamburg).

30) **P. Bull.** Meningocele vertebralis, mit Teratoma kombiniert. (Aus der chirurg. Universitätsklinik B zu Christiania [Prof. H. Ström]).
(Münchener med. Wochenschrift 1907. Nr. 12.)

Das neugeborene Kind, sonst wohlgebildet, zeigte zwischen den beiden Schulterblättern eine geborstene Meningokele und eine beinahe bis an die hintere Achsellinie reichende, pendelnde Geschwulst, die aus einem Fibroma pendulum-ähnlichen größeren und einem 6 cm langen, fingerähnlichen, kleineren Teile bestand, in welch letzterem ein dünner, langer Knochen fühlbar war, während jener hauptsächlich von Lungengewebe gebildet war. (Näheres siehe in der Arbeit.) Das Kind bewegte seine Arme und Beine lebhaft. Die Exstirpation des Teratoms und die angeschlossene plastische Operation (muskuläre Deckung des Spaltes in der Wirbelsäule) wurde von ihm gut überstanden; erst 8 Wochen später, nach fast beendeter Wundheilung, traten Lähmung der Beine, Zuckungen im Gesicht anfallsweise auf, und ging das Kind in einem solchen Anfalle zugrunde. Es fand sich Hydromyelie in 3 cm großer Ausdehnung. B. nimmt an, daß das Teratom das Primäre gewesen, die Spina bifida, Meningokele und Hydromyelie sekundär entstanden seien. **Kramer** (Glogau).

31) **Greenberg.** Spina bifida.
(Journ. of the amer. med. assoc. 1907. März 16.)

Bei 16jährigem Mädchen fand sich eine angeborene Geschwulst über der Lendenwirbelsäule. Blasen- und Mastdarmlähmung, sensible Lähmung der Beine (motorische nicht erwähnt), trophoneurotische Störungen der Gesäßhaut. Über dem Sacke der Meningokele fand man bei der Operation ein Lipom. Der Sack enthielt, fest anhaftend an der Hinterwand, die in ihre einzelnen Nervenstämme aufgelöste Cauda equina. Letztere wurden nach vorsichtiger Ablösung in den Wirbelkanal gelagert und der Wirbelspalt unter Zuhilfenahme von Fascienlappen aus der Fascia lumbodorsalis geschlossen. Schon vom 7. Tag ab Besserung der Lähmung von Blase und Darm; die Funktion beider wurde später fast normal. Die trophischen Hautstörungen waren in wenigen Tagen verheilt. Die Lähmungen an den Beinen haben sich zur Zeit der Berichterstattung noch nicht gebessert.
**Trapp** (Bückeburg).

32) **Bondi.** Regeneration of nerves with regard to the surgical treatment of certain paralysis.
(Brit. med. journ. 1907. Mai 18.)

Angeregt durch die Mitteilung von Basil Kilvington über Nervenüberpflanzung im Rückgratskanale bei Paraplegien (Brit. med. journ. 1907, April 27)

berichtet B. über folgenden von ihm bereits 1904 operierten Fall: Ein 46jähriger Mann, der einen Bruch des untersten Brust- und obersten Lendenwirbels erlitten hatte, mit Paraplegie, wurde laparotomiert. Unterhalb und oberhalb der Stelle der Markzerquetschung durchtrennte B. auf beiden Seiten die Wurzeln des letzten Dorsalnerven, der noch unbeteiligt an der Verletzung war, und des ersten, noch gesunden Lumbalnerven. Beide Enden wurden miteinander verbunden. Während der drei folgenden Monate war keine Veränderung im Zustande des Pat. nachzuweisen. 6 Wochen nach seiner Entlassung starb er. Keine Sektion.

**Weber** (Dresden).

33) **E. Gierke.** Die Persistenz und Hypertrophie der Thymusdrüse bei Basedow'scher Krankheit. (Aus dem pathol. Institut der Universität Freiburg i. Br.)

(Münchener med. Wochenschrift 1907. Nr. 16.)

Von den mitgeteilten zwei Fällen von Basedow'scher Krankheit mit beträchtlicher Thymushypertrophie, die beide sich durch bösartigen Verlauf auszeichneten, war der eine einer Kropfexstirpation unterzogen worden, nach der noch an demselben Tage der Tod eintrat. Dieser Fall reiht sich somit den bisher beschriebenen anderen an, denen zufolge gerade bei Basedowkranken mit Thymuspersistenz eine auffallend hohe Sterblichkeit kurz nach der Operation zu herrschen scheint.

**Kramer** (Glogau).

34) **R. Freund** (Danzig). Die Röntgenbehandlung der Basedowschen Krankheit.

(Münchener med. Wochenschrift 1907. Nr. 17.)

Nach F.'s an fünf Fällen gewonnenen Erfahrungen erfüllen die Röntgenstrahlen bei der Basedow'schen Krankheit die kausale Indikation, indem sie den krankhaft sezernierenden Basedowkropf zum Schwinden bringen. Sie wirken stets günstig auf das Körpergewicht und auf die nervösen Erscheinungen; doch auch die übrigen Symptome (Herzgeräusche, Exophthalmus usw.) können schwinden. Die weichen, vaskulären, ausdrückbaren Kröpfe geben die günstigste Prognose; die Erscheinungen bilden sich um so schneller zurück, je jünger jene sind.

**Kramer** (Glogau).

35) **B. Pollard.** Clinical observations on a case of diverticulum of the oesophagus.

(Brit. med. journ. 1907. Mai 4.)

P. entfernte mit bestem Erfolg ein seit 11 Jahren steigende Beschwerden verursachendes Pulsionsdivertikel der Speiseröhre bei einer 45jährigen Frau durch Schrägschnitt am linken Kopfnicker. Es lag genau in der Mitte, an der Übergangsstelle des Rachens zur Speiseröhre, erstreckte sich ins hintere Mediastinum und bestand aus Mucosa und Submucosa. Es hielt 250 g Flüssigkeit und reichte bis unter den Ansatz der 6. Rippe an der Wirbelsäule. Glatte Heilung nach Abtragung und Vernähung in drei Schichten. Eine klare Röntgenaufnahme des mit Wismutbrei gefüllten Divertikels ist beigegeben. **Weber** (Dresden).

36) **Bertrand.** Coup de couteau de la nuque ayant perforé la trachée; guérison.

(Arch. de méd. et de pharm. militaires 1907. Mai.)

Ein Araber erhielt mit einem langen Messer einen Stich in den Nacken. Die Wunde saß in der Höhe des 7. Halswirbels und in der Nähe des Wulstes des Kappenmuskels. Der Verwundete hustete Blut aus, vorn am Hals und an der Brust bestand Hautemphysem. Durch Sondierung wurde festgestellt, daß die äußere Wunde mit der Luftröhre in Verbindung stand. Unter antiseptischem Verbande heilte sie, das Hautemphysem verschwand. Verf. glaubt, daß der Ver-

letzte in dem Augenblick, als er den Stich empfing, den Kopf stark seitlich gedreht hatte, und daß dadurch die Luftröhre nach der Seite verlagert und verwundet wurde. **Herhold** (Brandenburg).

37) **C. King.** Rupture of the right bronchus by injury.
(Brit. med. journ. 1907. Mai 25.)

Ein 4jähriges Kind wird von einem Wagen heftig angefahren und umgestoßen. Kollaps, Bruch der 5.—8. Rippe links, Bluthusten bei jeder Bewegung, Zeichen eines zunehmenden Pneumothorax, Punktion des Pneumothorax rechts mit feiner Nadel am 3. Tage, Tod 55 Stunden nach dem Unfall. Die Sektion ergibt einen völligen Pneumothorax rechts mit etwas Blut in der Pleura, letztere völlig unversehrt bis auf einen feinen Einriß am Lungenhilus rechts. Der rechte Hauptbronchus war 1 cm von der Bifurkation in querer Richtung völlig zerrissen; Lungengefäße unverletzt. Die Rippenbrüche der linken Seite hatten keinerlei Lungen- oder Pleuraverletzung gemacht. **Weber** (Dresden).

38) **P. Zacharias.** Die Behandlung der Mastitis mit Bier'scher Stauung. (Aus der Universitäts-Frauenklinik in Erlangen.)
(Münchener med. Wochenschrift 1907. Nr. 15.)

Unter den 33 mit Stauung klinisch behandelten Fällen mit beginnender Mastitis war nur in zwei, bei denen das Verfahren zu spät angewandt worden, noch ein operatives Eingreifen notwendig. Z. hält die Stauung auf Grund dieser Erfahrungen für ein ausgezeichnetes Mittel zur Koupierung der Brustdrüsenentzündung bei frühzeitiger Anwendung. Der Entzündungsschmerz wird sofort behoben, so daß das Weiterstillen des Kindes bald oder nach einigen Tagen von neuem möglich ist. — Am meisten bewährte sich die täglich 2—3malige Stauung in der Dauer von je 30 Minuten für 2—4, selten mehr Tage. Über die Resultate derselben bei abszedierender Mastitis enthält sich Z. des Urteiles.
**Kramer** (Glogau).

39) **Bloodgood.** Benign and malignant cystic tumors in the female breast.
(Johns Hopkins hospital bulletin 1907. April.)

Verf. bespricht das Thema an der Hand einer Reihe eigener Beobachtungen. Er operierte einen Fall von Galaktokele und erzielte Heilung durch einfache Exzision der Cyste. Diese Form der Cystenbildung ist recht selten.

In einem zweiten Falle stellte sich die Brustcyste als ein chronischer Abszeß dar bei einer säugenden Frau; bei dem dritten, dem zweiten klinisch absolut gleichenden Falle bestand die Wand der exstirpierten Cyste, wie die histologische Untersuchung erwies, aus Krebsgewebe.

Sogenannte einfache Cysten mit klarem, serösem Inhalt ohne Besonderheiten der Cystenwand fand Verf. mehrfach bei Frauen in der Menopause, aber auch schon in den 20er Jahren. Endlich begegnet man Cysten, deren Innenwand mit papillomatösen Bildungen besetzt ist; diese können gutartiger und krebsiger Natur sein. Cysten können in karzinomatösen und in sarkomatösen Neubildungen der Brust sich entwickeln, wie Verf. sie mehrfach sah. Endlich hat er fünf Dermoidcysten der Mamma untersucht.

Auf diese Arten von Cystenbildung beschränken sich die eigenen Erfahrungen B.'s. **W. v. Brunn** (Rostock).

40) **Scheu.** Beiträge zur Statistik der Mammakarzinome und deren Heilung.
(Mitteilungen a. d. Grenzgebieten d. Medizin u. Chirurgie III. Supplem. 1907.)

S. berichtet über 320 Fälle von Brustkrebs, die in den Jahren 1890—1900 in der Mikulicz'schen Klinik und Privatklinik operiert wurden. Die jüngste Pat. war 24, die älteste 87 Jahre alt. Zur Beurteilung der Dauerheilung — mindestens

3jährige Rezidivfreiheit — teilt Verf. das Material in vier Gruppen, je nach dem Fortgeschrittensein des Leidens zur Zeit der Operation; unter Ausscheidung aller Fälle, über deren weiteres Schicksal keine Auskunft zu erhalten war, gestaltet sich das Resultat folgendermaßen:

1) 29 Fälle, bei denen keine Drüseninfektion nachgewiesen werden konnte, weder klinisch noch makroskopisch: 44,8% Dauerheilung.

2) 12 Fälle, bei denen eine Infektion der Achseldrüsen nicht vor, wohl aber nach der Exstirpation mikroskopisch konstatiert werden konnte: 20% Dauerheilung.

3) 159 Fälle, bei denen bereits vor der Operation eine Infektion der Achseldrüsen zu konstatieren war, nicht aber eine Infektion der Infra- oder Supraclaviculardrüsen: 18,9% Dauerheilung.

4) 33 Fälle, bei denen bereits vor der Operation eine Verbreitung des Karzinoms über die Achseldrüsen hinaus festgestellt werden konnte: 3% Dauerheilung.

Als Gesamterfolg stellen sich demnach die Dauerheilungen auf 20,2%. Sondert man die Fälle aus der Klinik und der Privatklinik voneinander, so ergeben sich für die Privatklinik erheblich bessere Resultate entsprechend dem Umstande, daß die besser situierten Pat. viel früher sich zur Operation stellen. Die Dauererfolge der Privatklinik betragen 30,8%, die der Klinik dagegen nur 16,1%. Bei fetten Personen war die Zahl der Dauerheilungen wesentlich geringer als bei mageren, offenbar weil bei letzteren eine viel bessere Übersicht und ein radikaleres Operieren möglich ist.

Die Operationsmethode wurde im Laufe der Zeit immer radikaler, so daß zuletzt als typische Operation ausgeführt wurde: Amputatio mammae mit Wegnahme der Pectoralfascie, des gesamten Pectoralis major und event. auch Pectoralis minor ganz oder teilweise nebst Teilen des Serratus und Latissimus, ferner mit Ausräumung der Achselhöhle und event. auch Infra- und Supraclaviculargrube. Infolge der Operation starben 8 = 2,71%. **Haeckel** (Stettin).

41) **F. Malinowski.** Eine ungewöhnliche Form von Metastasen in der Haut des Mammakarzinoms und das Verhältnis dieser Erkrankung zur Paget'schen Krankheit.

(Monatshefte für prakt. Dermatologie Bd. XLIV. Hft. 7.)

In dem von M. genau beschriebenen Fall ist das auffallendste das Auftreten von Blasen, die nach der mikroskopischen Untersuchung als kolloid entartete Hautmetastasen eines »Carcinoma colloideum myxomatodes« der Mamma aufgefaßt werden mußten. Diese Blasen entstanden aus roten Flecken; sie waren zuerst ziemlich durchsichtig, weiterhin trüb und wurden dann, durch granulierende Massen gefüllt, hart und geschwulstartig oder sie platzten und schmolzen zu Geschwüren zusammen. Verf. faßt den Fall als eine Paget'sche Krankheit und diese von Anbeginn an als ein Karzinom auf und rät dementsprechend zu frühzeitiger Mammaamputation. **Jadassohn** (Bern).

42) **Porter.** A case of congenital cystic kidney.

(Johns Hopkins hospital bulletin 1907. April.)

Ein Mann von 41 Jahren starb, nachdem er seit Jahren fühlbare Geschwülste im Leib und Erscheinungen schwerer Nierenstörungen gezeigt hatte. Die Obduktion ergab das Vorhandensein einer doppelseitigen Cystenniere; beide Nieren zusammen hatten das Gewicht von 5200 g. Die Cysten enthielten teils flüssige, teils kolloide Massen, teils alte Blutgerinnsel. **W. v. Brunn** (Rostock).

Originalmitteilungen, Monographien und Sonderdrucke wolle man an *Prof. E. Richter* in Breslau (Kaiser Wilhelmstraße 115), oder an die Verlagshandlung *Breitkopf & Härtel*, einsenden.

Für die Redaktion verantwortlich: Geh. Med.-Rat Prof. Dr. E. Richter in Breslau.
Druck und Verlag von Breitkopf & Härtel in Leipzig, Nürnbergerstraße 36/38.

# Zentralblatt
für
# CHIRURGIE

herausgegeben
von

**K. Garrè,** in Bonn, **F. König,** in Berlin, **E. Richter,** in Breslau.

Vierunddreißigster Jahrgang.

Wöchentlich eine Nummer. Preis des Jahrganges 20 Mark, bei halbjähriger Vorauszahlung. Zu beziehen durch alle Buchhandlungen und Postanstalten.

**Nr. 31.** Sonnabend, den 3. August. **1907.**



**Inhalt:** **Lotheissen,** Der Weg durch das Mesokolon (Cholecystojejunostomia, Gastroenterostomia transmesocolica). (Originalmitteilung.)

1) **le Dentu** und **Delbet,** Chirurgie. — 2) **Senn,** Sehnengewebe gegen Catgut. — 3) **Ware,** Gipsverband. — 4) **Ritter,** Erfrierung. — 5) **Fraenkel,** 6) **Hildebrand,** Lagebestimmung von Organen durch Röntgenstrahlen. — 7) **Winkler,** Phototherapie. — 8) **Griffon,** Zur Tripperdiagnose. — 9) **v. Zeissl,** 10) **Leistikow,** Syphilisbehandlung. — 11) **Malirowski,** Darlersche Krankheit. — 12) **Evans,** Leukoderma. — 13) **Brandweiner,** 14) **Pasini,** Purpura. — 15) **Wichmann,** Lupusbehandlung. — 16) **Lange,** Krüppelfürsorge. — 17) **Deutschländer,** Zur Behandlung der Knochenbrüche. — 18) **Riedl,** Schlüsselbeinbruch. — 19) **Lendorf,** Fractura olecrani. — 20) **Machol,** Brachydaktylie. — 21) **Bidenkap,** Speckphlegmone. — 22) **Schmidt,** Kontusion der Knorpelfuge des Schenkelkopfes. — 23) **Revenstorf,** Transformation der Fersenbeinarchitektur.

**H. Hans,** Eine neue chirurgische Hakenpinzette. (Originalmitteilung.)

24) Amerikanischer Chirurgenkongreß. — 25) **Lange,** Seidene Gelenkbänder. — 26) **Wallace,** Karbolgangrän. — 27) **Stappenbeck,** 28) **Bergasse,** 29) **Gresnier,** Schußverletzungen. — 30) **Stadler,** Knochenerkrankung bei Lues hereditaria tarda. — 31) **Lane,** Knochenbrüche. — 32) **Peeaaru-Capiescu,** Gefäßnaht. — 33) **Graetzer,** Schulterblatthochstand. — 34) **Petty,** Bruch des Proc. coracoideus. — 35) **Krassin,** Luxatio humeri erecta. — 36) **Borchard,** Die Verletzungen des N. rad. — 37) **Holm,** Luxatio n. uln. — 38) **Ashhurst,** Ganglion in der Ellbogenbeuge. — 39) **Scudder,** Arthroplastik am Ellbogen. — 40) **Cole,** Radiusbrüche. — 41) **Debaisieux,** Handnarbe. — 42) **Stappenbeck,** Selbstverstümmelung. — 43) **Evers,** Spontangangrän von Fingern. — 44) **Hay,** 45) **de Beule,** Ischias. — 46) **Köhlisch,** Lux. perinealis femoris. — 47) **Fouchon-Lapeyrade,** Koxitis. — 48) **Tietze,** 49) **Bastianelli,** Knochenplastik. — 50) **Tricot,** Knieschuß. — 51) **Landwehr,** Kniescheibenbruch. — 52) **Linkenheld,** Abriß der Tuberositas tibiae. — 53) **Heide,** Kavernöses Angiom. — 54) **Formiggini,** Durchtrennung des N. peroneus.


## Der Weg durch das Mesokolon (Cholecystojejunostomia, Gastroenterostomia transmesocolica).


Von

Primararzt Dr. **Lotheissen** in Wien.


Die Gastroenterostomia retrocolica posterior wird heute wohl von der Mehrzahl der Chirurgen als die Normalmethode anerkannt. Die Einwendungen gegen sie betrafen vorwiegend den Circulus vitiosus, der bei ihr angeblich auch nicht ausbleibe. Man darf wohl vermuten,

daß in solchen Fällen eine etwas atypische Gastroenterostomie gemacht wurde. Wer einmal v. Hacker selbst eine solche Operation ausführen sah und sich streng an sein Vorbild hält, wird kaum jemals einen Mißerfolg erleben. Weder an v. Hacker's Klinik, noch bei all meinen eigenen Fällen und den von meinen Assistenten operierten habe ich je einen Circulus vitiosus gesehen. Wohl habe ich bei einer hysterischen Dame, bei der ich die Gastroenterostomie wegen Ulcus ausgeführt hatte, wochenlang von Zeit zu Zeit Erbrechen bei völligem Wohlbefinden eintreten sehen, nach ein paar Monaten verlor es sich aber völlig und dauernd mit der Besserung des Nervenzustandes. Die Methode war hier sicher schuldlos.

Wenn man andererseits bedenkt, wie schlecht es bisweilen Pat. geht, denen eine Gastroenterostomia anterior gemacht worden, so kommt man zur Überzeugung, daß als Normalverfahren nur eine Anastomose mit dem Darm hinter dem Kolon gelten könne. Von dieser Überlegung ausgehend wurde ja auch die Gastroenterostomia retrocolica anterior (Billroth-Brenner-v. Bramann) ausgeführt. Man hält diesen Weg dann für selbstverständlich und meint, anderen müsse es ebenso ergehen. Sehr überrascht wird man dann zu sehen, daß es nicht so ist. So hat in Nr. 24 dieses Zentralblattes Brentano darauf hingewiesen, daß bei der Anastomose zwischen Gallenblase und Jejunum der Weg durch das Mesokolon vorzuziehen wäre dem vor dem Kolon. Ich muß gestehen, daß mir die Idee, eine solche Anastomose vor dem Kolon zu machen, nie gekommen wäre; in den gebräuchlichen Lehr- und Handbüchern wird diese Cholecystenterostomia antecolica auch nie ausdrücklich als solche erwähnt.

Ich habe daher, wenn ich eine Cholecystenterostomie zu machen hatte und das Duodenum nicht zu brauchen war, sie genau so ausgeführt, wie Brentano angibt. Schon 1903 habe ich das auch ausgesprochen: »Es ist vorzuziehen (statt der Cholecystogastrostomie) eine Cholecystenterostomie zu machen, am besten mit dem Duodenum; ist das nicht möglich, mit einer der obersten Jejunumschlingen, die durch das Mesokolon hervorgeholt wird« (Wiener klin. Wochenschrift 1903 Nr. 14). Ich kann somit die Brauchbarkeit des Verfahrens vollauf bestätigen. Die Naht ist leicht auszuführen, auch wenn man die Punktionsstelle der Gallenblase durch Schnitt erweitert und zur Anastomose verwendet. Wir haben den Darm nur durch Dochte abgebunden, wie bei der Gastroenterostomie, die Gallenblase vor der Naht nach sorgfältigem Abstopfen der Bauchhöhle durch Punktion und Austupfen völlig entleert. Dieses Vorgehen empfiehlt sich auch deshalb, weil man eventuell erst nach Entleerung der Gallenblase in die Lage kommt, den Kopf des Pankreas genau abzutasten und Choledochussteine auszuschließen. Auch bei Steinen findet man ja öfters sehr große Gallenblasen.

Hat man die Darmschlinge wieder nach unten vor das Mesokolon gezogen, so liegt gewöhnlich nur die Gallenblase in dessen Schlitz. Der Situs viscerum erscheint fast normal, jedenfalls bleibt

die Peristaltik des Darmes unverändert; es liegt also kein Grund zu einer Rückstauung gegen die Gallenblase zu vor; die Gefahr der Infektion ist sicher gering, wohl kaum größer als unter normalen Verhältnissen. Bei chronisch indurativer Pankreatitis hat man auf diese Weise die Pat. wieder vollkommen leistungsfähig gemacht und dauernd geheilt.

Bei der Gastroenterostomie gehe ich ebenfalls prinzipiell immer durch das Mesokolon und war bisher dabei nur ein einziges Mal genötigt, die Jejunumschlinge an die vordere Magenwand zu nähen. Manchmal ist es nicht möglich, das Colon transversum nach oben zu klappen und die hintere Magenwand freizulegen zur Anastomose. Hier gelingt es aber öfters, die oberste Jejunumschlinge durch einen Schlitz im Mesokolon (natürlich inklusive Ligament. gastro-colic.) von oben her zu erreichen. Sieht man nun näher zu, so findet sich gar nicht so schwer eine Magenpartie nahe der großen Kurvatur, aber noch an der Hinterseite, die man doch noch ein bischen aufklappen kann. Die Gastroenteroanastomose läßt sich dann ganz leicht anlegen. Nach der Darmnaht schließt man den Schlitz im Mesokolon wieder durch ein paar Nähte und hat völlig den Effekt der v. Hacker'schen Methode. Diese Gastroenterostomia posterior transmesocolica habe ich bisher (seit September 1904) dreimal mit gutem Erfolg ausgeführt. Es ließe sich hier, wenn man durchaus Zeit sparen muß, auch der Murphyknopf anwenden, doch halte ich die Naht (event. lauter fortlaufende Nähte) für besser; denn einmal sah ich (bei der Gastroenterost. retroc. post.) durch den Murphyknopf ein Dekubitusgeschwür im Jejunum entstehen, das zur Perforationsperitonitis führte.

Läßt sich eine Gastroenterostomie nicht mehr ausführen, so kann man die hervorgeholte oberste Jejunumschlinge zur Jejunostomie verwenden, bei der es auch von Vorteil ist, wenn das Colon transv. nicht die Darmschlinge knicken kann. Freilich macht dafür eventuell bei diesen kachektischen Pat. das Drain in der Höhe des Mesokolonschlitzes Dekubitus, der zum Exitus führt, wie ich es auch einmal erlebte.

Wien, 21. Juni 1907.

---

1) **A. le Dentu et P. Delbet.** Nouveau traité de chirurgie. I. Grands processus morbides. Traumatismes, Infections, Troubles vasculaires et trophiques, cicatrices par P. Delbet, M. Chevassu, A. Schwartz, V. Veau.

Paris, J. B. Baillière & fils, 1907.

Das von Delbet und le Dentu herausgegebene Hand- und Lehrbuch der Chirurgie erscheint hier mit seinem ersten Band in neuer Auflage und, wie das Vorwort betont, in beträchtlicher Umarbeitung, welche den enormen Fortschritten auf allen Gebieten

unserer Wissenschaft Rechnung trägt. Das Gesamtwerk erscheint diesmal in Einzelbänden, von denen jeder für sich den Charakter einer selbständigen Monographie haben soll. Zahlreiche Abschnitte weisen neue Autoren als Verfasser auf. In dem vorliegenden Bande sind die wichtigsten Gebiete der allgemeinen Chirurgie behandelt, die Verletzungen, die Infektionen und Wundkrankheiten, die vaskulären und trophischen Störungen, sowie die Narbenbildung und die Narbenerkrankungen.

Die Darstellung ist in allen Abschnitten eine meisterhafte in Klarheit, Präzision des Ausdrucks und Leichtigkeit der Verarbeitung selbst des schwierigsten Materiales. Der vielfach trockene Stoff ist mit solcher Gewandtheit abgehandelt, daß die Lektüre durchgehends ein Vergnügen ist. Dabei ist wissenschaftlicher Ton und Ernst immer gewahrt. Die Verff. sind auch allenthalben kritisch verfahren, und man merkt es besonders den Einzelabschnitten über die Therapie an, daß von Medikamenten, serotherapeutischen Verfahren, Operationen stets nur das Erprobte empfohlen wird. Man wird auch mancherlei Vorschläge finden, welche bei uns in Deutschland weniger bekannt sein dürften, wie z. B. die Anwendung der Narkose zur Desinfektion bei Brandwunden. Vortrefflich ist der Abschnitt über traumatische Neurosen. Im Kapitel der Infektionen und Wundkrankheiten wird überall den modernsten Forschungen Rechnung getragen. So ist Ehrlich's Seitenkettentheorie ausführlich und mit Wertschätzung besprochen. Die Syphilis ist ausführlicher als sonst in chirurgischen Lehrbüchern abgehandelt, mit gutem Recht. Auch hier ist die neue Lehre von den Spirochäten eingehend berücksichtigt; doch hätten auch die Syphilisimpfungen Neisser's Erwähnung finden dürfen.

Entsprechen die folgenden Bände des Handbuches der Wertigkeit dieses ersten vorliegenden, so wird das Werk sicherlich eine hervorragende Stellung in der chirurgischen Literatur einnehmen.

**E. Siegel** (Frankfurt a. M.).

---

## 2) **Senn.** Tendon tissue versus catgut.

(Military surgeon, Carlisle, Pennsylvania 1907.)

S. ist, wie wohl auch sehr viele andere Chirurgen, mit dem Catgut nicht zufrieden; die Sterilität ist bei der hohen Infektiosität des Ausgangsmateriales eine oft recht zweifelhafte, und die Zugfestigkeit läßt ebenfalls oft zu wünschen übrig.

Er hat nun auf einer Reise mit Pedry in den hohen Norden die großen sehnigen Platten am Rücken der Narwale, Walrosse und Walfische gesehen, hat eine Anzahl derselben heruntergeschnitten, getrocknet, mit 1%iger wäßriger Jodlösung präpariert und in der Heimat in seinem Krankenhaus in feine Fäden zerteilen lassen.

Am besten eignet sich das Sehnengewebe des Narwals. Unter einer Zahl von 50 aseptischen Operationen, bei denen S. diese Fäden zu versenkten Nähten und Unterbindungen benutzte, kam es nur

einmal zu einem oberflächlichen Nahtabszeß, der auf Unvorsichtigkeit in der Behandlung des Nahtmaterials in diesem Falle zu beziehen war.

Im Experiment erwies sich, daß die Fäden zwar resorbiert werden, daß sie aber noch nach 3 Wochen erheblichem Zuge Widerstand zu leisten vermögen.

Dieses Sehnenmaterial ist heutzutage absolut wertlos und wird nur zum kleinsten Teil von den Eskimofrauen zum Nähen benutzt.

Verf. ist der Ansicht, daß es, nach jeder Richtung hin dem Catgut weit überlegen, um geringen Preis in großen Massen beschafft werden könnte und sicher gern von den Fangschiffen als Quelle neuen mühelosen Erwerbes beschafft werden würde. **W. v. Brunn** (Rostock).

---

3) **Ware.** Plaster of Paris and how to use it.

New York, Surgery publishing company, 1906.

Verf. will in diesem 88 Seiten umfassenden kleinen Buche eine Übersicht geben über die Herstellung und Anwendungweise des Gipsverbandes unter Beifügung von 81 Abbildungen. In sieben Kapiteln behandelt er die Technik im allgemeinen, die Frakturbehandlung im Gipsverband allgemein und speziell, die verschiedenen Arten von Gipsschienen, die Verwendung von Gips speziell in der orthopädischen Chirurgie und in der Zahnheilkunde.

Bei der Kleinheit des Formates, der Weite des Druckes und der großen Zahl meistens recht instruktiver Abbildungen ist der Text wohl etwas zu kurz gekommen. Neues bietet das Büchlein zwar nicht, aber immerhin eine gute Übersicht des Bekannten.

Einige Bemerkungen seien verstattet: Verf. hält einen Zusatz von Alaun zum Wasser für zwecklos, womit wohl nicht jeder übereinstimmen wird. Ferner scheint er in der Frakturbehandlung einen sehr ausgedehnten Gebrauch vom Gipsverbande zu machen; er schließt nur Frakturen des Schädels, typische Radius-, Schlüsselbein-, Rippen- und Oberschenkelbrüche bei Kindern und Jugendlichen von der Behandlung im Gipsverband aus. Aus zwei Abbildungen auf p. 19 und 22 geht hervor, daß Verf. bei Gipsverbänden am Ober-, Vorderarm und Ellbogen die Hand nicht in den Verband einzubeziehen pflegt, was sich doch ab und zu rächen dürfte. Auch findet sich nichts Näheres über Gehverbände. Das Gipskorsett p. 57 reicht nicht bis auf die Trochanteren.

Doch sollen diese Ausstellungen des Ref. nicht etwa den Wert des angenehm zu lesenden und sicher für viele sehr nutzbringenden Büchlein herabmindern; sie sind nur zur Korrektion für die nächste Auflage bestimmt. **W. v. Brunn** (Rostock).

---

4) **C. Ritter.** Die Entstehung der Erfrierungen und ihre Behandlung mit künstlicher Hyperämie. (Aus der chirurgischen Klinik und Poliklinik zu Greifswald.)

(Münchener med. Wochenschrift 1907. Nr. 19.)

Auf Grund einer großen Zahl von Beobachtungen und der bei ihnen erzielten Erfolge bekämpft R. zunächst die Meinung, daß die venöse Hyperämie bei der Erfrierung schädlich sei, und weist nach, daß sie keine Stauungserscheinung, vielmehr eine natürliche Hilfskraft zur besseren Durchblutung der durch den Frost geschädigten Gewebe darstelle. Da zwischen der arteriellen und der venösen Hyperämie kein prinzipieller Gegensatz besteht, beide vielmehr Zeichen desselben Vorganges sind, kann auch zwischen der Stauungs- und Heißluftbehandlung bei der Erfrierung kein therapeutischer Unterschied gemacht werden. R. hat beide Hyperämisierungsarten bei der Erfrierung mit bestem Erfolg angewandt, und zwar die Stauung bei den akuteren und bei denjenigen chronischen Fällen, bei denen es sich um nicht zu schwächliche Personen handelte, und die Heißluft bei den chronischen torpiden Fällen anämischer Individuen. — Bei der allgemeinen Erfrierung sind beide Verfahren kontraindiziert, da sie eine allgemeine Hyperämie der gesamten erfrorenen Haut herbeiführen und dem Herzen soviel Blut entziehen würden, daß Herzschwäche und Tod eintreten müßte.

**Kramer** (Glogau).

---

5) **Fraenkel** (Chemnitz). Lage- und Maßbestimmungen durch Röntgenstrahlen.

(Fortschritte auf dem Gebiete der Röntgenstrahlen Bd. XI. Hft. 2.)

Verf. hat einen Meßapparat, den Koordinatenrahmen, konstruiert, mittels dessen er durch zwei Röntgenographien die Lage eines Fremdkörpers, den gegenseitigen Abstand verschiedener Knochenpunkte und mit gewisser Einschränkung auch die Größe eines Organes theoretisch mit absoluter und praktisch mit sehr großer Genauigkeit durch Rechnung oder Zeichnung feststellen kann; er ist dabei völlig unabhängig von der Entfernung und Stellung der Röntgenröhre sowohl als auch der Röntgenplatte zum Körper. Die Zusammensetzung des Apparates, die Anwendung desselben, die Berechnungen und Zeichnungen sind im Orginale nachzusehen. Am Schluß der Arbeit macht Verf., als Augenarzt, die Nutzanwendung des Apparates bei Fremdkörperverletzungen des Auges; es leiste die Methode unter Berücksichtigung gewisser Fehlerquellen eine Gewähr für große Genauigkeit.

**Gaugele** (Zwickau).

---

6) **Hildebrand.** Über die Methode, durch Einbringen von schattengebenden Flüssigkeiten Hohlorgane des Körpers im Röntgenogramm sichtbar zu machen.

(Fortschritte auf dem Gebiete der Röntgenstrahlen Bd. XI. Hft. 2.)

Gegenüber den Angaben anderer Autoren gibt Verf. an, daß die Methode zuerst von Rumpel und Sick angegeben worden ist, wäh-

rend die Ausarbeitung der Methode zuerst durch ihn selbst geschah; vor allem ist die Kombination mit dem stereoskopischen Verfahren zuerst vom Verf. angegeben und beschrieben worden.

Gaugele (Zwickau).

---

7) **F. Winkler.** Der gegenwärtige Stand der Phototherapie.

(Monatshefte für prakt. Dermatologie Bd. XLIII. Hft. 11.)

Bei dem außerordentlich großen Umfang, welchen die Literatur über die Lichtbehandlung angenommen hat, ist es dem Fernerstehenden gewiß erwünscht, einen Überblick über dieses Gebiet zu erhalten, wie ihn der Verf. gibt.

Jadassohn (Bern).

---

8) **V. Griffon.** Diagnostic de la blennorrhagie dès la période d'incubation par la culture sur sang gélosé.

(Ann. des malad. des org. gén.-urin. 1907. Januar 4.)

Da die Abortivbehandlung des Trippers entschieden die besten Resultate gibt, so kommt es darauf an, möglichst bald nach einem verdächtigen Koitus eine sichere Diagnose auf das Vorhandensein von Gonokokken stellen zu können. Dies geschieht dadurch, daß man eine Spur der »urethralen Feuchtigkeit« auf ein Röhrchen mit Blutgelatine überimpft. Bei positivem Befunde erscheinen spätestens nach 16 Stunden charakteristische Kolonien in der Mitte der Kultur.

Paul Wagner (Leipzig).

---

9) **M. v. Zeissl.** Die Behandlung der Syphilis mit Atoxyl.

(Wiener med. Presse 1907. Nr. 24.)

Trotz der 4jährigen Anwendung des Atoxyls bei Syphiliskranken muß Verf. doch mit seinem Urteil sehr vorsichtig sein und glaubt, daß das Atoxyl sich nicht so sehr als Antisyphilitikum denn als Roborans erweisen wird, und daß die roborierende Wirkung des Atoxyls die Heilung der Syphilis begünstigt. Unter allen Umständen wird das Arsen, in welcher Form immer, sich einen gewissen Platz in der Syphilisbehandlung erobern, indem es nicht ausgeschlossen ist, daß durch die roborierende Wirkung des Atoxyls ein geringeres Quantum der Antisyphilitika zur Heilung der Syphilis notwendig sein wird.

Paul Wagner (Leipzig).

---

10) **L. Leistikow.** Über Mergal, ein neues Antisyphilitikum.

(Monatshefte für prakt. Dermatologie Bd. XLIV. Hft. 5.)

Das Mergal (Tanninalbuminat 0,1 mit cholsaurem Quecksilberoxyd 0,05 pro Kapsel) wird in der Dosis von drei bis allmählich sechs Kapseln pro die nach den Mahlzeiten bei reizloser Diät und peinlicher Mundpflege bei sekundärer und tertiärer Syphilis gegeben; auch L. rühmt es sehr für alle Fälle, in denen eine Schmierkur nicht geeignet ist.

Jadassohn (Bern).

11) **F. Malirowski.** Die Darier'sche Krankheit (sog. Psorospermosis follicularis vegetans).

(Monatshefte für prakt. Dermatologie Bd. XLIII. Hft. 5.)

Auf Grund der Literatur und eines eigenen Falles, in welchem die Krankheit sich schon im ersten Lebensjahre zeigte, kommt Verf. zu dem Ergebnis, daß die jetzt meist als Darier'sche Krankheit bezeichnete, mit eigentümlichen Hornknötchen einhergehende Verhornungsanomalie eine »Akantholyse, d. h. ein Zerfall der Stachelzellen« und andererseits eine »zur Bildung der sog. runden Körper (corps ronds — fälschlich als Psorospermien aufgefaßt) führende Dyskeratose« ist. Er hat durch $\beta$-Naphthol mit grüner Seife eine bedeutende Besserung erzielt. **Jadassohn** (Bern).

---

12) **W. H. Evans.** Leucoderma and analogous changes in the pigmentation of the skin.

(Lancet 1907. Februar 16.)

In der Arbeit kommt Verf. auf Grund seiner Untersuchungen zu dem Schluß, daß bei der Entstehung und Lokalisation des Leukodermas und ähnlicher Hautveränderungen das Nervensystem durchaus keine Rolle spielt. Die Krankheiten werden, ähnlich wie das Weißwerden der Haare, aller Wahrscheinlichkeit nach durch die Aktion eines Toxins hervorgerufen, dessen Entstehung im Magen-Darmkanal zu suchen ist. Unterstützt wird vermutlich dieses Toxin dabei durch eine örtliche Reizung und die Einwirkung des Lichtes. Der Mechanismus, durch welchen die Veränderungen vor sich gehen, ist die vitale Tätigkeit peripatetischer Zellen. **H. Ebbinghaus** (Dortmund).

---

13) **A. Brandweiner.** Purpura annularis teleangiectodes.

(Monatshefte für prakt. Dermatologie Bd. XLIII. Hft. 10.)

Diese zuerst von Majocchi beschriebene Krankheit ist von dem Verf. auf Grund von drei Fällen einer genauen klinischen und histologischen Bearbeitung unterzogen worden. Sie beginnt mit »kleinen, sattroten Flecken« an den Extremitäten, welche aus kleinsten, auf Druck sich nicht verändernden Flecken bestehen, oft zu Ring- oder Streifenform anwachsen, dann ein blaßbräunliches Zentrum und einen Ring satt- bis blau- und braunroter Pünktchen zeigen und in Monaten spurlos verschwinden, aber auch rezidivieren können. Subjektive Erscheinungen fehlen. Histologisch finden sich: »kleinste kapillare und präkapillare Ektasien«, spärliche Blutaustritte, geringe perivaskuläre Rundzelleninfiltration und etwas gewuchertes adventitielles Gewebe. Es handelt sich nach dem Verf. wohl um eine vasomotorisch-trophische Affektion. **Jadassohn** (Bern).

---

7) **Pasini.** Über Purpura senilis.

(Monatshefte für prakt. Dermatologie Bd. XLIII. Hft. 9.)

Als Purpura senilis beschrieb Bateman und nach ihm besonders genau Unna eine nach P. meist gegen das 65. Lebensjahr auftretende, durch »rote angiektatische und hämorrhagische Plaques« charakterisierte Erkrankung vorzugsweise der Streckseite der Vorderarme und Hände, seltener der Beine und Füße. Sie entwickelt sich spontan, ohne Beschwerden, in einer oder in mehreren Plaques; sie ist bei Frauen häufiger als bei Männern, besonders bei Leuten mit starker seniler Atrophie der Haut, ohne Beziehung zu inneren Krankheiten. Nach P.'s histologischen Untersuchungen ist eine Degeneration der Haut eine »notwendige Voraussetzung« der Hämorrhagie, welche ihrerseits die Degeneration der Haut verschlimmert. (Ich habe unter den gleichen Verhältnissen eine Purpura factitia beobachtet, so daß mir Traumen auch bei den von P. beschriebenen Fällen nicht ausgeschlossen erscheinen. Ref.) **Jadassohn** (Bern).

15) **P. Wichmann.** Zur Radiumbehandlung des Lupus.

(Monatshefte für prakt. Dermatologie Bd. XLIII. Hft. 12.)

W. erklärt die bisher unzureichenden Erfolge der Radiumbehandlung des Lupus dadurch, daß die starke Beeinflussung der oberen Schichten durch die oberflächlich wirksame Strahlung die Tiefenwirkung nicht zur Geltung kommen läßt. Er benutzt daher Filter, die außer aus dem üblichen Glimmerverschluß aus einer Lage starken Kondomgummis und einer Lage starken Papiers bestehen, und hat auf diese Weise bei 2—3 Stunden dauernder Bestrahlung mit 5 mg höchstwertigen Radiumbromids bei Lupus der Haut (in einem Fall auch der Schleimhaut) sehr günstige Erfolge erzielt.

**Jadassohn** (Bern).

16) **F. Lange.** Was kann der praktische Arzt zur Linderung des Krüppelelends tun? (Aus der orthopädischen Poliklinik der Universität München.)

(Münchener med. Wochenschrift 1907. Nr. 14 u. 15.)

Bei der auch in Bayern außerordentlich großen Zahl von krüppelhaften Kindern, für die jetzt die Bayrische Genossenschaft des Johanniterordens in rühmens- und dankenswerter Weise die Fürsorge übernommen hat, ist es ein Ziel, aufs innigste zu wünschen, daß der Verhütung des Krüppeltums eine größere Aufmerksamkeit auch seitens der praktischen Ärzte gewidmet werde. Zu diesem Zwecke gibt L. in dem Vortrage denselben eine Reihe beachtenswerter Winke, indem er ihnen einerseits die von ihnen anwendbaren und erfolgreichen einfachen Behandlungsarten bei verschiedenen Deformitäten im Anfangsstadium, andererseits die großen Schwierigkeiten zeigt, die nicht selten mit ernster Gefährdung der Kinder bei der Beseitigung vorgeschrittener Verkrüppelungen überwunden werden müssen. Abgesehen von

den Abbildungen der von L. in so schlimmen Fällen noch gewonnenen Resultate werden den Chirurgen eine sehr praktische Klumpfußschiene, die aus einer Zelluloidstahldrahteinlage mit hohen hakenförmig verlängertem Innen- und Außenrand und einer äußeren Längsschiene besteht, und die Mitteilung interessieren, daß L. beim Schiefhalse den verkürzten Muskel oben am Processus mastoideus durchschneidet und damit sehr gute Erfolge erzielt. Die Operation ist allerdings wegen des Accessorius und der Gefäße nicht ganz einfach, das Redressement wegen der Gefahr der Vaguszerrung nur mit großer Vorsicht auszuführen; doch hat L. bei schweren Schiefhälsen volle Geradstellung erreicht.

**Kramer** (Glogau).

---

17) **Deutschländer.** Beiträge zur Frakturbehandlung.

(Fortschritte auf dem Gebiete der Röntgenstrahlen Bd. XI. Hft. 2.)

Wenn man die beinahe wunderbar klingenden Erfolge D.'s bei der Frakturbehandlung liest, so wird man seinem Bedauern zustimmen, daß die funktionelle Frakturbehandlung bei weitem noch nicht die Anerkennung und Verbreitung gefunden hat, die ihr gebührt. So berichtet D. die Heilung eines dislozierten Querbruches am rechten Humerus in 5—6 Wochen, eines Vorderarmbruches in 14 Tagen. Er bezeichnet die Frakturen, bei denen ausschließlich die Wirkung der Funktion zur Geltung kam, als Typus A und die, wo die funktionelle Behandlung noch mit einer intermittierenden Fixation verbunden wurde, als Typus B. Letzterer kommt im großen und ganzen nur bei Frakturen der unteren Extremitäten zur Anwendung, während Verf. bei Frakturen der oberen Extremitäten das Glied meist nur in der Mitella tragen läßt. Als ideale Behandlung für Beinbrüche empfiehlt er die Bardenheuer'sche Extensionsbehandlung.

Die Röntgenbilder zeigen, hinsichtlich der anatomischen Knochenform, daß sich unter dem Einflusse der funktionellen Therapie stets wieder eine Knochengestalt herstellt, die sich gut mit der Funktion verträgt, und daß die Knochenform sich jedenfalls nicht schlechter rekonstruiert als bei anderen Methoden. Bezüglich der Technik der Übungstherapie, die ebenfalls erst erlernt sein muß, gibt Verf. als wichtig an, daß man die Frakturstelle in möglichst korrigierter Stellung fixiert, wobei ein leichter Zug am peripheren Fragment zweckmäßig ist. Bei paraartikulären Brüchen ist besonders darauf zu achten, daß die Bewegungen tatsächlich im Gelenk und nicht an der Bruchstelle vor sich gehen.

Die Bewegungen sollen bis an die Grenze des Erreichbaren herangehen, dürfen aber nie, was sich übrigens schon durch die regelmäßig vorhandene Schwellung verbietet, zu exzessiv werden und dürfen besonders nicht schmerzhaft sein. Die Steigerung der Exkursionsgröße geschieht stetig und ganz allmählich. Wenn die passive Bewegungsfähigkeit bis zu einem gewissen Grade fortgeschritten ist, treten aktive Bewegungen hinzu, die gleichfalls erst mit geringen Exkursionsgrößen beginnen und allmählich zunehmen. An diese schließen sich dann,

sobald sich der provisorische Callus zu bilden anfängt, systematische Widerstandsübungen an.

Die funktionelle Übungstherapie wird zweckmäßig mit der Massage kombiniert, doch ist diese nicht unbedingt notwendig; mehr noch als die Massage ist die Stauungshyperämie ein hervorragendes Mittel, die Heilungsvorgänge einer Fraktur zu fördern. Nach D. stellt die Stauungsbehandlung ein Verfahren dar, das an Leistungsfähigkeit alle bisherigen Methoden übertrifft. Bei Gipsverbänden gebrochener Beine bringt D. im Gips womöglich Fenster an, um die Stauungsbinde anlegen zu können. **Gaugele** (Zwickau).

18) **F. Riedl.** Brauchbare Abänderung des Sayre'schen Schlüsselbeinbruchverbandes.

(Wiener klin. Wochenschrift 1907. Nr. 15.)

Verf. ist mit den bisher geübten Verbänden, sowohl was ihre Bequemlichkeit, als vor allem, was ihre Resultate betrifft, nicht zufrieden und hat sich nach den theoretischen Anforderungen — Aufwärtsdrängen und Rückwärtsschieben der Schulter, exakte Aneinanderlagerung der Bruchenden und Festhaltung in dieser Lage — einen neuen aus dem Sayre'schen und der Stella thoracis posterior konstruiert: er benutzt 3—4 cm breites Heftpflaster.

I. Tour: schraubenförmig am Oberarme beginnend, von diesem weg schräg über das Schulterblatt, über die gesunde Schulter und nach vorn gegen die Achselhöhle.

II. Tour: schraubenförmig am Oberarme beginnend über das Schulterende des Schlüsselbeines und den Oberarm, dann schräg über Tour I nach abwärts unter die gesunde Achsel.

Als wünschenswert, aber oft nicht nötig, bezeichnet er eine dritte, wieder schraubenförmig am Oberarme beginnende, quer über die Kreuzungsstelle der vorigen Touren am Rücken bis auf den Oberarmkopf ziehende Tour.

Mindestens erscheint dem Ref. letztere, auch noch den gesunden Arm in der Beweglichkeit beschränkende Tour wenig bequem.

An acht Fällen will Verf. beste Erfahrungen gemacht haben.

**Renner** (Breslau).

19) **A. Lendorf.** Über Fractura olecrani.

(Hospitalstidende Jahrg. 49. p. 349.)

Die Ursache der ungleich großen Diastase, die Ungleichheit der Funktionsbeschränkung trotz gleich großer Entfernung der Fragmente und endlich die zweckmäßigste Behandlung sind die besonderen Fragen, die Verf. in der vorliegenden Arbeit erörtern will.

Um an sie näher herantreten zu können, hat er eine Anzahl anatomische Untersuchungen und Leichenexperimente vorgenommen, deren Resultate in eine veränderte Auffassung unserer Kenntnisse von der Befestigung der Tricepssehne ausmünden. Diese Sehne besteht aus zwei Blättern, die, in eine tiefe und eine oberflächliche Schicht ver-

teilt, zum Teil miteinander verwachsen sind. An sie heften sich die Muskelfasern. Von dem oberflächlichen Blatte gehen Ausläufer in die Fascien des Unterarmes aus, und zwar ein schmälerer medialer nach der Fascia des Flexor carpi ulnaris und ein breiterer lateraler über dem Anconaeus medius und quartus bis an die Extensoren. Besondere Einzelheiten treten an verschiedenen Präparaten mehr oder minder deutlich hervor; alles in allem bildet die Tricepssehne mit ihren Fortsetzungen und mit der Fascie eine starke, die ganze hintere Fläche des Ellbogens umgebende Kapsel, die in hohem Grade dem sog. akzessorischen Streckapparat am Kniegelenk ähnelt und — wie es sich bei den Leichenversuchen herausstellte — dieselbe Funktion am Ellbogengelenk hat. Je nachdem dieser akzessorische Streckapparat bei der Fraktur mit entzweigerissen ist oder nicht, kann nun die Diastase groß oder gering sein bei erhaltener bzw. aufgehobener Streckung des Unterarmes. In Fällen, wo dieser akzessorische Streckapparat mit zerrissen ist, empfiehlt es sich operativ vorzugehen.

**Hansson** (Cimbrishamn).

---

20) **Machol.** Beiträge zur Kenntnis der Brachydaktylie.

(Mitteilungen aus d. Grenzgebieten d. Medizin u. Chirurgie 1907. III. Supplem.)

M. beschreibt sechs Fälle von Brachydaktylie mit Röntgenogrammen, aus denen hervorgeht, daß die Verkürzung der Finger resp. Zehen hauptsächlich auf zu früher Verknöcherung der distalen Epiphysenlinie des Metacarpus resp. Metatarsus beruht. Die Mißbildung wurde in den sechs Fällen meist nur an einer Zehe oder einem Finger beobachtet, nur 2mal an zwei Zehen oder Fingern. Betroffen ward Metacarpus III 1mal, IV 2mal, Metatarsus III 1mal, IV 4mal. Zusammen mit 32 Fällen aus der Literatur liegen also 38 Beobachtungen vor, aus denen sich ein festes Bild der Defektbildung zeichnen läßt. Sie kommt vor bald nur an der oberen, bald nur der unteren Extremität, bald einseitig, bald doppelseitig, oder an oberer und unterer Extremität zugleich; meist ist an einer Extremität nur ein Finger verkürzt. Auch Phalangen können dabei verkürzt sein. Sowohl an der Hand als am Fuß ist mit besonderer Vorliebe der IV. Metacarpus resp. -tarsus betroffen. Der Beweis der kongenitalen Entstehung ist für einen Teil der Fälle meist mit Sicherheit zu erbringen. Als letzte Ursache der Einschränkung der Wachstumsenergie der knorpeligen Epiphysen sind trophische Störungen verschiedener Art, entfernt vom Sitze der Affektion, anzuschuldigen.

**Haeckel** (Stettin).

---

21) **Bidenkap.** Spaekflegmonen (den norske ishavsfareres spaekfinger).

(Norsk mag. for laegevid. 1907. Nr. 5.)

Die »Speckphlegmone« ist eine nicht seltene Erkrankung der Eismeerfischer, die eine chronische Entzündung der Finger mit sekundärer Gelenkerkrankung hervorruft. Der befallene Finger schwillt

rasch an und steht in Extensionsstellung. Die Schnittfläche besitzt ein speckartiges Aussehen. Histologisch bietet das erkrankte Gewebe das Bild einer chronisch sklerosierenden Entzündung. Befallen werden in der Regel solche Fischer, die mit dem Fangen von Seehunden und Walrossen beschäftigt waren und sich bei der Zerstückelung der gefangenen Tiere infizierten.

Eingangspforten für das Gift sind nicht die frischen Verletzungen, sondern Wunden, die im Begriff stehen auszuheilen. Die hochgradige Druckempfindlichkeit des erkrankten Fingers, sowie die Mitbeteiligung des Hand-, Ellbogen- und Schultergelenkes bedingen eine bald eintretende Kraftlosigkeit des ganzen Armes, welche eine 4—5 Monate, d. h. meist den ganzen Rest der Fangzeit dauernde Arbeitsunfähigkeit zur Folge hat. Drüsenschwellungen fehlen. In der Regel kommt es zur Ankylose der Fingergelenke.

Von der Holzphlegmone unterscheidet sich die Krankheit durch die Abwesenheit jeder Röte und das Ausbleiben der Eiterbildung, von der gewöhnlichen Phlegmone durch den langwierigen Verlauf ohne Fieberbewegung, die Abwesenheit von Lymphangitis und Lymphadenitis, von der Osteomyelitis durch die Fieberlosigkeit und die begrenzte Empfindlichkeit.

Die Behandlung besteht in frühzeitigen Inzisionen, Anwendung von Alkoholumschlägen und 10%iger Ichthyolvaseline. Ferner empfiehlt Verf., einen Versuch mit der Anwendung des Bier'schen Stauungsverfahrens zu machen. **Revenstorf** (Hamburg).

22) **G. Schmidt.** Die Kontusion der Knorpelfuge des Schenkelkopfes und ihre Folgezustände (Coxa vara, Coxitis deformans).

(Mitteilungen aus d. Grenzgebieten d. Medizin u. Chirurgie 1907. III. Supplem.)

Außer der bekannten traumatischen Epiphysenlösung des Schenkelkopfes gibt es durch Kontusion eine Schädigung der Knorpelzellen der Epiphysenlinien, die nicht gleich zu Anfang, sondern erst später Erscheinungen macht in Form von langsam fortschreitender Verschiebung des Schenkelhalses gegen die Schenkelkopfkappe, Coxa vara, und schleichend zunehmendem Epiphysenschwund mit sekundärer Coxitis deformans. Zwei charakteristische Fälle, in deren einem die Osteotomia subtrochanterica wesentliche Besserung brachte, illustrieren das. Wahrscheinlich beruht angeblich idiopathische jugendliche Coxitis deformans auch auf Traumen. **Haeckel** (Stettin).

23) **Revenstorf.** Über die Transformation der Calcaneusarchitektur.

(Archiv für Entwicklungsgeschichte der Organismen Bd. XXIII. Hft. 3.)

Nach Ausheilung von Entzündungsprozessen des Knochens oder nach Sprunggelenksresektionen erfährt das Fersenbein eine Umbildung seiner Spongiosa, die recht komplizierter Natur ist. Man kann unter-

scheiden zwischen Atrophie, Hypertrophie und Richtungsänderung vorhandener Liniensysteme, Auftreten neuer Bälkchengruppen und Formation neugebildeten Knochengewebes. Bälkchengruppen, welche dem normalen Fersenbein fehlen, verdanken ihre Entstehung im Calcaneus des deformierten Fußes weniger einer Neubildung als einer zweckmäßigen Umgestaltung vorhandener Systeme. Callusmassen, welche Knochenhöhlen ausfüllen, wandeln sich in ein grobmaschiges Balkensystem um, das dem Gesetze der Orthogonalität nicht folgt. Die wenig lichtdurchlässigen breiten Linien dieses Systems laufen zum Teil der Längsachse des Vorfußes, zum Teil der Längsachse der Ferse parallel, zum Teil fügen sie sich in einfache mathematische Figuren nicht ein. (Selbstbericht.)

## Kleinere Mitteilungen.

### Eine neue chirurgische Hakenpinzette. D. R. G. M. 310343.

Von

Dr. **Hans Hans**,
Spezialarzt für Chirurgie zu Limburg a. d. L.

Die Absicht, die so unsicher desinfizierbare Hand des Chirurgen in der Operationswunde möglichst überflüssig zu machen, hat mich eine neue Hakenpinzette konstruieren lassen, die auf dem Prinzip der Gegenstellung des Daumens gegen die anderen Finger, als dem wesentlichen Unterschiede zwischen dem Greifen von Hand und Fuß beruht.

Diese »Opposition« des Daumens ahme ich in meiner Pinzette durch Gegenüberstellung der Branchenenden in (abgeschrägtem) gotischem Spitzbogen nach.

Die Vorteile dieser Branchenstellung im gotischen Bogen bestehen:

1) in der Möglichkeit, wesentlich fester und exakter zufassen zu können, indem die Druckkraft bis zur stärksten Anspannung nur an der gefaßten Stelle wirkt;

2) in der Wahrung voller Übersichtlichkeit der tieferen Gewebe durch das auch bei geschlossener Pinzette offene Zwischenfenster, sowie Zurückdrängen der seitlich liegenden Gewebe, wodurch gewissermaßen eine schmale Hakenplatte ersetzt wird[1];

3) in der Erleichterung stumpfen Präparierens in der Tiefe mit geschlossener Pinzette (statt sonst bevorzugtem Skalpellstiel) und schließlich

4) in der Möglichkeit, durch Aufschieben eines auf jede Pinzette passenden Sperriegels sofort während der Operation eine Fixierpinzette oder auch Blutstillungsklemme herstellen zu können.

Die früher viel angewandte Roser'sche Schieberklemme zur Blutstillung mit in romanischem Bogen gegeneinanderstehenden Branchenenden wird den älteren Herrn Kollegen durch ihr festes Halten noch in guter Erinnerung sein. Bei ihr sicherte der romanische Bogen das Übergleiten des Unterbindungsfadens auf die gefaßte Arterie. Doch genügt auch der gotische Spitzbogen meiner Pinzette diesem Bedürfnis, wenn ich auch die Möglichkeit, dieselbe als Blutstillungsklemme im Notfalle benutzen zu können, als den geringsten Vorteil derselben bezeichnen möchte.

[1] Letztere Eigenschaft hat mir diese Pinzette besonders bei gynäkologischen Operationen seit Jahresfrist unentbehrlich gemacht.

Der Sperriegel, der erst bei sich während der Operation ergebendem Bedürfnis — in schräger Stellung gegen das Herausfallen — aufgeschoben zu werden braucht,

vermeidet die bei den seither üblichen Fixierpinzetten mit fester Fixierung leicht entstehende Belästigung, im ungewollten Augenblick in störende Tätigkeit zu treten.

---

24) **R. H. Harte.** Transactions of the american surgical association. Volume the twenty-thirt.

Philadelphia, **William J. Dornan,** 1905.

(Schluß.)

**W. J. Mayo** gibt eine Übersicht über 500 von ihm und seinem Bruder hergestellte Magen-Darmverbindungen.

Die darin genannte Sterblichkeitsziffer faßt jeden im Hospital bis 3 Monate nach der Operation erfolgten Todesfall in sich.

21 Pyloroplastiken heilten ohne Todesfall, erforderten aber 7 (= 33,33%) sekundäre Operationen; 58 Gastroduodenostomien nach Finney mit 4 Todesfällen (= 6,9%) und 2 sekundäre Operationen (3,4%). Unter 421 Gastrojejunostomien wurden 307 wegen gutartiger Stenose ausgeführt mit 19 (= 6,2%) Todesfällen, 114 wegen bösartiger Stenose mit 21 (= 18%) Todesfällen. Unter letzteren 114 Gastrojejunostomien waren 63 mit Pylorektomie vergesellschaftet. Bei diesen sind

8 (= 13%) Todesfälle. Von den 421 Gastrojejunostomierten wurden 21 nochmals operiert (= 5%).

Nach der Pyloroplastik ist 3mal der Pylorus in Nabelhöhe fixiert worden, um durch das Tieferstellen die Entleerung des Magens zu erleichtern. Ausgedehnte Erkrankungen und Verwachsungen, kurzes Lig. gastrohepat. und besonders Anwesenheit von Narbengewebe sollen als Gegenindikation gegen die Finney'sche Operation gelten, desgleichen ein offenes Geschwür, über das dann immer noch die Nahrungsmittel hinübergehen. Bei den 2 Fällen, die nach der Finney'schen noch eine sekundäre Operation benötigten, war der Grund dazu der Umstand, daß infolge zu weiter Öffnung das ständige Einfließen von Galle Beschwerden machte.

Als vordere Gastroenterostomie waren 126, als hintere 295 angelegt worden. Für gutartige Erkrankungen empfiehlt sich die hintere Gastroenterostomie. Die zuführende Schlinge ist dabei ganz kurz zu nehmen. Verengerung der neuen Öffnung kann immer eintreten, besonders wenn der Pylorus noch durchgängig ist. Leichter erfolgt sie nach Knopfanwendung. 4 Todesfälle nach Anwendung des Murphyknopfes waren durch Lösung der Verwachsungen 6—10 Tage nach der Operation eingetreten. Stets sind deshalb Sicherheitsnähte um den Knopf anzubringen. 2mal mußte ein zurückgehaltener Knopf noch entfernt werden.

Mc Graw's Ligatur kam 36mal zur Anwendung, bei 17 gutartigen (2 = 11,7% Todesfälle) und 19 bösartigen Stenosen (3 = 15,7% Todesfälle). Die Methode kann bei elenden Leuten noch angewendet werden. So heilten 2 Fälle von krebsiger Stenose mit schon beträchtlicher Flüssigkeitsansammlung im Bauche. Die ganze Operation mit Eröffnung und Verschluß des Bauches kann in 12 Minuten erledigt sein. Quere Inzision der Schlinge zur Gastroenterostomie wurde 43mal ausgeführt mit 4 Todesfällen.

Nach vielen Versuchen betrachten die Gebrüder M. die hintere Gastroenterostomie ohne Schlinge und mit Längsinzision als Norm. Die Öffnung soll schräg von oben links nach unten rechts, links vom pylorischen Magenteil angelegt werden, und zwar nahe der großen Kurvatur gegenüber der Vereinigungsstelle des senkrechten und queren Teiles der kleinen Kurvatur. Das Jejunum wird in Höhe der Cardia durch das Mesokolon gezogen. Um den tiefsten Punkt zu erreichen, empfiehlt es sich, mit der Anastomosenöffnung ein wenig auf die vordere Wand überzugehen. Der gemeinsame Ausführungsgang von Galle und Pankreas liegt dann 8 Zoll über der Darmöffnung. Dadurch wird die Bildung eines Jejunalgeschwüres am sichersten verhindert. Zur Anastomosennaht empfiehlt sich die Anwendung von Klemmen. Laparotomiert wird etwas rechts von der Mittellinie.

In der Diskussion sprechen sich auch Huntington, Rodman, Moore und Weir für die kurze Schlinge aus. Rodman empfiehlt nach Mayo's Vorgang den Gebrauch von Chromcatgut für die blutstillende Naht.

Ochsner betont die Wichtigkeit der Anastomosenbildung am tiefsten Punkte. Sonst kann sich in einer Tasche Magensaft ansammeln und durch Anregung weiterer Sekretion und plötzliche Entleerung zur Bildung von Jejunalgeschwüren Veranlassung geben.

Van der Veer sieht im Gebrauch der Klemmen einen großen Fortschritt.

Weir spricht sich für Gebrauch von Robson's knöcherner Spule oder McGraw's elastischer Ligatur oder der Methode von Maury aus. Fowler hat mit McGraw's Ligatur Mißerfolg gehabt, dagegen 2mal mit Maury's Schnurmethode Erfolg. Man muß nur darauf achten, den Umsäumungsfaden nicht zu fest anzuziehen, um bei der eintretenden Schwellung nicht zu weit gehende Nekrosen zu erzeugen. Die Ernährung der Kranken nach der Gastroenterostomie läßt Fowler gleich vom 1. Tag ab vornehmen.

Munro hat bei der hinteren Gastroenterostomie ohne Schlinge auch Rückstauung erlebt.

Tait zieht die elastische Ligatur der Fadenligatur von Maury vor.

M. H. Richardson und F. W. Palfrey. Intussusception. Bemerkungen über ihre chirurgische Behandlung mit Bericht eines Falles von spontaner Reduktion nach temporärer Enterostomie.

Der Fall, der einen 4jährigen Knaben betraf, zeigte die typischen Symptome der entzündlichen Intussusception, Schmerz, kotiges Erbrechen, Auftreibung, Geschwulst und blutgefärbte Stühle. Das Ileum war in Ausdehnung von 12 Zoll in das Kolon invaginiert und konnte durch mäßigen Zug nicht zurückgebracht werden. Wegen des 9tägigen Bestehens und der Schwäche des Kranken wurde deshalb nur eine Enterostomie angelegt. Tod nach 19 Tagen an eitriger Bronchitis. Bei der Autopsie fanden sich keine Zeichen einer Intussusception, nur neben der eitrigen Bronchitis eine fibrinös-purulente Peritonitis. R. und P. glauben, daß in diesem Fall eine innere Behandlung am Platze gewesen wäre. Fälle auch von der Dauer verschiedener Tage sollten nicht ohne weiteres operiert werden, sondern erst, wenn anderweitige Behandlung versagt hat. Die Fälle sicherer Desinvagination sind sehr selten.

Warren befürwortet in frischen Fällen Wassereinläufe; bei länger bestehenden würde er aber doch die Laparotomie vorziehen.

Allen ist für die frühzeitige Operation.

Munro hat auch spontane Lösung erlebt, was durch Obduktion sichergestellt werden konnte.

Fowler weist auf das besonders Ungewöhnliche der Lösung der Intussusception nach 9 Tagen hin. Er selbst hat bei einer Laparotomie fünf intussuscipierte Stellen gefunden.

Weir hält die kombinierte Untersuchung vom Mastdarm und von vornher in Narkose bei Kindern für wichtig. Man kann den Leib dabei bis über den Nabel abtasten.

Rodman betont den Nutzen, den im vorliegenden Falle die einfache Enterostomie offenbar gebracht hat. Dieser Eingriff ist auch noch in extremis zu versuchen.

Ben Johnston hat auch eine fünffache Intussusception erlebt und mit Erfolg operiert.

Richardson trennt die multipel auftretenden Intussusceptionen, die bei Kindern oft in der Agone auftreten, von der an der Ileocoecalklappe auftretenden einzelnen.

A. McLaren. Perforation der Gallenblase nebst einem Bericht über 10 Fälle.

Der erste der mitgeteilten Fälle betrifft eine Perforation infolge direkter Gewalteinwirkung. Ein 60jähriger Mann, Träger eines künstlichen Armes, war so gefallen, daß dieser Arm direkt auf die vergrößerte Gallenblase drückte und ihre Zerreißung verursachte. Es entstand aus der Perforation der 6 Zoll im Durchmesser haltenden Gallenblase eine allgemeine Peritonitis, der Pat. erlag.

Außer diesem hat McL. unter 80 Gallensteinfällen 9mal Perforation angetroffen. Darunter sind 8 operative Heilungen und 1 Todesfall. Bei Abszessen rät er, sich zunächst mit der Eröffnung zu begnügen und erst in einer zweiten Operation den Steinen bzw. anderen Ursachen nachzugehen. Ist die Infektion nicht lokalisiert, kommt meist die Cholecystektomie in Betracht mit Drainage.

Aus der Diskussion ist die Beobachtung von Vaughan erwähnenswert, der bei Typhus auf eine vermutete Darmperforation hin operiert hat, diese aber nicht fand. Bei der Sektion zeigte es sich, daß eine Gallenblasenperforation vorlag.

Richardson berichtet, daß er aus dem Ductus hepaticus 12 und aus dem Choledochus 3 Steine entfernt hat, ohne daß dabei eine Spur von Gelbsucht bestanden hätte. Dann berichtet er von zweimaliger Neubildung der Gallenblase nach Ektomie. Offenbar waren immer Reste stehen geblieben.

Carson fand jüngst zwischen Gallenblase und Leber einen eigroßen Sack, gefüllt mit einer hirnähnlichen Masse, deren Untersuchung aber noch nicht abgeschlossen ist.

Rixford hat Perforation der steinhaltigen Gallenblase mit aseptischem Inhalt erlebt. Die stürmischen Erscheinungen der Peritonitis gingen zurück, am 2. Tage wurde noch bei der Operation aseptische Galle im Bauche gefunden. Heilung nach Ektomie.

Haggard sah nach einer aseptischen Perforation eine bedeutende Blutansammlung, auf die er zunächst inzidierte, und aus der dann die Steine zutage kamen.

D. P. Allen. Einfache aseptische chirurgische Technik.

Zur Erzielung einer einfachen Asepsis teilt A. Erfahrungen mit, die er auf Grund von 377 bakteriologischen Handuntersuchungen und von 3500 Operationen zieht. Stets waren Gummihandschuhe getragen, die mit sterilem Wasser gereinigt wurden. Mit der Bürste wurden nur die Hohlhände und Fingerspitzen gereinigt, der übrige Teil der Hand und die Arme mit Tuch oder Gaze. Die Unterarme wurden stets frei getragen, um unbeabsichtigte Berührungen zu bemerken. Nur bei septischen Operationen wurden die Arme mit Gummihandschuhen bedeckt. Desinfizientien wurden nicht verwendet. A. kommt zu folgenden Schlüssen:

1) Beim Gebrauch der Harrington'schen Lösung werden die Hände steril und bleiben es auch in Gummihandschuhen. Die Lösung reizt aber Hände und Arme.

2) Mit gewöhnlicher Waschung und Alkoholdesinfektion wird keine Sterilität erzielt.

3) Sind die Handschuhe mit Sublimatlösung gefüllt, so wachsen pathogene Keime in so geringer Anzahl, daß eine Gefahr dadurch ausgeschlossen erscheint.

Demnach erscheint es empfehlenswert, die Hände nach Seifenwaschung mit Sublimatlösung 1:3—5000 zu reinigen und dieselbe Lösung für die Handschuhe zu verwenden. Die Hände werden dabei nicht angestrengt. Verwendung von Alkohol bringt keinen besonderen Nutzen.

Bei Gebrauch von Chromcatgut war Eiterung öfters an der Seite des Knotens zu bemerken, besonders wenn letzterer in der Nähe der Oberfläche lag. Es hat sich dabei sicherlich öfters um Sekundärinfektionen gehandelt. Immerhin kann das Chromcatgut nicht als ideales Unterbindungs- und Nahtmaterial gelten.

A. selbst hatte vor dem Gebrauche der Handschuhe oft kleine Infektionen an Fingern und Händen, seit dem Gebrauch von Handschuhen nicht mehr. Der hohe Kostenpunkt der Handschuhe kann in Anbetracht der Vorteile keine Rolle spielen. Aus Europa bezogene Handschuhe waren alle minderwertig.

Ochsner empfiehlt zur Aufbewahrung des Chromcatguts eine Lösung von Jodoform 1, Äther 5, Alkohol 14.

R. F. Weir hält nichts von der Desinfektion mit Sublimat. Es reizt die Haut auch in noch größerer Verdünnung.

Rodman befürwortet den Gebrauch von Alkohol schon deshalb, weil er die Haut widerstandsfähiger macht gegen die schädlichen Wirkungen der Desinfizientien. Handschuhe benutzt er nur bei septischen Operationen.

Fowler hält viel von Mundmasken, besonders in öffentlichen Kliniken, wo gesprochen werden muß.

Allen betont nochmals, daß beim Handschuhgebrauch weder er noch seine Assistenten Hautreizungen an den Händen gehabt haben.

R. Park. Status lymphaticus.

Zwischen Status lymphaticus und Rachitis bestehen enge Beziehungen. Oft haben Thymus- oder Pituitariaextrakt die Rachitis günstig beeinflußt. Außer den Beziehungen der Thyreoidea zur Thymus, von denen die eine nach Entfernung der anderen hypertrophiert, bestehen auch Beziehungen zur Glandula pituitaria und der Luschka'schen Glandula coccygea. Todesfälle während und nach der Narkose sind meist bei Operationen an den oberen Luftwegen vorgekommen. Zur Diagnose des Status lymphaticus kommt in Betracht Rachitis, Vergrößerung der Lymphdrüsen, adenoide Wucherungen im Nasopharynx, Vergrößerung der Milz, event. auch der Thymus und Thyreoidea, ferner das charakteristische Aussehen der Kinder, Anämie, Marasmus, Neigung zu Glottiskrampf.

Operationen soll man beim Status lymphaticus im allgemeinen vermeiden. Bisweilen sind sie aber doch notwendig, besonders bei Verstopfung von Nase und Rachen, um die Luftwege wieder durchgängig zu machen. Dann soll man vor der

Narkose Nase und Schlund mit einem 1—2%igen Kakainspray, dem etwas Adrenalin zugesetzt ist, vorbereiten. Adrenalinlösung kann nötigenfalls während der Operation nochmals angewendet werden. Für kurze Narkosen ist Äthylchlorid empfehlenswert. Bei stark vergrößerter Thymus sollte man der eigentlichen Operation die Tracheotomie vorausschicken. Dazu benötigt man natürlich eine lange Trachealkanüle. Zur Vorbereitung für Operationen empfiehlt sich neben allgemeiner Kräftigung der Gebrauch von Thymus- und Pituitariaextrakt.

J. B. Roberts. Ein Fall von Resektion des Humeruskopfes wegen angeborener subakromialer Dislokation des Oberarmes.

Bei dem 3jährigen Knaben konnte man den Oberarm unter dem Akromion sehen und fühlen. Der Arm war abduziert, der laterale Condylus sah fast direkt nach vorn. Aktives Erheben des Armes war unmöglich, auch alle anderen Bewegungen waren eingeschränkt. Inzision unterhalb des Akromion durch den Deltoides. Der runde Oberarmkopf war mit Muskel, wahrscheinlich dem Infraspinatus, bedeckt. Da auch von einer zweiten, hinteren Durchtrennung des Deltoides aus eine Reposition unmöglich war, wurde der Oberarmkopf reseziert, der lange Kopf des Biceps dazu durchschnitten. Es wurde eine verbesserte Beweglichkeit erreicht, so daß der Knabe z. B. die Hand zum Munde führen konnte, die Rotation aber nicht ganz behoben; der Arm blieb verkürzt. Infolge der Durchtrennung der Bicepssehne stand der Muskelbauch des Biceps hervor.

R. betrachtet die Erkrankung als meist angeboren, bisweilen vielleicht durch Muskellähmung bedingt. Besonders spricht das Vorkommen der Abnormität bei verschiedenen Kindern derselben Familie für eine intra-uterine Entstehung.

Ch. A. Powers. Nichtparasitische Cysten der Milz.

P. bringt die Statistik durch Mitteilung einer neuen Beobachtung auf 32 Fälle. Bei dem 18jährigen Kranken war die Geschwulst seit 4 Jahren gewachsen unter gleichzeitiger Abmagerung, Anorexie und Kopfschmerz. Fluktuation war deutlich. Die Wandungen der Cyste wurden bei der Operation $^1/_2$ Zoll dick gefunden und waren fest mit den umliegenden Geweben und Organen verbunden. Eine Exstirpation erschien deshalb unmöglich, was die spätere Autopsie auch bestätigte. Hintere Inzision und Drainage; Tod am 12. Tage infolge septischer Absorption von der nicht kollabierten Cystenwandung her.

P. stellt dann die 32 Fälle aus der Literatur zusammen unter kurzer Anführung der Krankengeschichten. Diese Fälle verteilen sich auf 8 männliche und 23 weibliche Personen (einer fraglich). Fast stets trat die Erkrankung im geschlechtsreifen Alter auf. Menstruation und Entbindungen scheinen von Einfluß auf die Entwicklung der Cysten zu sein. Auch Traumen und früheren Erkrankungen der Milz kommt eine Rolle zu.

Die Splenektomie ist die beste Operation. Sie wird notwendig bei Erkrankung, Verlagerung und Atrophie der Milz, andererseits wird sie unmöglich bei zu festen und ausgedehnten Verwachsungen. Dann treten Inzision und Drainage bzw. Marsupialisation in ihre Rechte. Fast alle Milzcysten sind groß und unilokulär und enthalten serös-blutige Flüssigkeit. Die Cystenwand besteht aus Milz- und Fasergewebe in wechselnder Dicke. Der Ursprung der Cysten dürfte in einem subkapsulären Bluterguß zu suchen sein. In manchen Fällen muß das primäre Hämatom aber im Parenchym gesessen haben. Bei letzteren sind Drucksymptome und peritoneale Verwachsungen viel weniger ausgebildet. Dafür kann es bei diesen Fällen zu einer richtigen Stielbildung kommen, so daß die Cysten im Stiel abgetragen werden können.

M. B. Carson. Entfernung der Blase wegen Karzinom.

Ein 49jähriger Zimmermann, der mit 25 Jahren wegen Blasenstein operiert war, klagte über häufiges und schmerzhaftes Harnen, daneben bestand Gewichtsverlust, zeitweises Blutharnen und schließlich Inkontinenz. Entleerte Gewebsstücke bewiesen, daß ein papilläres Karzinom vorlag. Bei der suprapubischen Cystotomie wurde eine pilzförmige Geschwulst von der Ausdehnung eines Silberdollars vom äußeren und oberen Rande der linken Harnleiteröffnung entfernt mit Resektion

der Schleimhaut am Stiel. Am 4. Tage trat eine Blutung ein. Bei der Wiedereröffnung fand man schon ein Rezidiv der Geschwulst. Es wurde deshalb die Blase exstirpiert, dazu das Bauchfell abgestreift, die Harnleiter um in sie eingeführte Katheter herum durchschnitten und unterbunden. Die Prostata wurde unversehrt gelassen. Mittels einer in den Mastdarm eingeführten Zange wurden die Harnleiter durch diesen hindurch hinuntergezogen und die Ligaturen außerhalb des Afters mit Sicherheitsnadeln befestigt. Am 3. Tage floß ein Teil des Harns aus der Wunde infolge Zurückgleitens des Harnleiters. Dann bildete sich ein Abszeß in der linken Leistenbeuge, der sich aber spontan entleerte. Die Harnleiter wären in den Mastdarmschlitzen besser mit Nähten befestigt worden.

Die totale Entfernung der Harnblase ist bis jetzt 23mal vorgenommen mit 11 Todesfällen und 12 Heilungen. Wiederkehrendenfalls würde C. die Methode von Modlinski mit Bildung einer neuen Blase aus dem Dickdarme bevorzugen.

G. T. Vaughan. Offener Urachus.

V. gibt eine Übersicht über 52 Fälle aus der Literatur nebst deren Krankengeschichten, denen er einen neuen eigenen Fall als 53. anreiht. 46 Fälle davon sind beiderseitig offene (nach Blase und Nabel), 4 nur nach der Blase und 3 nur nach außen. 26 sind angeboren, 19 später erworben. Die Zeit des Auftretens der Fistel schwankte von 6 Monaten bis 79 Jahren. 32 Fälle betrafen Männer. In 38 Fällen war operiert worden mit 32 Heilungen, 3 Todesfällen und 3 unbekannten Erfolgen. 2 Todesfälle sind der Operationsmethode zur Last zu legen, die nur darin bestand, das Nabelende des Urachus zu verschließen, und 11mal angewendet wurde. Die Operation der Wahl ist Exstirpation des Urachus und alles erkrankten Gewebes, Naht der Blasenöffnung, der Muskeln und der Haut mit oder ohne Drainage.

In V.'s Falle handelte es sich um einen 40jährigen Mann. Mit 17 Jahren hatte er zum ersten Mal Schmerz in der suprapubischen Gegend bekommen. 2 Wochen später entstand am Nabel eine Öffnung, aus der sich Eiter entleerte. Seit der Zeit wurde mit Unterbrechungen Eiter und Urin aus der Fistel abgesondert. Bei Verschluß der Fistel stellten sich Beschwerden ein. Der Geruch des Sekrets war ein sehr übler und verschlimmerte sich noch nach gelegentlichem Verschluß. Mit 34 Jahren hatte Pat. den ersten Anfall von Nierenkolik. Seitdem hatte er öfters kleinere derartige Anfälle mit Blutabgang aus der Harnröhre. Mit der Sonde kam man vom Nabel aus $3^1/_2$ Zoll weit nach der Blase zu. Bei der Operation wurde ein birnenförmiger, $3^1/_2$ Zoll langer, 75 ccm fassender Sack vorgefunden, der nur durch einen engen Spalt mit der Blase in Zusammenhang stand. Der Sack glich einer kleinen Blase; seine Wände bestanden aus muskulärem und fibrösem Gewebe und waren mit Schleimhaut ausgekleidet. Er wurde exstirpiert. Nach $1^1/_2$ Monaten wurde aus der rechten Niere ein $1^1/_4$ cm im Durchmesser großer Stein entfernt, nach weiteren 10 Monaten zwei Steine aus der linken Niere. Dann machte Pat. noch eine Appendicitis durch, von der er auch genas.

Es folgt noch eine kurze Besprechung der Urachuscysten.

J. W. Elliot. Behandlung gewisser mißlicher Fälle von Darmverschluß nebst Krankengeschichten.

E. betrachtet in gewissen Fällen von Darmverschluß mit weitgehender Erkrankung der Darmwand, wie z. B. bei bösartigen Geschwülsten, die Resektion mit Anlegung eines künstlichen Afters als die Operation der Wahl sowohl für den Dick- wie auch für den Dünndarm. Die beiden Darmenden werden an ihrer Mesenterialseite zusammengenäht bevor sie an der Bauchwand befestigt werden. Das erleichtert den späteren Verschluß des künstlichen Afters. Einen Todesfall bei Verschluß des künstlichen Afters hat E. nie gesehen, obwohl manchmal mehrere Operationen erforderlich waren. Er bezeichnet die Operation als ganz ungefährlich.

Bei der Resektion werden, falls nötig, zuerst die Mesenterialdrüsen entfernt, dann wird die betreffende Schlinge außerhalb des Bauches gelagert, die abführende Schlinge durchschnitten, die Schlingen an der Mesenterialseite zusammengenäht, die Geschwulst bzw. der Darmteil entfernt, schließlich nach Sicherung der Peri-

tonealhöhle die Klemme vom ausgedehnten Darmteil abgenommen. Ein so wegen Karzinom der Flexura sigmoidea operierter 35jähriger Mann war nach mehr als 1 Jahr gesund. Ebenso wurde ein 38jähriger Mann wegen gangränöser Intussusception im Kolon auf diese Weise operiert; der künstliche After mußte in zwei Sitzungen geschlossen werden. Der Kranke war 1 Jahr später gesund. Schließlich wurde diese Operation auch bei einem 22jährigen, früher gastroenterostomierten Mann angewendet gelegentlich einer Resektion im oberen Dünndarmteile wegen Gangrän infolge Thrombose der Gekrösvenen. Während der Zeit des Bestehens des künstlichen Afters wurde der aus dem oberen Ende abfließende Darminhalt künstlich in das untere geleitet und so mit Erfolg der Unterernährung vorgebeugt. Auch dieser Mann war nach 1 Jahr völlig gesund.

Einen gleichen Fall von Gangrän infolge Mesenterialthrombose, der ebenso operiert wurde, hat E. schon 1895 beschrieben. Von drei späteren derartig operierten Fällen aus der Literatur gibt er die Krankengeschichten in Kürze wieder.

Er bevorzugt für derartige Fälle die zweizeitige Operation vor der einzeitigen, weil letztere eine zu hohe Sterblichkeitsziffer aufweist.

E. W. Walker. Akute Perforation der Gallenblase mit freiem Erguß von Galle in die Bauchhöhle.

Durchbruch der Gallenblase nach Ulzeration durch Gallenstein. 3 Tage später, bei Temperatur von 39°, Laparotomie und Cholecystektomie.

A. J. Ochsner. Zusammenziehung des Duodenum unterhalb des Eintritts des Ductus communis und deren pathologische Bedeutung.

Untersuchungen haben gezeigt, daß eine gewisse Verengerung des Duodenum zwischen Pylorus und Einmündungsstelle des Ductus communis besteht, außerdem aber noch eine mehr oder weniger ausgesprochene Verdickung der Darmwandung 2—4 cm unter der Einmündung des Ductus communis, bedingt durch eine Zunahme der zirkulären Muskulatur. Diese bildet hier eine Art Sphinkter, der die Aufgabe hat, den Chymus behufs gehöriger Mischung mit Galle und Pankreassaft eine Zeitlang zurückzuhalten. Dieser Sphinkter spielt bei Entzündungen der Gallenwege eine ähnliche Rolle, wie der Pylorus bei Magenerkrankungen und die Ileocoecalklappe bei Appendicitis. So erklärt sich O., daß er in 14 angeführten Fällen von Gallengangs-, Duodenal- und Magenerkrankungen den obersten Teil des Duodenum dilatiert angetroffen hat.

R. Matas. Weitere Erfahrungen in der Radikaloperation zur Heilung von Aneurysmen mit Verf.s Methode der intrasakkulären Naht (Endoaneurysmorrhaphie).

M. gibt einen Bericht über 21 Fälle, nebst dem Anhang über 27 Fälle, die nach seiner Methode operiert worden sind. Seit seiner ersten Veröffentlichung im Jahre 1903 ist von 14 verschiedenen Chirurgen nach seiner Methode operiert worden. Alle sind von dem Erfolge der Operation befriedigt.

Bei den fusiformen Aneurysmen ist der Ort der Eintritts- und Austrittsstelle der Arterie nicht konstant. Er wird ebenso wie die Form der Aneurysmen selbst durch den Druck des umgebenden Gewebes bestimmt. In der Mehrzahl der Fälle entsprechen die beiden Mündungen dem oberen und unteren Pole der Säcke. In etwa 12% aber sind die Mündungen seitlich. So kann es vorkommen, daß gerade auf der dem Operateur zugekehrten Seite die zuführende Arterie liegt, was bei Freilegung und Spaltung des Sackes zu berücksichtigen ist.

Spindelförmige Aneurysmen hat M. als erster so behandelt, daß er über einem eingeführten weichen Katheter, der die beiden Arterien verbindet, die Wände des Aneurysmas durch Nähte zusammengezogen und so die richtige Lichtung der Arterie wieder hergestellt hat. Bei sackförmigen Aneurysmen wird die meist in der Längsrichtung schlitzförmige Verbindung zwischen Sack und Arterienrohr vernäht Der Sack kann dann veröden, ohne daß er exstirpiert wird. Es werden dazu versenkte resorbierbare Nähte zur Zusammenziehung der Wandungen verwandt, meist in zweireihiger fortlaufender Naht. Dieses Verfahren, obliterative Endoaneurysmorrhaphie, wird mit Verzicht auf die Wiederherstellung der Arterienlichtung (Arterio-

plastik) auch bei spindelförmigen Aneurysmen mit gebrechlicher Wandung in Anwendung gebracht. Der Aneurysmasack bleibt so in seiner Ernährung ungestört, ebenso, was das wichtigste ist, die kollaterale Zirkulation.

Von 21 Fällen sind 15 so operiert worden, alle mit gutem Erfolg. Bei einem Teile (4) der so operierten Fälle, bei denen es sich um sackförmige Ausbuchtung und um eine Öffnung handelte, ist die Öffnung in der angegebenen Weise vernäht worden (teilweise Arterioplastik). Auch die vollkommene Arterioplastik, Faltung des Aneurysmasackes um einen weichen Katheter herum, der vor der Schlußnaht wieder entfernt wird, ist gemacht worden (Publikationen von Morris 1903, Barrow, Danna). In einem Falle von Morris trat 2 Monate nach dieser Operation ein Rezidiv ein. Hier hätte wahrscheinlich eine zweite Vernähung des Sackes ohne Rekonstruktion der Arterienlichtung Heilung gebracht, wenn Pat. nicht die Amputation gewünscht hätte. Denn das Rezidiv hatte im obersten Teil eingesetzt, wo durch die Naht die Arterienlichtung wohl nicht gleichmäßig genug wieder hergestellt war. Morris selbst war dieser Ansicht. In der Tat ist auch in einem anhangsweise mitgeteilten Falle von Danna bei dem Rezidiv nach kompletter Arterioplastik allein durch die Endoaneurysmorrhapie ohne Wiederherstellung der Lichtung Heilung erzielt worden. In einem weiteren Falle von kompletter Arterioplastik, dem von Craig Barrow, in dem es sich auch um ein Aneurysma der Poplitea gehandelt hat, trat kein Rezidiv ein.

Die Wiederherstellung der Arterienlichtung beseitigt zunächst die Gefahr der Gangrän. Falls dadurch wirklich eine verstopfende Endarteriitis eintreten sollte, so ist zur Bildung eines Kollateralkreislaufes genügend Zeit gegeben. Eine unbedingte Notwendigkeit der Erhaltung der Arterienlichtung liegt aber, nach den bisherigen Erfahrungen zu urteilen, nicht vor. Ein großer Vorteil der M.'schen Operationsmethoden ist jedenfalls der, daß der Kollateralkreislauf nicht gestört wird. Wie die Erfahrungen zeigen, vollzieht sich die Verwachsung der Intima anstandslos, selbst wenn erst atheromatöse Stellen, wie in zwei Fällen, haben entfernt werden müssen. Die endothelialen Flächen haben die Neigung zur Verklebung, sobald der Blutstrom nicht mehr durch sie hindurchgeht, wie es ja vom Ductus arteriosus und den Nabelgefäßen her bekannt ist.

Der erste Fall ist von M. im Jahre 1888 operiert und ist dauernd geheilt. Die Obliteration des Sackes wird durch die zweireihige fortlaufende Catgutnaht erreicht. In den etwa noch übrig bleibenden Hohlraum wird entweder die Haut hineingezogen und mit Nähten befestigt, oder die Ränder des Sackes werden umgeschlagen oder auch reseziert. Mit Einziehung der Hautlappen und ohne solche ist je 8mal operiert worden, immer ohne Drainage. Bisweilen auftretende Eiterung beeinträchtigte das stets gute Resultat nicht. Reichen bei starren Höhlen die Hautlappen nicht aus, so tut man am besten, den nicht bedeckten Rest nach 8 Tagen mit Thiersch'schen Transplantationen auszufüllen. Es ist das besser als die Hautlappen zu mobilisieren wegen des Kollateralkreislaufes. — Resektion des überstehenden Lappens ist meist nur bei geplatzten Aneurysmen angebracht, wo neben dem Aneurysmasack noch Blutansammlungen sich vorfinden. Hier muß auch, ebenso wie in infizierten Fällen, drainiert werden. So ist 5mal operiert worden.

Die Nähte werden durch die ganze Dicke der Wand geführt. Als Nahtmaterial ist 4mal Seide, sonst immer Chromcatgut verwendet worden.

Gegenüber anderen Methoden hat das M.'sche Verfahren den Vorteil der einfachen Technik und der Sicherheit für den Kranken, da der Kollateralkreislauf nicht gestört wird. Der Vergleich der Resultate mit denen anderer Methoden sprechen durchaus zugunsten dieses Verfahrens. Es ist kein Todesfall vorgekommen, der der Operation zur Last zu legen wäre, keine Gangrän oder sekundäre Blutung. Aus den am Schluß ausführlich mitgeteilten Krankengeschichten ersieht man die durchaus günstigen Resultate. Aus diesen mag noch hervorgehoben werden, daß nach Unterbindung der Arterie oberhalb und unterhalb des Aneurysmas und nach Eröffnung des letzteren aus der distalen Öffnung eine lebhafte arterielle Blutung vorhanden war, die erst nach Naht der Öffnung stand. Ferner wurde bei

einem Kranken Pantzer's die Öffnung im Aneurysmasack quer vernäht, um die Lichtung der Arterie nicht zu verengen. Der Kranke ging nach 14 Tagen an Pyelitis zugrunde. Die Naht hatte aber gehalten, obwohl hochgradige Atheromatose der Arterien vorgelegen hatte, die bei der Operation erst mechanisch beseitigt werden mußte. Auffallend bei den Krankengeschichten sind schließlich die zahlreichen lokalen Infektionen, die aber dem guten Endresultate keinen Abbruch tun.

Im ganzen waren von den 17 Fällen, in denen die obliterative Endoaneurysmorrhaphie angewendet wurde, kein Rezidiv, ebenso nicht von den 4 Fällen mit gleichzeitiger seitlicher oder teilweiser Arterioplastik, wohl aber von den drei Endoaneurysmorrhaphien mit kompletter oder zirkulärer Arterioplastik zwei Rezidive zu verzeichnen und eine Dauerheilung (nach 18 Monaten).

Alle mitgeteilten Fälle sind von amerikanischen Chirurgen operiert, mit Ausnahme von zwei im Anhang kurz erwähnten, einem französischen (Le Fort) und einem italienischen (G. del Conte). In diesen beiden Fällen handelte es sich aber auch nur um atypische Endoaneurysmorrhaphien. **E. Moser** (Zittau).

25) **F. Lange** (München). Künstliche Gelenkbänder aus Seide.

(Münchener med. Wochenschrift 1907. Nr. 17.)

L. hat anfangs mit den künstlichen Sehnen und Gelenkbändern dieselben Erfahrungen wie Herz (s. ds. Bl. 1907) gemacht, daß nämlich 4—8 Wochen nach der Verbandabnahme ein Rezidiv sich einstellte. Infolgedessen hat er die operierten Glieder mindestens $^1/_2$ Jahr lang mittels Schuhen und Schienen nachbehandelt und nicht eher diese Schutzmaßnahmen weggelassen, bis die Tastung die Umwachsung der künstlichen Gelenkbänder usw. mit einem dicken Mantel von Bindegewebe ergab; seitdem er in dieser Weise vorging, blieben Rezidive aus. — Bei den paralytischen Schlottergelenken des Fußes begnügte L. sich mit Verkürzung der Dorsalflektoren durch eine Raffnaht mit entsprechender Nachbehandlung; bei den Schlottergelenken des Knies dagegen wendete er neben der Raffnaht des Semitendinosus und Semimembranosus die Bildung neuer künstlicher Gelenkbänder aus Seide auf der Beugeseite des Knies mit nachfolgender Eingipsung des letzteren in rechtwinkliger Stellung an und erzielte ideale Heilungen bei Befolgung der obigen Vorsichtsmaßregeln. — Die Arthrodese hält L. für eine unsichere Operation, die leicht zu Rezidiven führt, wenn nicht jahrelang Apparate getragen werden.

**Kramer** (Glogau).

26) **Wallace.** Nine cases of carbolic acid gangrene; with short notes.

(Brit. med. journ. 1906. Mai 11.)

Von diesen neun Fällen von Fingergangrän nach Karbolumschlägen sah W. im Lauf eines Vierteljahres allein sechs. Einzelne Umschläge hatten bis zu 24 Stunden Zeit gehabt, einzuwirken. Ein undurchlässiger Stoff war in keinem Falle benutzt worden. Zweimal handelte es sich wahrscheinlich um reine Karbolsäure, zweimal um starke Lösungen, im übrigen um dünne Lösungen bis 5%. Stets endete die Gangrän mit spontaner oder operativer Amputation von Fingergliedern.

W. geht des näheren auf die Entstehungsursache dieser Gangrän ein und beschuldigt im wesentlichen eine persönliche Idiosynkrasie. **Weber** (Dresden).

27) **Stappenbeck.** Bericht über die in der Breslauer chirurgischen Klinik behandelten Schußverletzungen.

(Mitteilungen aus den Grenzgebieten der Medizin u. Chirurgie 1907. III. Supplem.)

In den Jahren 1890—1905 kamen 125 Personen mit meist frischen Schußverletzungen zur Behandlung. Hervorgehoben seien folgende Gruppen:

17 Schußverletzungen mit Eröffnung der Gehirnkapsel. Davon endeten tödlich 13, 9 ohne, 4 trotz einer Operation; 4 kamen mit dem Leben davon, alle waren operiert worden. Die wichtigste Indikation zur Operation gab intrakranielle Blutung ab, 5mal; in einem Falle wurde wegen beginnender meningitischer Erschei-

nungen, 1mal bei ganz oberflächlichem Sitz des Geschosses zur Hebung der deprimierten Knochenstücke, 1mal wegen Hirndruck und Reizerscheinungen von der Hirnrinde aus operiert.

32 Brustschüsse, darunter nur eine Herzverletzung. 9 nicht komplizierte Lungenschüsse heilten glatt.

2 perforierende Bauchschüsse wurden operiert; beide endeten mit Tod.

41 Extremitätenschüsse; von 23 Weichteilverletzungen heilten 7 reaktionslos. 2 Fälle von Tetanus, beide tödlich trotz Injektion mit Tetanusantitoxin.

**Haeckel** (Stettin).

28) **Bergasse.** Coup de feu a blanc; plaie de la jambe.

(Arch. de méd. et de pharm. militaires 1907. April.)

29) **Gresnier.** Blessure de l'avant-bras gauche par coup de feu a blanc; amputation immediate.

(Ibid.)

Zwei Verletzungen durch Platzpatronenschuß. Im ersten Falle wurde auf 1 m Entfernung der Unterschenkel verletzt außen in seiner oberen Hälfte. Die unregelmäßige Wunde hatte die Größe eines Fünffrankstückes, die Fibula war freigelegt, aber nicht gebrochen. Die Wunde wurde tamponiert und prophylaktisch Antitetanusserum subkutan verabreicht. Eine phlegmonöse Entzündung machte später noch einen kleinen Eingriff notwendig. Dann heilte alles gut aus.

Im zweiten Falle war aus Unvorsichtigkeit das Gewehr losgegangen, als der Arm auf der Mündung lag. Einschuß, 12 cm lang, dorsal am Ellbogengelenk, Ausschuß, 15 cm lang, volar in der Gegend des oberen Endes des Radius. Da sowohl die Ulna wie der Radius in mehrere Stücke zerschmettert war, da außerdem die Muskeln, der N. medianus und radialis, sowie, der Blutung nach zu urteilen, auch größere arterielle Gefäße verletzt waren, wurde am Oberarm amputiert und prophylaktisch Tetanusserum eingespritzt. Guter Heilverlauf. G. glaubt, daß man das Glied hätte nicht erhalten können, da die Unterbindung der Art. axillaris, die wegen der Blutung nötig gewesen wäre, bei der vorliegenden allgemeinen Verletzung zur Gangrän des Armes geführt hätte. **Herhold** (Brandenburg).

30) **Stadler** (Leipzig). Über Knochenerkrankung bei Lues hereditaria tarda.

(Fortschritte auf dem Gebiete der Röntgenstrahlen Bd. XI. Hft. 2.)

Den bisher veröffentlichten Fällen fügt Verf. einen weiteren Fall zu. Es handelt sich um einen 17jährigen Pat., der bei Nacht große Schmerzen in beiden Unterschenkeln und beiden Unterarmen hatte. Die Mutter des Pat. hatte fünf Fehlgeburten durchgemacht, außerdem starben zwei Kinder im Säuglingsalter.

Die Unterschenkel zeigen die bekannte säbelförmige Verkrümmung nach vorn und sind auf Druck sehr schmerzhaft.

Auf dem Röntgenbild ist die Knochenstruktur zum großen Teile verwischt. Daneben zeigt sich deutliche Periostitis ossificans. Ganz ähnliche Veränderungen zeigen die Vorderarmknochen; die Rindenschicht erscheint verbreitert und aufgelockert. Die äußeren Begrenzungslinien sind unregelmäßig und unscharf, deuten auf periostale Wucherungen hin. Die Epiphysenlinien sind, wie an den Beinen, breit und stark gezackt.

Als Ursache der Verkrümmung spricht Verf. das gesteigerte Längenwachstum eines abnormen weichen Knochens an; dieses Längenwachstum ist wohl bei der luetischen Osteoperiostitis in der Hauptsache als Folge eines Reizzustandes in den Epiphysen anzusehen.

Warum gerade die Tibia und die Vorderarmknochen mit Vorliebe bei der Lues hereditaria tarda erkranken, ist schwer zu sagen. **Gaugele** (Zwickau).

31) **A. Lane.** Clinical remarks on the operative treatment of fractures.

(Brit. med. journ. 1907. Mai 4.)

Der bekannte Verfechter der blutigen Behandlung von Knochenbrüchen bespricht an der Hand eines Falles die Schwierigkeiten bei der operativen Geraderichtung veralteter, schief und mit Verkürzung geheilter Oberschenkelbrüche, die in der Anpassung der geschrumpften Weichteile an den neuen Zustand begründet sind. Ein genauer Operationsplan an der Hand des Röntgenbildes ist Bedingung. Im allgemeinen verschraubt Verf. die schräg durchtrennten Knochenenden fest miteinander mit Hilfe von Stahlplatten. Der Erfolg im vorliegenden Falle war vorzüglich.

Eine andere Art von veralteten Oberschenkelbrüchen, die mit Flexionsbehinderung und übermäßiger Drehung nach außen ausheilt und operativ sehr zugänglich ist — die Epiphysenlösung am oberen Femurende — hat Verf. mehrfach mit Erfolg verbessert durch folgenden Eingriff: Freilegung der Gelenkkapsel von vorn, Entfernung vom meistens vorspringenden Oberschenkelhalsstumpfe bis zur Ermöglichung besserer Beugung und Raffung des erschlafften Lig. ileo-femorale mit Silberdraht. Diese Raffung wird soweit geführt, bis die Drehung des Beines die des anderen nicht mehr übertrifft. Beweise für die Richtigkeit seiner Behauptung führt A. weiter nicht an. **Weber** (Dresden).

32) **Poenaru-Caplescu** (Bukarest). Zwei Fälle von Gefäßnaht.

(Spitalul 1907. Nr. 10.)

Im Laufe zweier schwieriger chirurgischer Eingriffe geschah es, daß P.-C. einmal die Axillararterie und das andere Mal die V. saphena interna in einer Ausdehnung von 20 resp. 12 mm und in longitudinaler Richtung anschnitt. Die Gefäße wurden sogleich mit Catgut genäht, darüber die Gefäßscheide ebenfalls mittels einiger Nähte vereinigt, und es konnte so vollkommene Heilung erzielt werden. Im ersteren Falle blieb der Radialpuls ununterbrochen gut fühlbar, und auch im zweiten Falle war keine Zirkulationsstörung zu bemerken.

**E. Toff** (Braila).

33) **Graetzer.** Zur Ätiologie des angeborenen Schulterblatthochstandes.

(Mitteilungen aus den Grenzgebieten der Medizin u. Chirurgie 1907. III. Supplem.)

Beschreibung eines Falles von doppelseitigem, angeborenem Schulterblatthochstand bei einem 21jährigen Mädchen, kompliziert mit Schiefhals, partiellen Defekten im Bereiche der Mm. pectorales, cuculares, rhomboidei, Rippendefekten, Spaltbildungen der Wirbelsäule; besonders erwähnenswert sind zwei Knochenleisten, die dicht unterhalb der Vertebra prominens von der Wirbelsäule ihren Ausgang nehmen und, nach unten außen divergierend, den Schulterblättern zustreben. Am überraschendsten ist im Röntgenbild der Schatten einer offenbar knöchernen Geschwulst, die, subkostal gelegen, die Rippen bucklig vorzuwölben scheint. Bezüglich der Ätiologie stellt sich G. auf Seite derer, die die Deformität als Resultat amniotischer Verwachsungen ansehen. **Haeckel** (Stettin).

34) **Petty.** Fracture of the coracoid process of the scapula caused by muscular action.

(Annals of surgery 1907. März.)

Der in der Überschrift genannte und durch das Röntgenbild nachgewiesene Bruch kam dadurch zustande, daß ein Mann einen Betrunkenen mit einer Hand von seinem Wagen herabließ. Er fühlte dabei einen heftigen plötzlichen Schmerz in der rechten Schulter und konnte den Arm von da an nicht mehr erheben. Druck auf den Proc. coracoideus war schmerzhaft. Die Heilung erfolgte in 5 Wochen dadurch, daß der Arm durch Anbinden an den Brustkorb ruhig gestellt wurde. Die Ursache dieser Brüche liegt nach Verf. in einer forcierten Beugung der Schulter. **Herhold** (Brandenburg).

35) **P. M. Krassin.** Luxatio humeri erecta.

(Russ. Archiv für Chirurgie 1906. [Russisch.])

In der Rasumowski'schen Klinik wurden zwei sehr typische Fälle beobachtet:

1) Ein 63jähriger Bauer suchte sich an einem Querbalken zu halten, als er eine Treppe hinunterfiel, mußte aber loslassen und fiel mit ausgestrecktem Arm zu Boden.

Die Reposition gelang am nächsten Tage leicht nach Middeldorpf.

2) Es handelt sich um einen 85jährigen Mann. Vor 4 Jahren erlitt er die gleiche Verletzung: er wollte einen zweirädrigen Wagen umwerfen und packte zu dem Zweck die Gabel. Der Ruck war aber zu schwach, der Wagen fiel wieder zurück und Pat. erhielt einen Schlag gegen den erhobenen linken Arm. Von da an konnte er den Arm nicht mehr senken. Alle Laienversuche zur Reposition scheiterten. Im Laufe der Zeit sank der Arm wieder herunter, war aber unbrauchbar. Jetzt fiel Pat. auf den linken Arm und kam deshalb in die Klinik. Er hatte wieder eine Luxatio erecta, die bei seiner großen Magerkeit in allen Einzelheiten gut zu untersuchen war.

Die Reposition gelang trotz Narkose nicht. Von einem blutigen Eingriff wurde abgesehen angesichts des hohen Alters des Kranken.

**V. E. Mertens** (Breslau).

36) **Borchard.** Die Verletzungen des N. radialis und ihre Behandlung.

(Deutsche Zeitschrift für Chirurgie Bd. LXXXVII. p. 1.)

B. verfügt über eine reiche Erfahrung betreffs durch die verschiedensten Arten von Verletzung entstandener Radialislähmungen. Er teilt seine Beobachtungen, an jede sachgemäße Allgemeinbesprechung anschließend, mit. Fall 1 und 2 betreffen Lähmungen, die durch Muskelanpressung des Nerven gegen den Oberarmschaft entstanden sind (»indirekte Lähmung«). Beidemal Genesung bei Behandlung mit Elektrizität usw. — Fall 3. Schnittwunde auf dem Vorderarmrücken, deren völlige Vernarbung zur Ausführung der Nervenspätnaht abgewartet wird. Letztere führt zur Heilung. — Fall 4. Stich in die hintere Achselfalte mit Verletzung des Radialnerven und der Brachialarterie. An letzterer bildet sich ein Aneurysma, das auf den Ulnaris drückt. Exstirpation des stark verwachsenen Aneurysmas, Spätnaht des zu $^2/_3$ durchschnittenen Radialnerven mit gutem Erfolg. — Um Störung infolge von eingeheiltem Fremdkörper handelt es sich in Fall 4a, der übrigens den Ulnarnerven betrifft. Schrotschuß in den Vorderarm, der Lähmung hinterließ. Bei der Operation wird ein Schrotkorn aus einer spindeligen Nervenauftreibung entfernt; Heilung. — Folgen einige Fälle von Nervenschädigung durch stumpfe Gewalt, und zwar in Fall 5 durch aufstürzende Lehmmassen, in Fall 6 und 7 durch Überfahren. Bei den hier gemachten Operationen — stets an der Umschlagsstelle des Radialis am Oberarme — fanden sich kleine, narbige, einschnürende Bindegewebsstränge, die einfach getrennt wurden, stets mit günstigem Erfolge. — Fall 8. Radialislähmung bei veralteter Verrenkung des Radiusköpfchens, nach Resektion des letzteren Besserung. — Fall 9. Lähmung nach vor 5 Jahren erlittenem und mit starken Callusmassen geheiltem Ellbogengelenkbruch. Der 15 cm weit freigelegte Nerv zeigt zwei Einschnürungen, davon eine, wo er über den Rand der Callusmassen biegt. Einmeißelung einer Rinne in die Callusmassen, Einbettung des Nerven in Muskulatur; völlige Heilung. — In Fall 10 trat die Lähmung allmählich nach der Heilung einer Osteomyelitisoperation am Oberarm ein. Man findet bei der operativen Revision den Nerv mit Narben fest an den Knochen gezogen und über einen Knochenvorsprung in die Sequestrotomiemulde gezogen, wo er spindelig verdickt ist. Freilegung des Nerven, Einbettung desselben in Muskellappen, Glättung des Knochens; glatte Wundheilung, doch keine genügende funktionelle Wiederherstellung der nervösen Störungen. — Fall 11 betrifft eine große Weichteilzerreißungswunde am Oberarme, nach deren Heilung binnen 8 Wochen die Radialislähmung immer deutlicher vortrat. Schwierige Aus-

präparierung des Nerven aus den Narben 8 cm weit. An der Umschlagsstelle über den Humerus ist er spindelig verdickt. Aufbettung des Nerven auf Muskellappen, Hautüberdeckung mittels plastischer Lappenbildung. Völlige Beseitigung der Lähmung. — Der letzte, 12., Fall betrifft die Exstirpation eines Neuroms, bei der 12 cm aus der Kontinuität des Radialisstammes geopfert werden mußten. B. pflanzte beide Nervenstümpfe in die auseinander gedrängten Fasern des Musculo-cutaneus ein mit dem Erfolge, daß nach $^3/_4$ Jahr in dem gelähmt gewordenen M. supinator und Triceps Funktionsrückkehr deutlich ist, während die Fingerstrecker noch gelähmt sind.

Mißerfolge hat B. demnach bei seinen Operationen nicht zu verzeichnen, und redet er auf Grund hiervon der operativen Therapie das Wort. Was den Zeitpunkt letzterer betrifft, so ist er natürlich verschieden, je nachdem die Lähmung sofort durch die Verletzung oder erst im Weiterverlauf zustande kommt. Bei scharfer Kontinuitätstrennung ist sofortige Nervennaht am Platze; liegt Trennung durch stumpfe Gewalt vor, so ist zu warten, bis die Blutergüsse resorbiert sind. Bei Zweifel, ob Nerventrennung oder nur Nervenkompression vorhanden, warte man 6—8 Wochen. Neuralgien indizieren frühzeitigen Eingriff. Bei Frakturen ist mit Operieren bis zur Konsolidation des Knochens, bei verunreinigten Wunden deren völliger Narbenschluß abzuwarten. **Meinhard Schmidt** (Cuxhaven).

37) **A. Holm.** Ein Fall von Luxatio traumatica nervi ulnaris.

(Hospitalstidende Jahrg. 49. p. 461.)

Verf. hat in der Weltliteratur nur 26 Fälle von diesem Leiden zusammenstellen können und teilt einen neuen Fall aus der Poliklinik des Kommunehospitals in Kopenhagen (Prof. Poulsen) mit. Es handelt sich um einen 17jährigen Tischlerlehrling, der einen Stoß gegen den linken Ellbogen bekam. Es stellten sich sogleich heftige Schmerzen ein, die in den Unterarm ausstrahlten und nachließen, sobald er den Arm streckte. Der Nerv wurde, nach Schwartz, durch einen Periostlappen, der vom Epicondylus internus abgemeißelt und gegen das Olecranon aufgebogen wurde, festgelegt. Heilung. **Hansson** (Cimbrishamn).

38) **Ashhurst.** Ganglion in the flexure of the elbow.

(Univ. of Pennsylvania med. bull. 1907. März—April.)

Fall von eigroßem Ganglion mit dem ungewöhnlichen Sitz in der Ellbeuge, welches fest mit der Bicepssehne verwachsen war, und einen Stiel besaß, der von der Tuberositas radii unter der Bicepssehne ausging; die Geschwulst hatte sich nach der Außenseite der Sehne zu entwickelt, die tiefe Fascie jedoch nicht durchbrochen. A. erörtert die Differentialdiagnose und führt vier ähnliche Literaturfälle kurz an **Mohr** (Bielefeld).

39) **Scudder.** Arthroplasty upon the elbow joint.

(Annals of surgery 1907. Februar.)

Infolge einer Ruhigstellung des rechten Ellbogengelenkes wegen Bruch des Olecranon war eine völlige Versteifung desselben eingetreten. S. machte einen senkrechten dorsalen Schnitt über das Gelenk, der am Oberarme nur bis auf das Fett, am Unterarme bis auf die Muskeln geführt wurde. Nach kräftigem Zurückziehen der Haut am Oberarme bildete er einen 3 Zoll breiten, 5 Zoll langen rechteckigen Lappen, dessen Basis genau in der Höhe des Gelenkspaltes lag, und der aus Fett und Fascie bestand. Das Olecranon wurde nun von dem Schafte der Ulna getrennt, das Ellbogengelenk durch forciertes Beugen des Unterarmes zum Klaffen gebracht und alles zwischengelagerte Gewebe, auch das periostale, entfernt. Nunmehr schlug S. den Fascienlappen unter Drehung desselben zwischen Ober- und Unterarmknochen, befestigte ihn in seiner Lage durch einige Nähte, nähte das Olecranon mit Aluminiumbronze an die Ulna und dann darüber die Haut. Feststellung des Armes im rechten Winkel. 1 Jahr nach der Operation war das Resultat ein sehr günstiges, der Arm konnte etwas über den rechten Winkel hinaus gebeugt und fast bis zur Geraden gestreckt werden.

**Herhold** (Brandenburg).

40) **Cole.** Fractures of the upper end of the radius — some personal experiences together with radiographs and plates and stereoscopic views.

(Post-graduate 1907. Mai.)

Bei Brüchen des Radiusköpfchens soll nach Verf.s Ansicht der Arm mit rechtwinklig gebeugtem Ellbogengelenk in Mittelstellung zwischen Pro- und Supination eingegipst werden, und erst später entschieden werden, ob operative Maßnahmen erforderlich sind.

Ist der Hals des Radius gebrochen, wird die sofortige Exstirpation der Bruchstücke empfohlen, ebenso wenn zugleich das Köpfchen gebrochen ist.

Bei Komplikation mit Bruch der Ulna hüte man sich vor blutigen Eingriffen nach Möglichkeit; man kommt ohne sie meist weiter.

Verf. gibt zu seinen Ausführungen eine Erläuterung durch die Reproduktion der Röntgenogramme von fünf Fällen eigener Beobachtung.

**W. v. Brunn** (Rostock).

41) **Debaisieux** (Louvain). Cicatrice vicieux de la paume de la main. Autoplastie par la méthode italienne.

(Journ. de chir. 1906. Nr. 7.)

Bei funktionsbehindernden großen Narben der Hand kann die Exzision weder mit Überpflanzung Thiersch'scher Läppchen noch ganzer Hautlappen Erfolg ohne nachfolgende Schrumpfung geben. Verf. empfiehlt dafür unter Beschreibung eines einschlägigen Falles warm die Autoplastik mit Haut aus der Brust. Die ernährende Brücke trennt er nach 17 Tagen. Zum guten Erfolg ist nötig, daß der Lappen doppelt so groß wie der Defekt ist, eine breite Brücke hat, und daß der Rand des Defektes nach Art einer Manschette aufgeklappt wird, um eine möglichst breite Annähungsfläche zu bieten. **Vorderbrügge** (Danzig).

42) **Stappenbeck.** Zwei Fälle von Selbstverstümmelung bei russischen Militärpflichtigen.

(Deutsche militärärztl. Zeitschrift 1907. Hft. 3.)

Zwei russische Juden hatten sich, um Befreiung vom Militärdienst zu erlangen, durch Zahlung von 100 Mark einen gekrümmten rechten Zeigefinger verschafft. Der betreffende Feldscheer hatte sich folgenden Verfahrens dabei bedient. In dem einen Falle legte er auf die Beugeseite des Zeigefingers ein blasenziehendes Pflaster; nachdem die Oberhaut auf diese Weise zerstört war, pinselte er wiederholt Höllensteinlösung darauf, trug die Granulationen mehrmals mit der Schere ab und verband während der ganzen Behandlungszeit den Finger in extremer Beugestellung. Im anderen Falle hatte der Feldscheer subkutan eine scharfe Flüssigkeit an der Hohlhandfläche des Zeigefingers eingespritzt und dann ebenfalls in extremer Beugung verbunden. In beiden Fällen waren beide Fingergelenke unbeweglich in flektierter Stellung, und es waren beide Leute vom Militärdienst befreit worden. Auf Wunsch der Leute suchte S. die Kontraktur zu beseitigen, indem in dem einen Falle orthopädisch, in dem zweiten operativ mit Sehnendurchtrennung und Sehnenplastik vorgegangen wurde. Das Resultat war in beiden Fällen kein befriedigendes. **Herhold** (Brandenburg).

43) **Evers.** Ein Fall von Spontangangrän an einzelnen Fingerkuppen der linken Hand.

(Deutsche Zeitschrift für Chirurgie Bd. LXXXVII. p. 290.)

Beobachtung aus der Göttinger Klinik (Braun), einen 16jährigen Lehrling betreffend, dessen Erkrankung mit einer Pneumonie begann. Es folgten Lokalgangränen an Fingern linkerseits, sowie septische Entzündungen bzw. Abszedierungen am rechten Handgelenke, linker Schulter, linker Mittelhand und Kreuzbein, die verschiedentliche Operationen erforderten, schließlich Heilung. Erklärung nicht

ganz einwandsfrei zu leisten, wahrscheinlich Sepsis mit Metastasen durch Embolie. Angioskl erotische Gangrän ist wohl ausschließbar.

**Meinhard Schmidt** (Cuxhaven).

44) **Hay.** The treatment of sciatica by means of saline injections.

(Glasgow med. journ. 1907. Mai.)

Verf. berichtet über vier Fälle von Ischias, die er vermittels intraneuraler Injektionen von physiologischer Kochsalzlösung erfolgreich behandelt hat. Es handelte sich um Personen von 44—52 Jahren, die teilweise seit Jahren krank waren. In allen Fällen wurden die Beschwerden beseitigt, ein Fall war noch nach 7 Jahren rezidivfrei, die drei übrigen noch nach 3, $2^1/_2$ bzw. $1^1/_2$ Monaten.

**W. v. Brunn** (Rostock).

45) **De Beule** (Gand). Névralgie du sciatique développée sur la base d'un dermato-liomyome.

(Ann. de la soc. belge de chir. 1907. Mai.)

Die Geschwulst war kirschgroß und saß an der Außenseite des rechten Knies. Sie war bei den mehrere Jahre lang zahlreich angewandten Kuren niemals beachtet worden. Bei Druck auf die Geschwulst konnte ein typischer Anfall im N. peroneus ausgelöst werden; bei der Exstirpation zeigte sich an der Unterseite der Geschwulst eine Rinne, in der der Nerv lag. Sofortige Heilung (9 Monate). Die Geschwulst bestand histologisch aus kreuz und quer verlaufenden Muskelfasern; ihren Ursprung hat man wohl in den in der Haut befindlichen Muskelelementen zu suchen.

**Vorderbrügge** (Danzig).

46) **Köhlisch.** Ein Fall von Luxatio perinealis femoris.

(Deutsche militärärztl. Zeitschrift 1907. Hft. 6.)

Die seltene Verrenkung kam durch Überschlagen mit dem Pferde zustande, wobei sich der Pferderumpf auf dem abgespreizten linken Oberschenkel wälzte. Der linke Oberschenkel war nach erfolgter Verrenkung spitzwinklig gegen den Oberkörper gebeugt und nach außen rotiert. Der Trochanter war nicht, der Oberschenkelkopf im prall gespannten Adduktorenwulst dicht am Damme zu fühlen. Die Einrenkung gelang in Narkose leicht durch Zug, Rotation nach innen und Streckung.

**Herhold** (Brandenburg).

47) **J. Fouchon-Lapeyrade.** Contribution à l'étude de la coxalgie par la radiographie.

Thèse de Paris 1906.

Die Diagnose und Therapie der tuberkulösen Koxitis haben in der röntgenographischen Untersuchung ein wichtiges Hilfsmittel, dessen Benutzung in allen einschlägigen Fällen zu empfehlen ist. In therapeutischer Beziehung zeigt das Bild den Sitz der Erkrankung in genauer Weise, was namentlich für die Vornahme der von Calot empfohlenen tiefen Einspritzungen von Vorteil ist, die aus Jodoform 10,0 g, Kreosot und Guajakol ää 2,0, Naphthol. camphorat. 5,0, Äther 12,0, Ol. olivar. sterilisat. 100,0 bestehen. Die mit den reihenweise vorzunehmenden Einspritzungen erzielten Erfolge sind sehr zufriedenstellend. Chirurgische Eingriffe sollen nur ausnahmsweise vorgenommen werden.

Verf. hat seine Beobachtungen in Berck-sur-mer gemacht und dort Gelegenheit gehabt, zahlreiche Röntgenographien auszuführen, die seine Arbeit in interessanter Weise illustrieren.

**E. Toff** (Braila).

48) **Tietze.** Drei Fälle von Knochenimplantation.

(Mitteilungen aus den Grenzgebieten der Medizin u. Chirurgie 1907. III. Supplem.)

Die Kontinuitätsresektion der Diaphysen wegen bösartiger Geschwülste liefert an den unteren Extremitäten oft unbefriedigende Ergebnisse, da nacher doch noch umständliche Prothesen zu tragen sind. Das eigentliche Feld dieser Opera-

tion ist die obere Extremität. T. gibt zwei erfolgreich so behandelte Fälle. In dem einen wurde Resektion des untersten Endes des Radius mitsamt der Gelenkfläche in der Länge von 4 cm ausgeführt; als Ersatz wurde die Grundphalanx der linken großen Zehe des Pat. mitsamt dem Periost genommen; das Köpfchen wurde abgetragen, das erhaltene proximale Gelenkende gegenüber dem Os naviculare gelegt. Der Knochen heilte ein, knöchern verwachsen mit dem Resektionsende des Radius. Im zweiten Falle wurde das untere Ende der Ulna in der Länge von 6 cm reseziert und ersetzt durch ein ebenso langes Stück aus der vorderen Kante der Tibia mit Periost. Auch hier erfolgte knöcherne Vereinigung mit der Ulna. Im Anschluß daran teilt T. noch einen weiteren Fall von Knochentransplantation mit: der tuberkulöse zweite Metacarpus wurde bis auf einen kleinen Rest reseziert, der Defekt durch ein gleich langes Stück aus dem 4. Metatarsus ersetzt. Auch dieses Knochenstück heilte ein und verschmolz mit dem Reste des Metacarpus zu einem einheitlichen Knochen.

In jedem Falle wurde der Knochen in die Weichteile eingesetzt ohne Knochennaht oder sonstigen Fixierungsmittel. **Haeckel** (Stettin).

49) **P. Bastianelli** (Florenz). Autoplastia ossea nelle perdite estese di sostanza della tibia.

(Clinica chirurgica 1906. Nr. 3.)

B. hat in zwei Fällen von Tibiaosteomyelitis eine Knochenplastik erfolgreich ausgeführt.

1) 15jähriger Knabe, der im 2. Lebensjahr an einer offenbar osteomyelitischen Entzündung des linken Schienbeines mit Schwellung, Eiterung und Sequestrierung bei hohem Fieber erkrankte, aber nie ärztlich behandelt wurde. Wesentlicher Wachstumsunterschied der linken unteren Extremität zur rechten (Oberschenkel um 4 cm, Unterschenkel 8 cm kürzer, 6 cm Verlust durch Varusstellung des Fußes und Kleinheit der Fußwurzel), Pseudarthrose und Defekt des Schienbeines in einer Länge von 8 cm. Es wird der obere Teil der restlichen Schienbeindiaphyse entfernt und die ganze Fibula, welche knapp unter ihrem oberen Ende quer durchtrennt wurde, in die etwas ausgehöhlte obere Tibiaepiphyse mit Hilfe der normalen Muskelspannung hineingedrückt. Durch die Operation wurde ein Längengewinn von 4 cm, durch orthopädische Behandlung ein weiterer von 10 cm in aufrechter Stellung (samt kompensatorischer Skoliose) erzielt, sowie die volle Gehfähigkeit erreicht. 1 Jahr später war die Differenz von 4 cm durch weitere Übungen (vielleicht auch durch reguläres Längenwachstum der neuen Tibiadiaphyse) auf 2 cm reduziert.

2) 14jähriger Knabe mit frischer akuter Osteomyelitis im linken Schienbeine, speziell im unteren Drittel. Resektion der erkrankten Partie. Nach 8 Tagen wird die Fibula im oberen Drittel durchtrennt, die Tibia an der äußeren Seite in der gleichen Länge vom Periost entblößt und leicht ausgehöhlt und die sodann an der inneren Seite des Periosts beraubte Fibula in dem Längsfalz der Tibia befestigt. Glatte Heilung, sehr gutes statisches und funktionelles Resultat.

**J. Sternberg** (Wien).

50) **Tricot.** Note sur une plaie pénétrante du genou par projectile de petit calibre.

(Arch. de méd. et de pharm. militaires 1907. April.)

Schußverletzung infolge Unglücksfalles durch einen 7 mm-Revolver von großer Durchschlagskraft (350 m Anfangsgeschwindigkeit) auf eine Entfernung von 1,5 m. Das Geschoß war von vorn durch die Kniescheibe ins linke Kniegelenk gedrungen und in demselben stecken geblieben. Das Knie war durch einen Erguß gewaltig geschwollen, das Röntgenbild zeigte das Geschoß zwischen äußeren Oberschenkelknorren und Kreuzband. Durch lateralen bogenförmigen Schnitt wurde das Gelenk eröffnet und das Geschoß samt dem Bluterguß entfernt. Die Kniescheibe hatte einen glatten Schußkanal, war nicht gesplittert. Die Kapsel wurde bis auf eine untere

für das Drain bestimmte Öffnung wieder genäht. Glatter Heilungsverlauf, nach 3 Monaten konnte der Verletzte (Matrose) seinen Dienst wieder aufnehmen.

**Herhold** (Brandenburg).

51) **H. Landwehr.** Heilungsergebnisse von Patellarfrakturen. (Aus dem Bürgerhospitale zu Köln, Abteilung Geh.-Rat Bardenheuer.)

(Münchener med. Wochenschrift 1907. Nr. 14.)

Von den in Bardenheuer's Abteilung in der Zeit von 1898—1905 beobachteten 37 Kniescheibenbrüchen sind 16 mit Eröffnung des Gelenkes (ca. 8 bis 10 Tage nach der Verletzung) und Catgutnaht (1mal Bronzesilberdrahtnaht) behandelt worden, während in 14 das Extensionsverfahren, event. nach Punktion eines starken Hämarthros, in Anwendung kam. Über 16 dieser Fälle liegen Angaben betreffend die Enderfolge vor, die L. zu der Schlußfolgerung führen, »daß das individualisierende Verfahren in der Behandlung der Kniescheibenbrüche berechtigte Rücksichtnahme verdient, da mit den unblutigen Maßnahmen in zahlreichen Fällen gleich gute Erfolge, wie mittels der Operation, zu erzielen seien und die Gefahren einer Methode vermieden werden, die auf absolute Zuverlässigkeit nicht Anspruch machen könne«.

**Kramer** (Glogau).

52) **F. Linkenheld.** Doppelseitige Rißfraktur der Tuberositas tibiae.

(Deutsche Zeitschrift für Chirurgie Bd. LXXXVII. p. 226.)

Die eigene, vom Verf. beschriebene, aus der Göttinger Klinik (Braun) stammende Beobachtung betrifft einen 16jährigen Gymnasiasten, der in der Absicht, einen Längssprung über das »Pferd« zu machen, einen starken Anlauf nahm, aber, mit den Stiefelabsätzen am Sprungbrett hängen bleibend, nach vornüber gegen die hintere Polsterung des Pferdes stürzte. Hierbei machte er, um nicht nach vorn in die Knie zu sinken, eine heftige Muskelaktion des Oberkörpers nach hinten, fiel dabei hin und konnte sich nicht mehr erheben. Resultat: mächtige Schwellung der Kniegelenksgegend beiderseits, starker Hämarthros, Kniebewegungen unmöglich. Röntgen ergibt beiderseits Ausrißfraktur der Tuberositas tibiae, die rechts stark um die Querachse nach oben gedreht, links bei geringerer Drehung in demselben Sinne im ganzen mehr nach oben und hinten verschoben ist. Behandlung die ersten 8 Tage exspektativ unter Hochlagerung der Beine und feuchter Einwicklung, wobei die Blutergußschwellungen zurückgingen und die beweglichen Knochenstücke gut fühlbar geworden waren, dann beiderseits Operation mittels Längsschnitt auf die Tuberositas. Rechts wird dieselbe durch Drehung nach unten reponiert und in richtiger Lage mit Catgutnähten, links mit einem Nagel befestigt, der 20 Tage später herausgezogen wurde. Glatte Heilung mit allmählich sich völlig zur Norm steigernder Kniebeweglichkeit und bester Funktion.

L. sieht seinen Fall als den einzigen doppelseitigen dieser Verletzung an; einseitige Fälle fand er in der Literatur 27, die er zum Schluß seiner Arbeit zusammenstellt. Revision dieses Materiales ergibt, daß nur in vier Fällen ältere Männer betroffen waren, sonst jugendliche Individuen, so daß die Verletzung der Regel nach an das Knochenentwicklungsstadium gebunden ist, wo zwischen Tuberositas und Epiphyse noch unverknöcherter Knorpel vorhanden ist. Fast stets ist die Verletzung indirekter Natur, entstanden durch gewaltsamen Muskelzug der Quadricepssehne. Der Abriß ist bald vollständig (14 Beobachtungen), bald unvollkommen (7 Beobachtungen). Die Größe des ausgerissenen Knochenstückes ist verschieden. Diagnose meist leicht, Prognose im ganzen günstig, da auch 23 nur exspektativ mechanisch behandelte Fälle gut heilten. Einer Operation sind sechs Fälle unterzogen, und zwar sämtlich mit gutem Resultate. L. tritt im ganzen mehr für die operative Behandlung, namentlich bei den vollständigen Abrißfrakturen, ein. Die von Schlatter beschriebenen Frakturen des sog. schnabelförmigen Fortsatzes der oberen Tibiaepiphyse bei Personen im Wachstumsalter erkennt L., die als solche veröffentlichten acht Beobachtungen referierend, nicht als Frakturen an. Er hält dafür, daß die Röntgenogramme in diesen Fällen falsch gedeutet sind,

und daß ostitisch-entzündliche Affektionen hier wahrscheinlicher sind als Verletzungen.

Der Arbeit sind sechs Röntgenogramme und ein Literaturverzeichnis von 43 Nummern beigegeben. **Meinhard Schmidt** (Cuxhaven).

53) **H. Heide.** Et Tilfaelde af diffust, kavernöst Angiom paa venstre Underextremitet, i venstre Regio glutaea, perinaealis og pudendalis.

(Hospitalstidende 4. Rakke. Bd. XIV. Nr. 21. p. 573.)

Mitteilung — aus der Klinik Rovsing's — eines sehr seltenen Falles von diffusem kavernösem Angiom an der linken Unterextremität, in der linken Regio glutaea, perinealis und pudendalis, mit tiefgehenden Veränderungen nicht nur der Weichteile, sondern auch der Knochen. Die Ausbreitung befand sich hauptsächlich in dem Verzweigungsgebiete des Plexus ischiadicus, das ganze Saphenagebiet frei. Mit elektrolytischer Behandlung (bipolare Applikation, 30—40 Milliampères Stromstärke und 3—4 Minuten Dauer jedesmal) wurde fast völlige Heilung erreicht.

**Hansson** (Cimbrishamn).

54) **B. Formiggini** (Modena). Contributo alla cura delle paralisi traumatiche inveterate mediante il trapianto tendines.

(Clinica chirurgica 1906. Nr. 4.)

Ein jetzt 11jähriges Mädchen wurde im 4. Lebensjahre wegen Fungus am rechten Knie operiert und, da eine starke Ankylose mit Winkelstellung bestand einer Tenotomie unterzogen, wobei der N. ischiadico-popliteus externus durchtrennt wurde. Infolge dieser schwere trophische Störungen, auf welche die verschiedensten orthopädischen Apparate ohne Einfluß blieben; das Kind brachte die meiste Zeit liegend zu. Der Fuß war extrem adduziert und supiniert, die Zehen standen in starrer Beugung, der Vorfuß gebeugt und so gegen den Tarsus gedreht, daß die abnorm gehöhlte Fußsohle nach innen und oben sah und der äußere Fußrand auf dem Bettlaken aufruhte. Eine derbe Schwiele auf dem äußeren Fußrücken zeigte die Auftrittsstelle beim Stehen und Gehen. Mit der Hand konnten kaum 40° der 180° betragenden Deviation des Fußrückens ausgeglichen werden. Die aktive Dorsalflexion, Adduktion und Abduktion des Fußes fehlten vollständig, es waren nur leichte Extension im Talocruralgelenk und Zehenbeugung möglich. Hierzu kamen noch die schwersten taktilen Sensibilitätsstörungen sowie Formveränderungen des Calcaneus und Naviculare, die durch die Haut deutlich tastbar waren. Fiori operierte in der Weise, daß er zuerst den Taluskopf und einen Teil des Sustentaculum tali entfernte, dann den ganzen M. tibialis posterior durch das Spatium interosseum hindurch auf den Extensor digitorum communis, der früher verkürzt worden war, nähte und nun die Hälfte der Achillessehne mit dem M. peroneus longus verband; hierauf verkürzte er die Sehne des M. peroneus brevis, deren peripheres Ende mit dem transplantierten Achillessehnenstück vernäht wurde, und verlängerte schließlich den Rest der Achillessehne durch einen Z-Schnitt. Die Heilung der Operationswunde erfolgte per primam intentionem. Ein sofort angelegter fixer Verband hielt den Fuß in korrigierter Stellung. Nach seiner Entfernung am 38. Tage begannen methodische Massage und Mobilisation. Nach 60 Tagen konnte das Mädchen bereits aktiv ausgiebig beugen und strecken und ohne Verband gut gehen, indem es die ganze Fußsohle auf den Boden aufsetzte. Am längsten blieb die Abduktionsstörung, sie verschwand erst nach dem 4. Monate. Nach Ablauf von 8 Monaten konnte bereits der volle Erfolg in funktioneller Hinsicht konstatiert werden. **J. Sternberg** (Wien).

Originalmitteillungen, Monographien und Sonderdrucke wolle man an *Prof. E. Richter* in Breslau (Kaiser Wilhelmstraße 115), oder an die Verlagshandlung *Breitkopf & Härtel*, einsenden.

Für die Redaktion verantwortlich: Geh. Med.-Rat Prof. Dr. E. Richter in Breslau.
Druck und Verlag von Breitkopf & Härtel in Leipzig, Nürnbergerstraße 36/38.

# Zentralblatt
für
# CHIRURGIE

herausgegeben
von

K. Garrè, in Bonn, F. König, in Berlin, E. Richter, in Breslau.

Vierunddreißigster Jahrgang.

Wöchentlich eine Nummer. Preis des Jahrganges 20 Mark, bei halbjähriger Vorauszahlung. Zu beziehen durch alle Buchhandlungen und Postanstalten.

Nr. 31. Beilage. 1907.


## Bericht über die Verhandlungen

der

## Deutschen Gesellschaft für Chirurgie,

### XXXVI. Kongreß,

abgehalten vom 3.—6. April 1907

im Langenbeck-Hause.


Druck und Verlag von Breitkopf und Härtel in Leipzig.
1907.

## Inhalt.

Allgemeine Chirurgie: 1) **Clairmont**, Basalzellenkrebs. — 2) **Schöne**, Geschwulstimmunität bei Mäusen. — 3) **Braatz**, Bleivergiftung durch Geschosse. — 4) **Kuhn**, Catgut. — 5) **Suter**, Perubalsam als Wundbehandlungsmittel. — 6) **Kotzenberg**, Füllung der Knochenhöhlen mit Jodoform-Wallratgemisch. — 7) **Stich**, Zur Transplantation von Organen mittels Gefäßnaht. — 8) **Lexer**, Aneurysmenbehandlung.

Kopf und Gesicht: 9) **Becker**, Exophthalmus pulsans traumaticus. — 10) **Jordan**, Unterbindung der Carotis communis. — 11) **Voelcker**, Hyperostose des Unterkieferköpfchens. — 12) **Ranzi**, Immediatprothesen bei Unterkieferresektionen. — 13) **Hofmann**, Pharyngotomia suprahyoidea bei Nasen-Rachengeschwülsten.

Wirbelsäule, Hals, Brust: 14) **Jenckel**, Traumatische Heterotopie des Rückenmarkes. — 15) **F. Krause**, Zur Kenntnis der Rückenmarkslähmungen. — 16) **Kölliker**, Ösophagoskopische Instrumente. — 17) **Wendel**, Zur endothorakalen Speiseröhrenchirurgie. — 18) **Reisinger**, Operation der Speiseröhrenerweiterung. — 19) **Friedrich**, Lungenchirurgie. — 20) **Seidel**, Über die Physiologie des Überdruckverfahrens. — 21) **Karewski**, Lungenaktinomykose. — 22) **Mertens**, Stichverletzung der Lunge. — 23) **Nordmann**, Empyembehandlung. — 24) **Rehn**, Zur Chirurgie des Herzens und Herzbeutels. — 25) **Sauerbruch**, Die Verwendbarkeit der pneumatischen Kammer für die Herzchirurgie. — 26) **Thiemann**, Herzverletzung. — 27) **Lauenstein**, Zerreißung der V. cava inf. — 28) **v. Saar**, Mastitis chronica cystica.

Bauchhöhle und Baucheingeweide: 29) **Reerink**, Intraabdominaler Druck. — 30) **Blumberg**, Zur Bauchschnittechnik. — 31) **Borchard**, 32) **Haasler**, Hernia duodenojejunalis. — 33) **Tietze**, 34) **Adler**, Netztorsion. — 35) **Payr**, Magenveränderungen als Folge von Thrombose und Embolie im Pfortadergebiet. — 36) **Heile**, Postoperative Darmstörungen. — 37) **Bakes**, 38) **Kausch**, Sanduhrmagen. — 39) **Schmitt**, Komplikationen nach Magenresektionen. — 40) **Busse**, Tuberkulöse Darmstrikturen. — 41) **Manasse**, Arterielle Gefäßversorgung des S romanum. — 42) **Lengemann**, Hirschsprung'sche Krankheit. — 43) **Glücksmann**, Endorektale und endosigmoideale Operationen. — 44) **Doering**, Polyposis intestini. — 45) **Clairmont**, Entzündliche Mastdarmstrikturen. — 46) **Stettiner**, Atresia ani urethralis. — 47) **Küttner**, Sequestrierender Milzabszeß. — 48) **Küttner**, Milzschuß. — 49) **Küttner**, Exstirpation der leukämischen Wandermilz. — 50) **Anschütz**, Leberresektion. — 51) **Ehrhardt**, Gallenblasendivertikel. — 52) **Sprengel**, Der retroperitoneale Abszeß im Zusammenhange mit Erkrankungen der Gallenwege. — 53) **Haasler**, Cholecystektomie. — 54) **Goebell**, Pankreascysten.

Harnorgane: 55) **Jacoby**, Stereocystoskopie. — 56) **Kümmell**, Prostataexstirpation. — 57) **Wullstein**, Modifikationen der Sectio alta. — 58) **Kausch**, Schrumpfblase. — 59) **Rovsing**, Blasenexstirpation mit lumbaler Ureterostomie. — 60) **Schmitt**, Ectopia vesicae. — 61) **v. Haberer**, Versuche über Einpflanzung von Nierengewebe. — 62) **Rosenstein**, Nierensteinoperation bei einer Einnierigen mit Cystinsteinen.

Gliedmaßen: 63) **Samter**, Traumatische Serratuslähmung. — 64) **Küttner**, Zur Sehnenscheidenanatomie und Tendovaginitis crepitans. — 65) **Schloffer**, Allmähliches Entstehen einer Luxatio fem. centralis. — 66) **Bardenheuer**, 67) **Fritz König**, 68) **Goecke**, 69) **Kuhn**, Oberschenkelbrüche. — 70) **Hofmann**, Extensionsverfahren. — 71) **Finck**, Gipshülsenverband. — 72) **Reichel**, Aneurysma a. fem. — 73) **Lampe**, Resektion des Oberschenkelknochens. — 74) **Deutschländer**, Verrenkungsbrüche des Os naviculare pedis.

# Allgemeine Chirurgie.

## 1) P. Clairmont (Wien). Diagnose und Therapie des Basalzellenkrebses.

C. macht auf das klinische Bild des Basalzellenkrebses, wie ihn Krompecher als erster beschrieben hat, nach den Beobachtungen der v. Eiselsberg'schen Klinik aufmerksam. Diese Tumoren gingen früher unter den verschiedensten Bezeichnungen, so vor allem als Endotheliome. Die mikroskopischen Untersuchungen haben aber gezeigt, daß es sich um Karzinome handelt, ausgehend von der Basalzellenschicht der Epidermis. C. verfügt über 19 Fälle, von denen 18 histologisch sichergestellt wurden. In dem 19. Falle (Epitheliom der Penishaut) wurde eine Probeexzision verweigert, doch scheint nach dem klinischen Bild und dem Verlauf kein Zweifel darüber zu bestehen, daß ein Basalzellenkrebs vorlag. Nach der Lokalisation unterscheidet C. folgende Gruppen: den Basalzellenkrebs der Gesichtshaut, der Kopfhaut, des Rumpfes und der Extremitäten und schließlich der Schleimhaut. Charakteristisch für die erste Gruppe ist ein scharf begrenzter, über die umgebende Haut erhabener Tumor von unregelmäßiger Kontur. Die Oberfläche ist entweder nur zum kleineren Teil exulzeriert, im übrigen von einer dünnen Haut überzogen, in der kleine Gefäße zu erkennen sind; oder die Exulzeration ist ausgedehnter und bedingt damit eine gegenüber dem nicht geschwürigen Rande tiefer liegende Fläche. Niemals sinkt dieselbe aber unter das Niveau der umliegenden Haut, niemals ist dieselbe kraterförmig. Das Ulcus hat vielmehr eine unebene, papilläre oder sogar kleinhöckerige Oberfläche, geht allmählich, unscharf und unregelmäßig (nie mit unterminierten Rändern) in den nicht exulzerierten Tumorteil über, der nach außen steil abfällt und die anstoßende Haut vollkommen unverändert läßt. Die Randpartie der Geschwulst ist gelbrot oder wachsig gelb, wie transparent, derb. Das Ulcus blutet leicht, ist in der Regel nicht eitrig belegt, sezerniert serös. — Der Basalzellenkrebs der Kopfhaut bildet nußgroße, kugelige Geschwülste, die pilzförmig prominieren, gegen die Unterlage keinerlei Verwachsung zeigen, eine weiche Konsistenz haben, mit Atheromen verwechselt werden können und ohne Lymphdrüsemetastasen einhergehen. (Demonstration der Photographien, Moulagen, Zeichnungen histologischer Bilder.)

Die Diagnose auf Basalzellenkrebs ist somit in vielen Fällen auch ohne mikroskopische Untersuchung möglich. Diese Karzinomform zeigt eine besondere Empfindlichkeit gegenüber den Röntgenstrahlen. Die Röntgentherapie führt hier zu vorzüglichen Resultaten, die auch in bezug auf Dauerheilung nicht schlechte sind. Nachdem vorkommende

Karzinome eine gleich günstige Beeinflußung dieser Röntgenstrahlen nicht erkennen lassen, muß zur richtigen Wahl der Therapie für alle Fälle von Hautkarzinom die Probeexzision gefordert werden. Der Basalzellenkrebs der Schleimhaut ist seltener als der der äußeren Haut. In den Anfangsstadien ist auch da die Prominenz des Tumors charakteristisch. (Selbstbericht.)

Diskussion.

Coenen (Berlin). Die von Schleimhäuten ausgehenden Karzinome müssen operativ entfernt werden. Die Basalzellenkrebse können bestrahlt werden.

Friedrich (Greifswald) schließt sich dieser Ansicht an.

König (Jena-Berlin): Klinisch unschuldige Tumoren können sich innerhalb von Jahren flächenhaft ausbreiten. Daß solche Tumoren von einer Verletzung her entstehen, ist nicht von der Hand zu weisen.

E. Moser (Zittau).

---

2) **G. Schöne** (Frankfurt a. M.). Weitere Untersuchungen über Geschwulstimmunität bei Mäusen.

Auf Grund seiner Erfahrungen an dem Materiale des Ehrlichschen Instituts zieht Vortr. zunächst einen Vergleich zwischen den Mammatumoren der Maus und den gutartigen und bösartigen Geschwülsten der Menschen und kommt zu dem Schluß, daß die nicht unerheblichen Differenzen zwischen den sog. »Mäusekrebsen« und den malignen menschlichen Tumoren nicht prinzipieller Natur sind, daß es sich vielmehr um quantitative Unterschiede verschiedener Qualitäten handelt.

Die grundlegende Tatsache der Geschwulstimmunität ist die, daß eine nicht zur Geschwulstbildung führende Injektion eines Geschwulstbreies Immunität erzeugt. Im Ehrlich'schen Institut wird in der Regel mit avirulenten hämorrhagischen Spontantumoren der Maus immunisiert. Bashford hat außerdem mit normalem Mäuseblut, Vortr. mit normalen Mäuseembryonen Immunität erzeugt.

Nach Ehrlich's Erfahrungen geht bei Mäusen, welche einen schnellwachsenden Tumor tragen, eine zweite Impfung in der Mehrzahl der Fälle nicht an. Ehrlich nimmt an, der Haupttumor lege Beschlag auf gewisse zum Geschwulstwachstum unentbehrliche Stoffe und enthalte sie den zu zweit eingeimpften Zellen vor. Clower meint, es handle sich dabei um eine Antikörperwirkung. Vortr. hat gefunden, daß dieser »Immunitäts«zustand die Exstirpation des ersten Tumors nicht erheblich überdauert; denn eine 8 Tage bis 3 Wochen nach der Exstirpation folgende zweite Karzinomimpfung geht ebensogut an wie bei normalen Tieren. Versuche, die zweite Impfung der ersten sofort folgen zu lassen, sind noch im Gange.

Auf der anderen Seite legen andere Versuche des Vortr. den Gedanken nahe, daß nachwachsende Tumoren das Zustandekommen

einer künstlichen Geschwulstimmunität erschweren können. Sollte sich dies bewahrheiten, so wäre für etwaige therapeutische Bestrebungen die Konsequenz zu ziehen, daß man den Haupttumor exstirpiert und prophylaktisch gegen Rezidive immunisiert.

Ob aber das Wesen der Geschwulst überhaupt derart ist, daß eine therapeutische Immunisierung denkbar wäre, entzieht sich noch der Beurteilung. (Selbstbericht.)

Diskussion.

Sticker (Berlin) demonstriert einen Hund, der sich von einem vaginalen Sarkom her durch Coitus ein Sarkom akquiriert hat, und teilt mit, daß er von einem Oberarmtumor (Spindelzellensarkom) eines Hundes mit Erfolg auf andere Hunde übertragen habe.

**E. Moser** (Zittau).

---

3) **E. Braatz** (Königsberg i. Pr.). Bleivergiftung durch die Geschosse nach Schußverletzungen.

Daß Bleigeschosse jahrzehntelang ohne Schaden im Körper stecken können, ist allgemein bekannt; daß sie aber auch eine Bleivergiftung hervorrufen können, ist wenig bekannt und noch nicht hinreichend gewürdigt. Indem B. in bezug auf die Einzelheiten auf die unter seiner Leitung von Dr. Elkonie verfaßte, vor kurzem erschienene Königsberger Dissertation verweist, berichtet er, daß er nur sechs Fälle in der Literatur aufzufinden vermochte. Es läßt sich aber annehmen, daß diese Vergiftungsfälle häufiger sind, als die veröffentlichte Kasuistik es erscheinen läßt. Sehr auffallend ist einmal, daß Vergiftungserscheinungen erst nach 17—18 Jahren auftreten können, und zweitens die geringe Bleimenge, die hingereicht hat, um sie hervorzurufen. In einem Falle waren es 3 Schrote, in anderen Schrote im Gesamtgewicht von 1,6 g. Die Symptome sind zahlreich und mannigfaltig, oft nur vereinzelt vorhanden, so daß dann die meisten von ihnen fehlen können. Im ganzen sind es etwa: Anämie, Dyspepsie, Bleikoliken, Bleisaum, Neuralgien, Lähmungen (der Extensoren der Hand, besonders des 3. und 4. Fingers), Arthalgien, Nephritis, Herzhypertrophie, Hydrops, eine Reihe von Gehirnerscheinungen.

Da die Vergiftungserscheinungen mit dem Entfernen des Bleies aus dem Körper schwinden, so kommt alles auf eine Frühdiagnose an, bevor die Krankheit zu weit vorgeschritten ist. Und da ist es ein großer Fortschritt, daß uns Ernst Grawitz gezeigt hat, daß die von S. Askanazy beschriebenen basophilen Granula konstant bei Bleivergiftung vorkommen und schon zu einer Zeit sich finden, wo der Pat. sich noch gesund fühlen kann und alle weiteren Symptome noch fehlen. Man muß daher verlangen, daß bei Pat., die Blei im Körper haben und erkranken, das Blut auf diese Granulationen untersucht wird. (Fixiert mit Alkohol und einfaches Färben mit Löffler's starker alkalischer Methylenblaulösung.) Wie man sich zu der Frage der

Geschoßentfernung aus dem Körper zu stellen habe, muß von Fall zu Fall entschieden werden.

Demonstration eines Präparates mit basophilen Granulationen.

(Selbstbericht.)

---

4) **Kuhn** (Kassel). Catgut, steril vom Schlachttier, naturfeucht, vor dem Drehen mit Jod oder Silber behandelt.

K. präzisiert im Anschluß an seine Mitteilungen in der Münchener mediz. Wochenschrift und in der Zeitschrift für Chirurgie seine Forderungen für die Herstellung eines einwandfreien chirurgischen Catgut und bringt die Ergebnisse seiner Versuche in der vorderen Augenkammer, die er mit Dr. Runte und Rössler ausgeführt hat.

Seine Mitteilungen gipfeln in Kürze in folgendem:

1) Das Catgut der Chirurgie darf nicht vom Rohcatgut des Handels hergestellt werden.

2) Seine Gewinnung hat am naturfeuchten Darm des frisch geschlachteten Hammels einzusetzen und unter strengsten aseptischen Kautelen hinsichtlich Personal, Arbeitsgeräten und Arbeitsräumen zu geschehen.

3) Der naturfeuchte, mit Alkalien bearbeitete Darm ist auszuwaschen und chemisch indifferent zu gestalten.

4) Dann ist er, bevor er gedreht wird, zuverlässig zu desinfizieren. Im folgenden muß eine Neuinfektion verhütet werden.

5) Als Desinfizientien dürfen nicht reizende Körper verwendet werden.

6) Die Desinfektionsmittel müssen überdies

a. beste Desinfizientien sein,

b. eine Dauerimprägnierung des Catgutfadens hinterlassen.

7) Solche Körper sind die Jodsalze und Silbersalze.

8) Die Begründung dieser Überlegenheit der Jod- und Silbersalze zur Behandlung des Rohdarmfadens zum Zwecke der Herstellung von Catgut hat K. mit Rössler in einer größeren Arbeit gebracht. (Zeitschrift für Chirurgie Bd. LXXXVI, p. 150—223.)

9) In einer weiteren Arbeit werden K. und Rösslers ihre Versuche mit Catgutfäden am Kaninchenauge mitteilen.

Aus diesen Versuchen geht hervor

a. in chemischer Beziehung, daß gewisse Methoden der seitherigen Catgutherstellung nicht unbedenklich sind, weil sie die Gewebe zu sehr reizen (Hofmeister). Das Catgut K.'s hat keine gewebereizenden Eigenschaften.

b. in bakteriologischer Beziehung, daß die Reaktion am Auge im ganzen im parallelen Verhältnis zur Infektiosität des eingebrachten Fadens steht, daß schwer infizierte Fäden schwere Veränderungen schaffen, schwach infizierte geringere, keimfreie Fäden nur leichte, rasch vorübergehende Kammerwassertrübungen.

Zu der letzteren Gruppe gehören die Fäden K.'s und Rössler's.

c. Hinsichtlich Resorption ergaben die Augenversuche: Die Resorption läßt sich im Auge vorzüglich verfolgen: Die Fäden lösen sich allmälich auf. Dabei haben die mit Silber imprägnierten einen ganz gewaltigen Vorsprung, und zerfällt ihre organische Stützsubstanz oft schon in der halben Zeit.

Resumee.

Aus diesen Versuchen ergibt sich die Überlegenheit der Catgutzubereitung K.'s, insbesondere aber die Vorzüglichkeit des Silberfadens, der gleichsam als leicht resorbierbarer Draht alle Qualitäten eines idealen Ligaturmaterials hat. (Stärke, Desinfektionskraft, Resorbierbarkeit.) (Selbstbericht.)

---

5) **Suter** (Innsbruck). Über Perubalsam als Wundbehandlungsmittel.

Wir haben den Perubalsam in den letzten 2 Jahren an der Innsbrucker chirurgischen Klinik (Prof. Schloffer) bei allen frischen offenen akzidentellen Wunden zur Anwendung gebracht, im ganzen bei 562 Fällen. Darunter fanden sich zahlreiche Verletzungen allerschwerster Natur, namentlich auch schwere, komplizierte Frakturen mit ausgedehnter Knochen- und Weichteilzertrümmerung. Was speziell die komplizierten Frakturen der langen Röhrenknochen anbetrifft, die ja wohl am meisten interessieren dürften, so verfügen wir nach Weglassung der Abreißungen und von zwei bald nach der Verletzung Gestorbenen, sowie eines Falles von Primäramputation, über 20 von vornherein konservativ behandelte Fälle. Davon sind 14 ohne Komplikationen geheilt; nur bei 6 mußte sekundär wegen Eiterung (meist ohne Temperatursteigerung) operiert werden.

Ernste Störungen der Wundheilung sind in keinem Falle vorgekommen, obwohl es sich, wie schon bemerkt, um zum Teil sehr schwere Zertrümmerungsfrakturen handelte. In keinem Falle wurde die Sekundäramputation notwendig; wir konnten immer gebrauchsfähige Gliedmaßen erhalten.

Dieselben günstigen Resultate ergaben sich bei der Behandlung ausgedehnter Weichteilzerquetschungen, bei den Zermalmungen der Hände und Finger und bei Rißquetschwunden der verschiedensten Art, bei denen stets Heilung ohne ernstere Entzündungserscheinungen erzielt werden konnte, auch wenn die Wunden noch so zerfetzt waren, wenn sie nur innerhalb der ersten 2 Tage in unsere Behandlung kamen. Wichtig ist dabei, daß der Perubalsam möglichst gleichmäßig in alle Nischen und Buchten der Wunde eingebracht wird.

Über die Frage, wie die Wirkungsweise des Perubalsams in akzidentellen Wunden zu erklären ist, habe ich eingehende experimentelle Untersuchungen angestellt und bin zu dem Schluß gelangt, daß namentlich eine Trias ganz verschiedener Eigenschaften des Balsams in Frage kommt:

1) Die Fähigkeit des Balsams, Bakterien mechanisch einzuschließen und dieselben auf diese Weise für den Organismus auszuschalten. Die Verteidigungsmittel des Organismus haben natürlich um so mehr Aussicht, mit Erfolg in Aktion treten zu können, je geringer die Menge der in Betracht kommenden Keime ist.

2) Ferner spielen eine Rolle die bakteriziden Eigenschaften des Perubalsams. Wie uns zahlreiche Versuche gezeigt haben, sind solche unzweifelhaft vorhanden, wenn auch an und für sich geringfügig. Diese geringe bakterizide Kraft bekommt aber eine hohe Bedeutung in Verbindung mit den bakterieneinhüllenden Eigenschaften des Balsams, indem infolge dieser Einhüllung den bakteriziden Eigenschaften Gelegenheit geboten ist, während längerer Zeit auf die Keime einzuwirken. Die Ausschließung der Bakterien, die erst eine rein mechanische war, wird nach einiger Zeit eine absolute, indem die Keime auch abgetötet werden. — Bemerkenswert ist, daß der Perubalsam nicht nur direkt bakterizid wirkt, sondern daß er auch bakterizide Substanzen an die Umgebung abgibt, was ich ebenfalls durch Versuche feststellen konnte. Da der Balsam — im Gegensatze zu löslichen Mitteln — an Ort und Stelle verhältnismäßig lange liegen bleibt, so bildet er in der Wunde gleichsam ein Reservoir antibakteriell wirkender Stoffe.

3) Endlich hat der Perubalsam in ganz hervorragendem Grade positiv chemotaktische Eigenschaften. In der Umgebung eines ins Gewebe eingespritzten Balsamtropfens bildet sich ein eigentlicher Leukocytenwall. Wenn man nun bedenkt, daß nicht nur der Vorgang der Phagocytose vorzugsweise durch Leukocyten bewirkt wird, sondern daß die letzteren auch höchstwahrscheinlich mit der Bildung der bakteriziden Substanzen der Körpersäfte, der Alexine, in innigem Zusammenhange stehen, so erscheint es wohl gestattet, der durch den Perubalsam in der nächsten Umgebung der Wunde bewirkten kolossalen Leukocytenansammlung eine gewisse günstige Einwirkung auf den Wundheilungsprozeß zuzuschreiben.

Außer diesen drei Haupteigenschaften des Perubalsams, der bakterieneinhüllenden, der bakteriziden und der chemotaktischen, ist namentlich auch seine fäulniswidrige Wirkung von Bedeutung, wodurch dem Verfall abgestorbener Gewebspartien vorgebeugt wird. Selbstverständlich steht diese letztere in Zusammenhang mit den sub 1 und 2 genannten Eigenschaften.

Bekanntlich ist verschiedentlich über üble Einwirkung des Perubalsams auf die Harnwege berichtet worden. Es betrifft dies beinahe ausschließlich Fälle von Skabieskur mit Perubalsameinreibungen. — Wir haben in einer großen Anzahl von Fällen genaue Urinuntersuchungen gemacht und nie Eiweiß gefunden. In keinem Falle haben wir eine Störung des Befindens des Pat. infolge von Nierenreizung beobachtet.

Immerhin muß dieser Frage noch ganz besondere Aufmerksamkeit gewidmet werden.

Unseres Erachtens steht es außer jedem Zweifel, daß die Perubalsambehandlung, in geeigneten Fällen angewendet, bei zertrümmerten oder zerquetschten Wunden mehr leistet als alle anderen Behandlungsmethoden.

Durch die Ergebnisse unserer experimentellen Untersuchungen ist die Perubalsambehandlung nun doch einigermaßen auf eine wissenschaftliche Basis gestellt, so daß sie der Vorwurf der Rückständigkeit oder gar Quacksalberei nicht mehr treffen kann. (Selbstbericht.)

Suter (Innsbruck): Ich kann nur wiederholen, daß wir bei unseren zahlreichen Fällen nie Nierenreizung durch Perubalsam beobachtet haben. Wenn solche nach Perubalsambehandlung beobachtet werden, so ist es leicht möglich, daß der verwendete Balsam nicht ganz rein war. Namentlich sind es aromatische Körper, die selbst in Spuren auf die Nieren reizend wirken können. Da der Perubalsam bekanntermaßen öfters verfälscht wird, ist das erste Erfordernis, darnach zu trachten, nur ganz reinen Balsam zu verwenden. (Selbstbericht.)

Diskussion.

Borchard (Posen) bemerkt, daß er im allgemeinen die günstigen Resultate betreffend die Wundheilung bei Anwendung des Perubalsams bestätigen kann, aber im Gegensatze zu Suter selbst bei relativ geringen Mengen des Medikamentes (3—4 g) Eiweiß und Zylinder im Urin auftreten sah, welche nach sofortigem Aussetzen des Mittel schwanden. Die angewandten Präparate wurden aus zwei verschiedenen Apotheken bezogen und wichen in ihrer chemischen Zusammensetzung nur um ein geringes von den Vorschriften der deutschen Pharmakopoe ab. — Es ist daher bei der Verwendung des Perubalsams fortgesetzte Urinuntersuchung notwendig. (Selbstbericht.)

6) **Kotzenberg** (Hamburg). Füllung der Knochenhöhlen mit Jodoform-Wallratgemisch.

K. berichtet über eine Anzahl von Fällen, die auf der I. chirurgischen Abteilung des Eppendorfer Krankenhauses dem Verfahren der Knochenplombierung von Mosetig-Moorhof's unterworfen worden sind.

Das Verfahren der Knochenplombierung hat bisher nicht allzuviel Anhänger gefunden, wohl deshalb, weil bei den ersten Versuchen sehr häufig Mißerfolge erzielt worden sind. Diese Mißerfolge beruhen in erster Linie auf mangelnder Technik, und zwar sowohl bei der Verwendung, wie auch bei der Zubereitung der Plombenmasse. Bei der Bereitung der Plombenmasse soll man sich selbstverständlich genau an die Vorschrift halten (Wiener klin. Wochenschrift 1906 Nr. 44). Hat man keinen Apotheker zur Verfügung, der in bakteriologischen Arbeiten geübt ist, so möge man die Zubereitung lieber selbst in die Hand nehmen; denn von der aseptischen Zubereitung hängt vielfach der Erfolg ab.

Daß die Knochenhöhle gut ausgearbeitet werden muß, ist selbstverständlich. K. benutzt zu diesem Zweck ein Instrumentarium, welches den Bohrinstrumenten der Zahnärzte nachgebildet ist; notwendig ist dasselbe jedoch nicht, man kann sich mit Meißel und Löffel gut behelfen. Die Knochenhöhle wird nach dem Verfahren von Phelps desinfiziert und die erwärmte Plombenmasse eingegossen. Dabei ist zu beachten, daß die Masse nicht mehr als 50 und nicht weniger als 45° hat. Im ersten Falle scheidet sich das Jod aus; ist die Masse aber zu kalt, so vermag sie nicht in die feinen Knochenspalten einzudringen.

Es wurden bisher 11 Fälle nach der Methode behandelt. Die Osteomyelitiden ergaben naturgemäß das schlechteste Resultat: von 7 Fällen heilten nur 2 primär, 2 weitere haben jetzt nach etwa 5 Wochen noch Fisteln, die ein trüb-seröses Exsudat absondern. In den 3 übrigen Fällen war eine Deckung der Plombe mit Periost unmöglich; einer entzog sich vorzeitig der Behandlung; bei den beiden anderen sind die Plomben gut eingeheilt, obgleich bei dem einen sich ein Erysipel dazugesellte. Der andere Fall ist deshalb noch bemerkenswert, weil der Kranke eine ausgesprochene starke Idiosynkrasie gegen Jodormform hatte, auf die Plombe jedoch gar nicht reagierte.

3 Fälle von Knochentuberkulose heilten primär. 1 Fall von Knochencyste endlich heilte ebenfalls per primam.

Daß es bei Tuberkulösen Rezidive geben kann, ist selbstverständlich, daß bei schlecht begrenzten Osteomyelitiden Fisteln zurückbleiben können ebenso. Es handelt sich ja auch nicht um eine neue Operationsmethode, sondern nur um ein besonderes Verfahren der Wundversorgung, das nach unseren bisherigen Erfahrungen sicherlich den Vorteil bietet, daß es den Heilverlauf bedeutend abkürzt und nicht zuletzt die bei den in Frage kommenden Erkrankungen sonst nicht zu vermeidenden entstellenden Narben verhütet. (Selbstbericht.)

### Diskussion.

Schlichthorst (Norderney) hat auch die Mosetig'sche Plombe gebraucht und sogleich zugenäht. Auch hat er sie nach Drüsenoperationen in der Supraclaviculargrube angewendet.

**E. Moser** (Zittau).

---

7) **Stich** (Breslau). Zur Transplantation von Organen mittels Gefäßnaht.

Vortr. berichtet über einige Organtransplantationen am Tier. Als Vorversuch diente die zirkuläre Vereinigung von querdurchtrennten Arterien bis herab zu einem Kaliber von 1 mm Durchmesser mittels einer besonderen Nahtmethode, mit welcher es auch gelang, Blutgefäße seitlich in andere zu implantieren.

Die Technik ist bereits an anderer Stelle veröffentlicht worden. Der Hauptkniff ist der, daß man die runde Zirkumferenz der Arterien

und Venen durch drei in gleichen Abständen angelegte Haltefäden in gerade Linien verwandelt, an welchen sich dann ziemlich leicht eine gewöhnliche fortlaufende Naht unter möglichster Auskrempelung der Intima anlegen läßt.

Mit dieser Technik ist es, wie S. an Präparaten demonstriert, nicht nur gelungen, durchschnittene Arterien wieder zu nähen und die tadellose Funktion der genähten Carotiden, Femorales usw. an Hunden bis zu 150 Tage p. op. (das war die längste Beobachtungsdauer) zu konstatieren, sondern es konnten auch resezierte Arterienabschnitte durch Implantation fremder Arterien, sei es vom gleichen Tier oder einem anderen, selbst getöteten der gleichen Spezies ersetzt werden. Ja die Implantation von Katzen- und Kaninchenaorten in resezierte Hundecarotiden und die einer menschlichen Tibialis postica ist gelungen. Unter den Präparaten findet sich endlich eine in die Carotis des Hundes implantierte Vena jugularis externa, die 65 Tage p. op. eine auffallende Verdickung der Wand aufwies, wie wenn eine natürliche Anpassung an den erhöhten arteriellen Druck stattgefunden habe.

S. berichtet dann weiter über die Transplantation von Nieren. Bei den ersten Versuchen wurde, um die Funktion der implantierten Niere zu beobachten, das exstirpierte Organ mit seinen Gefäßen auf die Halsgefäße desselben bzw. eines anderen Hundes gepflanzt und der Ureter durch die Haut nach außen geleitet. Bei beiden Versuchsanordnungen konnte man mehrere Tage reichliche Urinsekretion konstatieren, doch gingen die Tiere begreiflicherweise stets in kurzer Zeit an aszendierender Pyelonephritis zugrunde.

Deshalb wurden später die Gefäße der exstirpierten Niere auf die Vasa iliaca implantiert und der Ureter in die Blase eingepflanzt. Das Präparat eines auf diese Weise operierten Hundes wird demonstriert. Die implantierte oder, richtiger gesagt, reimplantierte Niere des 3 Wochen p. op. an chronischer abszedierender Peritonitis verstorbenen Hundes erwies sich makro- und mikroskopisch als unverändert.

Auch die Überpflanzung der Schilddrüse wurde versucht. Sie ist namentlich wegen der Kleinheit der Venae thyreoideae am Hunde recht schwierig. Die Arterie bereitet weniger Schwierigkeiten. Es wird einfach aus der zur Schilddrüsenarterie gehörigen Carotis ein Lappen mit herausgeschnitten, der dann in ein entsprechendes Loch der anderen Carotis eingenäht wird. Bei der Vene geht das nicht, da sie in die intrathorakalen Gefäße mündet. Ein auf diese Weise gewonnenes Präparat wird demonstriert.

Einer großen Dogge wurden beide Schilddrüsenlappen exstirpiert und der linke dann in die rechte Halsseite implantiert. 7 Wochen später erwies sich die Drüse bei der Autopsie in vivo makro- und mikroskopisch normal.

In gleicher Weise wurden bei mehreren Hunden fremde Schilddrüsen (nach Exstirpation der eigenen) implantiert, stets der gleichen Spezies bisher. Die Tiere leben noch und sollen längere Zeit beobachtet werden. (Selbstbericht.)

Diskussion.

Nemenow? (St. Petersburg) weist auf eine russische Arbeit hin, die ähnliche Experimente beschreibt, wie die von Stich angeführten.

Sudeck (Hamburg) hat ebenfalls Injektionsversuche von der A. mesaraica super. aus gemacht und stimmt mit Manasse in bezug auf den Verlauf der Gefäße am oberen Teile des Rektums, so wie auf den kritischen Punkt der Unterbindung überein. Man kann die ganze Art. mesar. inf. exstirpieren und doch noch alle Gefäße von der Superior aus injizieren, was für die Exstirpation der Rektumkarzinome von Bedeutung ist. S. ist ebenfalls Anhänger der Operation in zwei Zeiten.

Henle (Dortmund) hat sechs Fälle von traumatischen Aneurysmen im russisch-japanischen Kriege mit Ligatur der zuführenden Gefäße operiert. Eine Vereinigung der durchtrennten Arterienenden konnte er wegen Diastase der Stümpfe nicht erzielen. Seine Furcht vor der einfachen Ligatur verlor sich mit jedem neuen Falle mehr und mehr, da er dabei keinen Schaden für die betroffenen Glieder erlebte. In der großen Mehrzahl der Fälle wird man mit der einfachen Ligatur auskommen können.

Senger (Krefeld) empfiehlt, zur temporären Ligatur der Carotis, die er ähnlich wie Jordan gemacht, statt des Fadens einen feinen Gummischlauch zu nehmen.

Braun (Göttingen) empfiehlt bei Aneurysmen der Brachialis auch nur die Ligatur der Subclavia, wobei er auf die günstigen Ernährungsbedingungen an den Achselgefäßen hinweist. **Jaffé** (Hamburg).

---

8) **Lexer** (Königsberg i. Pr.). Die ideale Operation des arteriellen und des arteriell-venösen Aneurysma.

Berücksichtigt man die Erfolge der experimentellen Gefäßchirurgie, so kann man heute als ideales Operationsverfahren zugänglicher Aneurysmen nicht mehr die Exstirpation des Sackes mit Unterbindung der Gefäße ansehen, sondern muß verlangen, daß nach Entfernung eines Aneurysma die Zirkulation in normalen Bahnen bleibt, beim arteriellen Aneurysma in der Arterie, beim arteriell-venösen in der Arterie und in der Vene oder wenigstens in einem der beiden Gefäße. Dadurch entgeht man den Gefahren, welche die Unterbindung vor allem der Carotis communis und unter ungünstigen Verhältnissen für den Kollateralkreislauf (Atherosklerose, blutige Infiltration der Weichteile u. a.) auch die Ligatur der großen Gefäße der Glieder zur Folge haben kann, und welche sich niemals mit Sicherheit ausschließen und beherrschen lassen.

Die seitliche Gefäßnaht, die zirkuläre Gefäßvereinigung und die Gefäßtransplantation stehen zu diesem Zwecke zur Verfügung. Die seitliche Naht wurde von Körte und Garrè, die zirkuläre Vereinigung von Murphy verwendet. Diesen drei bisherigen, erfolgreichen Fällen wird ein 4. an die Seite gestellt, in welchem L. ein großes, 8 Wochen altes arteriell-venöses Aneurysma der Kniekehle nach Stich-

verletzung vollkommen exstirpiert und die in Ausdehnung von 4 cm resezierten, schwer verletzten Gefäße, sowohl die Arteria als die Vena poplitea, mit Hilfe der Payr'schen Magnesiumprothese zirkulär vereinigt hatte. (Demonstration des Pat.) In einem weiteren Falle von rupturiertem, sackförmigem echtem Aneurysma der Arteria axillaris konnten die Gefäßlumina nach Resektion der kranken Stelle nicht zusammengebracht werden, weshalb der Versuch gemacht wurde, die Zirkulation mit Hilfe der Gefäßtransplantation dem durch große Blutergüsse und Gefäßerkrankung schwer gefährdeten Gliede zu erhalten. Ein 8 cm großes astloses Stück der Vena saphena maj. wurde mit fortlaufender Seidennaht in den Arteriendefekt eingenäht. Als Pat. am 5. Tage im Kollaps nach Delirium gestorben war, fand sich das Transplantationsstück festverklebt innerhalb der Muskulatur des Deltoides, in welche es verlagert worden war, ohne Blutung und ohne Thrombose. Dagegen saß ein kleiner wandständiger Thrombus im zentralen Arterienstumpf an der Stelle, wo während der Operation eine Klemme gelegen hatte. Trotz aller Vorsichtsmaßregeln mußte sie an der stark veränderten, sklerotischen Arterie eine Verletzung der Intima veranlaßt haben, welche die Entwicklung des Thrombus unter dem Einflusse der Herzschwäche auslöste.

Bei der idealen Aneurysmaoperation soll man an erster Stelle darauf hinarbeiten, daß die seitliche Naht der Gefäße ausgeführt werden kann. Wo reseziert werden muß, tritt die zirkuläre Vereinigung in ihre Rechte. Erst wenn diese letztere wegen zu großer Diastase der Gefäßstümpfe nicht gelingt, ist der Versuch einer Gefäßtransplantation geboten, welche viel schwieriger auszuführen und unsicherer im Erfolge ist als die beiden anderen Verfahren. Doch hat sie selbst im Falle des Mißlingens durch Thrombose noch den Vorteil, daß die Stromunterbrechung langsamer als bei der Unterbindung erfolgt. (Selbstbericht.)

## Kopf und Gesicht.

9) **Becker** (Koblenz). Über traumatisches Aneurysma der Carotis interna cerebralis mit Exophthalmus pulsans.

Diese sehr seltene Erscheinung bei Schußverletzungen des Schädels kam bei einem Soldaten dadurch zustande, daß ihm beim Abfeuern seines Gewehres der Lauf zersprang und die Stahlsplitter teilweise ins Gehirn drangen. Während bei den wenigen (10) bisher bekannten Fällen auf den Sitz der Verletzung nur aus den äußeren Symptomen des pulsierenden Exophthalmus geschlossen wurde, ist in unserem Falle derselbe durch das Röntgenbild mit unzweideutiger Sicherheit zu bestimmen; insofern dürfte der Fall einiges Interesse beanspruchen. Mit vier größeren Weichteilwunden auf der rechten Gesichtshälfte, wovon eine durch die Nase ging und eine die Zerstörung des rechten Auges zur Folge hatte, war der Verunglückte in bewußtlosem Zustand ins

Lazarett gebracht worden. Das rechte Auge mußte enukleiert werden. Auf dem linken bildete sich bei gleich von Beginn erweiterter starrer Pupille in 10 Tagen eine Protrusio und Chemosis aus. Das Sehvermögen war auf Fingerzählen auf 1 m reduziert. Benommenheit, große Unruhe mit gewalttätigen Gestikulationen wechselten in den ersten 14 Tagen nach der Verletzung. Die Protrusion des linken Auges nahm stetig zu, die Beweglichkeit des Bulbus war mehr und mehr reduziert und nach 3 Wochen fast aufgehoben, die Chemosis stärker, Pulsation fühl- und sichtbar, die Venen des oberen Lides stark geschwollen und geschlängelt; über dem Auge, an der linken Schläfe und über dem ganzen Kopfe hörte man ein mit der Herzsystole synchronisches Sausen, der Pat. empfand es als dumpfes Brummen. Bei Druck auf den Bulbus konnte man diesen in die Augenhöhle zurückbringen, er trat aber sofort wieder hervor. Druck auf die linke Carotis brachte das Sausen und die Pulsation zum Verschwinden. Das Röntgenbild des Kopfes von der Seite und von vorn nach hinten ergab das Vorhandensein dreier scharfrandiger Schatten im Gehirn, die von den eingedrungenen Stahlsplittern herrührten. Bei Kombination der beiden Aufnahmen ergibt sich, daß ein ca. erbsengroßer Splitter im rechten Stirnhirn nahe der Falx und Konvexitätsrinde in der weißen Substanz liegt. Ein zweiter größerer Brocken, fast 3 cm lang und 8 mm dick, steckt links in den Stammganglien, mit einer Längsrichtung von unten innen schräg nach oben außen gestellt, durch den vorderen Teil des Nucleus caudatus ziehend. Der dritte, auch von länglicher Form, aber dünner, wie der Teil einer Schreibfeder, den man in den Halter steckt, liegt seitlich links der Sella turcica an und reicht vom vorderen bis zum hinteren Processus clinoideus, also an der Stelle, wo die Art. carotis int. im Sinus cavernosus verläuft. Hier hat die Verletzung der Arterie durch ihn stattgefunden und zu dem Aneurysma arteriovenosum mit all den Stauungserscheinungen im Venensystem der Orbita, Erweiterung der klappenlosen Vena ophthalmica superior, Protrusion des Auges, Umkehrung des Blutstromes in ihr mit äußerlich am Auge wahrnehmbarer Pulsation geführt. Die Behandlung hatte in kühlen Borumschlägen und intermittierender Fingerkompression der Carotis gegen die Wirbelsäule bestanden, konnte aber dem stetigen Fortschreiten des Leidens keinen Einhalt gebieten.

Daher wurde in der 5. Woche nach dem Unfalle die Ligatur der linken Carotis interna ausgeführt, wobei sofort der Bulbus zurücksank, die Pulsation aufhörte, das Sausen über dem Kopfe nicht mehr hörbar war. Der Pat. vertrug die Unterbindung gut, hatte keine Beschwerden, aber ein eigentümlicher Zustand von Schlafsucht bemächtigte sich seiner in den nächsten 14 Tagen, so daß er zum Essen geweckt werden mußte. Erst in den folgenden Wochen wurde er vollkommen munter und klar. Aber trotz Ruhe und Vermeidung jeder Anstrengung bildete sich langsam wieder eine Vortreibung des Auges aus, und auch die Pulsation stellte sich wieder ein. Diese Erscheinungen waren 15 Tage nach der Ligatur in leisen Anfängen schon zu kon-

statieren gewesen. 4 Wochen schwankte der Befund, leichte Verschlimmerung und Besserung wechselten, dann trat aber deutlichere Zunahme der Erscheinungen ein, und das Bild des pulsierenden Exophthalmus trat fast so vollkommen wieder in die Erscheinung, als ob zu seiner Heilung nichts geschehen wäre. Kompression der rechten Carotis brachte die Symptome zum Rückgang. Kompression der linken war ohne Einfluß.

Die Ligatur der rechten Carotis der der linken noch hinzuzufügen, widerstrebte mir einmal wegen der Gefahr nach solchem Eingriff im allgemeinen, andererseits gaben mir in diesem Falle die übeln Nachwirkungen, welche die erste Ligatur bei dem an seinem Gehirn schwer geschädigten Manne hatten, Bedenken, und ich versuchte durch folgende kombinierte Kompression einen Einfluß auf den Rückgang der Erscheinungen auszuüben.

Eine zylindrische Röhre aus Karton, 10 cm lang und genau auf den knöchernen Augenhöhlenrand zugeschnitten, fixierte ich dadurch exakt über dem Auge, daß ich um sie eine kleine Gipsmasse auf Stirn, Wange und Nase goß. Auf das geschlossene Auge kam ein Borläppchen und in den Zylinder senkte ich, um einen gleichmäßigen, weichen, konstant wirkenden Druck auszuüben, eine Schweinsblase, die in ihrem unteren Ende Quecksilber (300 g), darüber abgebunden kleine Eisstückchen eingefüllt, enthielt. Zu dem Druck kam somit die Kühlwirkung in der Absicht, die dilatierten Venen konstringierend zu beeinflussen. Diesen Druck vertrug der Pat. gut und ohne Schädigung der Sehfunktion, wie sich bei steter Kontrolle zeigte, 6—8 Stunden am Tage mit mehreren Unterbrechungen. Außerdem wurde dreimal täglich 1 Stunde Digitalkompression der rechten Carotis ausgeführt. Durch diese konsequent fortgesetzte Behandlung bei Bettruhe, Vermeidung von Kongestionen usw. besserte sich der Zustand in 5 Wochen soweit, daß der Pat. noch ganz geringe Vortreibung, keine Pulsation, keine Klagen mehr, nur noch eine leichte Ptosis hatte und Finger auf 6 m zählte.

Die Akte der Behandlung wurden allmählich verkürzt. Pat. stand auf, und 5 Monate nach dem Auftreten des Rezidivs hatte er bei vollkommener körperlicher und geistiger Frische trotz seiner Fremdkörper im Gehirn folgenden Status des Auges: Bulbus ein klein wenig vorgewölbt, Auge wird gut geöffnet und geschlossen, geringe Bewegungshemmung des Bulbus nach oben und unten, seitliche Bewegungen normal, ganz leichte Ptosis, geringe Hypermetropie. Sehschärfe $^5/_{20}$. Venen des Augenhintergrundes etwas erweitert und geschlängelt, Arterien normal, an beiden Gefäßen keine Pulsation.

Der Fall veranlaßt mich im Vergleich zu dem in der Literatur niedergelegten über die Behandlung folgendes zu resumieren. Es empfiehlt, sich beim traumatischen Exophthalmus pulsans bei jungen Leuten mit der Ligatur nicht lange zu warten. Als einleitendes Verfahren ist Digitalkompression ca. 14 Tage ratsam. Bei älteren Individuen ist die letztere längere Zeit zu versuchen und womöglich die Ligatur

zu vermeiden. Tritt ein Rezidiv ein, welches durch die Kompression der anderseitigen Carotis zum Verschwinden gebracht wird, so dürfte in Anbetracht der teilweise traurigen Resultate der doppelseitigen Unterbindung, namentlich in bezug auf Gehirn und Sehvermögen, der Versuch mit einer länger fortgesetzten konsequent durchgeführten kombinierten Kompression zu empfehlen sein. (Selbstbericht.)

---

10) **V. Jordan** (Heidelberg). Zur Ligatur der Carotis communis. (Eine neue Methode zur Orientierung über die Folgen der Okklusion.)

Die Ligatur der Carotis communis ist noch immer ein gefährlicher Eingriff, da in 25% der Fälle Hirnstörungen und in 10% tödliche Hirnerweichung eintritt. Die Prognose ist daher immer eine zweifelhafte, und es bleibt im Einzelfalle dem Zufall überlassen, ob der Pat. nach der Narkose wieder erwacht, ob er eine Hemiplegie bekommt oder gar an fortschreitender Hirnerweichung zugrunde geht. Zur Vermeidung solcher unliebsamer Überraschung empfiehlt Vortr. ein neues Verfahren, das sich ihm bei Tierversuchen, sowie bei der Operation eines Halskarzinoms sehr gut bewährt hat, nämlich die vorherige, lockere Konstriktion der Carotis während 48 Stunden. Bei vorsichtiger, gerade bis zum Verschwinden des peripheren Pulses durchgeführter Abschnürung der Arterie mittels eines Bändchens oder eines starken Catgutfadens tritt keine Schädigung der Intima ein, es kommt nicht zur Gerinnselbildung. Entfernt man nach 2 Tagen die Ligatur, so erscheint der Puls wieder an der Peripherie und nimmt bald die normale Stärke an.

Die präliminare, orientierende Ligierung muß unter Lokalanästhesie gemacht werden, da die Hirnerscheinungen sich unmittelbar an die Narkose anschließen können und ihr Beginn sich dem Nachweis entziehen würde. Treten nach der Konstriktion Störungen auf, dann kann man an der offengelassenen Wunde sofort die Ligatur entfernen und den Kreislauf wieder freigeben. Durch allmählich stärkeres Zuschnüren der Ligatur kann man unter Umständen den zunächst mangelhaften Kollateralkreislauf langsam zur Entwicklung bringen. Das Verfahren kann endlich auch Anwendung finden zur Sicherung von Arteriennähten nach Verletzung großer Gefäße.

Krankheitsfall:

59jähriger Mann mit Karzinomrezidiv der rechten Halsseite.

Voroperation: Freilegung der Carotis communis unterhalb des Tumors unter Schleich'scher Anästhesie, Unterschieben eines Gazestreifens unter die Arterie und lockere Abschnürung mit einem doppelten Catgutfaden. Keinerlei Folgeerscheinungen, Entfernung der Ligatur nach 48 Stunden, danach sofortiges Wiederkehren der peripheren Pulse. 4 Tage nach der Voroperation Exstirpation des Tumors unter Resektion der ganzen Carotis com. ext. et int., des N. vagus, Sympathicus, des Kopfnickers und der bedeckenden Haut. Außer Pupillenenge und Heiserkeit keine Folgeerscheinungen. Glatter Wundverlauf, Heilung. Nach 3 Monaten Exitus an Rezidiv. (Selbstbericht.)

---

11) **Voelcker** (Heidelberg). Über schiefen Biß durch Hyperostose des Unterkieferköpfchens.

V. zeigt Photographien von einer auffallenden Schiefheit des Gesichtsskeletts. Genaue Maße zeigten in den 3 Fällen, daß die Schiefheit allein zustande kommt durch ein abnormes Längenwachstum des aufsteigenden Unterkieferastes der einen Seite. Er war gegenüber der gesunden Seite um 2—3 cm zu lang. Die Verlängerung kommt zustande durch unförmige Knochenneubildung des Gelenkköpfchens, so daß dasselbe in einem Falle fast walnußgroß war. Ob es sich um chronisch-arthritische Prozesse handelt (v. Eiselsberg) oder um eine gutartige Knochenneubildung (Hyperostose), ist nicht sicher.

Durch die Längendifferenz der Kieferäste entsteht die auffallende Schiefheit des Gesichtes, ferner die Verschiebung der Zahnreihen, so daß ein schiefer oder gekreuzter Biß entsteht, ferner Störungen im Mechanismus der Kiefergelenke.

Die Ursache des Leidens ist unbekannt, es entsteht ohne bekannte Ursache bei sonst gesunden Menschen. Die Behandlung besteht in Resektion des Gelenkköpfchens; die Entfernung des vergrößerten Köpfchens hat wegen des beschränkten Raumes einige Schwierigkeiten. Zweimal entstand nach der Operation (offenbar durch die mit dem Herausdrehen des Köpfchens verbundene Quetschung der Weichteile) eine vorübergehende Facialislähmung. Die Dauerresultate sind gut.

(Selbstbericht.)

Diskussion.

Riedel (Jena) hat ein durch Arthritis deformans schwer verändertes Gelenkköpfchen des Unterkiefers bei einem Kranken reseziert, der vorher lange wegen Trigeminusneuralgie behandelt worden war. Der Kranke war sofort geheilt. **E. Moser** (Zittau).

---

12) **E. Ranzi** (Wien). Über Immediatprothesen bei Unterkieferresektionen.

R. berichtet aus der v. Eiselsberg'schen Klinik über mehrere Fälle von Unterkieferresektionen, bei welchen die von Fritzsche angegebene Immediatprothese mit gutem Erfolg zur Anwendung kam. Fall 1 betrifft einen 64jährigen Pat., bei dem wegen eines Mundbodenkarzinoms, das auf den Unterkiefer übergegriffen hatte, die Resektion des Kieferbogens vorgenommen wurde. Die übrigen drei Fälle betrafen halbseitige Unterkieferresektionen (zweimal wegen Sarkoms, einmal wegen Phosphornekrose). In den Knochendefekt wurde sofort bei der Operation die Immediatprothese eingesetzt, welche nach 2 bis 3 Wochen durch eine definitive ersetzt wurde. Das kosmetische Resultat war in allen Fällen bis auf den vierten ein sehr gutes; in zwei Fällen konnte die Deviation auch ohne Anwendung der schiefen Ebene verhindert werden; jedoch erscheint es ratsam, auf dieses Hilfsmittel nicht zu verzichten, wenn es aus technischen Gründen möglich ist.

Von besonderem Werte für das kosmetische Resultat ist der Umstand, daß die dem Unterkiefer in Form und Größe nachgebildete massive Prothese dem Narbenzug kräftig entgegenwirkt. Die Dauerprothese wurde aus Kautschuk verfertigt. Der Sägeschnitt am Kiefer soll schräg ausgeführt werden, um das spätere Einsetzen der Prothese zu erleichtern. Als besonderer Vorzug der Fritzsche'schen Prothese muß noch angeführt werden, daß die Inspektion des Wundbettes stets möglich ist, und daß durch die Armierung mit auswechselbaren Schienenträgern die Resektion event. in einem größeren Umfange als ursprünglich projektiert vorgenommen werden kann. (Selbstbericht.)

---

13) **M. Hofmann** (Graz). Die Pharyngotomia suprahyoidea als Voroperation zur Entfernung von Nasenrachentumoren.

Die Schwierigkeiten bei der Entfernung von Nasenrachentumoren liegen zum großen Teil in der schweren Zugänglichkeit des Operationsfeldes und der starken Blutung. Es gibt einen Weg, der bei der gleichen Übersichtlichkeit, wie sie die bisher geübten bukkalen und facialen Methoden gewähren, den Nachteil der großen und schwer zu beherrschenden Blutung nicht besitzt. Es ist dies ein querer Schnitt über dem Zungenbein. Diese Operation wurde auf Empfehlung von Jeremitsch aus durchaus verschiedenen Indikationen bisher dreimal ausgeführt. v. Hacker entfernte damit ein Sarkom der Zungenwurzel. Die dabei gewonnene Einsicht in den Mesopharynx veranlaßte mich später, sie zunächst an der Leiche zur Entfernung von Tumoren auch des Epipharynx zu versuchen. Das Wesentliche bei der Schnittführung ist, mit Rücksicht auf den zu erhaltenden Schluckmechanismus, die zu den lateralen Anteilen des Zungenbeines ziehenden Muskeln zu schonen. Durch Auseinanderziehen der Wandungen des eröffneten, äußerst dehnbaren pharyngealen Schlauches und durch Schiebung des weichen Gaumens nach vorn gewinnt man Einblick auf die Schädelbasis von der Fläche her, den man ganz bedeutend erweitern kann, wenn man den weichen Gaumen und mukös-periostalen Überzug des harten Gaumens in der Mittellinie spaltet, nach beiden Seiten auseinander schiebt und den harten, knöchernen Gaumen im Sinne der bukkalen Methode Gussenbauer's in seinen hinteren Anteilen entfernt. Ein nach Paryngotomia suprahyoidea transversa operiertes Sarkom der Schädelbasis bei einer 27jährigen Frau zeigte, daß bei geringer Blutung die Abtragung des Tumors vollständig unter Kontrolle des Auges geschehen kann. Stillt man vor Eröffnung der Pharynxschleimhaut die geringe Blutung, so kommt nach Eröffnung derselben durch die Voroperation kein Blut hinein. Die Geschwulst selbst kann durch die Voroperation nicht verletzt werden. Blutet sie bei ihrer Entfernung stärker, so sammelt sich das Blut vor allem im Epipharynx an und kann, besonders wenn für die Narkose ein Kautschukrohr in den Larynx eingeführt war, unmöglich aspiriert werden. Unter Kontrolle des Auges können die blutenden Stellen tamponiert, bei stärkerer

Blutung durch geringe seitliche Verlängerung des Pharyngotomieschnittes die Art. car. ext. unterbunden werden. Das kosmetische Resultat der Operation, die sich auch unter Lokalanästhesie wird ausführen lassen, ist ein gutes, da die Narbe an der versteckte sten Stelle des Halses liegt. Die Aspiration von Blut während der Operation läßt sich sicher vermeiden, so daß eine Tracheotomie überflüssig wird. Die Gefahr der Schluckpneumonie ist eine gewiß geringe, der Verschlußmechanismus des Larynx bleibt ebenso wie seine Reflexerregbarkeit ungestört. Da das Zungenbein durch die Schonung der zu seinen lateralen Anteilen ziehenden Muskelpartien in seiner Lage fixiert bleibt, und durch die Etagennaht wieder vollständig normale anatomische Verhältnisse geschaffen werden, bleibt auch der Schluckmechanismus genügend erhalten; die von uns operierte Kranke konnte schon am 3. Tage p. op. gut schlucken. Gewiß genügt die eine günstige Erfahrung nicht für ein sicheres Urteil über die Brauchbarkeit der Methode. Größe, Sitz und Ausgangspunkt der Tumoren wird man jedesmal in Erwägung ziehen müssen, um sich für das im speziellen Falle beste Operationsverfahren zu entscheiden; doch scheint die Annahme berechtigt, daß die Pharyngotomia suprahyoidea transversa die Entfernung von Nasenrachentumoren unter Kontrolle des Auges und ohne die Gefahr der starken Blutung gestattet. Gerade die Ausgangsstelle der Nasenrachenfibrome an der Schädelbasis wird durch sie freigelegt. Bei malignen Tumoren hat man man außerdem den Vorteil, sich durch geringe seitliche Erweiterung des Pharyngotomieschnittes über das Vorhandensein von Metastasen in den oberen jugularen Drüsen überzeugen zu können. (Selbstbericht.)

Diskussion.

Schloffer (Innsbruck) hat auf nasalem Wege einen Hypophysentumor (Adenom) exstirpiert. Die Diagnose war durch bitemporale Hemianopsie und durch das Röntgenbild gegeben. Veranlassung zur Operation gaben andauernde, oft in quälender Weise exazerbierende Kopfschmerzen. Obwohl der Pat. für alle Fälle seine Zustimmung zur Entfernung eines Bulbus gegeben hatte, erwies sich die von S. seinerzeit auf Grund theoretischer Erwägungen für wünschenswert erklärte Ausräumung einer Orbita als unnötig. Die Freilegung der Hypophyse von der Keilbeinhöhle aus gelang nach seitlicher Aufklappung der ganzen Nase und Entfernung der inneren Wand einer Orbita und Highmorshöhle überraschend leicht. Etwa $^1/_4$—$^1/_5$ des vergrößerten Hirnanhanges wurde zurückgelassen, die Wunde mit Perubalsamgaze tamponiert. Durch 14 Tage floß Liquor cerebrospinalis ab, dann versiegte er. Eine Meningitis ist bis jetzt, 3 Wochen nach der Operation, nicht eingetreten. Es ist durch diesen Fall der Beweis erbracht, daß die Exstirpation von Hypophysentumoren von der Keilbeinhöhle aus viel leichter möglich ist, als man erwartet hatte, und daß die befürchtete postoperative Meningitis keineswegs einzutreten braucht. (Selbstbericht.)

# Wirbelsäule, Hals und Brust.

14) **A. Jenckel** (Göttingen). Traumatische Heterotopie des Rückenmarkes.

Bei einem 36jährigen Manne waren infolge Sturzes aus $2^1/_2$ m Höhe auf das Genick alle Erscheinungen einer Querschnittsläsion im Bereiche des 5. Halssegments aufgetreten. (Völlige Lähmung der Arme und Beine, Anästhesie von den Fingerspitzen und Zehen hinauf bis zur 2. Rippe. Reflexe waren erloschen, es bestanden Blasen-Mastdarmlähmung, Priapismus, fast reines Diaphragmaatmen, oculopupilläre Symptome, Hyperpyrexie, Hyperhidrosis). Am 13. Tage nach der Verletzung starb Pat. Eine Fraktur der Wirbel konnte nicht nachgewiesen werden, wurde aber angenommen. Die Autopsie ergab keinerlei Veränderungen an der Wirbelsäule, keine Extra- oder intramedulläre Blutung, keine Erkrankung der Meningen. Die genaue mikroskopische Untersuchung des Rückenmarks zeigte im Bereich des 5. Halssegments einen völligen Abriß der Hinterhörner dicht hinter den Clark'schen Säulen mit Verlagerung der grauen und weißen Substanz, sowie oberhalb und unterhalb davon bis zum 3. Brustsegment herabreichend leichtere Zerrungsdefekte an den Hinterhörnern.

Daß es sich nicht um ein postmortales Artefakt handelte, konnte neben anderen Gründen aus dem mikroskopischen Befund ersehen werden. Eine Hämatomyelie fehlte. Als Ursache der starken Knickung des Rückenmarks und Zerrung an den austretenden hinteren Nervenwurzeln muß eine Distorsion angenommen werden, obwohl keinerlei Veränderungen an den Zwischenwirbelscheiben und den Bändern nachzuweisen waren. An den inneren Organen fehlten jedwede Veränderungen. (Selbstbericht.)

15) **Fedor Krause** (Berlin). Zur Kenntnis der Rückenmarkslähmungen.

Dem Chirurgen sind jene Formen der Rückenmarkslähmungen wohl bekannt, welche durch Verletzungen des Markes oder durch Kompression veranlaßt werden. In letzterer Hinsicht kommen Geschwülste des Rückenmarkes und seiner Häute in Betracht, dann Wirbeltumoren und alle die Veränderungen an der Wirbelsäule, welche zu Raumverengung in dem an sich ziemlich weiten Kanal führen und dadurch das Rückenmark in Mitleidenschaft ziehen.

Von allen diesen Veränderungen spreche ich nicht. Ich will vielmehr über eine Reihe von Beobachtungen berichten, in denen die Diagnose auf eine Geschwulstbildung gestellt werden mußte, die Laminektomie aber Veränderungen anderer Natur aufdeckte.

Als ich im vorigen September in Stuttgart über die chirurgische Behandlung der Gehirn- und Rückenmarkstumoren referierte, hat sich in der Diskussion ergeben, daß die erfahrensten Nervenärzte durch

die Befunde überrascht waren und sich nach deren Darlegung eine Reihe von Beobachtungen erklären konnten, die ihnen bis dahin unerklärlich geblieben waren.

Selten sind diese Verhältnisse nicht. Ich habe im ganzen 20mal das Rückenmark wegen Tumor und tumorähnlicher Erscheinungen freigelegt und unter diesen 20 Fällen 8mal die zu beschreibenden Veränderungen gefunden. Das mag ein zufälliges Zusammentreffen in der Hand eines Beobachters sein; immerhin ist damit gesagt, daß es keine seltenen Ausnahmezustände sind.

Ich wende mich kurz zu meinen Beobachtungen und erwähne zuerst eine 53jährige Frau, welche unter allen Erscheinungen des Rückenmarkstumors in der Gegend des 8. Cervicalsegmentes erkrankt war. Es bestand eine nicht vollständige Brown-Séquard'sche Lähmung. Die Kranke wurde zunächst von Herrn Prof. Oppenheim untersucht. Dieser wie nach ihm Herr Dr. Placzek diagnostizierte einen Rückenmarkstumor in der Höhe des 8. Cervicalsegmentes und überwies die Kranke mir zur Operation. Da ich mich jener Diagnose anschließen mußte, entfernte ich zunächst den 7., dann den 6. Cervicalbogen. Ich fand eine enorme Liquorspannung, wie man sie oberhalb der Tumoren auch findet, und keine Pulsation der Dura. Als ich nun an einer kleinen Stelle die Dura öffnete, spritzte im Strahle Liquor hervor; bei weiterer Inzision strömte er nach, die ganze Tiefe der Wundhöhle füllend, dann noch ein zweites und drittes Mal. Der Liquor cerebrospinalis war von völliger Klarheit und normaler Beschaffenheit. Als Flüssigkeit nicht mehr abströmte und wir das Rückenmark sehen konnten, fand sich kein Tumor, sondern eine höchst auffallende Veränderung an der Arachnoidea, die in starker Spannung als violette Blase sich aus dem Duralschnitt hervorwölbte.

Da sich kein Tumor zeigte, war ich durch den Befund natürlich sehr wenig befriedigt. Ich nahm noch zwei Bogen fort, den 5. Hals- und den 1. Dorsalbogen. Bei vorsichtigster Sondierung nach allen Richtungen ergab sich kein Hindernis. Wir konnten bei der Lagerung der Kranken mit vornübergeneigtem Kopfe sehr weit in den Kanal hineinsehen, nach oben und unten, fanden aber nirgends einen Tumor, der doch ziemlich groß hätte sein müssen, weil die Ausfallserscheinungen so erheblich waren. Die Wunde wurde mit Nähten geschlossen; die Kranke ist geheilt, und alle Tumorsymptome sind zunächst verschwunden, vor allem die Brown-Séquard'sche Lähmung. Die Heilung war aber keine vollständige und dauernde. Seit der Operation sind jetzt $1^1/_2$ Jahre verflossen. Die Kranke hat andere Beschwerden, die auf rheumatische und gichtische Basis zurückzuführen sind, Gelenkschwellungen, Dermatomyositis.

Der zweite Fall betrifft einen 47jährigen Mann, bei dem anderwärts der 2. und 3. Dorsalbogen entfernt worden waren. Der betreffende Chirurg hatte sich leider darauf beschränkt, die Bögen wegzunehmen, und hatte die Dura nicht eröffnet. Das halte ich für einen prinzipiellen Fehler. Man kann durch die gespannte Dura hindurch niemals einen

Schluß auf die intraduralen Veränderungen ziehen. Der Kranke war durch die Operation gar nicht gebessert. Ein halbes Jahre später wurde er mir von Prof. Oppenheim zur Operation überwiesen, da es sich nach dessen Diagnose um eine Neubildung oder chronische meningeale Entzündung in der Höhe des 2.—4. Dorsalsegments mit vorwiegender Beeinträchtigung der rechten Rückenmarkshälfte handeln mußte. Ich öffnete den Rückenmarkskanal in ausgedehntem Maße, was wegen der Verwachsungen außerordentlich schwierig war. Zunächst wurde der 4., dann der 1. Dorsalbogen entfernt, dann habe ich mich von diesem normalen Gebiet aus in das schwielige Terrain der ersten Operation hineingearbeitet und die Dura in weiter Ausdehnung freigelegt. Es bot sich ein ähnliches Bild wie im ersten Falle: eine stark gespannte Dura, eine große Menge von Liquor cerebrospinalis, der beim Aufschneiden herausfloß. Durch den Duralschnitt quoll wieder die Arachnoidea als dunkelblauroter Sack hervor. Ferner fanden sich strangförmige Verwachsungen zwischen der inneren Fläche der Dura und dem Rückenmark. Die Wunde ist geheilt, und der Kranke hat seine Beschwerden zum Teil verloren; es handelt sich also auch hier nicht um eine vollständige Heilung.

Der dritte Fall betraf einen 35jährigen Arzt aus Rußland, der mir auch von Herrn Oppenheim zugeschickt wurde. Er bot das ausgesprochene Bild des extramedullären Tumors in der Höhe des 3. Dorsalbogens mit typischer Brown-Séquard'scher Lähmung. Ich entfernte den 3., 2., dann den 4. Dorsalbogen. Wir fanden wieder keinen Tumor, aber eine enorme Liquorspannung und in der von Oppenheim diagnostizierten Höhe straffe Verwachsungen zwischen der inneren Fläche der Dura und der Pia. Dieser Kranke, der auch an Lungentuberkulose litt, ist im Kollaps gestorben; leider haben wir die Sektion nicht ausführen können. Aber auch so ist ein Tumor der Rückenmarkshäute in einer anderen Höhe auszuschließen, freilich nicht mit derselben Sicherheit ein intramedullärer Prozeß.

Nach diesen Beobachtungen fiel mir eine andere aus früheren Jahren ein, die hierher gehört. Eine 69jährige Frau kam mit allen Erscheinungen der Rückenmarksaffektion (Blasenlähmung, Paraplegie) ins Krankenhaus, zugleich hatte sie eine Schwellung in der Lumbalgegend, die auf einen tiefen Abszeß deutete. Ich inzidierte, legte die Lendenwirbelsäule frei und fand dort einen tuberkulösen Abszeß in der Tiefe mit ausgesprochener Abszeßmembran, die auch mikroskopisch sich als tuberkulös erwies. Ein Fistelgang führte zu den kariösen Dorn- und Transversalfortsätzen des 3. und 4. Lendenwirbels. Nach Fortnahme der Bögen erwies sich die Dura genau so gespannt, wie in den ersten Fällen, und doch war im Wirbelkanal nichts von Eiter, nichts von Granulationen zu bemerken. Offenbar war infolge des Abszesses und des fortgeleiteten Reizes auf den Duralsack die Ausscheidung einer so großen Menge von Liquor cerebrospinalis erfolgt, daß die Erscheinungen der Rückenmarkskompression eintraten. Wenn wir bei Caries der Wirbelsäule nicht eine genügende Verschiebung

der Wirbelkörper oder eine zur Erklärung ausreichende Menge von Eiter oder Granulationen im Wirbelkanal finden und doch die typischen Symptome der Rückenmarkskompression vor uns haben, so werden wir stets an diese Verhältnisse denken müssen.

Ferner habe ich noch einen Kranken von Oppenheim operiert, bei dem wir auch nach der Diagnose Rückenmarkshauttumor nur eine von der Innenfläche des zweiten Lumbalwirbelkörpers ausgehende exostosenartige Neubildung fanden, die aber nicht so stark war, daß sie eine Kompression an der Cauda equina hätte bedingen können. Auch hier hatte nur die Liquorspannung die Kompression verursacht.

Nun ist es ja sehr auffallend, wie sich eine solche Liquoranhäufung und -spannung an einer ganz bestimmt umschriebenen Stelle ausbilden kann. Wenn wir der Bichat'schen Lehre folgen — die aber zweifellos nicht mehr zu halten ist —, daß nämlich die Arachnoidea einen Sack mit einer inneren und einer äußeren Wand darstellt, so wären obige Vorkommnisse gar nicht zu verstehen. Dagegen gibt uns die Darstellung von Henle, wonach wir die Arachnoidea als ein Bindegewebe aufzufassen haben, welches physiologischerweise wassersüchtig und von ungewöhnlich lockerer Beschaffenheit ist, eine genügende Erklärung. Nach dieser Darstellung kann sich sehr wohl durch irgendwelche Verwachsungen, z. B. entzündlicher Natur oder durch Verletzungen bedingt, eine Liquorspannung, eine Liquorexsudation in einer begrenzten Höhe, sagen wir zwei- oder dreifacher Bogenhöhe ausbilden. Eine für diese Verhältnisse durchaus beweisende Beobachtung habe ich in der Berliner klin. Wochenschrift 1906 Nr. 25 (Zur Kenntnis der Meningitis serosa spinalis) veröffentlicht.

Die Ätiologie kann gegeben sein durch einen eitrigen Prozeß in der Umgebung der Dura, oder es handelt sich um Gicht, wie in unserem ersten Falle, oder um Lues, wie vielleicht im zweiten Falle.

Nun fragt es sich, können wir durch die Lumbalpunktion für die Diagnose etwas erreichen? Da muß ich erwidern: nein. Auch in dieser Beziehung kann ich eine Beobachtung als Beispiel anführen. Ein Mann stürzte mit dem Fahrrad und erlitt eine Quetschung der Halswirbelsäule. Er wurde zunächst außerhalb beobachtet und bekam alle Erscheinungen des schweren Rückenmarksdruckes. Er wurde wiederholt lumbal punktiert, dann auch nach der Aufnahme bei mir. Es zeigte sich niemals ein Überdruck. Ich sah mich veranlaßt, den 2., 3. und 4. Halswirbelbogen zu entfernen und fand dieselbe Liquorspannung, wie in den anderen beschriebenen Fällen; ich inzidierte die Dura. Nach diesem Eingriff ist der Kranke geheilt und hat die Erscheinungen der Rückenmarkskompression verloren. 2 Jahre später sah ich ihn wieder; damals war er beschwerdefrei; dann ist er uns aus der Beobachtung entschwunden. Wir müssen also festhalten, daß sich eine örtliche Anhäufung von Liquor cerebrospinalis auf Grund der anatomischen Verhältnisse, wie sie in der Arachnoidea vorhanden sind, ausbilden kann, und daß wir bis jetzt kein Mittel besitzen, diese Meningitis serosa spinalis oder wie man

die Affektion sonst nennen will, diagnostisch von den Rückenmarkstumoren zu unterscheiden. Oppenheim ist der gleichen Ansicht. In allen diesen Fällen bleibt nichts weiter übrig als eine Laminektomie.

Wenn es sich um aseptische Formen handelt, so sollen wir nicht bei der Freilegung der Dura stehen bleiben, sondern sollen die Dura auch eröffnen.

Es könnte der Einwand erhoben werden, daß möglicherweise eine Punktion in der Höhe des diagnostizierten Hindernisses die Diagnose sichern würde. Wenn es sich nicht um eitrige Prozesse handelt, dürften wir ja punktieren und würden dann durch die Punktionsnadel diese Liquorspannung finden. Aber ich erwähnte schon, daß bei allen Rückenmarkstumoren, die ich operiert habe, sich oberhalb des Tumors auch eine derartige Liquorspannung fand; Cushing hat sie auch unterhalb von Tumoren gesehen. Wir können also aus dem Hervorspritzen des Liquors im Strahle doch die Diagnose, ob ein Tumor vorhanden ist oder fehlt, nicht stellen und müssen zur Laminektomie schreiten.

Da die beschriebenen Fälle nicht so selten sind, hielt ich das Kapitel für wichtig genug, um es hier vorzutragen. (Selbstbericht.)

---

16) **Kölliker** (Leipzig). Demonstration ösophagoskopischer Instrumente.

K. legt seine starren und elastischen ösophagoskopischen Tuben vor. Die starren Tuben stellen ein Doppelrohr dar; das innere Rohr, in das zur Einführung des Instrumentes ein olivenförmiges Bougie gebracht wird, ist der Mandrin. Da das Bougie entfernt wird, nachdem das starre Rohr die Ringknorpelenge passiert hat, besitzt das Ösophagoskop der Vorzug, daß die Einführung unter Beleuchtung erfolgt, und daß der konisch zulaufende innere Tubus die Schleimhaut der Speiseröhre vor Verletzungen schützt. Ist das Instrument bis zur gewünschten Tiefe eingeführt, dann entfernt man den inneren Tubus, wodurch das Gesichtsfeld sich erweitert und therapeutische Maßnahmen, wie z. B. das Entfernen eines Fremdkörpers, erleichtert werden. Die elastischen Tuben werden gleichfalls unter Leitung eines Bougies eingeführt, und das wie jedes andere biegsame Speiseröhreninstrument. Sie krümmen sich nur bei der Einführung, und zwar der Abschnitt von der Zahnreihe zum Ringknorpel. Um das Instrument wieder gerade zu strecken, wird einmal der Kopf entsprechend weit nach rückwärts gebeugt und zweitens ein starres Rohr, der Strecktubus, in das elastische eingeführt.

Die Untersuchung mit diesen Ösophagoskopen geschieht entweder am sitzenden oder liegenden Kranken; K. operiert in der Regel am sitzenden Kranken. Zu bemerken ist noch, daß selbstverständlich sowohl das innere Rohr der starren Tube als die Strecktuben gleichfalls als Ösophagoskope verwandt werden können, insbesondere dann, wenn die Einführung stärkerer Tuben auf Schwierigkeiten stößt.

Die Tuben haben — wie alle ösophagoskopischen Tuben — nicht den gleich hohen diagnostischen Wert des Glücksmann'schen Ösophagoskops, das das Gesichtsfeld erweitert, das Bild vergrößert und die Lichtquelle am distalen Ende führt; immerhin bieten sie aber den Vorzug, daß die Technik ihrer Einführung und Handhabung für den in ösophagoskopischen Untersuchungen nicht Geübten einfacher und leichter zu erlernen ist. (Selbstbericht.)

17) **Wendel** (Magdeburg). Beitrag zur endothorakalen Ösophaguschirurgie.

Bericht über zwei Fälle von Karzinom der Cardia, welche im Überdruckapparate (Brauer) operiert worden sind. Im ersten Falle handelte es sich um ein Karzinom bei einem jungen Manne von 26 Jahren, welches bei der Operation schon $1^1/_2$ Jahre bestand. Die Diagnose war durch Probeexzision im Killian'schen Ösophagoskop sichergestellt worden. Die Eröffnung des Thorax erfolgte durch 16 cm langen Schnitt im 6. linken Interkostalraum unter Überdruck. Der Tumor war auf Lunge und Zwerchfell fortgeschritten und deshalb nicht mehr operabel, der Eingriff als probatorische Thorakotomie anzusehen. Die Wunde heilte p. p. Pat. verließ am 10. Tage p. op. das Bett. Er überlebte den Eingriff 4 Monate und erlag seinem Karzinom.

Im zweiten Falle wurde ein großer Tumor des untersten Ösophagusabschnittes und Magens entfernt. Voroperation wie im ersten Falle. Die Vagi ließen sich leicht vom Ösophagus abdrängen, der Brustteil des Tumors gut isolieren. Das Zwerchfell wurde, um radikal zu sein, in einiger Entfernung vom Hiatus oesophageus zirkulär durchtrennt. Erst jetzt war die große Ausdehnung des Tumors am Magen erkennbar, wo besonders die kleine Kurvatur ergriffen war. Die Vagi traten hier in den Tumor ein und mußten beide durchtrennt werden. Nach Exstirpation des Tumors blieb vom Magen nur ein darmähnliches Gebilde, da die Resektionslinie parallel der großen Kurvatur geführt werden mußte. Die Schnittfläche des Ösophagus wurde vor der abschließenden Klemme zunächst durch fortlaufende Naht provisorisch verschlossen, dann doppelt übernäht. Die Vereinigung zwischen Speiseröhre und Magen erfolgte durch Seit-zu-Seitanastomose mittels Knopf. Zum Schluß wurde das Zwerchfell zirkulär am Magen befestigt.

Der Pat. erlag am Tage nach der Operation einer Nachblutung. Die Sektion ergab (Prof. Ricker), daß alle Nähte und Verbindungen völlig dicht waren, daß nichts von Karzinom im Körper zurückgeblieben war. Die linke Lunge war gut lufthaltig. Kein Pneumothorax.

In beiden Fällen hat sich der Überdruckapparat vorzüglich bewährt. So sehr Verf. den Ausgang der zweiten Operation bedauert,

so hält er doch nach dieser Erfahrung die technische Ausführbarkeit der Cardiaresektion von der Brusthöhle aus für erwiesen.

(Selbstbericht.)

18) **Reisinger** (Mainz). Über die operative Behandlung der Erweiterung des Ösophagus mit Krankenvorstellung.

Die 45jährige Dame litt seit etwa 12 Jahren an den Erscheinungen eines tiefsitzenden Ösophagusdivertikels; das Röntgenogramm lehrte aber, daß eine fast gleichmäßige, den ganzen Brustteil des Ösophagus einnehmende Erweiterung vorlag. Schweres Krankheitsbild: tägliches Erbrechen, Oppression, Schmerz in der Interskapulargegend, mangelhafter Schlaf usw.

Es war beabsichtigt, den Ösophagus vom hinteren Mediastinum aus bloß zu legen und eventuell durch Ösophagoplicatio eine Verengerung des Lumens zu erreichen. Nach 3 Wochen vorher angelegter Magenfistel (Witzel) Bildung eines Haut-Muskellappens, dessen Basis an den Proc. spin. des 3.—8. Brustwirbels lag, Resektion eines je 6 cm langen Stückes aus der 4.—7. rechten Rippe, Ablösen der Pleura von der Seitenfläche der Wirbelsäule und Isolieren des starrwandigen, erweiterten Ösophagus vom 2. Brustwirbel bis nahe an das Diaphragma. Kollaps der Kranken zwang zum Abbrechen der Operation. Umlegen zweier Fadenschlingen zwecks besserer späterer Isolierung; Tamponade. Einige Wochen später abermaliges Isolieren des Ösophagus, Exzision eines 15 cm langen und 2—3 cm breiten Streifens aus der Speiseröhre, zweireihige Naht; mehrere Nachoperationen wegen teilweiser Nahtinsuffizienz.

Operationserfolg recht gut; keine Schluckbeschwerden, keine Oppression, besserer Ernährungszustand. (Selbstbericht.)

Diskussion zu Nr. 16—18.

v. Hacker (Graz) benutzte auch schon früher ein biegsames Ösophagusrohr, hatte aber oft Schwierigkeiten beim Geradestrecken. Er behandelte zwei Fälle idiopathischer Ösophagusdilatation, ein Leiden, das der Hirschsprung'schen Krankheit am Darm zu vergleichen sei. Die Ätiologie ist noch unaufgeklärt. Mikulicz nahm Kardiospasmus als Ursache an, was für v. H.'s Fälle nicht zutraf. Die Operation bestand in einer Gastrostomie und retrograder Sondierung.

Kausch (Berlin) hätte den zweiten Fall Wendel's vom Abdomen aus operiert.

v. Hacker (Graz) hält bei dem in Frage stehenden Leiden eine primäre Schädigung der Ösophagusmuskulatur für erforderlich; der Kardiospasmus sei vielleicht sekundär. Für die Therapie sei freier Abfluß der Speisen aus dem Ösophagus die Hauptsache. Dies werde durch einfache Exzision eines Stückes aus der Ösophaguswand nicht erreicht; daher sei Dilatation der Cardia besser, wenn sie auch nur eine symptomatische Behandlung darstelle.

Czerny (Heidelberg) sah einen Fall von spindelförmiger Erweiterung des Ösophagus, der zur Sektion kam, und wo die Sondierung absolut nicht gelang. Auch C. zweifelt an der Richtigkeit der Mikulicz'schen Theorie vom Kardiospasmus. Die Kombination von Ösophagusdilatation mit Gastrektasie und Enteroptose weist vielleicht auf eine gemeinsame Ursache hin, ähnlich wie bei Hirschsprungscher Krankheit.

Graff (Bonn) tritt für die Mikulicz'sche Theorie ein. Er operierte einen Fall nach dessen Grundsätzen mit Erfolg. Die auf solche Weise geheilten Fälle sprächen doch für die Richtigkeit der Theorie. Jaffé (Hamburg).

E. Martin (Köln) berichtet über den konstanten Verlauf des Falles von idiopathischer Ösophagusdilatation (Kardiospasmus), den er vor 6 Jahren durch Gastrostomie und Sondierung ohne Ende zunächst für längere Zeit zur Heilung brachte. Der Fall ist nach Jahren, als Pat. die ihm anempfohlene systematische Nachbehandlung mit Sondierung von oben und Ausspülung des Ösophagus nicht mehr durchführte, rezidiviert. Der Ösophagus blieb für dicke Sonden durchgängig, die Beschwerden kehrten teilweise wieder. (Selbstbericht.)

Glücksmann (Berlin) sah einen Fall von spindelförmiger Erweiterung des ganzen Ösophagus, wo Kardiospasmus als sicher auszuchließen war. Er sah gute Erfolge bei diesem Leiden durch systematische Spülungen mit warmem Wasser und faradische Behandlung. Auch er glaubt an einen Zusammenhang des Leidens mit Enteroptose.

Cahen (Köln) hat einen Fall von Kardiospasmus mit retrograder Dilatation vor 5 Jahren behandelt. Zunächst trat bedeutende Besserung, später allerdings ein Rezidiv ein. Pat. sondierte sich dann selbst mit Erfolg und ist dabei bis auf den heutigen Tag geblieben. C. weist auf die nervöse Natur des Leidens hin, die etwa dem Vaginismus zu vergleichen sei.

Henle (Dortmund) erwähnt, daß Mikulicz das Leiden mit der Fissura ani verglichen habe. Daher stamme auch sein Vorschlag zur Dehnung des Ösophagus. Die dadurch geheilten Fälle sprechen zugunsten seiner Theorie.

Wendel (Magdeburg) entgegnet Kausch auf die Frage, warum er in seinen Fällen nicht vom Abdomen aus operiert habe; der Hauptgrund war, daß der Ösophagus selbst mit beteiligt war.

Jaffé (Hamburg).

---

19) **Friedrich** (Greifswald). Lungenchirurgie.

Das letzte Jahrzehnt hat Dank des unermüdlichen Zusammenwirkens von inneren Medizinern und Chirurgen die Behandlung der eitrigen und brandigen Prozesse der Lunge auf feste Grundlagen gestellt. Insbesondere liefert die Bearbeitung der Lungenchirurgie von Garrè und Quincke aus dem Jahre 1903 ein getreues Spiegelbild des

bis zu diesem Zeitpunkt Geleisteten. Die neueste Zeit hat jedoch durch experimentelle Arbeiten neue Wege vorbereitet, deren praktische Ausnützbarkeit wohl schon gemeinsam erörtert werden darf.

Der Vortr. schließt sich der Auffassung an, daß zwischen Abszeß und Gangrän nicht immer scharf zu scheiden ist, und daß es sich daher empfiehlt, diese beiden gemeinsam zu betrachten. Akuität und Chronizität, Sitz des Krankheitsherdes in den oberen und unteren Partien der Lunge, in den peripheren oder zentralen Teilen derselben, Schwere des allgemeinen Krankheitszustandes hat bis jetzt im wesentlichen über die Indikationsstellung zu einem chirurgischen Eingriff entschieden. F. stellt sich auf die Seite derer (Quincke, Terrier, Garrè), welche eine frühzeitige Inangriffnahme von Abszeß und Gangrän befürworten, geleitet von allgemein chirurgisch-pathologischen Gesichtspunkten und von der Würdigung der Gefahr, in der sich die Kranken wegen der Möglichkeit bakterieller und toxischer Resorption, sowie der Aspiration immer befinden. Nur die Schwierigkeit der Diagnose, namentlich des Sitzes und der Zahl der Krankeitsherde, tritt oft hindernd für eine zielbewußte operative Therapie in den Weg. Zudem darf die Erfahrung nicht ignoriert werden, daß ein gewisser Prozentsatz metapneumonischer Abszesse spontan zur Heilung kommen kann. Die frühzeitige Operation gibt die beste Prognose. Ältere Abszeß- und Gangränhöhlen können durch schwartige Verdickung ihrer Wand, Infiltration und Induration der weiteren Umgebung, durch sekundäre Aspirationsherde oder durch sekundäre bronchiektatische Veränderungen in der Nachbarschaft der Heilung große Schwierigkeiten bereiten (Freyhan, Quincke). Während die Frühstadien oft nur einfache Inzision und Drainage erfordern, machen die älteren ausgedehnte Rippen- oder Brustwandresektionen, unter Umständen Entfernung von Wandteilen der Höhle notwendig und hinterlassen dann noch immer leicht Bronchialfisteln mit ihren üblen Folgeerscheinungen.

Die Röntgenuntersuchung hat unsere Diagnostik wesentlich gefördert, schon frühzeitig Herde und Höhlenbildungen erkennen lassen und wird voraussichtlich in der Zukunft noch mehr berufen sein, die Indikation zur Frühoperation zu verschärfen. Die Diagnose des Vorhandenseins, des Umfanges, der Festigkeit von Pleuraadhäsionen sind ebenso unsicher als die Erfolge ihrer künstlichen Bildung. Eine sorgfältige, dichte, mit Hinterstichen angelegte Kranznaht der Pleura pulmonalis gegen die Pleura costalis (»Absteppnaht«), unter Umständen durch die Interkostalmuskulatur hindurch, rings um den vermutbaren Krankheitsherd herum garantiert weitgehenden Pleuraschutz gegen Infektion (De Cerenville, Roux, Körte, Kümmell, Garrè, Tuffier, Rehn) und sichert durch die Fixation der Lunge gegen die Brustwand vor Pneumothoraxentstehung und Pneumothoraxfolgen (einzeitige Operation). Läßt es der Zustand des Kranken zu, was nicht immer der Fall ist, so wird natürlich eine Gegentamponade gegen diese Pleuranaht für 1 bis 2 Tage noch die Festigkeit der Verlötungs-

brücke zum Lungenherd vermehren können (zweizeitige Methode). In den letzteren dringt der Operateur mit dem Paquelin oder mit schneidenden Instrumenten ein; aus manchen Gründen, insbesondere zur Beurteilung pathologischer Veränderungen des Lungengewebes, ist das Vorgehen mit Messer und Schere das zuverlässigere. Eine gegen den vermutbaren Krankheitsherd geführte Punktionsnadel mit seitlicher Öffnung gibt die weitere Führung. Stumpfes Herumbohren mit den Fingern, um an den Herd heranzugelangen, ist nach Möglichkeit zu vermeiden. Ist der Herd erreicht, so soll mittelfeste Tamponade den Weg nach außen breit offenhalten; wurde er verfehlt, was bei aller Vorsicht nicht zu selten vorkommt (Lejars, Lenhartz), so begnügt man sich ebenfalls mit weit offen haltender Tamponade, gegen die hin in der Folge der Krankheitsherd sich dann des öftern spontan entleert oder sonst kenntlich macht. Die Nachbehandlung muß symptomatisch und wundtechnisch eine äußerst aufmerksame sein; spontane Blutungen (ein immerhin sehr seltenes Vorkommnis) werden am besten durch Unterbindung, Umstechung oder »Dauerklemme« geschlossen. Auch große Gangränherde können so zur vollständigen Ausheilung, unter Rückgabe voller Erwerbsfähigkeit, kommen. F. wirft die Frage auf, ob nicht gelegentlich ausgedehnte Gangränbildung eines Lappens wegen der unmittelbaren Lebensgefahr durch primäre Resektion des betreffenden Lappens in Angriff genommen werden soll, falls der Kräftezustand des Kranken den Eingriff gestattet. Mehrere Beobachtungen F.'s legen ihm diese Frage nahe.

Am berüchtigtsten sind mit Recht die aus Bronchiektasien sich entwickelnden Abszeß- und Brandformen. Hier liegen von vornherein wegen der meist vorhandenen Vielfältigkeit der Höhlenbildung — in einem oder sogar mehreren Lappen — die Chancen ungünstiger. Mit der Eröffnung einer Höhle kann unter Umständen dem Kranken mehr geschadet als genützt werden, insofern als ihm nunmehr durch ein oder mehrere Bronchialfisteln die Exspirationskraft für die Expektoration gebrochen ist. Nur die Zunahme der Abszedierung oder Gangränescierung, der Rückgang des Gesamtkräftezustandes oder sichere Beschränkung der Bronchiektasiebildung auf einen Lappen indizieren ein chirurgisches Vorgehen, und wird sich dann häufig eine partielle Lungenresektion nützlicher erweisen, als die Spaltung einer einzelnen Höhle.

Die operativen Eingriffe bei der Tuberkulose haben, entsprechend der Lokalisation und Verbreitungsweise derselben in den Lungen, sich bisher noch wenig einzubürgern vermocht, obgleich auch hier Vorschläge gemacht worden sind, welche nicht eine Abweisung kurzer Hand verdienen: Die Lockerung des oberen Brustkorbringes bei beginnender Spitzentuberkulose nach A. Freund, die Ruhigstellung gewisser Lungenabschnitte durch Rippenabtragung nach Quincke oder durch künstlichen Stickstoff-Pneumothorax nach Forlanini und Murphy. Nur geringe Erfolge haben die bisher gemachten Versuche direkter operativer Inangriffnahme der Kavernen aufzuweisen (Mosler und Sonnenburg).

Die Aktinomykose ist fast ausnahmslos zu spät in Behandlung genommen, als daß rationelle operative Erwägungen hätten Platz greifen können.

Eines der dankbarsten und erfolgreichsten Gebiete stellt der Lungenechinokokkus dar, dessen Behandlungsprinzipien sich mit denen der Abszeß- und Gangränhöhlen im wesentlichen decken.

Auch die primären Geschwülste der Lunge sind bisher immer zu spät diagnostiziert worden, um noch die Erörterung operativer Chancen zuzulassen.

Für die Verletzungen der Lunge haben — im Gegensatz zu dem bisherigen fast absolut konservativen Standpunkte der Chirurgen — Tuffier, Murphy, Delagénière, Delorme, Garrè u. a. einem aktiveren Vorgehen das Wort geredet. Man kann sich den sorgfältigen, von Garrè gezogenen statistischen Schlußfolgerungen nicht entziehen, ganz besonders mit Rücksicht darauf, daß Garrè das Eingreifen auf wachsenden Spannungspneumothorax und auf anhaltende oder zunehmende Blutungen beschränkt wissen will. Hier ist durch Eröffnung der Pleura (F. König), mit eventuell folgender Tamponade der Blutungsstelle, oder noch besser durch Unterbindung und Umstechung vielleicht noch Mancher zu retten, der jetzt aufgegeben wurde. Allerdings ist zuzugeben, daß der Zustand solcher Verletzter oft ein so verzweifelt schwerer sein kann, daß ein großer Eingriff nicht mehr tunlich erscheint. (F. König, Helferich.)

Für die in die Bronchien gelangten gröberen Fremdkörper hat die Kilian'sche Bronchoskopie den Weg zu erfolgreicher unmittelbarer Entfernung geebnet, bei deren Mißlingen ebenso wie bei Eintritt von gangräneszierenden Lungenabszessen die oben geschilderten Maßnahmen in Betracht kommen.

Allem Vorgehen an der Lunge hat sich bisher die Pneumothoraxgefahr und die Befürchtung operativer Infektion am meisten hinderlich erwiesen. Haben wir auch die Möglichkeit, durch langsames Vorgehen, allmähliches Zustandekommenlassen des Pneumothorax, durch Anziehen der Lunge gegen die Brustwand (W. Müller, Gluck, Gross, Garrè), Abtamponieren der zu schonenden Lunge gegen das Operationsgebiet (König, Helferich, Krause), nachmalige gut abschließende Verbände (Thiersch, Schede), vortreffliche Mittel zur Verringerung der unmittelbaren Pneumothoraxgefahr und der weiteren Folgen des Pneumothorax in die Hand bekommen, so ist doch erst durch die Konstruktion der »pneumatischen Operationskammer« Sauerbruch's ein absolut sicherer Boden geschaffen worden, welcher die Nachteile des Pneumothorax im Momente seines Zustandekommens während eines längeren Operationsaktes und für die Folge so leicht und zuverlässig ausschaltet, daß wir uns wohl zu der Hoffnung berechtigt fühlen, durch die Verwendung dieses Prinzipes zu einer wesentlich weiteren Dehnung der operativen Indikationen an der Lunge zu gelangen, insbesondere manche Affektionen früher in Angriff zu nehmen, als man dies bisher zu tun wagte, ja durch eine

Explorativthorakotomie, was natürlich mit großer Reserve gesagt sein möge, die Mängel der klinischen, physikalischen und röntgographischen Diagnostik zu ergänzen. Müssen wir doch weiter daran festhalten — und hierfür haben neuere experimentelle Untersuchungen (Gröber, Nötzel, eine Arbeit eines meiner Assistenten harrt noch ihres Abschlusses) eine wesentliche Stütze geliefert —, daß das Bestehen eines Pneumothorax als solchen das Zustandekommen und die Verbreitung einer Infektion fördert, während die geschlossene Pleurahöhle in hohem Maße infektionshemmend und -abwehrend sich betätigen kann.

Es kommt hiernach heute alles darauf an, die operative Technik an den Lungen rücksichtlich Verhütung der Infektion, Blutstillung, Bronchienversorgung, Lungennaht, so exakt auszubauen, daß wir, unter Pneumothoraxausschaltung arbeitend, Kranken und Ärzten andere Garantien unseres Vorgehens bieten können, als dies bisher möglich war; damit wird ganz von selbst eine frühere Inangriffnahme mancher der aufgeführten Krankheitsprozesse sich im Laufe der Zeit ergeben. F. hat es daher als seine wesentlichste Aufgabe betrachtet, durch Tierversuche, welche immer in direkter Beziehung zum Vorgehen an der menschlichen Lunge standen, und deren Fragestellung sich aus der menschlichen Pathologie herleitete, insbesondere den Vorgang der Atmung während der Operation, die Blutdruckverhältnisse im großen und kleinen Kreislauf unter dem Einfluß operativer Akte zu studieren und die bei diesen Untersuchungen gesammelten Beobachtungen zusammen mit seinen bisherigen operativen Erfahrungen am Menschen darzulegen. Die diesbezüglichen Ergebnisse lassen sich in folgende Punkte zusammenfassen: 1) Narkose: Diese wird nur benötigt zu Beginn der Operation und am Ende zum Wundschluß, während alle Akte an der Pleura pulmonalis, am Lungenparenchym, an Bronchien, an den Pulmonalgefäßen sie nicht benötigen. Beim Menschen wurde wechselsweise Chloroform und Äther, bei Tieren nur Äther nach vorausgeschickter hoher Morphiumdosis benutzt. 2) Pneumothorax: Mit Hilfe des Minusdruckes in der pneumatischen Kammer lassen sich alle Pneumothoraxerscheinungen allmählich entwickeln und allmählich reduzieren, ebenso wie das im raschen Tempo möglich ist. Zwischen einem Druck von 0 und Minus 3 mm liegt nach F. bei Mensch und Tier die »Pneumothoraxzone«, d. h. diejenige Druckzone, wo an Atmung und Herztätigkeit sich geltend machende wichtige Pneumothoraxerscheinungen ausgelöst werden. Die Zone zwischen — 3 und — 5 könnte man als »relative Pneumothoraxzone« bezeichnen; bei — 6 bis — 8 besteht ein »inspiratorisches Maximum« der Lunge; jenseits dieser Druckhöhe beginnt eine »emphysematöse Blähung«, welche immer vermieden werden muß. F. begründet, warum er — entgegen neueren Anschauungen — sich doch an die Traube'sche Auffassung anlehnt, daß die lebenbedrohenden Pneumothoraxerscheinungen durch plötzliche Verlagerung der Thoraxinnenorgane, namentlich der großen Gefäße, sowie durch den

Atmosphärendruck bei der Inspiration der andersseitigen Lunge, zustande kommen. Im Stadium eines Minusdruckes von — 3 bis — 5 läßt sich am Menschen lange Zeit operieren, ohne daß dabei die Lunge die volle inspiratorische Füllung hat, wobei sie vielmehr leicht zur Seite gedrängt werden kann und doch noch am Atmungsgeschäft partiell teil nimmt. F. erwähnt sodann die relative Beteiligung der freigelegten Lunge an der Atmung bei geschickter Regulierung des Außendruckes. Als einen weiteren großen Vorteil bezeichnet F., daß leicht auszuführende Druckschwankungen des Außendruckes zwischen — 3 und — 8 eine vorzügliche Orientierung über Verletzungstellen der Lunge, über Färbung, Zirkulation, Infiltration, Induration und pathologische Niveaudifferenzen zuläßt, so daß auf diese Weise, ohne vorhandene Pneumothoraxgefahr, eine allseitige Kontrolle der Lunge unter Auge und Hand ermöglicht wird. F. legt dabei größtes Gewicht darauf, daß die Lunge nicht sehr vorgezogen und verlagert wird; er beweist kymographisch, daß abnormer Hiluszug, Hilusknickung von sofortigem Sistieren der Gesamtatmung und rapidem Absinken des arteriellen Blutdruckes begleitet wird. Ebenso läßt sich in anschaulicher Weise der sehr nachteilige Effekt eines Druckes gegen das hintere Mediastinum, wie er schon durch Druck mit dem gestielten Tupfer gegen eine blutende Stelle zustande kommen kann, kymographisch demonstrieren. Demgegenüber erzeugen weder vorübergehende Absperrungen, noch definitive Abbindungen eines großen Lungengefäßes, noch die Keilexzision des Lungenparenchyms, noch die totale Amputation eines Lungenlappens irgendwelche nachweisbaren Störungen des arteriellen Blutdruckes oder des Druckes in der Arteria pulmonalis, vorausgesetzt, daß alle diese Maßnahmen nicht durch Heranziehen des Wundgebietes gegen die Thoraxwunde, also nicht außerhalb, sondern im Brustraum ausgeführt werden. Sehr wichtig dürften für das Arbeiten bei Druckdifferenz F.'s Studien über den Druck im großen Kreislauf und in der Arteria pulmonalis, bei Schwankungen, Steigerung oder Einschränkung des extrapulmonalen Minusdruckes sein. Während — 6 bis — 8 normale Druckhöhen zeigen, steigt mit einem Rückgang nach 0 hin der arterielle Druck im großen Kreislauf und sinkt der Pulmonalisdruck; und umgekehrt steigt dieser und sinkt der arterielle Druck bei Anwachsen des Minusdruckes auf — 10, 14 usw.; in kymographischen Kurven und Diagrammen wird dieses zur Anschauung gebracht. Des weiteren gibt F. zahlreiche Einzelheiten für die Technik der Lungenresektion oder Lungenlappenamputation, der Blutstillung, der Operation unter Blutleere an der Lunge, der Verhütung des Mediastinalemphysems, erörtert die Kautelen der Asepsis und die Einzelheiten des ganzen Operationsherganges, des Eröffnungsschnittes der Brustwand, des plastischen temporären oder definitiven Resektionsverfahrens, worauf alles großes Gewicht zu legen ist, wenn man den reaktionslosen Heilausgang einer Probethorakotomie garantieren will. Sodann schließt F. kurze Angaben über die ihm

wünchenswert erscheinenden technischen Änderungen der Operationskammer an, über den Operationstisch und die Lagerung des Kranken, und gibt einige instrumentelle Winke.

Es ist wohl zuzugeben, daß bei der Vertiefung unseres physiologischen Verständnisses aller Operationsakte und bei einer exakten Durcharbeitung der operativen Technizismen auch die Erkrankungen der Lunge bald eine Erweiterung der operativen Indikationsstellung erfahren werden. Unbedingt notwendig erscheint dem Vortr. aber, hervorzuheben, daß Sicherheit beim Operieren an der menschlichen Lunge nur erworben werden kann durch vielfältige Übung an der lebenden Tierlunge; daß mehr als bei den anderen Operationsgebieten des menschlichen Körpers die Erkennung physikalischer Vorgänge die unumgängliche Voraussetzung für ein ruhiges, erfolgreiches Operieren ist.

(Selbstbericht.)

---

20) **Seidel** (Dresden-Friedrichstadt). Über die Physiologie des Überdruckverfahrens zur Ausschaltung der Pneumothoraxfolgen und die Berechtigung seiner Anwendung beim Menschen.

S. führt aus, daß die bisher nur geringe Verbreitung der beiden Verfahren zur Ausschaltung der Pneumothoraxfolgen abgesehen von anderen Gründen namentlich dadurch veranlaßt werde, daß die Frage der Gleichwertigkeit der beiden Verfahren — des Unterdruckverfahrens Sauerbruch's und des Überdruckverfahrens Brauer's — trotz der Deduktionen des letzteren noch nicht für die Allgemeinheit überzeugend nachgewiesen sei. Seine vor einem Jahr in der Freien Vereinigung der Chirurgen Berlins mitgeteilten vorläufigen Untersuchungen über diese Frage konnte S. seitdem an etwa 50 Tieren — Kaninchen und Hunden — zum Abschluß bringen. An einigen Tabellen zeigte er, daß beim Überdruckverfahren nur sehr geringe Veränderungen der normalen Verhältnisse eintreten. Die Atmung wird meist nur um wenige Schläge verlangsamt, zuweilen aber auch leicht beschleunigt, letzteres namentlich beim nichtnarkotisierten Kaninchen. Meist tritt auch eine geringe Vertiefung, seltener, und erst bei abnorm hohen Druckwerten, Abflachung ein. Die Regelmäßigkeit leidet nicht. Ähnlich geringe Veränderungen erleiden die Kreislaufverhältnisse. Der Puls wird entsprechend der Atmung um ganz wenig Schläge pro Minute verlangsamt, seltener beschleunigt; die Höhe der einzelnen Pulswelle wird meist, wenn sie sich überhaupt verändert, ganz wenig abgeflacht, die Regelmäßigkeit bleibt unverändert. Der Blutdruck, auf den von den Anhängern des Unterdruckverfahrens besonderer Wert gelegt wird, zeigt während der ersten 4—6 Atemzüge unter Überdruck typische Veränderungen: ganz kurz dauernde Erhöhung, längere und stärker hervortretende Senkung, dann Ansteigen zur Norm oder ganz wenig über dieselbe hinaus. Die Messungen des Atemvolumens an der Gasuhr ergaben etwas stärkere Abweichungen von der Norm, welche der Tracheotomie zuzuschreiben sind.

An mehreren Kurven vom Kaninchen und Hund zeigte S., daß diese schon in den Tabellen uns unwesentlich erscheinenden Abweichungen von der Norm in der Tat so gering sind, daß sie eine Behinderung der Atmungs- und Kreislaufverhältnisse nicht bedeuten können. Besonders interessant und wichtig erscheint aber, daß S. an der Kurve, welche Sauerbruch zur Demonstration der Wirkung seines Unterdruckverfahrens seinerzeit veröffentlichte (Mitteil. aus den Grenzgeb. für Medizin und Chirurgie Bd. XIII), Veränderungen ganz ähnlicher Natur nachweisen konnte. Der Blutdruck bleibt an dieser Sauerbruch'schen Kurve sogar abnorm lange erniedrigt.

Aus dem Vergleiche seiner eigenen mit der Sauerbruch'schen Kurve zieht S. den Schluß, daß das Überdruckverfahren ebensogut für den Menschen brauchbar ist wie das Unterdruckverfahren. Für eine gute Wirkung — möglichst geringe Abweichung von der Norm — gibt er vier wichtige Regeln: 1) Das Überdruckverfahren soll sofort bei Etablierung des Pneumothorax eingeleitet werden. Bei länger bestehendem nicht korrigiertem Pneumothorax bilden sich schnell Atelektasen, deren Ausgleich sich bei Einleitung des Überdruckverfahrens in einer erst allmählich schwindenden stärkeren Blutdruckerhöhung geltend macht. 2) Es dürfen nicht zu hohe Druckwerte genommen werden — für den Erwachsenen genügen 12—13 cm Wasser vollkommen. (Kaninchen 4—6 cm, Hund je nach Größe bis 12 cm. Beim Unterdruckverfahren sind übrigens, wenn zu starker Minusdruck — unter etwa 8 mm Hg — genommen wurde, nach Friedrich's Vortrag ebenfalls ungünstige Wirkungen beobachtet worden.) 3) Die im Kopfkasten geatmete komprimierte Luft darf keine gröberen Schwankungen zeigen, da sich dieselben, namentlich wenn sie exspiratorisch auftreten, stets an Puls- und Atmungskurve bemerkbar machen. 4) Die Tracheotomie soll möglichst vermieden werden.

Bei Beobachtung dieser Gesichtspunkte glaubt S., zumal er auch die Narkose für durchaus gesichert hält, das Überdruckverfahren dem Unterdruckverfahren auch für die Anwendung beim Menschen als durchaus ebenbürtig an die Seite stellen zu können. Die ausführliche Bearbeitung seiner Untersuchungsergebnisse erscheint in den Mitteilungen aus den Grenzgebieten für Medizin und Chirurgen.

(Selbstbericht.)

---

21) **Karewski** (Berlin). Die chirurgische Behandlung der Lungenaktinomykose.

Die Ansicht derjenigen Autoren, welche behaupten, daß die anatomischen Befunde bei Lungenaktinomykose deren Heilung auf chirurgischem Wege unmöglich erscheinen lassen, ist irrig, teils weil in der Literatur fünf sichere Fälle von Genesungen verbürgt sind, und von diesen K.'s eigene Beobachtung nunmehr schon 10 Jahre feststeht, teils weil die Obduktionsbefunde, welche ja nur den Endausgang nicht bekämpfter Prozesse zeigen, fehlerhaft gedeutet werden. Da der wenn auch geringen Zahl operativer Heilungen eine absolute

Hoffnungslosigkeit bei konservativer Therapie gegenübersteht, eine Statistik zurzeit nicht möglich ist, ferner eine Menge von Fällen überhaupt in ihrer Eigenart nicht erkannt werden, vielmehr unter der Diagose der bazillaren Phthise sterben, ist es wichtig, die frühe Erkennung der Krankheit zu fördern und zu betonen, daß bei rechtzeitigen Eingriffen, die allerdings äußerst radikal vorzunehmen sind, die Invasion des Strahlenpilzes in der Lunge mit demselben Erfolg ausgerottet werden kann, wie die im anderen Gewebe.

Allerdings sind nur die primären bronchopneumonischen Herde mit gutem Resultat angreifbar. Sie machen aber 12—20% aller Fälle von Aktinomykose überhaupt aus. Sich selbst überlassen, erzeugen sie durch Fortwuchern per contiguitatem sowie durch Metastasenbildung schließlich genau dieselben Verheerungen, wie die sekundäre Lungenaktinomykose, welche das Ende und nicht den Beginn der Infektion bedeutet, also den umgekehrten Weg zurückgelegt hat — ein Umstand, der bei Sektionsbefunden häufig nicht mit der genügenden Aufmerksamkeit beachtet worden ist und deshalb Fehlschlüsse veranlaßte.

Alle Chancen der operativen Behandlung hängen davon ab, daß man lernt, klinisch die örtlichen Herde zu einer Zeit zu diagnostizieren, wo die radikale Entfernung noch möglich ist und noch keine Metastasen entstanden sind. Die Untersuchung des Sputums, welches meist erst gegen Ende der Krankheit die charakteristischen Körnchen enthält,' sollte in Zukunft nach der Empfehlung Hamm's die Gramfärbung und Anlegung anaerober Kulturen mehr berücksichtigen und größeres Augenmerk auf das Vorkommen von Fibrinfäden, deren Endigungen feinste Drusen enthalten (Finckh), richten. Auch die Röntgenuntersuchung zur Zeit der dunklen Symptome muß mehr zu Rate gezogen werden. Besonders bedeutungsvoll ist aber die korrekte rechtzeitige Beurteilung entzündlicher Veränderungen an der Thoraxwand. Sie sind ein Alarmsignal, das allzuoft verkannt wird und nur selten bisher mit genügender Energie zur Freilegung der Lungenaffektion Anlaß geworden ist. Die Tatsache ihrer Entwicklung im Anschluß an langwierige Katarrhe, die den Verdacht der Phthise erwecken, aber weder Bazillen noch elastische Fasern im Sputum aufweisen, ihre den aktinomykotischen Infiltraten auch sonst eigentümlichen Qualitäten machen sie der Aktinomykose suspekt, auch wenn sie nicht wie in der Regel an der Basis, sondern an der Lungenspitze auftreten. Ergibt die Probepunktion keine Klarheit, so muß unter allen Umständen — auch bei tuberkulöser Ursache — die frühzeitig indizierte operative Eröffnung jeden Zweifel beheben.

Alle nicht durch Überwanderung von anderen Organen entstandenen aktiven Brustwandabszesse rühren von der Lunge her und müssen bis in diese rücksichtslos verfolgt werden. Wie die Krankengeschichten beweisen, ist das zum Nachteile der Kranken nicht immer geschehen. Die Lungenaktinomykose muß wie ein bösartiger Tumor exstirpiert werden. Das ist möglich ohne

Schädigung der Pat., und das führt zum Ziele, wenn nicht bereits vor der Operation allzu langer Bestand des Leidens Erkrankung der Wirbelsäule, des retroperitonealen Gewebes oder der großen Bauchdrüsen resp. Metastasen herbeigeführt hat. Aus der Literatur entlehnte Beispiele benutzt K. zur Beweisführung, die er noch besonders stützt durch seine eigenen fünf Beobachtungen, von denen ein dauernd geheilter Kranker sich heute noch voller Arbeitsfähigkeit und Gesundheit erfreut, ein anderer so gut wie hergestellt seine Behandlung verließ und keine weiteren Nachrichten gegeben, drei indessen nach kompletter lokaler Heilung an Metastasen oder unnahbaren Kontinuitätsprozessen zugrunde gingen. Bei allen wirklich Geheilten hatte man sehr bald nach Auftreten der Thoraxschwellung mit äußerster Konsequenz bis ins Gesunde schonungslos alle Produkte der Ansiedlung des Pilzes entfernt, bei allen anderen hatte langes Zuwarten oder ungenügendes Eingreifen die Beherrschung des Leidens unmöglich gemacht.

Auch die ausgedehntesten Resektionen von Brustwand und Lungen, ja Angriffe auf Leber, Milz, Herzbeutel werden gut vertragen — es ist kein auf die Operation bezüglicher Exitus zu verzeichnen, und es liegt kein Grund vor, anzunehmen, daß diese bisher nur an der Lungenbasis vorgenommenen Encheiresen nicht mit Glück auch an den Lungenspitzen ausgeführt werden können. Die Sektionen zeigen, daß viele Gestorbene nicht Metastasen, sondern einfach dem erschöpfenden Fortschreiten des örtlichen Vorganges erliegen.

K. ist der Meinung, daß bei voller Berücksichtigung aller ausgeführten Momente trotz der bisherigen Mißerfolge die operative Behandlung der Lungenaktinomykose ein dankbares Gebiet abgeben wird.

(Selbstbericht.)

---

22) **V. E. Mertens** (Breslau). Stichverletzung der Lunge. Naht. Heilung.

Der Kranke hatte sich $^3/_4$ Stunde vor seiner Einlieferung ein Messer in den linken 4. Interkostalraum gestoßen. Bei der Untersuchung ergoß sich aus der Hautwunde, die dicht medial von der Mammilla lag, ein dicker Blutstrom. Eine ordentliche physikalische Untersuchung des sehr anämischen, unruhigen Kranken war nicht durchführbar. Die gefahrdrohende Blutung und die Möglichkeit einer Herzverletzung indizierten den Eingriff.

Es wurde ein Hautmuskel-Rippenlappen gebildet und nach innen umgeklappt. Aus einem in der Mitte der freigelegten Pleura befindlichen Loche spritzte Blut mit großer Gewalt. M. griff mit einer Pinzette in die Pleurahöhle und zog die Lunge in die Wunde. Es zeigte sich, daß das Instrument den Rand einer blutenden Lungenwunde gefaßt hatte. Mit feinen Catgutnähten wurden die Lungenwundränder an die Pleuradefektränder fixiert und dann Lunge und Pleura so weit übernäht, daß beide ganz geschlossen waren.

Am 3. Tage trat Emphysem am Halse und im Gesicht auf, das aber in 4 Tagen wieder schwand. Die Lunge dehnte sich in 7 Tagen vollständig wieder aus. Pat. wurde nach 3 Wochen entlassen und hat sich seitdem stets des besten Wohlseins erfreut.

Es sei hier noch hingewiesen auf den großen Vorteil, den die Schonung der Pleura beim Ablösen der Rippen brachte. So war es möglich, die Lunge schnell zu fixieren und zugleich die Pleurahöhle abzuschließen. Durch die Fixierung der Lunge wurde u. a. wiederum ihre schnelle Ausdehnung gesichert. Bemerkenswert war ferner, daß die Lunge nach 6 Wochen bereits von der Thoraxwand abgelöst war, was wohl zum großen Teil auf Rechnung des Catgut zu setzen ist, mit dem die Lunge fixiert wurde. (Selbstbericht.)

---

23) **Nordmann** (Schöneberg-Berlin). Zur Behandlung des Empyems. (Demonstration eines neuen Aspirators.)

Bei einem Manne, dem im Schöneberger Krankenhaus wegen Pyothorax eine Rippe reseziert war, dehnte sich die Lunge sehr schlecht wieder aus. Die Anwendung des Apparates nach Perthes und Seidel befriedigte wegen der Unmöglichkeit, die Weichteilswunde dabei in der notwendigen Weise zu versorgen, nicht. N. konstruierte deshalb Saugnäpfe aus Glas, in denen nicht wie bei den genannten Apparaten mittels der Wasserstrahlpumpe die Luftverdünnung geschaffen wird, sondern mittels einer Saugpumpe, die bei den Saugnäpfen nach Bier zur Verwendung kommt. Auf der anderen Seite steht der Aspirator mit einem Uhrenmanometer in Verbindung, der die Form und Größe einer Taschenuhr hat und eine leichte Kontrolle des Unterdruckes gestattet. Ein Abflußrohr erlaubt die Entleerung des Sekrets, wenn das Glas sich gefüllt hat. Die Saugnäpfe ruhen auf einer Gummiplatte, die mit Kollodium dem Körper angedichtet wird und die Haut vor lästigem Druck bewahrt. Beim Tierexperiment entfaltet sich die nach Thorakotomie kollabierte Lunge unter dem Saugnapf sofort wieder; es entstehen feine kapilläre Blutungen aus den Pleuren, und diese Hyperämie ist nach Ansicht N.'s event. von Bedeutung bei der Ausheilung von Pleuraerkrankungen. Der zur Verwendung kommende Unterdruck wird nach Perthes u. a. bis 50 mm ausgedehnt.

N. empfiehlt seine Apparate, die von der Firma Windler, Berlin, Friedrichstraße 131, geliefert werden, bei allen schwer heilenden Fällen. Die Anwendung ist einfach, sauber, und der Pat. kann frei mit dem Aspirator umhergehen. (Selbstbericht.)

### Diskussion zu Nr. 19—23.

Garrè (Breslau) weist auf die nach Lungenoperationen oft zurückbleibenden Fisteln hin, wobei das Lungengewebe durch Verwachsungen, die breit abgelöst werden müssen, stark angespannt wird. Man soll

daher mit der Fortnahme von Rippen und Pleura nicht zu sparsam sein. Oft werden dem Chirurgen Fälle von Bronchiektasien mit der Frage zugeschickt, ob sie noch operabel seien? Dieselben bestehen oft schon jahrelang, wobei G. dann stets genötigt war, eine Lungenlösung vorzunehmen. Mit der Schrumpfung der Wundhöhle entsteht die Gefahr einer neuen Entfaltung der Lunge. G. hat daher versucht, die Lunge durch Annähung an den Thorax dauernd zu verlagern. In einem schweren Falle mußte die Pneumotomie später angeschlossen, in einem anderen ein ganzer Lappen exstirpiert werden, weil er mit Bronchiektasien ganz durchsetzt war. Der Kranke ist nach der Operation geheilt, hat aber im zurückgelassenen Oberlappen noch Bronchiektasien. In diesem Falle machte G. eine Massenligatur an den Hauptbronchien, da Gefäße und Bronchien nicht isoliert werden konnten. G. möchte wünschen, daß ausgedehnte Bronchiektasien recht frühzeitig zur Operation gelangen.

Lenhartz (Hamburg) hat im ganzen 85 Fälle von Gangrän, 5 von Abszeß, 4 von Karzinom der Lungen und 11 von ausgedehnten Bronchiektasien operativ behandelt. Von den 85 Gangränfällen sind 53 geheilt und 32 gestorben; unter den Geheilten befanden sich sehr schwere Fälle, die ohne Operation sicher gestorben wären. Von den 5 Abszessen wurden 4 geheilt.

In bezug auf die Bronchiektasien ist L. auch der Ansicht, daß die Prognose der Operation um so günstiger ist, je früher sie gemacht wird. In einem Falle, der 1 Jahr nach einem Pleuraexsudat entstanden war und nur durch Fortnahme von drei Rippen operiert werden konnte, trat schon nach 4 Wochen völlige Heilung ein. Bei den chronischen Fällen genügt die bloße Eröffnung des Thorax ohne Lungenresektion nicht. In 3 Fällen hat L. große Resektionen aus der Lunge gemacht. In einem Falle putrider Bronchitis genügte das Aufschlitzen von 10—12 fingerdicken Bronchiektasien noch nicht; erst nach breiter Eröffnung, Ligatur des rechten Hauptbronchus und — einige Tage später — Abtragung des ganzen Unterlappens trat völlige Heilung bis auf gelegentlich vermehrtes Sputum ein.

In einem anderen Falle hatte ein 18jähriges Mädchen im 2. Lebensjahre eine Unterlappenpneumonie und vom 3. Jahre ab dauernd Bronchorrhöe gehabt. Der Zustand war von Jahr zu Jahr schlechter geworden, häufig traten Schüttelfröste mit Temperaturen bis 40° auf. 1903 machte L. den ersten operativen Eingriff, worauf zunächst die Fieberanfälle fortblieben. Da die Bronchorrhöe sich bald wieder einstellte, wiederholte L. die Operation im vorigen Jahre. Pat. ist bis auf eine kleine Fistel jetzt völlig geheilt.

L. betont nochmals, daß in solchen Fällen das Anlegen eines Rippenfensters allein nicht genügt. Von Lungenkarzinomen sah L im ganzen 26 Fälle. Die Diagnose sei nicht so schwer, wenn man in Betracht ziehe

a. eine genaue Untersuchung des Sputums auf Fettkörnchenkugeln,

b. das Röntgenverfahren,
c. den physikalischen Befund,
d. eine Probepunktion.

In 4 Fällen kam es zur Operation, davon 3mal ohne Erfolg. Im 4. Falle wurde eine große Höhle eröffnet und mit Cooper'scher Schere ausgeräumt, dann tamponiert. In den ersten Wochen bestand Fieber. Darauf wurde eine längere Behandlung mit Röntgenstrahlen eingeleitet, die anscheinend zur Heilung führte. Pat. ist jetzt seit einem Jahre gesund geblieben. Das Überdruckverfahren wird ebenso wie die Sauerbruch'sche Methode aus technischen Gründen sich nicht verallgemeinern lassen. Die Gefahren des Pneumothorax sind auch nicht nur bei der Operation vorhanden, sondern bei jedem Verbandwechsel. L. empfiehlt, bei der Operation zweizeitig vorzugehen: erst Anlage eines Rippenfensters, dann einige Tage später Eröffnung der Pleura mit Paquelin. Bei letzterem Akt sieht man manchmal eine bisher noch unaufgeklärte plötzliche Sistierung der Respiration und Herztätigkeit. Bisweilen hilft künstliche Atmung und Herzmassage; doch sah L. auch Todesfälle danach auftreten.

**Jaffé** (Hamburg).

Küttner (Marburg) hat abgesehen von sehr zahlreichen Tieroperationen, im Brauer'schen Überdruckapparate dreimal am Menschen operiert und kann nur sagen, daß sich die Methode vorzüglich bewährt hat. Selbst bei einer 2stündigen höchst eingreifenden Operation blieb die Atmung von Anfang bis zu Ende unbeeinflußt, es konnte in aller Ruhe operiert werden. Die Zufälle, welche sich bei zwei Lungenoperationen ereigneten, hatten mit dem Überdruckverfahren als solchem nichts zu tun, sondern lagen in der Natur der Erkrankungen. Hier erwies sich als Hauptgefahr die Aspiration, an der K. einen Pat. mit tuberkulösem Pyopneumothorax verloren hat. Da die gewöhnliche Empyemoperation bei tuberkulösen Exsudaten recht schlechte Resultate gibt, die Pat. für ausgedehnte Thorakoplastiken aber oft zu elend sind, war beabsichtigt, unter dem Schutze des Überdruckes das Empyem durch Schnitt zu entleeren, event. die Fistel zu vernähen und die Pleura abzukratzen, den Schnitt luftdicht zu schließen und in der Nachbehandlung zur Dehnung der Lunge wiederum den Überdruck zu benutzen, um event. durch die Thorakotomie eine ähnliche Heilwirkung auf die Pleuratuberkulose zu erzielen, wie durch die Laparotomie auf die Peritonealtuberkulose. Die Operation konnte nicht beendet werden, da ein Teil des Exsudates durch die Lungenfistel aspiriert wurde; der Pat. starb kurz darauf. — Auch in dem zweiten Falle, der glücklich verlief, machte die Aspiration zeitweise bedrohliche Erscheinungen. Es handelte sich um diffuse Bronchiektasen, bei denen der Lungenkollaps mittels Murphy-Brauer'scher Stickstoffeinblasung infolge ausgedehnter Verwachsungen nicht zu erreichen war und diese Adhäsionen unter Überdruck gelöst wurden. Vor einer tödlichen Aspiration hat K. sich in diesem Falle dadurch geschützt, daß er die Pat. längere Zeit vor der Operation in die zum Eingriffe nötigen Seiten-

lage brachte und sie ihre Kavernen durch Husten möglichst entleeren ließ. Der Verlauf nach der Operation, war abgesehen von einem serösen Pleuraexsudat, ein glatter. — Von besonderem Interesse ist der dritte Fall, weil ein dicht unterhalb des Lungenhilus sitzendes Ösophaguskarzinom vollkommen radikal entfernt werden konnte. Leider ging der Pat. an der Pleurainfektion zugrunde. Immerhin hat der Fall gezeigt, daß bei Über- oder Unterdruck die Exstirpation eines Ösophaguskarzinoms im Gesunden selbst an ungünstiger Stelle möglich ist; denn bei der Sektion konnte weder makro- noch mikroskopisch ein Rest von Krebsgewebe im Körper nachgewiesen werden. K. demonstriert neben dem Röntgenbilde das gewonnene Präparat und weist auf die trotz der Kleinheit des Tumors außerordentlich großen Schwierigkeiten der Operation hin. Die verknöcherten Rippen des 57jährigen Mannes erschwerten den Zugang, ausgedehnte pleuritische Adhäsionen mußten gelöst, beide mit dem Karzinom verwachsene Pleuren eröffnet werden; die Vagi waren nur mit Mühe isolierbar, die Lungenvene mußte nach oben gehalten werden, da sie das Operationsfeld deckte; nach Exstirpation wichen die Ösophagusenden so weit auseinander, daß eine Vereinigung auch mit dem Magen ausgeschlossen war, das Gewebe der kranken Speisenröhre war so brüchig, daß nicht einmal der Verschluß der Enden sicher gelang; daran ist der Pat. auch zugrunde gegangen. In Zukunft wird K. in solchen Fällen auf die Vereinigung verzichten und die Ösophagusenden nach außen leiten, oder aber, wenn dies nicht gelingt, die sorgfältig verschlossenen Enden abtamponieren (s. u.), eine Magenfistel und am Hals eine Ösophagusfistel anlegen und den Pat. in steile Schräglage bringen. Für den Fall der Heilung käme dann die Bildung eines künstlichen Ösophagus nach den Methoden von Wullstein, Gluck oder Roux in Betracht.

Zur Technik der intrathorakalen Operationen überhaupt bemerkt K., daß er dem einfachen Interkostalschnitt die Inzision mit Rippenresektion vorzieht; der luftdichte Abschluß gelingt weit sicherer, wenn man mit der Pleura das hintere Rippenperiost in die fortlaufende Naht fassen kann. Ferner betont K., daß für das Gelingen vieler intrathorakaler Operationen die ausgiebige Tamponade ebenso wichtig ist, wie für die Eingriffe in der Bauchhöhle. Es läßt sich diese Tamponade, wie K. durch zahlreiche Tierexperimente zeigen konnte, in der Tat sehr wirkungsvoll und einfach ausführen, ohne daß besondere Apparate dazu nötig sind, und ohne daß der Pneumothorax sich wieder herstellt. Entsprechend dem Sauerbruch'schen Vorschlage taucht K. die Gaze in Lugol'sche Lösung, umgibt damit alle nur irgend unsicheren Stellen und leitet, bevor die Pleurainzision luftdicht geschlossen wird, die Gaze durch einen Schrägkanal etwas tiefer hinaus. Schon nach wenigen Tagen haben sich so feste Adhäsionen gebildet, daß die Tamponade durch Röhrendrainage zu ersetzen ist. Auf diese Weise konnte K. bei Hunden und Katzen — bei Menschen hatte er noch nicht Gelegenheit, die Tamponade anzuwenden — die

Pleura geradezu in eine obere und untere Hälfte teilen, grob lückenhaft geschlossene Ösophaguswunden zur glatten Heilung bringen und sogar beide Pleuren gleichzeitig ausgiebigst tamponieren, ohne daß die Tiere zugrunde gingen. (Selbstbericht.)

Körte (Berlin) gibt zuächst eine Übersicht über die von ihm operierten Fälle. Es handelte sich um

I. Pneumotomien:
   a. wegen Lungengangrän 24,
   b. wegen Lungenabszeß 5,
   c. wegen bronchiektatischer Kavernen 12.
II. Unvollendete Operationen wegen bronchiektatischer Kavernen 2.
III. Lungenabszeß:
   spontan geheilt 1.
IV. Operationen wegen putriden Empyems:
   a. nach Lungengangrän 7,
   b. nach bronchiektatischen Kavernen 3.
V. Karzinom der Lunge 3.
VI. Aktinomykosis der Lunge 1.

K. operiert meist einzeitig. Die von Lenhartz erwähnten Kollapse nach Eröffnung der Pleura sah K. ebenfalls, davon 3 mit letalem Ausgang. Diese Zufälle sieht man mit oder ohne Narkose; es handelt sich wohl um Vagusreflexe. Ob das Überdruckverfahren hieran etwas ändern wird, erscheint K. fraglich.

Tietze (Breslau) demonstriert Präparate einer Lungengangrän und von multiplen Bronchiektasien, wobei es einmal spontan zu Lungenschrumpfung kam, sowie ein Präparat von Peritheliom der Pleura.

Brauer (Marburg) weist auf die therapeutische Bedeutung des durch seinen Apparat hervorgerufenen künstlichen Pneumothorax hin. An sich bedinge derselbe nur geringe Beschwerden; anders sei dies bei Verwachsungen u. dgl. In einem Falle wurde sogar durch künstliche Aufblähung einer Schwarte die sonst indizierte Kardiolyse vermieden. Besonders in 6 schweren Fällen von Phthise trat infolge des künstlichen Pneumothorax bedeutende Besserung ein.

Brat (Charlottenburg) empfiehlt bei den von Lenhartz und Körte erwähnten Kollapsen die künstliche Atmung. Auch er nimmt als Ursache eine Vaguswirkung an.

Sauerbruch (Greifswald) nimmt seinen Unterdruckapparat gegen die Ausführungen Seidel's in Schutz.

Seidel (Dresden spricht zur Versorgung des Bronchialstumpfes, erläutert die Vorteile des Überdruckapparates und entgegnet auf Sauerbruch's Ausführungen.

Schlange (Hannover) erörtert die Frage, wie man sich bei plötzlichen, heftigen Blutungen aus einer Kaverne des Oberlappens ver-

halten solle? Er selbst reseziert in solchen Fällen die 3. Rippe, dringt durch die Verwachsungen in die Höhle und tamponiert dieselbe. Er sah hierbei auch einen günstigen Einfluß auf die Tuberkulose.

Perthes (Leipzig) weist darauf hin, daß es bei Lungenabszessen einen Unterschied mache, ob bei vollem oder leerem Abszeß operiert werde. In 2 Fällen hat P. zuerst bei möglichst leerem Abszeß die Rippenresektion und Annähung der Pleura gemacht, dann einige Tage später bei vollem Abszeß Punktion und Eröffnung desselben. — Das Aspirationsverfahren kann man auch ohne Wasserleitung durch einfachen Flaschenaspirator bewerkstelligen.

Gunkel (Fulda) weist auf eine Arbeit von Rieder hin, der alle Lungenabszesse konservativ behandelte. Auch G. hat einen solchen Fall konservativ zur Heilung gebracht.

Friedrich (Greifswald) hält in seinem Schlußwort die Sauerbruch'sche Kammer noch nicht für entbehrlich. Weitere Erfahrungen müssen erst abgewartet werden. **Jaffé** (Hamburg).

---

## 24) **L. Rehn** (Frankfurt a. M.). Zur Chirurgie des Herzens und des Herzbeutels.

1) Nach kurzer Betrachtung über die Fortschritte der Herzchirurgie seit der Mitteilung des ersten geheilten Falles von Herznaht und Erwähnung der neuesten Untersuchungen Aschoff's und Tawara's über das Reizleitungsbündel im Herzen bespricht Vortr. zuerst ausführlich die Diagnose der Herzverletzungen. Meist weist der Sitz der äußeren Wunde, der Verlauf des Stich- oder Schußkanals, die Art, wie es blutet, auf eine Herzwunde hin. Sehr wichtig ist es, beim Verdacht auf eine Herzverletzung darauf zu achten, ob sich Zeichen einer Blutansammlung im Herzbeutel und deren Folgen bemerkbar machen, die sog. Herztamponade oder der »Herzdruck«, wie Vortr. den Symptomenkomplex in Analogie mit dem Hirndruck zu nennen vorschlägt. Die klinischen Erscheinungen des Herzdruckes werden an der Hand anatomischer und experimenteller Studien eingehend besprochen. Der Herzdruck kann, wenn die Blutung rapide in den Herzbeutel stattfindet, rasch zum Tode führen. Wenn die Blutung langsam erfolgt, kann sich der Herzbeutel der Spannung anpassen, sich dehnen. Es füllen sich die Reserveräume desselben, und es entstehen durch Anspannen und stärkeres Vorspringen der Perikardialduplikaturen an den in das Herz ein- bzw. aus demselben austretenden Gefäßen die Recessus pericardii. Unten seitlich entsteht links ein größerer, rechts ein kleinerer Recessus, oben der Kuppelraum. Die Recessus und ihre Ausdehnungsfähigkeit werden an einem instruktiven anatomischen Präparate demonstriert. Das Herz wird durch Kompression der Vorhöfe und Venae cavae allmählich stranguliert, es erlahmt unter dem zunehmenden Herzdruck, namentlich

da durch mangelhafte Füllung der Arteriae coronariae und Behinderung des Blutabflusses aus der Vena magna cordis auch die Ernährung desselben leidet. Schließlich kommt es, wenn nicht eingeschritten wird, meist zum Stillstand des Herzens. Der Herzdruck macht charakteristische subjektive Symptome. Es ist sorgfältig auf eine perkutorische Vergrößerung der Herzfigur zu achten; im Frühstadium zeigt häufig das Röntgenbild (stereoskopisch) schon eine perkutorisch noch nicht nachweisbare Vergrößerung an. Wichtig für die Diagnose der Herzwunden ist auch der Nachweis von Herzgeräuschen, die verschiedenster Natur sein können.

2) In der Frage der Indikationsstellung zur Operation bei Herzverletzten ist zu berücksichtigen, daß ohne Zweifel in einem gewissen Prozentsatz der Fälle Spontanheilungen vorkommen, aber ein Mensch mit genähtem Herzen befindet sich unzweifelhaft in günstigeren Verhältnissen als ein spontan Geheilter. Daß bei bedrohlichen Erscheinungen von Herzdruck oder schwerer innerer Blutung sofort eingegriffen werden muß, ist klar. Im Herzen steckende Fremdkörper, Dolche usw., sind erst zu entfernen, wenn das Herz genügend freigelegt ist.

3) Die Freilegung des Herzens. Die üblichen zahlreichen Knochenlappenmethoden sind zu eingreifend und infektionsgefährlich; es empfiehlt sich ein möglichst schonendes Vorgehen, zuerst ein Zwischenrippenschnitt der äußeren Wunde entsprechend, vom Sternalrand nach außen verlaufend. Event. muß eine oder mehrere Rippen reseziert werden. Muß das Herz noch weiter zugänglich gemacht werden, so wird ein zweiter senkrechter Schnitt am Sternalrand ausgeführt; nach Durchschneidung der Rippenknorpel werden die Knochenweichteillappen stark nach oben und unten außen zurückgezogen, event. wird der Sternalrand zum Teil abgekniffen; die Übersicht ist eine sehr gute. Man soll versuchen, die Pleura zu schonen, jedenfalls einen größeren Einriß, wenn möglich, vermeiden. Meist wird die Schonung der Pleura nicht gelingen, dieselbe ist auch meist schon durch die Verletzung selbst eröffnet. Wenn möglich, sollen die Herzoperationen mit dem Brauer'schen Apparat oder in der Sauerbruch'schen Kammer ausgeführt werden.

Bei unsicherer Diagnose ist unter Umständen eine Probeperikardiotomie am Platze. Für dieselbe empfiehlt Vortr. eine besondere Methode: Schnitt am unteren Rande der 7. linken Rippe nach der Basis des Schwertfortsatzes hin, Durchschneidung des 7. Rippenknorpels, Vordringen unter das Sternum, allmählich nach oben bis zu dem vom Pleuraüberzug freien Herzbeutel, der leicht zu öffnen und event. zu drainieren ist, indem nach beiden Seiten hin in denselben ein Drainrohr eingeführt wird. Von diesem Schnitt aus kann auch sofort zur Freilegung des Herzens geschritten werden.

4) Um die teilweise außerordentliche Blutung aus dem Herzen während der Herznaht zu beherrschen, sind verschiedene Methoden angewandt: Verstopfen der Wunde mit dem Finger, Kompression des

Herzens, Anziehen desselben nach außen, Abknicken nach dem Brustbein. Vortr. empfiehlt, die Venae cavae an ihrer Einmündungsstelle in den rechten Vorhof zwischen zwei Fingern zu komprimieren, um hierdurch blutsparend oder blutleer zu operieren. Daß diese Methode wirksam ist und vor allem für kurze Zeit vom Herzen ohne Schaden vertragen wird, hat er sich durch Tierexperimente am Hunde überzeugt.

Die Herznaht selbst wird am besten mit feiner Seide und mit Knopfnähten ausgeführt.

5) Der ausführlichen Statistik sind 124 Fälle von Herznaht zugrunde gelegt mit 40% Heilungen. Sie berücksichtigt die Art der Verletzung, den Sitz derselben am Herzen, die »extrapleural« operierten Fälle, die Art der Drainage mit ihren Erfolgen, die Komplikationen bei den geheilten Fällen, die Todesursachen bei den Gestorbenen (44% Blutverlust, Collaps, 40% Infektion). Was die Drainage betrifft, so ist Vortr. für primären Schluß der Pleura, jedoch für Drainage des Perikards mit Gummidrains. Vortr. hat außerdem bei den verschiedenen Operateuren eine Umfrage nach den Spätbefunden bei ihren Operierten veranstaltet, über deren Resultat er berichtet.

6) Auszug aus der Krankengeschichte eines zweiten Falles von Herznaht, die Vortr. im November 1906 ausführte. Es handelte sich um eine sehr ausgedehnte Stichverletzung des rechten Ventrikels, Exitus $1^1/_2$ Tage nach der Operation. (Selbstbericht.)

---

25) **Sauerbruch** (Greifswald). Über die Verwendbarkeit der pneumatischen Kammer für die Herzchirurgie.

Auf Grund von experimentellen Untersuchungen über die Verwendbarkeit seines Verfahrens kommt S. zu Ergebnissen, die sich in folgende Sätze zusammenfassen lassen:

1) Die Vornahme von Herzoperationen in der pneumatischen Kammer gestattet freie Schnittwahl und ermöglicht dadurch schnelles Operieren.

2) Der Eintritt eines Pneumothorax bei gleichzeitiger Herzverletzung wirkt insofern günstig, als die Blutung aus dem Herzen, namentlich dem linken, dadurch wesentlich verringert wird.

3) Es empfiehlt sich, die Herznaht bei einem Minusdruck von 3 mm Hg vorzunehmen, weil dann die Blutung geringer, die Naht, wegen der Erschlaffung des Herzmuskels, leichter ist.

4) Vorübergehende Abklemmung beider Venae cavae (mit Schonung der V. magna cordis) wird von Hunden über 10 Minuten lang gut vertragen. Die Herzkammern können auf diese Weise blutleer gemacht werden, so daß man sie öffnen, besichtigen und wieder schließen kann.

5) Beim Menschen erreicht man eine ausreichende Kompression der Herzvenen durch einen geeigneten Handgriff: die linke Hand um-

faßt von vorn die Herzbasis so, daß die Venen zwischen drittem und viertem Finger zu liegen kommen und so durch Druck komprimiert werden; Zeigefinger und Daumen fassen die Herzspitze, luxieren sie nach oben und erleichtern auf diese Weise die Naht.

6) Nach Beendigung der Herzoperation wird der Minusdruck auf 8 mm Hg gesteigert, der Pneumothorax auf diese Weise beseitigt und die Infektionsgefahr der Pleurahöhle, die sonst sehr groß ist, verringert. (Selbstbericht.)

---

26) **Thiemann** (Jena). Nadelstichverletzung des rechten Ventrikels und Vorhofs. Naht. Heilung. (Krankendemonstration.)

Vorstellung eines vom Verf. in der chirurgischen Klinik zu Jena operierten Falles von perforierender Verletzung des rechten Ventrikels und Vorhofs, die dadurch zustande gekommen war, daß Pat. sich eine in seinen Kleidern steckende Nähnadel bei der Arbeit in die linke Brustseite stieß. Sehr bald Zeichen von Herzverletzung: schwerkranker Eindruck, kaum fühlbarer Puls, verbreiterte Herzdämpfung. Operation $3^1/_2$ Stunde nach geschehener Verletzung. Die Nadel findet sich unter der 4. linken Rippe eingeklemmt. Freilegung des Herzens durch ⊢-Schnitt. Die Pleura war bereits durch die Nadel eröffnet. Im Herzbeutel ca. 100 ccm flüssiges Blut und eine handvoll Coagula. 1 cm langes schlitzförmiges Loch im rechten Ventrikel, $1^1/_2$ cm langes im rechten Vorhof; Naht derselben mit Catgutknopfnähten. Naht und Drainage des Herzbeutels sowie der Pleura. In den nächsten Tagen traten mehrmals besorgniserregende Zustände auf, verursacht durch Kompression des Herzens durch perikarditischen Erguß, die nach Entleerung des Exsudats verschwanden. Mehrere Wochen später linksseitiges Empyem, durch Rippenresektion geheilt. Jetzt normaler Befund am Herzen, Wohlbefinden. Die beträchtlichen Verletzungen durch die einfache Nadel, die Eröffnung zweier Hohlräume, darunter eines Vorhofs, und der glückliche Ausgang trotz zahlreicher Komplikationen machen den Fall besonders interessant. (Selbstbericht.)

### Diskussion zu Nr. 24—26.

Sultan (Mainz) betont die Schwierigkeiten der Diagnose der Herzverletzungen, von denen die meisten nicht erkannt werden. Die Wahl der Schnittführung hängt u. a. auch von der Assistenz ab. Der Vorschlag, auch die Rippen zu resezieren, braucht nicht immer befolgt zu werden. Jaffé (Hamburg).

Göbell (Kiel). Um die Heilungsvorgänge nach der Naht einer penetrierenden Herzwunde zu studieren, habe ich an Tieren (Kaninchen, Katzen und Hunden) verschieden große Herzwunden gesetzt, bei einigen auch Stücke aus der Herzwand exstirpiert und die Wunde des Herzens mit Catgut oder Seide genäht.

Von 36 Tieren starben 8 sofort — 28 überlebten den Eingriff, aber 10 nur 27—60 Stunden und 3 6—9 Tage. Diese 13 starben an Perikarditis. Die übrigen 15 blieben verschieden lange am Leben (2—11 Monate).

Die mikroskopische Untersuchung dieser Herzwunden hat folgendes ergeben:

Fast jede Naht des Herzmuskels hat eine schwere Schädigung des Herzmuskelgewebes zur Folge. Es entsteht eine Nekrose der umschnürten Muskelpartie. Man erhält Bilder, die einem anämischen Infarkt gleichkommen.

Nur kleine Wunden des linken Ventrikels, die man durch oberflächliche Naht leicht schließen kann, heilen ohne stärkere Veränderungen zu hinterlassen.

Je mehr Muskelgewebe durch die Naht geschädigt wurde, um so größer ist die Narbe. Die Ausdehnung der Narbe ist demnach nicht allein abhängig von der Größe der Wunde, sondern auch von der durch die Naht bewirkten Gewebsläsion.

Hat letztere die ganze Herzwand bis in das Endokard getroffen, so entsteht eine die Herzwand durchsetzende Schwiele, welche wie jede auf anderen Ursachen beruhende Herzschwiele große Nachgiebigkeit besitzt. Infolgedessen kann man Bilder sehen, die als ein beginnendes Herzaneurysma aufgefaßt werden können.

Für diesen schädlichen Einfluß der Herznaht ist es gleichgültig, ob man Seide oder Catgut zur Naht nimmt. Dagegen scheinen nach der Naht der Herzwunde mit Seide die Narben widerstandsfähiger zu sein als bei Anwendung von Catgut.

Praktisch ergibt sich aus diesen Versuchen:

Der unmittelbare Erfolg der Herznaht ist abhängig von der Asepsis.

Es empfiehlt sich bei der Herznaht, tief durchgreifende Nähte zu vermeiden und mit antiseptischer Seide zu nähen.

Über die feineren histologischen Vorgänge wird in einer demnächst erscheinenden Arbeit berichtet werden. (Selbstbericht).

Küttner (Marburg) stellt einen Pat. vor, bei welchem die Kardiolyse ein vorzügliches Resultat ergeben hat. Der Kranke war vor der Operation vollständig arbeitsunfähig und bettlägerig, hatte Stauungsleber, Ikterus, Cyanose, einen kleinen, irregulären, beschleunigten Puls und hochgradigsten Ascites, der sich nach Entleerung von 9,2 Litern sofort wieder einstellte; seit der vor $1^3/_4$ Jahren ausgeführten Kardiolyse aber ist er ein kräftiger, leistungsfähiger, beschwerdefreier Mann, der keine Spur von Ascites mehr aufweist und sowohl als Landwirt wie als Metzgermeister jede Arbeit zu verrichten vermag. An der Stelle der Operation ist auch jetzt noch die systolische Einziehung und das starke diastolische Vorschleudern sichtbar, nur ist nicht mehr die knöcherne Thoraxwand, welche die Herzbewegungen mitmacht, sondern ausschließlich der rippenfreie Weichteillappen, welcher unbedeutende Knochenregeneration aufweist. Demonstration des Röntgenbildes. Man

erkennt die mediastinalen Verwachsungen und sieht, wie ein starker Adhäsionsstrang bei der Exspiration die linke Zwerchfellhälfte zipfelförmig emporhebt.

K. betont, daß man die Entfernung des Periosts nicht gründlich genug vornehmen kann, und daß die beste Methode der Anästhesie der Morphium-Ätherrausch zu sein scheint.

Natürlich wird die Kardiolyse stets nur die eine der beiden Schädlichkeiten ausschalten, welche die chronische adhäsive Mediastino-Perikarditis für das Herz bedingt, sie vermag ihm nur die Mehrarbeit abzunehmen, welche die Einziehung der knöchernen Thoraxwand verlangt. Die zweite Schädlichkeit, die Umklammerung des Herzens durch die perikarditischen Schwarten, welche nicht allein die Zusammenziehung, sondern vor allem auch die Ausdehnung des Herzens hindern, ist nur durch unmittelbare operative Sprengung der Adhäsionen zu beseitigen, die allerdings unter dem Schutze der modernen Verfahren zur Verhütung des Pneumothorax nicht unmöglich erscheint. Jedenfalls aber kommt diese »Dekortikation des Herzens« nur als zweiter Operationsakt in Betracht, wenn die Beseitigung der knöchernen Thoraxwand eine genügende Erleichterung nicht schaffen sollte und der Zustand des Pat. einen großen Eingriff überhaupt gestattet.

(Selbstbericht.)

Heller (Stettin) berichtet über 6 operativ behandelte Herzverletzungen, davon 5 Stich- und 1 Schußverletzung. Die Diagnose war in 3 Fällen sicher, in 3 zweifelhaft. In allen Fällen wurde das Herz frei. In zweifelhaften Fällen sollte man, wie bei Bauchverletzungen, stets freilegen. In H.'s Falle von Schußverletzung waren abdominale Symptome vorherrschend. Bei der Operation fand sich wohl eine Wunde im Herzmuskel, aber merkwürdigerweise keine im Herzbeutel. H. warnt vor jeder Verallgemeinerung in bezug auf die Wahl des Behandlungverfahrens; vor großen Lappenschnitten möchte er ebenfalls warnen. Die Prognose des Pneumothorax ist verschieden, je nachdem er erst bei der Operation entstanden oder schon vorher vorhanden war; letzterer ist ungünstiger. Zur Naht verwirft H. das Catgut ebenfalls. Besonders ungünstig scheinen Verletzungen des rechten Ventrikels zu sein.

Kümmell (Hamburg) weist auf die Versuche hin, das Herz nach dem Stillstande durch Massage wieder zum Schlagen zu bringen. Er hat in zwei Fällen von Narkosentod die Herzmassage angewendet. Das Herz kam einmal rasch wieder in Tätigkeit, aber nur so lange, als die Massage dauerte. Nach einstündiger Fortsetzung derselben wurde dieselbe als nutzlos aufgegeben. In einem anderen Falle konnte das Herz noch $1^1/_2$ Stunden nach dem Stillstande wieder zur Tätigkeit gebracht werden. Pat. lebte dann noch 24 Stunden.

Jaffé (Hamburg).

F. Franke (Braunschweig) empfiehlt auf Grund theoretischer Überlegung und praktischer Erfahrung an einem kurz skizzierten Falle für manche Fälle anstelle der Operation die Punktion des Herz-

beutels, weil diese allein schon imstande ist, die den Verletzten bedrohende Hauptgefahr, die zu weit gehende Herzkompression durch das in den Herzbeutel ergossene Blut, vorübergehend oder dauernd zu beseitigen. Im ersteren Falle ist sie imstande, den Verletzten zu erhalten, bis chirurgische Hilfe kommt, im anderen vermag sie allein ohne weiteren Eingriff den Verletzten zu retten, ersetzt dann also vollständig die Operation. Aus diesen Gründen, und weil sie gegenüber dieser, die ein schwerer und in vielen Fällen leider von eitriger Perikarditis und Pleuritis gefolgter Eingriff ist, der manchem Operierten das Leben kostet, mindestens aber schwere Gefahren auch für die Zukunft bringt (Verwachsungen), als eine ziemlich leichte und ungefährliche Behandlung zu betrachten ist, verdient sie für gewisse Fälle entschieden den Vorzug vor der Operation und als eines der wichtigsten Mittel bei der Behandlung der Herzverletzungen volle Beachtung.

Ausführlichere Mitteilung und Begründung erfolgt an anderer Stelle. (Selbstbericht.)

Riedel (Jena) berichtet über einen Fall von Chloroformasphyxie bei einem 56jährigen Kranken mit Ulcus ventriculi, der im selben Moment asphyktisch wurde, als die Bauchhöhle eröffnet wurde. Als alle Mittel versagten, machte R. nach $^1/_2$ Stunde die Herzmassage vom eröffneten Adbomen aus durch das Zwerchfell, worauf Pat. sich zunächst erholte. Doch trat der Tod in der folgenden Nacht im Kollaps ein.

Rehn (Frankfurt): Schlußwort. **Jaffé** (Hamburg).

---

27) **C. Lauenstein** (Hamburg). Quere Zerreißung der Vena cava inf.

L. demonstriert das Präparat einer queren Zerreißung der Vena cava inf., herrührend von einem 16jährigen jungen Manne, der, auf dem Fahrrad um die Ecke biegend, von der Deichselspitze einer ihm entgegenkommenden Droschke in der rechten Brusthälfte getroffen worden war.

Zeichen von Blutung in den Leib. Die Laparotomie mußte wegen einer unstillbaren Blutung zwischen Zwerchfell und Leber mit der Tamponade beendet werden. Bald darauf Tod. Bruch der rechten 6. Rippe an der Knorpelgrenze, Zerreißung der Interkostalmuskulatur, Blutungen des Zwerchfelles. Vena cava inf. dicht unter dem Foramen quadrilatrum zirkulär abgerissen. (Selbstbericht.)

---

28) **v. Saar** (Wien). Zur Frage der Mastitis chronica cystica.

Bericht über vier Fälle dieser Krankheit aus der v. Eiselsbergschen Klinik, die genau histologisch untersucht und längere Zeit klinisch beobachtet wurden.

Die ersten drei Fälle betrafen Frauen zwischen 35 und 45 Jahren, die mehrere Kinder gehabt und diese selbst gestillt hatten. Die bei ihnen zur Entwicklung gekommenen Tumoren wurden im ersten Falle durch Amputatio mammae, in den beiden anderen Fällen durch Exstirpation entfernt.

Die mikroskopische Untersuchung ergab das Vorhandensein von zahlreichen Cysten (im ersten Falle mit echten papillären Exkreszenzen), die teils aus Läppchen, teils aus Ausführungsgängen sich entwickelt hatten. Die Weigert'sche Elastikafärbung ergab, daß manche jener Bildungen, die man früher als hyalines oder sklerosiertes Bindegewebe angesprochen hatte, tatsächlich aus elastischen Fasern bestehen, welche insbesondere um manche Ausführungsgänge dichte Mäntel (»peritubuläre Höfe«) bilden. Am Epithel herrscht Proliferation vor, die sich teils in solider Ausfüllung schon vorhandener Cystenräume kundgibt, teils in konzentrischer Vergrößerung von Läppchen, wobei durch Schwund der trennenden Septen und konkomittierende Epithelwucherung radspeichenartige Figuren zustande kommen. Vorkommen »blasser« Epithelien, deren karzinomatöse Natur (Borst) nicht erwiesen ist; Anklänge an das fötale Verhalten (Bennecke) der Brustdrüse und an das Stadium ihrer Entwicklung aus den Schweißdrüsen der Haut (Verf.). Daneben kann man das Untergehen von Läppchen und Ausführungsgängen (resp. deren Cysten) konstatieren. Das Bindegewebe spielt lediglich eine passive Rolle. Kleinzellige Infiltration (die noch keine »Entzündung« involviert) ist nur im ersten Fall in erheblicherem Grade vorhanden.

Verf. glaubt die ätiologische Rolle der chronischen Entzündung gemäß der Virchow-König'scher Theorie anzweifeln zu müssen und rekurriert lieber auf die Altersveränderungen (Tietze) der Mamma, deren Weiterentwicklung zum Cystadenom (im Sinne von Schimmelbusch) und weiter zum Karzinom führt. Ein trauriger Beleg dafür sind die zwei letzteren Fälle, die beide nach $^1/_2$ Jahr mit Rezidivtumoren maligner Natur (Adenokarzinom) wieder in klinische Behandlung kamen.

Therapeutisch empfiehlt es sich daher, die radikale Amputatio mammae mit oder ohne Drüsenausräumung der unsicheren Exstirpation auch anscheinend benigner Tumoren vorzuziehen.

Der vierte Fall betrifft eine bis dato stets gesunde Frau, die einmal vor Jahren geboren, aber nicht selbst gestillt hatte. Eine vor kurzem in der linken Brust bemerkte Geschwulst bereitete ihr erhebliche Beschwerden, welche durch die letzten Menses (Klimakterium) nicht verstärkt (wie beim Cystadenom), sondern gebessert wurden.

Dieser Fall stellt sich dadurch in Gegensatz zu den drei anderen, daß sich bei ihm nach der Amputation der Mamma ebenfalls viele Cysten fanden, welche aber durch lebhaft wucherndes, nicht spezifisches Granulationsgewebe von außen bedrängt und zum Untergang gebracht werden. Dabei finden sich Fremdkörperriesenzellen um kristallische

Abscheidungen. In der Literatur ist ein einziger ähnlicher Fall von Mintz beschrieben.

Auch dieser Fall, bei dem durch eine einwandsfrei nachgewiesene chronische Entzündung Cysten zum Untergange gebracht (nicht neugebildet!) werden, kann der Virchow-König'schen Theorie nicht zur Stütze dienen.

Eine ausführliche Publikation mit eingehender Berücksichtigung der Klinik und Literatur der Mastitis chronica cystica resp. das Cystadenoma mammae wird demnächst in v. Langenbeck's Archiv erscheinen. (Selbstbericht.)

---

## Bauchhöhle und Baucheingeweide.

29) **Reerink** (Freiburg). Über einige Wirkungen des sog. intra-abdominalen Druckes.

Werden beim Versuchstiere (Hund) in tiefer Narkose die einzelnen Gruppen der Bauchmuskulatur nacheinander abpräpariert, und wird dadurch der Peritonealraum sozusagen skelettiert, so fällt zuletzt bei Ausschaltung des Rectus abdominis der Bauchraum in sich zusammen; es besteht also kein intraabdomineller Druck, der, nach Wegnahme der Bauchwandungen (Muskeln und Fascien), dem Atmosphärendruck das Gegengewicht hielte. — Werden, unter Wahrung des Hermetismus der Bauchhöhle, mit Wasser gefüllte Glaskolben, die in ein längeres kapillares Rohr auslaufen, durch letzteres mit dem Bauchraum in Verbindung gebracht, so findet, sobald das zunächst verschlossene Rohr innerhalb des Bauchraumes abgebrochen und ebenso der Glaskolben eröffnet wird, Ansaugung statt.

Neben dem an den einzelnen Stellen sehr variablen intestinalen Druck (mit eigener Wandspannung), der keineswegs mit intraabdominellem Druck identifiziert werden darf, neben dem durch die Funktion der Bauchmuskulatur (Braune) durch die Schwere der Eingeweide (statische Verhältnisse) variierenden intraabdominellen Druck kommt also der normale Peritonealraum als gesonderter Faktor für die Druckverhältnisse im Abdomen sehr wohl in Betracht; und zwar beweisen die oben angeführten Experimente, daß es sich hier um einen dauernd negativen Druck handelt, der allerdings durch die anderen kurz angeführten Faktoren jeden Augenblick vorübergehend wesentlich beeinflußt werden kann.

Namentlich für die in ihrer Funktion zum Teil intra-, zum Teil extraperitoneal gelegenen Organe (Gallen- und Harnblase in erster Linie) wird dieser negative Druck von ausschlaggebender Bedeutung sein. (Selbstbericht.)

---

30) **Blumberg** (Berlin). Zur Bauchschnittechnik. (Mit Krankenvorstellung.)

Die tadellose Verheilung einer Laparotomiewunde hängt ab von der Vermeidung postoperativer Hernien, und schließlich kommt auch das kosmetische Resultat in Betracht, d. h. die Vermeidung einer langen und breiten Hautnarbe. Da bekanntlich die aseptische Heilung besonders leicht durch reichliches subkutanes Fettpolster, das ja gerade am Abdomen häufig stark entwickelt ist, gestört wird, exstirpiert B., nachdem er einen kleinen Schnitt durch Haut und Panniculus adiposus gemacht, von der Schnittwunde aus das Fettgewebe in seiner ganzen Dicke etwa keilförmig auf einige Zentimeter hin; dadurch wird zugleich erreicht, daß die Länge des Schnittes bei fetten Pat. kaum größer zu sein braucht als bei mageren. — Da ferner die Festigkeit der Bauchnarbe fast ausschließlich von der Widerstandsfähigkeit der Aponeurosennaht abhängt, so ist das Eintreten einer postoperativen Hernie zu verhindern durch lückenlose Verheilung der Aponeurose: je kürzer aber der Schnitt der Aponeurose ist, desto weniger ist — ceteris paribus — das Eintreten einer postoperativen Hernie anzunehmen. Daher macht B. in die Aponeurose ebenfalls nur eine kurze Inzision, unterminiert jedoch stumpf von den Rändern und besonders den Wundwinkeln des Schnittes aus die Aponeurose auf einige Zentimeter, was sehr leicht ausführbar ist. Durch diese Mobilisierung der Aponeurose wird die Zugänglichkeit zur Abdominalhöhle auch bei kleinem Schnitte sehr erhöht.

Bei der primären Vernähung ist darauf zu achten, daß bei der Aponeurosennaht die darunter liegende Muskulatur oberflächlich mitgefaßt wird, und ferner, daß die subkutane Fettschicht durch eine kurze Catgutnaht von den Seiten her vereinigt wird. Auf den Verband kommt für einige Tage ein Sandsack von $^1/_2$—1 kg Gewicht.

Alle so operierten Fälle, von denen B. einige demonstriert, sind mit glatter prima intentio geheilt.

Bei der Intervalloperation der Appendicitis z. B. ist, wie sich an den demonstrierten Pat. zeigt, der Schnitt, wenn ein recht starker Panniculus adiposus vorhanden war, meist nur ca. 4 cm lang, und trotz des kurzen Schnittes konnte infolge der beschriebenen Methode bei den technisch schwierigen Operationen — es waren oft umfangreiche flächenhafte Adhäsionen zu lösen, durch welche die Därme miteinander verbacken waren — die Appendix mit dem Auge, nicht nur im Dunkeln mit dem Finger aufgesucht werden.

B. empfiehlt die oben beschriebene Resektion des Fettes nicht nur bei Laparotomien, sondern auch bei anderen Operationen, z. B. Radikaloperation von Hernien, besonders mit Rücksicht auf die schlechte Desinfizierbarkeit der Inguinalgegend. (Selbstbericht.)

---

31) **Borchard** (Posen). Hernia duodeno-jejunalis.

B. zeigt das Präparat einer Hernia duodeno-jejunalis; dasselbe stammt von einem 32jährigen Pat., der unter mäßig starken Ileuserscheinungen zur Aufnahme kam, nachdem in den Jahren vorher schon öfters leichtere Attacken von Darmverschluß bestanden hatten. Die Diagnose auf innere Einklemmung in der linken Bauchseite wurde bei der Operation auf Hernia duodeno-jejunalis vervollständigt, indem sich zeigte, daß die Bauchhöhle nur wenige leicht geblähte Dünndarmschlingen enthielt und das Colon descendens über eine retroperitoneale Geschwulst hinwegzog, welche von den in der Fossa duodeno-jejunalis gelegenen Schlingen fast des gesamten Dünndarmes gebildet wurde. Der Eingang zu dieser Hernie lag links von der Wirbelsäule. In dem Rande der Bruchpforte verlief die Vena mesent. inf. Der Darm wurde über dem unteren Rande der Plica duod.-jej. abgeknickt und ließ sich leicht aus dem Bruchsack entwickeln; Naht der Bruchpforte, Pat. wurde geheilt. Nach 10 Wochen erneute Aufnahme des unter den schwersten Ileuserscheinungen erkrankten, im elenden Zustande befindlichen Pat. Es handelte sich, wie die Operation zeigte, um die Perforation einer durch eine Strangbildung abgeschnürten brandigen Dünndarmschlinge. Tod 2 Stunden nach der Operation. Die Sektion ergab eine Ausdehnung der Hernie nach unten bis zur Gegend der Flex. sig., nach außen bis zum äußeren Rande des Colon desc., nach hinten bis zur linken Niere, nach oben bis unter das Pankreas, letzteres nach vorn kantend. Am unteren vorderen Rande der Hernie inserierte breit ein Meckel'sches Divertikel, durch dessen Zug der Bruchsack sich öffnete und der in ihm befindliche Darm am unteren Rande der Plica abgeknickt wurde. Die Unterscheidung von Hernia duodeno-jejunalis und parajejunalis läßt sich immer machen. Erstere führt äußerst selten zur Einklemmung, weil die Bruchpforte sehr weit ist und mit der Zeit größer wird. Der Darmverschluß wird gewöhnlich bedingt durch Abknickungen an der Plica infolge von Adhäsionen oder sonstigen pathologischen Veränderungen im Bauchraum; die Ileuserscheinungen sind deshalb relativ wenig stürmisch. Die Radikaloperation ist wegen der Lage der Vene im freien Rande der Plica, wodurch eine Entfernung derselben oder tiefe Vernähung in vielen Fällen verboten ist, zuweilen nicht ausführbar und hat dann sich auf Beseitigung der zur Abknickung führenden Adhäsionen zu beschränken. Bei der seltenen Einklemmung in der Bruchpforte empfiehlt es sich, den Erweiterungsschnitt am inneren oberen Ende der Falte senkrecht nach oben zu machen, weil dieser Teil gewöhnlich gefäßfrei ist.

(Selbstbericht.)

---

32) **Haasler** (Halle). Über innere Hernien. Rechtsseitige Hernia duodenojejunalis.

H. bespricht auf Grund von klinischen Beobachtungen und anatomischen Untersuchungen die Entstehung, Symptome und Therapie

der rechtsseitigen Hernia duodenojejunalis. Diese Bezeichnung ist unter den zahlreichen alten und neueren vorzuziehen, weil die Region der ersten Bruchbildung, der Sitz der Bruchpforte, das Aussehen der vollentwickelten, kompletten Hernie, dann auch Symptome und Therapie die rechts- und linksseitige Hernia duodenojejunalis in eine Gruppe verweisen und von den inneren Hernien der Ileocoecalregion und den übrigen absondern.

H. kommt auf Grund seiner Befunde zu der Ansicht, daß diese rechtsseitigen Brüche nicht in präformierten, durch Hemmungsbildung zu erklärenden Bauchfelltaschen von der Fötalzeit her existieren, sondern sich, ebenso wie die linksseitigen, aus kleinen Bruchformen entwickeln.

Als Bildungsstätte kann ein Recessus parajejunalis (Brösicke) für H.'s Fälle und für andere in der Literatur beschriebene nicht angenommen werden. Es spricht nichts dagegen, daß die Bruchbildung im Recessus duodeno-mesocolicus ihren Anfang nimmt.

Weiterhin wird die Symptomatologie und Therapie dieser Hernien besprochen, die Schnittführung für Erweiterung der Bruchpforte, das Abtragen des Bruchsackes und der Nahtverschluß der Pforte. Die Zahl der operierten Fälle ist in den letzten Jahren erheblich angestiegen. (Selbstbericht.)

---

33) **Tietze** (Breslau). Netztorsion.

Redner demonstriert im Anschluß an den Vortrag von Herrn Dr. Adler kurz zwei Präparate von Netztorsion und gibt einige Daten aus den Krankengeschichten. Die ausführliche Beschreibung dieser und eines dritten inzwischen gewonnenen Präparates wird in der Dissertation von Riedel-Breslau 1907 erfolgen. (Selbstbericht.)

---

34) **Adler** (Pankow-Berlin). Über die Torsion des großen Netzes.

Das Krankheitsbild der Netztorsion ist erst durch die aus den letzten Jahren stammenden Publikationen mehr in den Vordergrund des Interesses gerückt worden. Während bis zum Jahre 1898 nur 3 Fälle aus der Literatur bekannt waren, konnte Rudolf im Jahre 1903 neben 4 eigenen Beobachtungen 25 Fälle aus der Literatur sammeln, und zählt die umfassende Arbeit von Pretzsch aus dem Jahre 1906 schon 44 Fälle auf. Zurzeit beträgt die Zahl der aus der Literatur bekannten Fälle von Netztorsion 52. Die rapide Zunahme der Beobachtungen in den letzten Jahren erklärt sich im wesentlichen aus der Zunahme der ausgeführten Laparotomien. Insbesondere aber sind es die immer zahlreicher unter der Diagnose Appendicitis uns zugehenden Krankheitsfälle, welche nicht selten bei der Operation sich als vom Wurmfortsatz unabhängige Krankheitszustände erweisen. Die immer weiter um sich greifende Erkenntnis

von der Notwendigkeit eines frühzeitigen Eingriffes bei der Appendicitis zeigt hier ihre segensreiche Wirkung, indem sie äußerst schwere, nur auf operativem Wege heilbare Zustände rechtzeitig der chirurgischen Behandlung überantwortet, welche trotz unzutreffender Diagnose in der Regel zur Heilung führt.

Da die Pathogenese der Netztorsion noch in mehrfacher Hinsicht der Klärung bedarf, da vor allem die Diagnose bisher in keinem einzigen Falle mit voller Sicherheit gestellt worden ist, erscheint wohl die Mitteilung jedes einzelnen hierher gehörigen Falles gerechtfertigt.

Der 39jährige Schmied E. O., welcher seit seinem 18. Lebensjahre an einem rechtsseitigen mobilen Leistenbruche litt, erkrankte im Dezember 1904 unter Fieber, Erbrechen und heftigen Schmerzen in der rechten Unterbauchgegend. Unter Morphium und Eisbehandlung Rückgang der stürmischen Erscheinungen der »Appendicitis« binnen 3 Tagen. Indessen blieben dauernd Schmerzen in der rechten Bauchseite zurück, und an Stelle des mobilen weichen Leistenbruches war eine harte, irreponible sehr schmerzhafte Geschwulst aufgetreten. Diese setzte sich augenscheinlich direkt in eine sehr schmerzhafte Resistenz fort, welche die ganze rechte Unterbauchgegend einnahm und als entzündliches Exsudat infolge von Appendicitis angesprochen wurde. Bei der Operation (7 Wochen nach Beginn der Erkrankung) stellte sich heraus, daß es sich um einen torquierten Netztumor handelte, welcher sich um nahezu 360° im Sinne des Uhrzeigers um seine Achse gedreht hatte. Infolge der Achsendrehung bestand hochgradige Venenstauung und hämorrhagische Infarktbildung in dem Tumor.

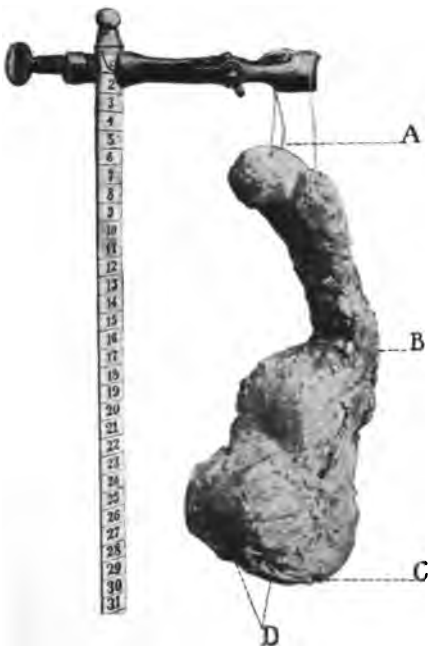


Die gedrehte Geschwulst hat die Form einer Keule, ist 31 cm lang und in ihrem abdominellen Abschnitt 11 cm breit. Beifolgende Figur illustriert am besten die gefundenen Verhältnisse. *A* ist der tiefste im Bruchsack gelegene, *AB* der intraherniär, *BC* der intraabdominell gelegene Geschwulstabschnitt, *D* die Stelle, an welcher der Tumor durch einen kurzen torquierten Stiel mit dem Colon transversum zusammenhing, und an welchem die Unterbindung und Auslösung vorgenommen wurde.

Die Untersuchung des Tumors ergibt, daß es sich um ein Lipom mit teilweise myxomatöser Entartung und teilweise hämorrhagischer

Infarktbildung handelt. Das große Netz ist total in die Geschwulst aufgegangen.

Die Operation führte zu vollständiger und dauernder Heilung. Die Diagnose wird in solchen Fällen immer großen Schwierigkeiten begegnen, da die Symptome mit denjenigen zahlloser anderer Erkrankungen der Bauchorgane identisch sind. Insbesondere wird die Erkrankung mit Appendicitis, Brucheinklemmung, Ileus, Cholecystitis, Stieltorsion von Ovariencysten u. dgl. verwechselt. Vortr. hält eine Erkennung des Leidens unter besonders günstigen Umständen für möglich: Wenn eine vorher mobile, weiche, unempfindliche Netzhernie plötzlich irreponibel, hart und schmerzhaft wird und gleichzeitig unter Fieber, Erbrechen und Ileuserscheinungen eine Geschwulst in der der Hernie entsprechenden Bauchseite auftritt, welche event. während der Beobachtung noch an Größe zunimmt, wenn ferner ein Übergang der Bruchgeschwulst in die Bauchgeschwulst nachgewiesen werden kann, so deutet dieser Symptomenkomplex mit fast absoluter Sicherheit auf das Vorhandensein eines gedrehten Netztumors hin. Die Prognose des Leidens ist bei rechtzeitiger Operation eine günstige. Selbst bei schon eingetretenen peritonitischen Erscheinungen kann die Exstirpation des gedrehten Netztumors noch Heilung bringen. Die Statistik von Pretzsch berichtet über 44 Fälle mit 6 Todesfällen und 38 Heilungen: 2 Fälle starben infolge unvollständiger Exstirpation des torquierten Netzes, 2 infolge hinzugetretener Komplikationen, 1 infolge bereits eingetretener Gangrän des Netzes, 1 Fall unoperiert an Peritonitis. Die Operation soll stets mit der Freilegung einer event. vorhandenen Hernie beginnen und von da auf die Bauchhöhle übergehen, wenn sich der intraherniäre Netzstrang in die im Abdomen gefühlte Resistenz fortsetzt. (Selbstbericht.)

Diskussion.

Payr (Graz) konnte in einem Falle die Torsion des Netzes vor Eröffnung des Abdomens diagnostizieren. Der Hode befand sich am unteren Ende des Netztumors. **Jaffé** (Hamburg).

---

35) **Payr** (Graz). Experimente über Magenveränderungen als Folge von Thrombose und Embolie im Pfortadergebiete.

P. berichtet über eine größere Zahl (52) von Tierversuchen, die dem Studium obiger Fragen dienen sollten. Als Versuchstiere wurden hauptsächlich Kaninchen und Meerschweinchen, ausnahmsweise Hunde und Katzen benutzt.

Ein Teil der Versuche wurde in der Weise angestellt, daß durch thermische Schädigung der Blutgefäße des Netzes oder der Mesenterien Thrombose erzeugt wurde; die gebildeten Thromben wurden entweder der zufällig erfolgenden embolischen Verschwemmung überlassen, oder es wurde eine solche begünstigt. Zur Erzeugung von Thromben in den Blutgefäßen, besonders in den für den Vorgang der Gerinnselbildung viel empfindlicheren Venen, wurde teils

die Vereisung des Netzes in seinen peripheren Partien mittels des Chloräthylstrahles, teils die Verbrühung mittels heißer Kochsalzlösung verwendet. Alle übrigen Bauchorgane waren vor Kälte- oder Wärmewirkung geschützt. Schon nach relativ kurzer Einwirkung dieser thermischen Schädigungen läßt sich in den Netz- und Mesenterialvenen Thrombose, teils peripher, teils auch fortschreitend gegen größere, mehr zentral gelegene Stämme nachweisen. Durch diesen Nachweis war der Zusammenhang mit den bei diesen Versuchen häufig zu beobachtenden Magenveränderungen, s. u., sehr wahrscheinlich gemacht.

Zur weiteren Klärung dieser Frage injizierte P. teils feine, korpuskuläre, in Flüssigkeit aufgeschwemmte Elemente, teils ölige, fettige, flüssige oder halbflüssige Substanzen in periphere Netz- und Mesenterialgefäße (Venen), um den Weg und die Schicksale dieser künstlichen Emboli, vor allem den Zusammenhang derselben mit sich ergebenden Magenveränderungen studieren zu können.

Diese Injektionsversuche wurden in großer Zahl ausgeführt. Tusche und Dermatolemulsion erwiesen sich am geeignetsten zur Erzeugung künstlicher Embolie; außerdem wurden Versuche mit Olivenöl, Paraffinum liquidum, Vaseline, Aleuronat und blau gefärbter Gelatine gemacht.

Die Ergebnisse der Versuche P.'s sind folgende:

Es finden sich Veränderungen an der Injektionsstelle (lokale und fortgeleitete Thrombose) zuweilen bis in das Gebiet der Vv. gastroepiploicae und der Magenvenen, Blutungen, seltener größere Hämatome.

Am Magen konnten in ca. 50% der Versuche schwere Veränderungen nachgewiesen werden, leichte sogar in gegen 80%.

An der Außenseite des Magens konnte man zuweilen Thrombose von größeren Venen beobachten, ferner in einigen Fällen die Anwesenheit der zur künstlichen Embolisierung verwendeten Substanzen nachweisen (Tusche oder Dermatolpulver). Es ist zu erwähnen, daß es sich nur in einem Teile der Fälle um fortgeleitete, primäre Thrombosen handelte, die bis zur Injektionsstelle des betreffenden Netzgefäßes verfolgt werden konnten; in anderen Fällen war die Thrombose eine sekundäre, sich an die gelungene Embolisierung der Magengefäße anschließende, was man aus der Ausdehnung auf einen nur ganz umschriebenen Bezirk des Magens schließen konnte.

Am wichtigsten sind die Veränderungen in der Magenwand, speziell in der Magenschleimhaut.

Sie weisen in der Intensität große Unterschiede auf.

Es finden sich Hyperämien, Blutungen, Schleimhautnekrosen, hämorrhagische Erosionen und Geschwüre.

Die Blutungen sind bald klein, punktförmig, gewöhnlich recht zahlreich, subepithelial gelegen, seltener größer, flächenhaft, zuweilen ziemlich ausgedehnt, bisweilen sich bis in die tieferen Lagen der

Drüsenschicht erstreckend; endlich sieht man gelegentlich ausgedehnte Blutungen im lockeren Gewebe der Submucosa.

In manchen Fällen war das Ausbreitungsgebiet der erfolgten Blutung ein so großes, daß man von blutiger Infarzierung der Magenwand sprechen konnte; vereinzelt wurde dieser Befund auch am Duodenum erhoben.

Die hämorrhagischen Erosionen finden sich am häufigsten an der großen Kurvatur des Magens, nicht selten in der Nähe des Pylorus, ebenso wie die Geschwüre, viel seltener am Fundusteile des Magens oder in der Nähe der Cardia. Gewöhnlich sind dieselben multipel; der Grund des kleinen, flachen Schleimhautdefektes ist rotbraun gefärbt. In der Umgebung von Erosionen und Geschwüren zeigte die Schleimhaut oft ein auffallend blasses, glasiges Aussehen. Die Geschwüre waren im Gegensatz zu den oft sehr zahlreichen Erosionen in geringer Zahl vorhanden; nie fanden sich mehr als drei zu gleicher Zeit.

Gewöhnlich reichen die Ulcera bis in die Submucosa, nur ganz selten in die Muscularis des Magens. Der Rand zeigte sich gewöhnlich aufgeworfen, die Gestalt war häufig eine unregelmäßige; am Grunde konnte man öfters die zur künstlichen Embolisierung verwendeten Substanzen (Tusche, Dermatol, gefärbte Gelatine) nachweisen. Ein perforierendes Geschwür wurde nie gefunden.

Die erwähnten Veränderungen fanden sich bei den Versuchstieren meist schon nach sehr kurzer Zeit. Die meisten Versuchstiere wurden innerhalb eines Zeitraumes von 1—12 Tagen getötet, mehrere Male wurde der Magen schon nach 3—6 Stunden untersucht. Ein kleiner Teil der Versuchstiere ging ein.

Es ergab sich, daß bereits nach wenigen Stunden Blutungen und Erosionen in der Magenmucosa zustande gekommen sind; auch die Entwicklung eines thrombo-embolischen Geschwüres kann bereits nach $^1/_2$ Tag beobachtet werden.

Durch histologische Untersuchungen der solcherart gewonnenen Magenveränderungen konnte in überzeugender Weise der Zusammenhang zwischen gelungener künstlicher Embolisierung der Magenvenen und Blutung, Schleimhautnekrose, Erosion und Geschwür erwiesen werden. Die Tuschekörnchen verlegen hauptsächlich die kleinen subepithelialen kapillaren Netze, sowie die kleinen, dem Drüsenverlaufe parallel angeordneten Venen. Man kann in mikroskopischen Schnitten die Verteilung der Tuschekörnchen in den Gefäßen der Magenschleimhaut bis in die feinsten Verzweigungen verfolgen. Überall, wo feine Kapillarbezirke verlegt sind, finden sich reichliche Blutungen ins Gewebe. Die Dermatolinjektion verlegt die größeren Gefäße der Submucosa und der tieferen Lagen der Schleimhaut. Die Gefäße erweisen sich als thrombosiert, und man sieht in den Thrombusmassen Dermatolkristalle. Dem geschädigten Gefäßbezirk entsprechend erweist sich die Magenschleimhaut nekrotisch, der verdauenden Wirkung des Magensaftes ausgesetzt. Es sind alle Stadien von beginnen-

der Schleimhautnekrose bis zu ausgedehnter Geschwürsbildung im mikroskopischen Bilde zu verfolgen.

Im Anschluß an diese Versuchsergebnisse berichtet P. noch kurz über einige Experimente zur Darstellung einer Form des Vorganges der retrograden Embolie speziell im Pfortadergebiete.

Injiziert man nahe der Vereinigungsstelle zweier größerer Mesenterialvenen zu einem größeren Stamme nach Unterbindung des letzteren Dermatolemulsion in eine derselben, so findet, da die Hauptabflußbahn verschlossen ist, eine Umkehr des Blutstromes statt, die man der Beimengung der hellgelb gefärbten Emulsion halber nun sehr genau beobachten kann. Die Dermatolemboli werden, um das nächste, größere, leberwärts führende Mesenterialgefäß zu erreichen, peripheriewärts geschleudert und strömen in ihrer Hauptmasse durch die Arkadengefäße in die nächste größere, bahnfreie Mesenterialvene ab. Durch die Intensität des Blutstromes werden jedoch Dermatolteilchen auch in rein peripherer Richtung, also retrograd, in die kleinen, senkrecht zur Längsachse des Darmes verlaufenden Darmvenen geworfen und können daselbst stecken bleiben. Durch fortschreitende Thrombose von einer geschädigten Stelle des Darm- oder Netzgebietes aus kann leicht eine Verlegung einer größeren Abflußbahn erfolgen und dadurch Gelegenheit zu retrograder Verschleppung von Gerinnsel gegeben sein.

Einige kurze Ausführungen P.'s über die gröbere und feinere Anatomie des Gefäßsystems des Magens und dessen Beziehungen zum Netz unterstützen das Verständnis für die gewonnenen Versuchsergebnisse. Hochstetter's Befund von schließfähigen Klappen in den Vv. gastroepiploicae und den kurzen Magenvenen im Kindesalter erklärt z. B. die Seltenheit des Vorkommens postoperativer Magenblutungen bei den Kindern und ganz jugendlichen Individuen.

Eine Anzahl am Krankenbette, bei Operationen und am Sektionstische gemachter Beobachtungen und Erfahrungen schließt P. in einer zweiten Arbeit als »klinischen Teil« dem experimentellen« an.

(Selbstbericht.)

---

36) **Heile** (Wiesbaden). Neues über Entstehung und Behandlung postoperativer Darmstörungen.

H. weist darauf hin, daß bislang die Erklärungen für die Entstehung der nicht stillbaren postoperativen Durchfälle nicht genügend waren. Anschütz, Kelling usw. haben das auch in neueren Arbeiten betont. Auf Grund von Tierexperimenten und Beobachtungen an Menschen zeigt Vortr., daß eine wesentliche Funktion des Dünndarmes in der Alkaliabsonderung zugleich mit der Darmsaftabsonderung besteht. Normalerweise wird dieses vom Dünndarm abgeschiedene Alkali vom Dickdarm wieder aufgenommen, so daß dadurch das Alkali dem Körper nicht verloren geht. Menschen, die infolge chronischer Pylorus- oder Darmstenose in mehr oder weniger großer Unterernährung stehen,

haben von vornherein schon weniger frei verfügbares Alkali, als solche, die in einem guten Ernährungszustande sich befinden. Diese stark unterernährten Menschen sind daher gegen mehr oder weniger Alkaliverlust durch den Darm besonders empfindlich. Die Empfindlichkeit dokumentiert sich von vornherein in im Urin auftretenden Säuren (Azetessigsäure resp. Azeton). Wenn nun bei derartigen Kranken nach Operationen am Magen und Darm (Gastroenterostomien, Darmausschaltungen, Resektionen usw.), der Darm infolge der abnormen Öffnungen zwischen ihm und Magen usw. gereizt wird, event. bei gärendem Mageninhalt oder abnormen Zersetzungsprodukten im Darme, so müßte der Darm dieser Individuen, die von vornherein verhältnismäßig wenig Alkali abgeben können, jetzt besonders viel Alkali mit dem Darmsaft absondern, um die abnormen Zersetzungsprodukte im Darme zu neutralisieren. Dazu reicht das Alkali aber nur einige Tage, je nach der disponiblen Alkaligesamtmenge, dann fehlt die Neutralisation des Darminhaltes; der nicht neutralisierte Darminhalt reizt die Darmschleimhäute, und es kommt zu Durchfällen. Mit deren Beginn wird das Alkali, das normalerweise vom unteren Darme wieder aufgenommen und zu kohlensauren Alkalien verbrannt wird, jetzt aus dem Körper ausgeschieden und geht damit vollkommen dem Stoffwechsel verloren. Infolgedessen werden jetzt die Säuremengen, die im Urin auftreten, größer, und es kommt schließlich zum Bilde des sog. »enterogenen Komas«, ganz ähnlich dem des diabetischen Komas. Die Kranken delirieren, werden schließlich ganz bewußtlos, lassen Stuhlgang und Urin unter sich. Diese Zustände hat H. durch Verabreichung von großen Alkalimengen mit Erfolg bekämpft, indem er per os bis 20 g zitronensaures Natron, per rectum 5—10%ige Lösung von Zitronensäure, doppelkohlensaurem Natron und event. intravenös 3 mg bis 1%iges doppelkohlensaures Natron dem Körper zuführte. Überdies ist es notwendig, die Durchfälle lokal möglichst durch Opium, das von derartigen Kranken sichtlich sehr gut vertragen wird, resp. Wismut zu beeinflussen. Opium, bis zu 80 Tropfen täglich, vermindert die Peristaltik und damit die Darmsaftabsonderung resp. Alkaliabsonderung, und Wismut in großen Dosen, 10—20 g, beeinflußt dagegen die entzündliche Schleimhautveränderung. H. weist aber darauf hin, daß das Wesentliche in der Zukunft darauf beruhen wird, daß man prophylaktisch möglichst die Zustände des »enterogenen Komas« zu verhindern sucht. Man soll deshalb bei allen unterernährten Menschen, bei denen man Operationen am Magen-Darmkanal machen muß, auf die Azeton- resp. Azetessigsäurereaktion achten (entweder Gerhardt'sche Eisenchloridprobe oder Legal'sche Azetonreaktion usw). Bei Kranken, die diese Reaktionen positiv zeigen, wird man gut tun, von vornherein künstlich Alkali zuzuführen, und zugleich möglichst durch Kohlehydraternährung den Gewebshunger zu beseitigen suchen, so weit dies bei der Natur der Magen-Darmwunden möglich ist. Das Ideal wäre ja ohne Frage die Beseitigung des Gewebshungers; leider

wird dies nur höchst selten möglich sein. Die künstliche Alkalizufuhr verspricht aber bei diesen Intoxikationsbildern mehr Erfolg als z. B. beim diabetischen Koma, weil hier der Alkaliverlust durch den Darm erfolgt, während er beim Diabetes im wesentlichen auf krankhaften Veränderungen des intermediären Stoffwechsels beruht.

(Selbstbericht.)

---

37) **Bakes** (Trebitsch). Eine Modifikation der operativen Behandlung des ulzerösen Sanduhrmagens nebst vorläufiger Mitteilung der Resultate operierter benigner Magenaffektionen.

B. fand bei einer 50jährigen Frau aus Wollein (Mähren) einen hochgradigen ulzerösen Sanduhrmagen, dessen kallöser Isthmus derart verengt war, daß eine Erweiterung im Sinne der Pyloroplastik mißlang. Auch die Annäherung beider Magenhälften behufs Anlegung einer Gastrogastroanastomose erwies sich wegen perigastritischer Adhäsionen als undurchführbar. Daher machte B. zwei vordere Gastroenterostomien mit einer zurechtgelegten langen Jejunumschlinge und schloß eine Braun'sche Enteroanastomose beider Schenkel der Schlinge an. Die Pat. genas.

B. operierte von Anfang 1903 bis Ende März 1907 72 Kranke wegen vor dem Eingriff als benign diagnostizierter Magenaffektionen, von denen 50 Fälle sich zur Beurteilung der erzielten Resultate eignen. 29 Fälle weisen entschiedene Erfolge auf, 9 Kranke sind bedeutend gebessert worden. Die Mißerfolge betreffen: 5 postoperative Todesfälle und 4 Kranke, wo die Operation die Krankheit nicht beeinflußte.

Es stehen also 38 Erfolge 12 Mißerfolgen gegenüber. (Die einschlägige ausführliche Arbeit wird in Langenbeck's Archiv erscheinen.)

(Selbstbericht.)

---

38) **Kausch** (Berlin). Blindsack-Sanduhrmagen und Gastroenterostomie.

Der Magen besteht aus drei Säcken: der größte, kardiale, hat die Größe eines normalen Magens; der Blindsack ist etwa ein Drittel so groß, er geht von dem pylorischen Sacke aus, der wieder einem Drittel des vorigen entspricht. Zwischen dem kardialen und pylorischen Sacke befindet sich ein großes offenes Geschwür, in das Pankreas greifend. Die Kommunikationen zwischen den Säcken sind weit, der Pylorus liegt an der hinteren Wand, dicht neben dem Geschwürsrande, stellt einen schmalen Schlitz dar und ist abgeknickt.

Die Gastroenterostomie wurde am tiefsten Punkte des Blindsackes in folgender Weise ausgeführt: die senkrecht von oben nach unten herabsteigende oberste Dünndarmschlinge wurde quer mit ihrer halben Zirkumferenz angenäht, so daß der Magen an der Darmschlinge aufgehängt war; die Gastroenterostomie wurde mittels Naht angelegt. Der ursprüngliche Querschlitz hat sich in ein weit klaffendes Dreieck

verwandelt, an dessen Spitze der Darm so weit verengt ist, daß gerade eine Kornzange Platz hat. Die Fistel funktioniert also geradezu ideal.

Bei der höchst elenden, anämischen Pat., die eben eine schwere Magenblutung überstanden, brach am 3. Tage nach der Operation ein Inanitionsdelirium mit Nahrungsverweigerung aus, dem Pat. am 4. Tage erlag. Es dürfte sich empfehlen, in solchen Fällen der Gastroenterostomie sogleich die Gastrostomie mit Einlegung des Schlauches in den abführenden Darmschenkel hinzuzufügen. (Selbstbericht.)

Diskussion.

Wullstein (Halle a. S.) demonstriert zuerst einen durch starkes Schnüren entstandenen Sanduhrmagen. Derselbe hatte bei einer völlig senkrechten Stellung einen schmalen, an der kleinen Kurvatur gelegenen Isthmus und inmitten der großen Kurvatur eine tiefgehende Furchung, welche durch die infolge des Schnürens bedingte, scharfkantige Impression des linken Rippenbogens zustande gekommen war. Aufgeschnitten zeigte die Schleimhaut nirgends geschwürige oder karzinomatöse Veränderungen.

Das zweite Präparat betrifft die seltene Veränderung, welche Wölfler als gastrointestinale Sanduhrform bezeichnet hat. Dabei ist die Knickung und Lichtungsverengerung im Verlauf des Duodenum durch eine breite Platte bindegewebiger Adhäsionen bedingt, welche von dem oberen Teile des Duodenums nach der Leberunterfläche resp. der Gallenblasengegend hinziehen und außer der Knickung gleichzeitig eine Richtungsveränderung des oberen Duodenalteiles bewirken. Der oberhalb dieser Knickung gelegene Duodenalteil ist sackartig erweitert und bildet so einen sich an den durch einen geschwürigen Prozeß verengten Pylorus anschließenden Nebenmagen, welcher von dem eigentlichen Magen durch den Pylorus wie durch einen Isthmus getrennt ist.

Das dritte Präparat stammt von einem alten Manne, bei dem W. wegen eines einige Zentimeter oberhalb der Cardia gelegenen Karzinoms des Ösophagus eine Gastrostomie anlegte. Bei dieser Operation schon fiel es auf, daß sich der Magen ganz besonders schwer vorziehen ließ. Als Pat. nach Wochen starb, ergab die Sektion hierfür die Erklärung. — Mitten an der hinteren Magenwand, etwas näher der großen Kurvatur, hing ein reichlich faustgroßer, harter Tumor mit leicht höckeriger Oberfläche an einem kurzen dünnen Stiel. Die histologische Untersuchung ergab, daß dieser Tumor nichts mit dem Karzinom des Ösophagus gemein hatte, daß es sich vielmehr um ein subseröses Fibromyom der Magenwand handelte. (Selbstbericht.)

Schmitt (München) sah 14 Fälle von Sanduhrmagen, die meist mit Gastroenterostomie erfolgreich behandelt wurden. Einmal hatte er einen Mißerfolg; hier handelte es sich um zwei Stenosen.

Jaffé (Hamburg).

39) **A. Schmitt** (München). Einige seltenere Komplikationen nach Magenresektionen.

a. Bei einer 48jährigen Pat. wurde eine ausgedehnte Pylorusresektion wegen Karzinom nach Billroth II vorgenommen. Glatte Heilung, vorzügliche Erholung und Gewichtszunahme. $1^1/_2$ Jahr post operationem erkrankte Pat. an doppelseitiger Pneumonie; nach der Lösung sehr heftiger, lang dauernder Husten. In der Laparotomienarbe bildete sich eine kleine rote, fluktuierende Stelle, die sich nach einigen Tagen von selbst öffnete; dabei entleerte sich massenhaft Galle. Innerhalb weniger Tage bildete sich eine komplette Fistel des Duodenalstumpfes unter Ausstoßung der vor $1^1/_2$ Jahren angelegten fortlaufenden Nähte aus. Die Magenverdauung blieb völlig ungestört. Nach Anfrischung der Duodenalränder, Vernähung und Einstülpung glatte Heilung.

Wahrscheinlich hatte sich unter dem Einfluß des heftigen Hustens eine starke Rückstauung der Galle zwischen dem vernähten Duodenumende und der Magen-Darmfistel entwickelt, wozu vielleicht noch eine Infektion der Galle kam. S. hat bei Magenresektionen nach Billroth II wiederholt das Entstehen von Fisteln am Duodenalstumpfe beobachtet, die allerdings meist kurze Zeit post operationem auftraten; er bevorzugt deshalb in den letzten Jahren die Kocher'sche Methode der Magenresektion, wo sie technisch möglich ist.

b. Totale Nekrose des Netzes mit Einstülpung in den Dickdarm und sekundäre Dickdarmfistel. — Ausgedehnte Magenresektion nach Kocher wegen Karzinom; glatte Heilung, regelmäßige Stuhlentleerung vom 4. Tage an. 3 Wochen post operationem brach die glatt geheilte Bauchwunde auf, und es stieß sich ein über handtellergroßes Stück nekrotischen Netzes ab, das in scheinbar gesunder Region abgetragen wurde. In den nächsten 8 Tagen täglich normaler Stuhlgang; dann plötzlich mächtige Auftreibung der ganzen rechten Bauchseite. Aus der kleinen Öffnung in der Narbe kam ein kleines Fetzchen nekrotischen Gewebes zum Vorschein, nach leisem Zug an dem Gewebsstücke wurde wie bei einer Explosion ein apfelgroßer Gewebsklumpen aus der Öffnung herausgeschleudert, dem mit großer Gewalt massenhaft Gase und Kot folgte. Es war das Netz erst 3 Wochen nach der Magenresektion nekrotisch geworden und hatte sich in das bis dahin völlig normal funktionierende Querkolon so hineingebohrt, daß ein totaler Dickdarmverschluß erfolgte. Der Vorgang hat vielleicht eine Analogie in dem Einwandern von Fremdkörpern, im Bauche vergessenen Kompressen, z. B. in den Darm, die ja auch erfolgen kann, ohne daß Peritonitis entsteht. (Selbstbericht.)

40) **Busse** (Posen). Über die Entstehung tuberkulöser Darmstrikturen.

Auf Grund einer Anzahl von selbst untersuchten Fällen aus den verschiedenen Stadien der Geschwürs- und Stenosenbildung im Darm Tuberkulöser kommt B. zu dem Ergebnis:

1) daß die Strikturen die Folge von Geschwüren sind, daß diese Geschwürsbildung nicht als etwas Nebensächliches dabei zu betrachten ist;

2) daß die Strikturbildung um so stärker ist, je tiefer das Geschwür die Darmwand zerstört hat, und dann besonders hochgradig wird, wenn sie die Längsmuskulatur unterbrochen hat. Die Längsmuskulatur wirkt gleichsam als Antagonist gegen die Ringmuskulatur. Findet sich eine Zusammenhangstrennung in der Längsmuskelschicht, so kommt es unter Umständen geradezu zur Einstülpung der Wundränder, und die Serosaflächen legen sich wie bei einer Darmnaht aneinander.

3) Bei den von B. untersuchten ringförmigen Stenosen findet sich eine weitgehende Obliteration der Gefäße in der Darmwand sowohl, als auch in dem zugehörigen Mesenterium. Deshalb läßt B. es dahingestellt, ob die Geschwürsbildung in allen Teilen direkt auf die zerstörende Wirkung der Tuberkelbazillen zurückzuführen ist, oder ob nicht vielmehr hierbei die Verlegung der Gefäße, ähnlich wie in den bekannten Schloffer'schen Experimenten, zu einer ringförmigen Nekrose am Darm führen kann. (Selbstbericht.)

---

41) **P. Manasse** (Berlin). Über die Bedeutung der arteriellen Gefäßversorgung des S romanum für die operative Verlagerung desselben.

M. weist an der Hand von Korrosionspräparaten (eigener Technik), welche die Arterien des S romanum in Verbindung mit dem Darme zeigen, auf die schwerwiegende Bedeutung hin, welche den verschiedenen typischen und atypischen Verlaufsweisen der Arteriae sigmoideae und des von ihnen gebildeten »Randgefäßes« für die Schnittführung bei der Durchtrennung des Mesosigmoideums zukommt, und die zu beachten ist, wenn man nach Exstirpation des obersten Rektumabschnittes bzw. des Colon pelvinum die nachträgliche Gangrän der zum Ersatze des Defektes heruntergeholten Flex. sigmoidea vermeiden will. Die letzte Art. sigmoidea (A. sigmoid. ima) ist unbedingt zu schonen, da sie nach der notwendigen Durchtrennung der A. mesent. inf. das Blut aus dem »Randgefäße« in die A. haemorrh. super. überleitet. In vielen Fällen ist die Auslösung des S romanum aus seinen normalen Verklebungen auf der linken Darmbeinschaufel unerläßlich, teils um das Randgefäß genügend zu übersehen, teils um ausreichendes Material für den Ersatz des Defektes im Darm analwärts herunter zu bekommen. Bei mangelnder Übersicht über den Verlauf des Rand-

gefäßes ist das Mesosigmoideum in Höhe des 5. Lendenwirbels unter Schonung des unteren Astes der A. colica sin. parallel zu diesem letzteren zu durchschneiden.

Auf Grund der Topographie der Arterien hat M. bei inoperablen Stenosen des Mastdarmes (Lues, maligne Geschwülste) zur Umgehung des Hindernisses eine neue Methode ausgeführt, welche die Anlegung eines Anus praeternatur. am Bauch überflüssig macht und sich besonders bei Carcinoma recti empfiehlt, wo die bisherigen Methoden der Darmausschaltung (Bacon, Rotter-Kelly) nicht anwendbar sind: Leibschnitt parallel dem linken Lig. Pouparti, quere Durchtrennung des S romanum oberhalb der Stenose, Vernähung des unteren, abführenden Darmendes, Durchschneidung des Mesosigmoideums so weit, daß das S romanum in geradliniger Fortsetzung des Colon desc. aus der Bauchhöhle über das linke Lig. Pouparti hinweg bis an den Anus herangebracht werden konnte. Darauf Schnitt von der Bauchwunde über das linke Lig. Pouparti hinweg, zwischen linkem Oberschenkel und Damm durch das Cavum ischiorectale bis zur linken Seitenwand des Rektums, Einlagerung des S romanum in diese Wunde, genaue Vernähung des S romanum mit einer Öffnung in der seitlichen Mastdarmwand oberhalb des M. sphinct. ani extern. (Sigmoideo-rectostomia externa).

Kurzer Bericht über zwei Fälle. (Selbstbericht.)

---

## 42) **Lengemann** (Bremen). Chronischer Trommelbauch durch Kolonblähung. Insuffizienz von Enteroanastomosen durch spätere Verengerung.

L. bringt einen Beitrag zu der Frage, ob bei Hirschsprungscher Krankheit operiert werden soll oder nicht; auf dem Chirurgenkongreß 1905 war über diese Frage debattiert, aber keine Einigung erzielt worden. L.'s Fall betraf eine Erwachsene, 40 Jahre alt, die seit 10 Jahren an sehr starker Auftreibung des Kolon litt; diese war bedingt durch einen Wringverschluß am Beginne der Flexura sigmoidea. Mehrfache Enteroanastomosen brachten zunächst Erfolg, aber nicht auf die Dauer. Der Mißerfolg war bedingt durch allmähliche Verengerung der Anastomosen, von denen zwei mit der Joseph'schen Messerquetsche (cf. d. Zentralblatt 1906 Nr. 20 p. 567), eine mit Murphyknopf angelegt war. Redner warnt deshalb vor Anwendung solcher technischer Hilfsmittel am erweiterten Darm außer zur momentanen Abhilfe: für die Dauerwirkung soll nach Beseitigung der starken Darmblähung nochmals laparotomiert und eine weite Anastomose mit Schleimhautnaht angelegt werden.

L.'s Fall vermehrt die Zahl der Mitteilungen über Megalokolon, die ein mechanisches Hindernis als Ursache nachweisen — ein Hindernis, das operativ zu beseitigen oder zu umgehen ist. Die außerdem beobachteten Adhäsionen (Peritonitis chronica non tuberculosa) er-

scheinen als Folgezustände, nicht als Ursache; sie schwinden mit der Beseitigung des Hindernisses, erscheinen wieder am geblähten Darm. Außer der Verdickung der Darmwand und der Erweiterung der Lichtung auf reichlich 20 cm Durchmesser ist auch die beträchtliche Verlängerung des Kolon eine Folge der Gassperre, die sich nach deren Beseitigung völlig zurückbildet; sie darf also nicht als Bildungsfehler und Ursache des Leidens angesprochen werden.

Die einzige Ursache der Gassperre scheint im vorliegenden Falle der Wringverschluß durch Drehung des Colon ascendens gegen die Flexur um 180° gewesen zu sein, die sich leicht aufheben ließ, aber beim Loslassen des Darmes ebenso leicht wieder eintrat.

(Selbstbericht.)

---

## 43) **G. Glücksmann** (Berlin). Endorektale und endosigmoideale Operationen.

Unter Führung der modernen Besichtigungsmethode ist es vermittels eines vom Verf. modifizierten Strauss'schen Sigmoskops gelungen, Schleimhautpolypen der Flexura sigmoidea als die Quelle hartnäckiger und zu schwerer Konsumption führender Blutungen nicht nur zu rekognoszieren, sondern auch dieselben auf gleichem Weg, also per vias naturales, operativ zu entfernen. Es gelang dies mit Hilfe einer der rhinologischen nachgebildeten und entsprechend länger gestielten kalten Schlinge. Von den beiden demonstrierten Polypen saß der eine in Tiefe von 19 cm, der andere sogar 21 cm vom Anus entfernt. Mikroskopisch waren es tubulöse Adenome. In der gleichen Weise wurde eine Reihe polypöser Gebilde der Ampulla recti behandelt. Wo die mikroskopische Untersuchung maligne Struktur des entfernten Gebildes erwies, wurde die ausgiebigere chirurgische Behandlung nach den üblichen Methoden angeschlossen.

(Selbstbericht.)

---

## 44) **H. Doering** (Göttingen). Demonstration einer Polyposis intestini mit multipler Karzinombildung.

Die vorgelegten Organe stammen von einem 21jährigen Manne, der zum ersten Male vor 6 Jahren die Hilfe der chirurgischen Klinik zu Göttingen aufsuchte. Er litt damals an schweren Rektalblutungen als deren Ursache eine ausgedehnte Polypenentwicklung im Mastdarm erkannt wurde. Die Polypen wurden soweit als angängig entfernt. Vor 2 Monaten ist Pat. aufs neue in die Klinik eingetreten, an einem inoperablen Rektumkarzinom leidend, an dessen Folgen er kurze Zeit nach der Aufnahme verstorben ist. Die Autopsie ergab zunächst eine ausgedehnte Polyposis des Rektum und des gesamten Dickdarmes, und zwar hatten sich die Polypen, wie das ja meist der Fall zu sein pflegt, an den Umbiegungsstellen des Darmes in großen Kolonien angesiedelt. Neben diesen Prädilektionsstellen war jedoch auch auf der übrigen Schleimhaut des Dickdarmes, besonders im Coecum, eine Entwicklung

zahlreicher linsen- bis erbsengroßer Effloreszenzen sichtbar. Außer dem Dickdarm fanden sich vornehmlich im Duodenum in großer Menge langgestielte, bis haselnußgroße, weit ins Darmlumen hineinragende Polypen, im Magen dagegen nur an einer Stelle der kleinen Kurvatur ein Beginn des Prozesses. Auf dem Boden dieser Polypenbildung war es nun zu einer ausgedehnten karzinomatösen Degeneration gekommen: Im Rektum und in der Nähe der Flexura hepatica coli fanden sich zwei große, ulzerierte, die Darmwand durchsetzende und teilweise stenosierende Tumoren; an ihren Rändern, z. T. auch mitten auf der ulzerierten Tumorfläche, saßen zahlreiche große Polypen. Außer diesen beiden großen Neubildungen, von denen die rektale den Charakter des Adenokarzinoms, die an der Flexura hepatica coli gelegene den des Adenoma malignum trug, waren noch zwei kleine, etwa zweipfennigstückgroße, flache, ulzerierte Krebsgeschwüre im Rektum, etwa 8—10 cm oberhalb des großen Rektalkrebses, und ein drittes ebenso beschaffenes im Colon transversum, wenige Zentimeter unterhalb des Tumors der Flexura hepatica coli nachweisbar. Es ist somit an fünf isolierten Stellen des Darmkanals eine sicher nachgewiesene karzinomatöse Degeneration auf dem Boden einer multiplen Polypenbildung aufgetreten.

Auf die Frage nach der Entstehung der Polypen, insonderheit, ob man zwei Arten derselben annehmen müsse — solche, die durch primäre Wucherung und Entartung des Epithels der Schleimhautdrüsen entstanden sind, und solche, bei deren Entwicklung eine Proliferation des Bindegewebes das primäre ist —, kann in einem kurzen Referat nicht näher eingegangen, ebensowenig auch der Zusammenhang, den beide Arten von Polypen mit der karzinomatösen Degeneration haben, hier weiter besprochen werden.

Nur kurz sei hervorgehoben, daß im vorliegenden Falle die Polypen durch primäre Wucherung und Degeneration der Drüsenepithelien entstanden sind, und daß andererseits bei den wenigen Beobachtungen, bei denen eine primäre Bindegewebsproliferation für die Entwicklung der Polypen angenommen werden mußte, niemals eine karzinomatöse Degeneration der Polypen zu konstatieren gewesen ist. Ein prognostischer Schluß läßt sich indes aus letztem Faktum vor der Hand nicht ziehen, da das vorliegende Material ein viel zu kleines ist.

Schließlich sei noch erwähnt, daß eine Schwester des Pat. an dem gleichen Übel leidet; nachweisbare Karzinomentwicklung ist indes bei ihr noch nicht vorhanden. (Selbstbericht.)

---

45) **P. Clairmont** (Wien). Zur Behandlung der entzündlichen Mastdarmstrikturen.

C. tritt nach dem Material der v. Eiselsberg'schen Klinik für die Bougierung ohne Ende nach der Kolostomie wegen entzündlicher Mastdarmstriktur ein. Bisher ist der Fall von Thiem noch immer der einzige in der Literatur geblieben, in dem später der Anus prae-

ternaturalis geschlossen werden konnte. C. führt hier die Krankengeschichte einer eigenen Beobachtung an, in der die Kolostomie nach 9monatigem Bestehen und dauerndem Erfolg geschlossen wurde. Dies war nur möglich, nachdem durch die Bougierung mit dem konischen Schlauch die Stenosierung und damit die Ulzeration und Sekretion behoben worden war. In einem zweiten Falle schloß sich noch Dilatation des verengten Rektums die seitliche Kolostomiefistel spontan. Ein Nachteil der Bougierungsbehandlung ist das Auftreten von Temperatursteigerungen. (Selbstbericht.)

46) **H. Stettiner** (Berlin). Über Atresia ani urethralis (Atresia ani et communicatio recti cum parte prostatica urethrae) und über multiple Dünndarmatresien und -Stenosen.

Unter den kongenitalen Mißbildungen des Mastdarmes nehmen diejenigen, welche durch eine Kommunikation mit den Harnorganen kompliziert sind, besonderes Interesse in Anspruch, einmal wegen ihrer ungünstigen Prognose (nach Anders 75% Mortalität) und zweitens in entwicklungsgeschichtlicher Beziehung. Was den letzten Punkt betrifft, so steht Vortr. auf dem Standpunkte von Reichel, Keibel und Stieda, wie er auch in einer neueren Arbeit von Lotsch zum Ausdruck kommt, daß es sich um Hemmungsbildungen handelt. Demgemäß hält er auch die von Stieda gegebene Einteilung, welche auch eine klare Unterscheidung der als Kloakenreste aufzufassenden Kommunikationen und der als pathologische Produkte entstandenen Fisteln gibt, für die beste. Die Kommunikation des Blindsackes des Rektums mit den Harnorganen kann an drei Stellen stattfinden, am seltensten am Scheitel der Blase, am häufigsten am Blasengrunde und drittens in der Pars prostatica urethrae. Bei der ersteren liegt der Blindsack hoch oben. Hier wird sich zur operativen Beseitigung der auch von Lotsch in seinem Falle mit günstigem Erfolge eingeschlagene Weg empfehlen: Laparotomie — Trennung und Naht der Blase — Durchschieben des Blindsackes nach dem Damme — Proktoplastik. Für die tiefer liegenden Kommunikationen empfiehlt v. Esmarch, sogleich mit der Bildung des Afters vom Damme her auch die Trennung vorzunehmen; aber sowohl König wie Lejars betonen die Schwierigkeit dieses Vorgehens bei Neugebornen. So hat man sich auch meist mit der Anlegung eines Afters begnügt und die Trennung der Kommunikation auf ein späteres Lebensalter verschoben, was aber der Gefahr der Infektion der Harnwege trotz einiger gut verlaufenen Fälle nicht genügend Rechnung trägt. S. tritt für ein zweizeitiges Vorgehen in dem Sinne ein, daß die zweite Operation der ersten möglichst bald folgen soll. Dies hat sich ihm in einem vorgestellten Falle bewährt. Bei dem jetzt 13 Monate alten Knaben, der mit einer Atresia ani et communicatio rectio cum parte prostatica urethrae geboren war, wurde die erste Operation am 2. Lebenstage ausgeführt: Schnitt in der Mittellinie vom Skrotalansatze bis zum Steißbein. Der Blindsack liegt

in einer Tiefe von ca. 6 cm. Eröffnung. Naht. Zweite Operation nach 4 Wochen: Schnitt wiederum in der Mittellinie. Teils scharfes, teils stumpfes Vorgehen in die Tiefe auf den in die Urethra und von ihr aus in den Darm geführten Metallkatheter. Es zeigt sich, daß die Harnröhre an der Kommunikationsstelle völlig durchgerissen ist. Naht derselben über einem Nélatonkatheter, der als Dauerkatheter liegen bleibt; Naht des Rektums; Proktoplastik und Dammnaht. Am 5. Tage bildet sich eine perineale Urinfistel, nachdem der Dauerkatheter herausgedrängt war. Dieselbe schließt sich nach 5 Wochen, nachdem es gelungen, wieder einen Katheter für 24 Stunden in die Blase zu führen. Wiederholte Bougierung der Harnröhre, die jetzt für ein Bougie Nr. 11 durchgängig ist. Mastdarmfunktion befriedigend. Ganz dünnen Stuhl kann das nicht sehr intelligente Kind noch nicht halten. Urinentleerung normal. Bei der Nachbehandlung war die dem Kinde gereichte Ammenmilch und die sorgsame Pflege in der Berliner Säuglingsklinik von großem Werte.

Der zweite Fall betrifft ein Achtmonatskind, das mit Peritonitis und hochsitzendem Darmverschluß wenige Stunden nach der Geburt in die Säuglingsklinik gebracht wurde. Anlegung eines Anus praeternaturalis in der Regio iliaca sin. Exitus 72 Stunden nach der Geburt, 60 Stunden nach der Operation. Bei der Sektion zeigte sich eine adhäsive Peritonitis. Der Dünndarm endete 75 cm unterhalb des Pylorus blind. An derselben Stelle begann er wieder mit einem blinden, völlig mit Serosa bekleideten Ende. Darauf folgte eine hochgradig bis zu 4 cm im Durchmesser erweiterte, blaurot verfärbte Schlinge, deren Schleimhaut mehrfache Ulzerationen zeigte, und welche zur Anlegung des Anus benutzt war. Hierauf folgte wiederum verengerter, mehrfach um seine Achse gedrehter, teilweise schlangenartig gewundener Dünndarm bis zu dem nahezu normalen Coecum mit relativ langem Proc. vermiformis, dann der in seiner ganzen Ausdehnung bis zum After federkieldünne Dickdarm. S. hält die Peritonitis in dem vorliegenden Falle für eine sekundäre und glaubt, daß es sich auch hier um Hemmungsbildungen handelte. Die vor dem Coecum gelegenen Dünndarmschlingen befanden sich in einem Zustande, wie ihn die Embryologen als charakteristisch für die Schlingenbildung und Vergrößerung des Mitteldarmes schildern. Bei der blinden Endigung spielt vermutlich der Ductus omphalo-entericus eine Hauptrolle. Die Dehnung der Dünndarmschlinge dürfte sekundärer Natur sein. Ob die Achsendrehung auch durch fehlerhafte Anlage bedingt oder ein pathologischer Prozeß war, erscheint fraglich. Das operative Vorgehen in diesem Falle war ein falsches. Richtiger wäre es gewesen, nach Braun einen Laparotomieschnitt in der Mittellinie zu machen und dann nach Orientierung über die vorliegenden Verhältnisse das weitere Vorgehen einzurichten. Es erscheint indessen fraglich, ob in dem vorliegenden Falle überhaupt eine Orientierung möglich gewesen wäre, da dieselbe auch bei der Sektion Schwierigkeiten bereitete.

(Selbstbericht.)

47) **Küttner** (Marburg). Beiträge zur Milzchirurgie.

1) Über den sequestrierenden Milzabszeß.

Als »sequestrierenden Milzabszeß« bezeichnet K. einen Eiterungsvorgang, welcher durch die Dissezierung größerer, im Eiter als Sequester nachweisbarer Teile des Milzparenchyms charakterisiert ist. Die eitrige Loslösung und Ausstoßung mehr oder weniger umfangreicher Gewebsstücke ist auch an den anderen großen Unterleibsdrüsen hier und da beobachtet worden, so von Graser, Fertig und Langenbuch bei Lebereiterungen, von Litten und Loewenhardt bei Nierenabszessen; während aber an diesen Organen die Sequestrierung nur ganz ausnahmsweise vorzukommen scheint, gehört sie an der Milz keineswegs zu den Seltenheiten. K. bespricht den eigenartigen Vorgang auf Grund zweier Fälle, deren einer von ihm in Marburg, der andere an der v. Bruns'schen Klinik beobachtet wurde.

In den beiden genannten Fällen lagen linksseitige subphrenische Abszesse vor, von denen der eine in die Pleura perforiert war. In diesem Falle wurden mit dem Eiter große, vollständig nekrotische Gewebsfetzen entleert, welche eine bestimmte Struktur nicht mehr nachweisen ließen; als Milzbestandteile wurden sie mit Sicherheit erst bei der Sektion erkannt, nachdem der Tod der an syphilitischer Aortitis, Mitral- und Aorteninsuffizienz leidenden 35jährigen Pat. 2 Wochen nach der Operation ganz plötzlich an Herzschwäche erfolgt war. Der zweite, einen 19jährigen jungen Mann betreffende Fall ging in Heilung aus; hier waren die zahlreichen, nach und nach ausgestoßenen Gewebssequester schon makroskopisch als Milzstücke erkennbar.

Außer diesen beiden Beobachtungen stehen für die Beurteilung der sequestrierenden Milzabszesse noch 41 Fälle zur Verfügung, welche K. ohne besondere Mühe in der Literatur ausfindig machen konnte. Die Häufigkeit der Dissezierung läßt sich nur schätzungsweise angeben, sie fand sich in 37% der von K. zusammengestellten 116 Milzabszesse.

Die Ätiologie ist eine sehr verschiedenartige: 14% der Fälle waren traumatischen Ursprunges, 26% wurden bei septischen, vor allem puerperalen Erkrankungen, 14% bei Typhus abdominalis, 16% bei Malaria beobachtet. In vereinzelten Fällen war der sequestrierende Abszeß nach Stieltorsion der Wandermilz und nach Magenperforation entstanden, in 19% der Fälle konnte die Ursache nicht mit Sicherheit festgestellt werden.

Am klarsten liegt der Vorgang der Gewebsdissezierung bei den traumatischen Abszessen; die beobachteten Fälle führen alle Arten der durch stumpfe Gewalten veranlaßten Sequestrierung vor Augen. Es wurden im Eiter gefunden 1) umschriebene, durch Quetschung nekrotisierte Teile der Milzsubstanz, 2) durch Rupturen abgesprengte Stücke der Milz, 3) das gesamte, seines Gefäßstieles be-

raubte Organ und 4) die ganze Masse des aus seiner Kapsel losgelösten Milzparenchyms. Im letzteren Falle hatte offenbar vor Beginn der Eiterung ein Hämatom die Milzkapsel in ihrem größten Umfang abgehoben. Die Eitererreger gelangen an den Verletzungsherd auf dem Blutwege oder vom benachbarten Darm aus. Im Tierexperimente konnte K. den traumatischen Sequestrierungsprozeß leicht nachahmen, indem er bei Kaninchen die Milz durch Fingerdruck quetschte und nach einigen Tagen mäßig virulente Staphylokokken in die Ohrvene injizierte. Bei zwei Tieren fanden sich in dem Eiter des Milzabszesses allseitig losgelöste nekrotisierte Parenchymstückchen.

Weniger offensichtlich ist der Hergang der Sequestrierung bei den nicht traumatischen Abszessen, doch läßt auch hier der pathologisch-anatomische Befund und das Tierexperiment keinen Zweifel über die Genese der Dissezierung. Sowohl bei den septischen wie bei den typhösen und den nach Malaria entstandenen Eiterungen ist der Hauptausgangspunkt des sequestrierenden Abszesses der Infarkt. Septische Milzeiterungen puerperalen Ursprunges zeigten mehrfach Infarkte neben dem die Sequester enthaltenden Abszesse. Litten traf derartige Herde bei Sektionen sogar zufällig in dem Stadium, in welchem sie durch eitrige Einschmelzung der Grenzzone aus dem übrigen Organe losgelöst wurden. Während bei den septischen Abszessen der ursächliche Infarkt fast stets durch Embolie von einer ulzerösen Endokarditis aus entsteht, spielen bei den typhösen und malarischen Eiterungen Thrombosen und der aus einer Thrombose der Venensinus hervorgehende Infarkt die größere Rolle. Bei diesen beiden Erkrankungen sind als lokale Ursachen auch Blutungen in die Milzsubstanz von Bedeutung. Von den 6 dissezierenden Eiterungen nach Typhus enthielten 2 Typhusbazillen in Reinkultur; die Abszesse Malariakranker werden fast ausschließlich bei schwer kachektischen Individuen beobachtet. Daß bei Stieltorsionen der Wandermilz Infarkte zustande kommen, haben Operationsbefunde und die experimentalen Untersuchungen d'Urso's gelehrt; man wird also wohl nicht fehl gehen, wenn man auch die hierher gehörigen Abszedierungen auf Infarktbildung zurückführt. Es bleiben nun außer den Fällen unklarer Ätiologie noch die drei Beobachtungen eines dissezierenden Milzabszesses nach Magenperforation. Auch in einem dieser Fälle ist der Ausgangspunkt sicher ein embolischer, allerdings auf eigenartige Weise entstandener Infarkt gewesen: ein Ulcus ventriculi hatte die Milzarterie arrodiert, die Folge war Thrombose des Hauptstammes und sekundäre Embolie seiner peripheren Äste. In den beiden anderen Fällen aber war nicht ein Infarkt, sondern eine Gangräneszierung des Milzgewebes nach Perforation eines Magenkarzinoms die Ursache der Sequestrierung, die auch in gangränösen Leberabszessen von Langenbuch gefunden worden ist.

Abgesehen von den letztgenannten Fällen und den traumatischen ist also vorwiegend ein Infarkt der Vorläufer des dis-

sezierenden Prozesses gewesen, und es ist K. dann nach manchen vergebliche Versuchen schließlich auch gelungen, die Sequestrierung solcher Herde im Tierexperimente zur Darstellung zu bringen. K. demonstriert im Präparat und auf einer Tafel eine Hundemilz mit zwei Infarkten, welche durch einen tiefen Demarkationsgraben von dem umgebenden Milzgewebe getrennt sind. Die Infarkte waren durch Einspritzung von Öl in die Milzarterie getrennt worden, die Colibakterien, welche die Sequestrierung bewirkten, wurden in kleine Zweige der Vena gastrolienalis retrograd injiziert. Es gelingt deshalb nicht leicht, den sequestrierenden Abszeß beim Versuchstiere hervorzurufen, weil wenig virulentes Bakterienmaterial einfach überwunden wird, hochvirulentes dagegen das Tier zu schnell tötet. Indessen konnte auch in den rasch tödlich verlaufenen Fällen als Vorstufe der Dissezierung eine eitrige Infiltration und massenhafte Bakterienanhäufung an der Grenze des infarzierten Gewebes nachgewiesen werden.

Zum Schluß bemerkt der Vortr., daß die eitrige Sequestrierung der Milz nicht nur von theoretischem Interesse, sondern auch von einer gewissen praktischen, d. h. diagnostischen Bedeutung ist; denn der Befund größerer, auch nicht mehr erkennbarer, nekrotischer Gewebsfetzen im hämorrhagischen Eiter eines linksseitigen intraperitonealen oder subphrenischen Abszesses weist mit Sicherheit auf die Milz als die Ursprungsstätte der Eiterung hin. (Selbstbericht.)

### Diskussion.

Borchard (Posen) zeigt eine subkutane Milzruptur, bei der der Zertrümmerungsherd im Milzgewebe zu einer Blutung unter der Milzkapsel geführt hat. Durch den zunehmenden Bluterguß war es zu einer Berstung der Kapsel und Blutung in die freie Bauchhöhle gekommen. Die Exstirpation des Organes, 27 Stunden nach der Verletzung vorgenommen, führte zur Heilung, nachdem längere Zeit hindurch eine Herabsetzung der Zahl der roten Blutkörperchen bis auf 1800000 stattgefunden hatte. (Selbstbericht.)

48) **Küttner** (Marburg). Vorstellung eines Falles von schwerster Schußverletzung der Bauchorgane, darunter der Milz.

Pat. verunglückte am 27. Juli 1905 abends auf der Jagd dadurch, daß ihm aus seinem eigenen Gewehr modernsten Typs auf eine Entfernung von nur wenigen Zentimetern eines der gefährlichen, an der Spitze abgestutzten Weichbleigeschosse von 11 mm Kaliber in die Magengegend eindrang. Er stürzte sofort, und wurde auf einer in Eile zusammengezimmerten Tragbahre in das Wirtshaus des nächsten Dorfes getragen. Als K. 4 Stunden nach der Verletzung an Ort und Stelle anlangte, traf er den Verletzten schwer kollabiert, fast pulslos. In der Regio epigastrica fand sich ein dreimarkstückgroßer Einschuß, in der linken Nierengegend ein über fünfmarkstückgroßer Ausschuß.

Beide Hautwunden zeigten explosiven Charakter, aus beiden hingen große zerfetzte Netzmassen heraus, welche eine vollständige Tamponade der Schußöffnungen bewirkten. Im Abdomen deutliche Dämpfung der abhängigen Partien, der durch Katheterisierung gewonnene Urin ohne blutige Beimischung. Sofort nächtliche Laparotomie unter den primitivsten Verhältnissen des kleinen Dorfwirtshauses bei Fahrradlaternenbeleuchtung. Da von einem kleinen Schnitt eine genügende Orientierung nicht zu gewinnen war und die Art der vorliegenden Verletzungen es erforderte, wurde nach und nach die Inzision vom Einschuß über die ganze Flanke bis zum Ausschuß verlängert. In der Bauchhöhle ungeheure Blutmassen, welche mit beiden Händen ausgeschöpft wurden; die Milz war zertrümmert, der Magen schwer kontundiert, das Colon transversum zerrissen, das Netz dicht an seiner Insertion am Magen vollkommen zerfetzt, der linke Rippenbogen in zahlreich kleine Fragmente zertrümmert, ohne daß die Pleura nachweislich eröffnet war. In Eile wurde die Milz exstirpiert (Demonstration des Präparates), die zerfetzten Partien des Netzes wurden abgetragen, zahlreiche Knochenstücke entfernt, das zerrissene Colon transversum weit vorgelagert, die kontundierte Magenpartie abtamponiert und zur Drainage der Ausschuß benutzt. Der Collaps war so groß, daß während der ganzen Operation ein spritzendes Gefäß nicht bemerkt wurde, nur durch gleichzeitige Kochsalzinfusion und reichlichste Zuführung von Analepticis konnte die Operation im verlängerten Ätherrausche durchgeführt werden. Am nächsten Tage war der Pat. so elend, daß eine Rettung ausgeschlossen schien; bei hoher Frequenz des kaum fühlbaren Pulses erhob sich die Rektaltemperatur nicht auf 36. Dann aber kehrten die Kräfte bei fast fieberfreiem Verlaufe überraschend schnell zurück, und schon 14 Tage nach der Verwundung war der mehrstündige Transport nach Marburg möglich. In der Folgezeit stießen sich die zerfetzten Partien des Colon transversum bei guter Funktion des Anus praeternaturalis ab, so daß ein Vierteljahr später die Resektion des Colon transversum vorgenommen werden konnte; immerhin war der Organismus noch so geschwächt, daß die extraperitoneal und möglichst schonend ausgeführte Operation einen mehrtägigen gefährlichen Kollaps brachte. In einer dritten Sitzung, ein halbes Jahr nach der Verletzung, wurden schließlich zwei restierende Kotfisteln plastisch geschlossen und größere nekrotische Rippenstücke entfernt. Seitdem hat sich der Pat. vorzüglich erholt, erfreut sich dauernd der besten Gesundheit und ist als Kaufmann wieder voll arbeitsfähig geworden; auch eine Hernie, welche an der Stelle der Vorlagerung des Darmes infolge der ausgedehnten Zerreißung der Bauchdecken zurückgeblieben ist, macht ihm keine Beschwerden.

K. stellt den Pat. vor, einmal weil die Heilung derartig schwerer, unter den ungünstigsten äußeren Verhältnissen operierter explosiver Bauchschüsse immerhin zu den größten Seltenheiten gehört, sodann aber auch, weil der derzeitige Blutbefund ein sehr eigenartiger ist.

Wie auf einer demonstierten Tafel ersichtlich, findet sich eine Hyperglobulie von 6 650 000 Erythrocyten und eine Steigerung des Hämoglobingehaltes auf 129%, ein sehr ungewöhnlicher Befund. Die Zahl der Leukocyten hat ebenfalls in geringem Grade zugenommen, von hohem Interesse aber ist, daß die großen mononukleären Leukocyten und die sog. Übergangsformen bei dem milzlosen Manne sehr erheblich vermehrt sind, obwohl sie nach der Annahme zahlreicher Autoren ihre Hauptnahrungsstätte in der Milz haben sollen. Da die Bauchhöhle des Pat. bei der Absuchung der Intestina so genau wie bei einer Autopsie betrachtet wurde, ist das Vorhandensein einer größeren Nebenmilz mit Sicherheit auszuschließen, und so gewinnt der Befund eine gewisse prinzipielle Bedeutung. (Selbstbericht.)

---

49) **Küttner** (Marburg). Vorstellung eines Falles von Exstirpation der leukämischen Wandermilz.

Der Beginn der myelogenen Leukämie geht bei der 45jährigen Kranken auf 5 Jahre zurück. Vor $2^1/_2$ und 2 Jahren wurde in der Marburger Klinik mit gutem Erfolge die Röntgentherapie durchgeführt, die sehr große Milz verkleinerte sich erheblich, das Blutbild wurde günstig beeinflußt. Im Frühjahr 1905 aber nahm die Milz wieder sehr beträchtlich an Volumen zu und begann nun, ihren Platz zu verlassen. Allmählich sank sie bis in das Becken hinunter und lag hier quer als mächtiger Tumor, der äußerlich den Eindruck des hochgraviden Uterus hervorrief. Gleichzeitig wurde die Kranke durch die Beschwerden, welche ihr die Wandermilz verursachte, immer elender, schließlich arbeitsunfähig und bettlägerig. Es trat nun die Aufforderung an den Vortr. heran, durch einen operativen Eingriff, der nur als Splenektomie in Betracht kommen konnte, dem unerträglichen Zustand abzuhelfen. Trotz der ungünstigen Prognose der Milzexstirpation bei der Leukämie entschloß sich K. wegen der außerordentlichen Beschwerden schließlich zur Operation, vor allem aus zwei Gründen: 1) die Milz war offenbar wenig verwachsen, sonst wäre sie nicht so weit gewandert und frei nach allen Richtungen verschieblich geblieben, und 2) die Pat. hatte niemals irgendwelche Symptome einer hämorrhagischen Diathese dargeboten. In der Tat war die Operation, welche am 6. Juli 1906 ausgeführt wurde und zunächst als Probelaparotomie geplant war, einfach. Aus dem medianen Laparotomieschnitt konnte der mächtige, nirgends verwachsene Milztumor herausgewälzt werden, der Stiel war lang ausgezogen und leicht in seine Teile zerlegbar. Es wurde eine Milzarterie von der Dicke einer Femoralis und eine Milzvene vom Kaliber einer Cava inferior isoliert und unterbunden. Die einzige Schwierigkeit bot die Ablösung der erweiterten, dünnwandigen Vene von dem in den Stiel einbezogenen Pankreas, doch war auch hier die Blutung leicht beherrschbar. Demonstration der exstirpierten Milz, welche ausgeblutet 2770 g wog. Der Verlauf nach der Operation war nun ein vollkommen glatter. In den ersten Tagen bestand bei

ruhigem Pulse eine Temperatursteigerung bis 38,6 in recto, welche wohl auf die Ablösung des Pankreas zu beziehen war; vom 6. Tage ab war die Temperatur normal, und am 18. Tage nach der Operation konnte die Pat. das Bett verlassen. Sie hat sich dann vorzüglich erholt, erheblich an Gewicht zugenommen, ist vollkommen beschwerdefrei und vermag heute wie eine Gesunde ihrem großen Haushalte vorzustehen. Der leukämische Prozeß ist durch die Operation nicht beeinflußt worden, er reagiert nicht auf die Bestrahlung der verschiedensten Knochenpartien, welche seit dem Eingriffe fortgesetzt wird. Nach anfänglichem Rückgang der Leukocytenzahlen sind die alten Ziffern wieder erreicht worden.

Der Fall ist von besonderem Interesse, einmal, weil er wiederum das schließliche Fiasko der Röntgenbehandlung auch in anfänglich sehr günstig beeinflußten Fällen zeigt, zweitens, weil es sich um das seltene Vorkommnis einer weiten Wanderung der leukämischen Milz gehandelt hat, und schließlich, weil die Pat. mit ihrer Leukämie die Milzexstirpation überhaupt durchmachte und sich zurzeit, $^3/_4$ Jahr nach der Operation, noch in fortschreitender Besserung befindet. Über die Diagnose ist ein Zweifel nicht möglich, da die äußerst zahlreichen von chirurgischer und medizinischer Seite durchgeführten Blutprüfungen und die pathologisch-anatomische Untersuchung des Präparates (Prof. Beneke) übereinstimmend das charakteristische Bild der Leukämie ergeben haben. K. verweist auf eine Tafel (Demonstration), welche das derzeitige Blutbild wiedergibt und auf die aufgestellten Blutpräparate.

Mit dieser Demonstration will der Vortr. natürlich nicht eine Empfehlung der Milzexstirpation bei der Leukämie verbinden; über die Nutzlosigkeit dieses Eingriffes für die Bekämpfung des Grundleidens und seine hohe Gefahr sind die Akten ja längst geschlossen. Unter dem Gesichtspunkte einer beabsichtigten Heilung der Leukämie wäre die Operation auch gänzlich unangebracht gewesen; denn es handelte sich von vornherein nicht um eine lienale, sondern um eine myelogene Leukämie. Dagegen läßt der erzielte Operationserfolg, wie er ähnlich neuerdings von Lindner, Carstens und Richardson für längere Zeit erreicht worden ist, doch die Empfehlung der Operation dann, allerdings aber auch nur dann berechtigt erscheinen, wenn bei einer Leukämie der Milztumor so hochgradige Beschwerden verursacht, daß das Leben zur unerträglichen Qual wird. Selbst für diesen Fall soll man den operativen Eingriff nur unter ganz bestimmten Kautelen in Betracht ziehen, nämlich bei ausgesprochen chronischem Verlaufe der Leukämie, bei verhältnismäßig gutem Kräftezustande und bei Fehlen jeglicher Erscheinung von hämorrhagischer Diathese im bisherigen Krankheitsbilde, und es soll auch unter diesen Bedingungen die Operation nur als Probelaparotomie geplant werden, da das Vorhandensein ausgedehnter Adhäsionen als strikte Gegenanzeige jeder Milzexstirpation bei Leukämie angesehen werden muß.

(Selbstbericht.)

50) **Anschütz** (Breslau). Neue Beiträge zur Leberresektion.

Das Beobachtungsmaterial (20 Fälle aus der Rostocker, Königsberger und Breslauer Klinik) zeigt, daß man auf recht einfache Weise zu guten Resultaten auch bei der Resektion großer Leberteile kommen kann. Es muß bestritten werden, daß komplizierte Methoden oder irgendwelche außergewöhnlichen Hilfsmittel bei der Leberresektion nötig sind. (In allen Fällen einzeitige intraperitoneale Behandlung, nie Fremdkörper in der Bauchhöhle zurückgelassen.) Nur ein Fall starb im Anschluß an die Operation, und zwar infolge von Jodoform- oder Chloroformvergiftung. — Bei der Resektion von Lebergewebe kommt es darauf an, die Äste der Vena portae und der Arterie zu unterbinden. Das ist möglich, wie durch die Experimente von Kusnetzoff und Penski festgestellt worden ist.

Bei Resektionen kann man sich die Unterbindung dieser Gefäße auf zweierlei Weise erleichtern:

1) Durch Anlegung eines glatten Schnittes durch die Lebersubstanz. Auf diesem können die blutenden Gefäße dann mit Klemmen gefaßt und unterbunden werden. Trennt man das Lebergewebe stumpf, so pflegen die Gefäße nach äußerster Anspannung einzureißen und sich zurückzuziehen; sie lassen sich dann nur schwer und unsicher fassen. Bei dem glatten Schnitt dagegen findet man sie leicht. Die Leberwunde wird, wenn möglich, keilförmig angelegt und durch Nähte geschlossen.

2) Die zweite Art des Vorgehens besteht in der Anlegung von intrahepatischen Massenligaturen, wie sie Kusnetzoff und Penski angegeben haben. Man braucht jedoch nicht eine besondere Fadenführung, ebensowenig besondere Instrumente, sondern man kommt ebensogut mit der Déchamps'schen Nadel aus. Die Ligaturen werden, wie Kusnetzow und Penski empfohlen haben, langsam aber kräftig geschnürt.

In geeigneten Fällen kann man mit Vorteil vorübergehend von einer elastischen Ligatur Gebrauch machen. In einer größeren Zahl von Fällen kann man ohne jede Tamponade die Bauchhöhle verschließen. Erleichtert wird öfters die Leberresektion durch Durchschneidung der Leberbänder. In allen Fällen, wo schwer zugängliche Teile der Leberkuppe in Angriff genommen werden müssen, empfiehlt es sich, nicht zu zögern mit der Resektion des rechten Rippenbogens und des Ligamentum suspensorium.

Das transpleurale Vorgehen ist bei intraperitonealen Affektionen jeder Art zu verwerfen. An seine Stelle hat bei Verletzungen der Leber, subphrenischen Abszessen usw., wenn es nötig ist, die Resektion des Rippenbogens zu treten. (Selbstbericht.)

Diskussion.

Wullstein (Halle a. S.) hat im Laufe des letzten Jahres auch eine größere Reihe von Versuchen an der Leiche vorgenommen, welche den Zweck hatten, die Leberoberfläche und den Magen resp. die ober-

halb des Magens dicht unter dem Zwerchfell vor und neben der Wirbelsäule gelegene Lymphdrüsenregion durch temporäre Resektion des einen oder beider Rippenbögen frei zu legen. W. kann Herrn Anschütz nur bestätigen, daß man, solange man sich im Niveau resp. unterhalb des 7. Interkostalraumes hält, eine Eröffnung der Pleurahöhle an der Vorderseite des Thorax nicht zu befürchten ist. Gleichwohl wird man gut tun, den resezierten Rippenbogen an der Hinterseite dicht am perichondralen Gewebe vom Zwerchfellansatz abzupräparieren. (Selbstbericht.)

Braun (Göttingen) hat nach Durchschneidung des Lig. suspensorium Abknickung des Ductus cysticus beobachtet.

Schöne (Berlin) macht Leberunterbindungen mittels Öhrsonde und Seide.

Riedel (Jena) hat traurige Erfahrungen mit der Infektion des Rippenbogens gemacht. Nach Infektion der Schnittfläche gibt es eine progressive Entzündung des Rippenbogens, wobei der Knorpel von Eiter umspült ist. Es besteht in dieser Hinsicht ein großer Unterschied zwischen Rippenknorpel und Rippe. — Die subseröse Ausschälung der Gallenblase ist nur angängig bei nicht infizierten Fällen. Wichtig ist, die Art. vesicae fell. isoliert und sicher zu unterbinden. Erst dann wird der Cysticus frei und kann abgebunden werden.

**E. Moser** (Zittau).

---

51) **Ehrhardt** (Königsberg i. Pr.). Echte und falsche Divertikel der Gallenblase. Ein Beitrag zur Ätiologie der Pseudorezidive nach Gallensteinoperationen.

Neben Schleimdrüsen finden sich in der Gallenblase schon normalerweise spärliche drüsenähnliche Schleimhauteinstülpungen, die sog. Luschka'schen Gänge. Sie reichen bei gesunden Gallenblasen bis in die Muscularis, bei der Cholelithiasis vermehren sie sich unter dem entzündlichen Reiz und wuchern bei Sekretstauungen durch Muscularis und fibröse Haut bis unter den peritonealen Überzug der Gallenblase. Sie erinnern an gewisse Vorstufen der Graser'schen Darmdivertikel. In der Tat können auch von ihnen echte Divertikel ausgehen, wie Vortr. an zwei Fällen beobachtete. Ihre Hauptbedeutung aber gewinnen die Luschka'schen Gänge dadurch, daß in ihnen bei der Cholecystostomie Schleim, Eiter und kleinste Steinchen retiniert bleiben. So kann es zu scheinbaren Rezidiven durch »Steinneubildung« oder durch obturierende Schleimpfröpfe in den Gallengängen kommen. Andererseits erfolgen von den Luschka'schen Gängen aus Perforationen in die Gallenblasenwand oder ins Peritoneum; letztere können dann zur Ausbildung falscher Divertikel führen, d. h. steinhaltiger Hohlräume in Netzadhäsionen, die mit dem Gallenblaseninnern durch einen Granulationsgang im Zusammenhange stehen. Die Steine in solchen falschen Divertikeln werden bisweilen im Peritoneum allseitig

eingekapselt und gelangen durch Verflüssigung und Zersprengung unter der Wirkung von Leukocyten und Riesenzellen zur Resorption. Vortr. zeigt hierauf bezügliche Bilder herum. (Selbstbericht.)

52) **Sprengel** (Braunschweig). Über den retroperitonealen Abszeß im Zusammenhang mit Erkrankungen der Gallenwege.

Vortr. berichtet zunächst über einen von ihm beobachteten einschlägigen Fall, den einzigen unter 170 von ihm vorgenommenen Gallensteinoperationen, in welchem bei einer 42jährigen, seit Jahren gallensteinleidenden Frau ein entzündlicher Prozeß der Oberbauchgegend sich entwickelte. Die Operation ergab die Gallenblase mit Steinen gefüllt und einen gallig-eitrigen Abszeß, der sich hinter dem parietalen Peritoneum der Rückwand des Bauches und weiter nach unten retrokolisch entwickelt hatte. Der Fall ging unglücklich aus, wie alle bisher in der Literatur veröffentlichten Beobachtungen, von denen S. im ganzen übrigens nur 6 zu sammeln vermochte.

Im Anschluß an diesen Fall, der vermutlich dadurch veranlaßt war, daß ein im Ausgang des Duct. cysticus stecken gebliebener Stein die Wandung des Choledochus perforiert hatte, hat Vortr. versucht, die anatomische Entwicklung der fraglichen Abszesse aufzuklären.

Die anscheinend naheliegende Annahme, daß ein durch Steinperforation des Duct. choledochus entstehender entzündlicher Prozeß sich zwischen den Blättern des Lig. duodenum-hepaticum bis an das Duodenum und von hier aus weiter in das Retroperitoneum fortpflanze, ist aus mehreren Gründen nach S. nicht haltbar.

Einmal ist an dem von S. demonstrierten Präparat ersichtlich, daß die Perforationsöffnung im Choledochus direkt ins retroperitoneale Gewebe führt, während die Umgebung von Duodenum und Pankreas frei ist. Ferner beweisen die von S. an Leichen in verschiedener Art ausgeführten Farbstoffinjektionen, daß die Injektionsflüssigkeit nicht in das Retroperitoneum gelangt, sondern sich entweder nach oben an dem Leberhilus oder nach unten an der oberen Umrandung des Duodenum ausbreitet. Endlich sprechen gegen obige Annahme die bei den analogen Vorkommnissen am Wurmfortsatz gemachten Beobachtungen; ebenso wie es kaum jemals zu einer eitrigen Mesenteriolitis oder zu einer auf diesem Wege fortgepflanzten retroperitoenalen Eiterung kommt; ebensowenig ist ein analoger Vorgang für das Lig. duodeno-hepaticum, das man im anatomischen Sinne als das Aufhängeband der Gallenwege betrachten kann, wahrscheinlich.

Tatsächlich dürfte sich die Entwicklung der Abszesse in der Weise vollziehen, daß es nach der Perforation zunächst zu einer Verlötung des Ligaments mit der Rückwand, darauf zu einer Einschmelzung des parietalen Bauchfells und zur Mitbeteiligung des Retroperitoneums kommt.

Kurze Bemerkungen über Diagnose und Therapie bilden den Schluß des Vortrages. (Selbstbericht.)

53) **Haasler** (Halle). Über Cholecystektomie.

Gegen die Cholecystektomie sind in neuerer Zeit von verschiedenen Seiten Einwände und Warnungen erhoben worden, die jedoch nur zum kleinen Teil berechtigt sind. Die Operation soll nicht zu sehr verallgemeinert und schematisiert werden. Je nach Lage des Spaltes soll weiterhin die Art der Cystektomie gewählt werden: entweder gewöhnliche Ektomie, oder Ektomie mit Keilresektion der Leber, oder drittens subseröse Ektomie mit Hepatopexie. Letztere Operation ist für Fälle von chronischer Cholecystitis (calculosa) mit partieller Hepatoptose, Schnürleberlappen, flottierendem Lappen geeignet.

Die Gallenblase wird subserös extirpiert, der Serosaschlauch durch einen Kanal des Lebergewebes an die Konvexität der Leber gebracht, hier ausgebreitet und als Aufhängeband an Rippenrand und Unterfläche des Zwerchfells durch Nähte befestigt.

Diese Operation fixiert in brauchbarer Weise den beweglichen Lappen, schafft bei gleichzeitig notwendiger Hepaticusdrainage bequemen Weg für die Herausleitung des Drains, beseitigt die Beschwerden der partiellen Hepatoptose. Die Indikationen der einzelnen Operationsmethoden und Gegenindikationen werden besprochen. Letztere sind nicht selten. Im letzten Jahre stellte sich die Zahl der Ektomien zu der der Cystostomien wie 2 : 1.

An 50 in den letzten Jahren ausgeführten Cystektomien konnte eine Berechtigung für die Einwände gegen die Operation nicht gefunden werden. Eine Infektionsgefahr besteht kaum, postoperative Peritonitis wurde nie beobachtet, im Gegenteil kommt ausgebildete diffuse Peritonitis durch Ektomie einer phlegmonös-gangränösen Gallenblase zur Ausheilung. Größere Blutungsgefahr als bei Cystostomie ist nicht vorhanden, wenn Thermokauter und ähnliches fortgelassen und mit Unterbindungen versorgt wird. Akute Magendilatation, Blutbrechen kam nie zur Beobachtung. Daß durch die Exstirpation dem Gallenstrom ein regulierendes Reservoir entzogen wird, ist ebenfalls nicht zuzugeben, da es sich fast stets um Blasen handelt, die aus dem Gallenfluß ausgeschaltet oder mit pathologischem Inhalt lange Zeit schon gefüllt waren.

Daß man sich durch die Cystektomie für etwaige spätere Operationen an den Gallenwegen eines wertvollen Materials für Fistel- und Anastomosenbildungen beraubt, kann für manche Fälle zutreffen. Bei sorgfältiger Indikationsstellung wird auch dieses selten sein.

Lungenkomplikationen wurden nur zweimal beobachtet, beidemal mit Ausgang in Heilung.

Nur Karzinom und schwere Cholecystitis mit Sepsis oder Leberinsuffizienz waren Ursache ungünstigen Ausganges. Frühzeitige Operation könnte auch in derartigen Fällen noch Hilfe bringen.

(Selbstbericht.)

54) **Göbell** (Kiel). Zur Totalexstirpation von Pankreascysten.

Vortr. hat bei einem 23jährigen Manne eine sehr große vom Schwanz des Pankreas ausgehende Cyste total exstirpiert. Die Cyste war ganz allmählich (ohne entzündliche Erscheinungen, ohne vorausgegangene allgemeine Infektionskrankheit und ohne eine Trauma) entstanden. Sie füllte den ganzen Bauchraum aus und wurde zunächst als Ascites punktiert. Nach 3 Wochen hatte sie sich als eine Geschwulst links im Oberbauchraum hinter Magen und Kolon gebildet und das Kolon nach abwärts gedrängt. Bei der Operation in Oberbauchlage wurde durch einen langen dem linken Rippenbogen parallel verlaufenden Schnitt die Bauchhöhle eröffnet, die Cyste mittels Trokar etwas entleert, dann die Cystenwand in den hinteren unteren Winkel der Bauchwand gezogen, die Cyste hier breit eröffnet und außerhalb der Bauchhöhle entleert. Es flossen 6 Liter einer braunroten charakteristischen Flüssigkeit aus. Die Cystenwand war innen glatt und glänzend, schleimhautartig, und machte die Cyste durchaus den Eindruck einer wahren Pankreascyste. Es gelang, den innersten Teil der Cystenwand von dem übrigen Balg zu lösen. Die Exstirpation geschah fast extraperitoneal, Gefäße des Mesokolon und Milzgefäße wurden sorgfältig zurückpräpariert; schließlich haftete die Cyste nur noch am Pankreasschwanz, wo die Ablösung nur durch scharfe Trennung mit dem Messer ausführbar war. Es waren dort eine Reihe von Umstechungen nötig. Nach der Exstirpation wurde ein Tampon an den Pankreasstumpf und zwei Drains eingelegt und die Bauchwunde durch Etagennähte geschlossen. Die Heilung erfolgte ohne Störung, es bestand noch 2 Monate eine wenig sezernierende Fistel. Der Pat. konnte 10 Wochen nach der Operation wieder seinem Beruf als Maurer nachgehen.

Die mikroskopische Untersuchung der Cystenwand konnte den Zusammenhang mit dem Pankreas nachweisen. Vortr. fand aber nirgends in der schleimhautartigen Cystenwand die erwartete innerste Epithelschicht. Die Cystenwand wurde innen von jungem Bindegewebe, von Fibrin, Leukocyten und Zelltrümmern gebildet; in einem Bezirk umschlossen viele Riesenzellen Kristalle. Folglich war auch diese Cyste eine Pseudocyste oder ein Cystoid.

Vortr. bespricht im Anschluß an diesen Fall die Ätiologie der sog. Pankreascysten und kommt zu dem Schluß, daß das aseptische oder infizierte intra-, peri- oder parapankreatische Cystoid das spezifische Produkt einer aseptischen oder bakteriellen Pankreasnekrose ist, und daß die meisten aller zur Beobachtung kommenden sog. Pankreascysten aseptische oder infizierte Pseudocysten oder Cystoide sind. Sie sind chirurgisch einem Abszeß gleich zu achten und darum mit Inzision und Drainage zu behandeln. Eine primäre Totalexstirpation hält Vortr. nur für indiziert bei proliferierendem Kystom und sehr beweglicher Pankreascyste oder -cystoid. Schließt sich nach Eröffnung der Cyste und Drainage auch bei antidiabetischer Kost (Wohlgemuth, Karewski) und durch Absaugen des Sekretes (Hei-

neke) die Fistel nicht, so ist die sekundäre Exstirpation (Mayo Robson, Bardenheuer) zu empfehlen. Die Totalexstirpation macht bei gutem Gelingen den Pat. schneller arbeitsfähig. Aber die Mortalität der Exstirpationen 18,9% warnt davor, stark verwachsene Pankreascysten zu exstirpieren. (Selbstbericht.)

## Harnorgane.

55) **S. Jacoby** (Berlin). Stereocystoskopie und Stereocystophotographie.

Das Stereocystoskop gibt auf die einfachste Weise die Möglichkeit, binokulär in das Blaseninnere zu sehen, d. h. die Objekte des Blaseninnern ohne Mühe körperlich zu sehen im Gegensatze zu den flächenhaften Bildern, die wir gewinnen, wenn wir nur mit einem Auge cystoskopieren. Die Optik besteht aus zwei nebeneinander liegenden optischen Apparaten, an deren Enden sich je zwei rechtwinklige Prismen befinden, welche die Strahlen nach rechts und links zweimal um die Ecke den Okularen zuwerfen. Das rechte Okular mit den dazu gehörigen beiden rechtwinkligen Prismen ist um die Achse des gleichseitigen optischen Apparates beweglich. Durch diese Beweglichkeit des einen Okulars ist die Möglichkeit gegeben, die Okulare auf die Augenentfernung eines jeden Untersuchenden genau einzustellen.

Beim Durchsehen durch das Stereocystoskop erblickt man zwei innere Gesichtsfelder und in jedem derselben ein flächenhaftes Bild vom eingestellten Objekt. In dem Momente, wo durch Bewegung des einen Okulars, die beiden Bildchen sich in der Augenentfernung des Untersuchenden zueinander befinden — d. h. auf entsprechenden Stellen der beiden Netzhäute —, decken sich die Bildchen ganz, und wir sehen körperlich. Wenn wir mit den gewöhnlichen Cystoskopen zu einer scheinbar körperlichen Vorstellung gelangen, so ist das das Resultat vieler Übung, während das Stereoskop dem Lernenden gleich das erste Bild körperlich bringt.

Das Stereocystoskop läßt sich leicht einführen, es besitzt Irrigation und ist als Demonstrationscystoskop sehr brauchbar, indem Lehrer und Schüler gleichzeitig, jeder durch ein Okular in das Blaseninnere sehen.

Das neue Photographierstereocystoskop erleichtert die Herstellung der Bilder ganz erheblich, weil sie jetzt im Gegensatz zu meinen früheren Aufnahmen gleichzeitig aufgenommen werden. Während beim Stereocystoskop die beiden optischen Systeme vollständig getrennt sind, sind es hier nur die Objektive; die Mittellinse ist beiden gemeinsam. Durch diese Anordnung werden die kleinen Bildchen erheblich lichtstärker, größer, und endlich fallen dieselben durch die Kreuzung der Lichtstrahlen in der Mittellinse so angeordnet auf die Platte, wie wir sie für die stereoskopische Betrachtung allein

gebrauchen können. Die Kasette ist so eingerichtet, daß jede Platte 5 Bilderpaare aufnehmen kann.

Es werden stereoskopische Aufnahmen von Blasentumoren, Blasensteinen, von einem Falle von Blasen-Scheidenfistel, von Blasendivertikel demonstriert und endlich auch ein Varix der Blase, dessen feinste Verzweigungen körperlich wahrgenommen werden können.

(Selbstbericht.)

Diskussion.

Ringleb (Berlin) hält das Jacoby'sche Instrument für Stereocystophotographie für einen großen Fortschritt. **Moser** (Zittau).

---

56) **Kümmell** (Hamburg). Die Exstirpation der Prostata.

Mit einleitenden Worten bespricht K. in seinem Vortrage zunächst die pathologisch-anatomischen Verhältnisse der Prostatahypertrophie beider Seitenlappen, Hypertrophie nur des Mittellappens oder Kombination verschiedenster Art beider Veränderungen und die dadurch für die Blase resp. das gesamte uropoetische System eintretenden sekundären Erscheinungen. Dann berichtet er über die Resultate verschiedener Operationsmethoden, die vor der radikalsten, der totalen Exstirpation der Prostata, am häufigsten geübt werden, und hebt hervor, daß besonders durch die Bottini'sche Operation, dann auch durch die Kastration, über die K. eigene umfangreichere Erfahrungen selbst gesammelt hat, ferner durch die Unterbindung der Art. iliaca interna und die Resektion der Vasa deferentia gute funktionelle Resultate erzielt worden sind. Indessen sind die Erfolge meist nicht mit Sicherheit als dauernde zu bezeichnen; und da Redn. von dem Grundsatz ausgeht, die Prostatahypertrophie als eine selbständige, lokale Erkrankung anzusehen, als einen Tumor, der wie alle Tumoren entfernt werden muß, so betrachtet er die intrakapsuläre Prostatektomie als die souveränste, am meisten Erfolg versprechende, allerdings aber auch eingreifendste therapeutische Maßnahme bei Prostatahypertrophie. Noch entschiedener tritt er natürlich für völlige Entfernung der Prostata bei Karzinom derselben ein. Für die Diagnose empfiehlt er unter allen Umständen neben den üblichen Untersuchungsmethoden die Cystoskopie, die einen genauen Überblick über das grobanatomische Bild liefert.

Als Kontraindikation für die Prostatektomie kommen in Betracht: hochgradig gestörtes Allgemeinbefinden der Pat., hochgradige Arteriosklerose, dauerndes Katheterleben, diffuse Bronchitis, erloschene Kontraktionsfähigkeit der Blase und nicht zu beseitigende Niereninsuffizienz. Bei letzterer empfiehlt er unter allen Umständen die Kryoskopie des Blutes, die ihn bei richtiger und sachgemäßer Ausführung niemals im Stiche gelassen hat.

Von den beiden üblichen Operationsmethoden, der perinealen und suprapubischen, die übrigens beide gleiche Mortalitätsziffern aufweisen, bevorzugt K. die letztere, da sie sowohl einen besseren Überblick,

leichtere Beseitigung eintretender Komplikationen und leichtere Vermeidung von Fistelbildungen gewährleistet, als auch in technischer Beziehung weniger Schwierigkeiten bereitet. Einen wesentlichen Vorteil der suprapubischen Operation sieht K. auch in der Unmöglichkeit, die Pat. schneller aufstehen lassen zu können. Indessen empfiehlt er die perineale in allen den Fällen, wo es sich um Vergrößerungen des Organs vorzugsweise nach dem Rektum zu handelt und wo eine Prostatektomie bei sehr fetten Pat. notwendig wird.

Unter 41 Prostatektomien, die K. ausführte, wurde 9mal Karzinom der Prostata festgestellt. Von diesen starben 3 im Anschluß an die Operation (an Apoplexie, Herzschwäche, Darmkarzinom mit Metastasen), 2 nach 3 resp. 4 Monaten. Die übrigen waren nach Ablauf eines Jahres noch am Leben und entleerten spontan den Urin ohne Beschwerden. Bei 32 wegen Hypertrophie der Prostata Operierten wurde 11mal der perineale, 29mal der suprapubische Weg eingeschlagen. Von ihnen starben 8 im Alter von 63—90 Jahren stehende Pat. im Anschluß an die Operation, 3 gingen später an interkurrenten Krankheiten zugrunde. Bei einem Pat. hatte sich im Anschluß an die Operation eine Rektumfistel gebildet. Er starb nach der zum Schluß der Fistel ausgeführten Operation an Bronchitis und Herzschwäche nach längerer Zeit. Ein anderer Operierter klagte über Störung in den Geschlechtsfunktionen, ein dritter über quälende Priapismen. Bei allen übrigen war der Erfolg der Operation ein äußerst günstiger, die Blasenfunktionen wieder völlig normal; der Urin konnte wieder im Strahl entleert werden. Die Kapazität der Blase war eine ausreichende, so daß die Pat. am Tage nach 3—6 Stunden, in der Nacht einmal oder gar nicht Urin zu lassen brauchten. Drei Pat. klagten darüber, den Urin nicht mehr so gut entleeren zu können, als in der ersten Zeit nach der Operation. Es stellte sich heraus, daß Strikturen in der Pars membranacea vorhanden waren, nach deren Beseitigung die Beschwerden schwanden. K. hält es deshalb für äußerst wichtig, sämtliche Prostatektomierte nach längerer Zeit (nach ca. $^1/_2$ Jahr) zu bougieren, um einer Strikturenbildung vorzubeugen.

Nachdem K. noch eingehend die Technik der suprapubischen und perinealen Prostatektomie besprochen hat, fügt er zum Schluß noch an, daß er in der letzten Zeit fast ausschließlich die Operation in Lumbalanästhesie mit Tropakokain + Adrenalinzusatz gemacht hat, während früher die Skopolamin-Morphium-Äthernarkose zur Ausführung kam. In der Anwendung der Lumbalanästhesie erblickt K. einen nicht zu unterschätzenden Fortschritt für die Ausführung der Prostatektomie, weil die besonders bei alten Leuten Herz und Lungen gefährdende Allgemeinnarkose dadurch in Wegfall kommt. K. faßt seine Anschauungen über die Exstirpation der Prostata folgendermaßen zusammen:

1) Bei chronischer kompletter und inkompletter Urinretention ist bei leicht ausführbarem Katheterismus und Fehlen von Komplikationen zunächst der Dauerkatheter anzuwenden. Führt diese Behandlung

nicht zum Ziel, und ist der Pat. genötigt, den Urin mit dem Katheter zu entleeren, so ist die Operation zu empfehlen.

2) Die Exstirpation der Prostata ist die eingreifendste, mit den meisten Gefahren verbundene Operationsmethode, jedoch gewährleistet sie auch bei günstigem Verlauf einen sicheren und dauernden Erfolg.

3) In der Wahl der Operationsmethoden wird man sich nach dem einzelnen Falle richten. Bei der tief in den Mastdarm und wenig nach der Blase prominierenden Hypertrophie, sowie bei Pat. mit sehr stark entwickeltem, korpulentem Abdomen wird man die perineale Methode wählen, bei der mehr in die Blase prominierenden Prostata den transvesikalen Weg. Im allgemeinen wird man den suprapubischen Weg bevorzugen, da die Technik eine leichtere, die Heilungsdauer eine kürzere, die Nachbehandlung eine einfachere und die Gefahr der Inkontinenz und Fistelbildung eine geringere ist.

4) Die Gefahr der Operation scheint bei beiden Methoden ungefähr die gleiche zu sein.

5) Kontraindikationen der Prostataexstirpation bilden hochgradig gestörtes Allgemeinbefinden, weitgehende Arteriosklerose und diffuse Bronchitis, sowie nicht zu beseitigende Niereninsuffizienz und vollständig erloschene Kontraktionsfähigkeit der Blase.

6) Bei Verdacht auf Karzinom soll stets radikal operiert werden.

(Selbstbericht.)

---

57) **Wullstein** (Halle a. S.). Modifikationen der Sectio alta.

W. beschreibt, nachdem er die bisher übliche Sectio alta in ihren Variationen mit den verschiedenen Schnittrichtungen und Knochenoperationen erwähnt und dabei der Namen Bardenheuer, Helferich, v. Bramann, Niehans, Heusner, Manz und Lexer gedacht hat, mehrere Modifikationen des sonst üblichen Operationsverlaufes, wie sie sich ihm nach experimentellen Studien an Leichen und an Tieren als vorteilhaft ergeben haben.

Dieses Operationsverfahren ist vor allem indiziert bei Erkrankungen der Prostata und bei Blasenscheiden- oder Blasen-Mastdarmfisteln und bei Blasentumoren, welche ihren Sitz im Fundus der Blase oder in der Gegend der Ureteren haben.

Bei der dabei geübten temporären totalen Symphysenresektion führt W. den Hautschnitt von einem Punkt einen Querfinger oberhalb der Mitte des rechten Poupart'schen Bandes in nach unten konvexem Bogen hart an der Wurzel des scharf abwärts gezogenen Penis vorbei bis zu einem korrespondierenden Punkt oberhalb des linken Lig. Pouparti. Darauf wird das Lig. suspensorium dicht an der Peniswurzel durchschnitten, die Leistenkanäle durch Inzision der Aponeurose des M. obliquus externus beiderseits eröffnet, die Samenstränge nach außen verlagert, die Fascia transversa unmittelbar oberhalb der Tubercula pubica und neben dem äußeren Rectusrand gefenstert und mit einem durch die Fenster eingeführten Finger die vordere Blasenwand von der hinteren Symphyse abgedrängt. Jetzt wird durch die

Fenster in der Fascia transversa von hinten um die Symphyse herum und nach außen von der Peniswurzel dicht am Arcus pubis vorbei beiderseits die Drahtsäge geführt und durch einen unten am Arcus pubis seitlich von der Peniswurzel beginnenden und oben durch die Tubercula pubica durchgeführten Drahtsägenschnitt — offene doppelseitige Pubotomie — die Symphyse total reseziert und nach oben geklappt, nachdem zuvor noch durch einen Meißelschlag der Arcus pubis als schmale Knochenspange (s. Figur) von der übrigen Symphyse getrennt und mit dem Lig. arcuatum inferius und der Peniswurzel in Zusammenhang belassen ist.

Diese Art der Symphysenresektion genügt allen Ansprüchen für die nachfolgende Blasenoperation und berücksichtigt andererseits alle anatomischen Eventualitäten, aus denen möglicherweise bei anderem Vorgehen üble Konsequenzen entstehen können. Da die horizontalen Schambeinäste völlig intakt bleiben, so ist jede Läsion der Vasa cruralia und obturatoria und des N. obturatorius ausgeschlossen. Da ferner der mediane Teil der Foramina obturatoria von einer schmalen Knochenleiste umrandet bleibt, so erleidet die Membrana obturatoria in ihrer Spannung keine Schädigung, und es wird jede Prädisposition zur Hernienbildung vermieden. Und drittens endlich werden dadurch, daß der Arcus pubis, beiderseits seitlich zwar aus seiner Kontinuität mit dem übrigen Becken getrennt, doch als Knochenspange mit der Peniswurzel und dem Lig. arcuatum in breitem Kontakt bleibt, die

A. und V. und der N. dorsalis penis und der Plexus Santorini aufs sorgfältigste geschont, so daß der Erektionsmechanismus in keiner Weise gefährdet wird.

Wenn die Operation soweit gediehen, wird die von Urin völlig entleerte Blase, um die Knochenwundfläche vor jeder Infektion zu schützen, durch einen Nélatonkatheter mit Luft gefüllt, welche, nachdem die Kapazität der Blase am Tage vor der Operation durch Füllung mit Borwasser festgestellt ist, um Embolien mit Sicherheit zu vermeiden, ganz langsam und vorsichtig mit der Stempelspritze in die Blase eingebracht wird. Dabei braucht, da die ganze vordere Blasenwand schnittfrei vorliegt, die Füllung der Blase keineswegs eine extreme zu sein.

Bei der Schnittrichtung wird der Gefäßverlauf berücksichtigt, vor allem die Endausbreitungen der Vasa vesicalia superiora und media. Je nachdem, ob die Geschwulst im Blasenfundus oder in der Gegend des einen Ureter ihren Sitz hat, wird ein horizontal oder schräg verlaufender Schnitt gewählt.

Durch die in den Mastdarm eingelegten Finger eines Assistenten wird gerade der Teil der Blase möglichst handlich in das Niveau der Blasenwunde gehoben, an dem die Exstirpation der Geschwulst und die Resektion und Naht der Blasenwand ausgeführt werden soll, was, da sich besonders nach der weiteren Durchschneidung des Lig. arcuatum inferius die Peniswurzel leicht beliebig nach vorn verlagern läßt, unschwer gelingt. Das Becken noch weiter entfernt von der Peniswurzel im Bereiche der Schambein- oder Sitzbeinäste zu resezieren, ist überflüssig.

Für die Heilung der Blasenwunde ist es wünschenswert, die Blase für 2—3 Tage möglichst vollständig trocken zu legen, was durch Einlegen von Ureterendauerkatheter geschehen kann; dieselben brauchen nur eine kurze Strecke weit nach oben in die Ureteren geführt zu werden und sind am besten mit einer endständigen Öffnung versehen. In die Ureterendauerkathetern läßt man vorteilhafterweise täglich ein- bis zweimal ein ganz geringes Quantum einer 1%igen bis 1‰igen Höllensteinlösung einlaufen. Außer diesen Ureterendauerkathetern wird noch ein Nélatonkatheter in die Blase eingelegt.

Daß gerade nach der Blasennaht (adaptierende Lembertnaht) so häufig Fisteln entstehen, hat seinen Grund in den anatomischen Verhältnissen. Eine weitere Einstülpungsnaht zu legen, ist aber gerade bei Blasen mit verdickten, starren Wandungen nicht ratsam, da durch dieselbe notwendigerweise die Lembertnaht gedehnt, gelockert und insuffizient werden muß. Zudem muß die Einstülpungsnaht zwecklos erscheinen, da hier bei diesem extraperitonealen Teil auf der vorderen Blasenwand entweder das prävesikale Fett oder, wenn wir dieses abpräparieren, die Muskelschicht der Blasenwand vorliegt, kurz Gewebe, welche, wenn wir sie durch Einstülpung aneinander bringen, im Gegensatze zur Serosa des Magens und Darmes keinerlei Tendenz zur fibrinösen Verklebung und Verwachsung zeigen. Das Ideal muß

daher sein, eine Wundflächenheilung zu erzielen, welche innerhalb 2—3 Tagen durch Gefäßknospung und -Sprossung eine feste Verheilung in beliebiger Breite ergibt. Dabei soll bei hypertrophischen und starren Blasenwandungen, die ja besonders nach der Naht zu Fisteln neigen, durch einen bogenförmigen Schnitt, wie es die Abbildung zeigt, nur die äußere Hälfte der Blasenwand durchtrennt, diese äußere Hälfte stumpf oder scharf als Lappen zurückpräpariert und der Lappen um seine Basis zurückgeschlagen werden und darauf die Eröffnung der Blase durch einen inmitten der so geschaffenen Wundfläche geradlinig verlaufenden Schnitt vollendet werden. Diese Schnittwunde in der Schleimhauthälfte kann, da die letztere weich, geschmeidig und damit einstülpungsfähig ist, durch mehrere (zwei oder wohl gar drei) Etagennähte dauerhaft geschlossen werden. Dabei werden bei der Einstülpung mit jeder weiteren Naht breitere Wundflächen aneinander gelegt, welche unter den denkbar besten und sichersten Heilungschancen stehen. Zum Schluß wird — und damit wird die Einstülpungsnaht noch weiter gesichert — der umgelegte Lappen der äußeren Blasenwandhälfte zurückgeklappt und an seiner ursprünglichen Stelle durch Nähte fixiert.

Nachdem die Symphyse beiderseits durch je zwei Silberdrahtnähte nach ihrer Reposition fixiert und ebenso die Knochenspange durch einige Seidenperiostnähte an ihrer knöchernen Umgebung angeheftet ist, erübrigt es, abgesehen von der Hautnaht, jetzt nur noch den Penis wieder an dem Lig. suspensorium aufzuhängen und beiderseits die schlitzartigen Öffnungen in der Fascia transversa und die in die vorderen Leistenkanalswandungen, d. h. in die Aponeurose des M. obliquus externus gemachten Inzisionen nach Reposition der Samenstränge durch einige Nähte zu verschließen. (Selbstbericht.)

### Diskussion zu Nr. 56 und 57.

Gunkel (Fulda) befürwortet auch das Vorgehen durch die Blase. Die sehr geringe Blutung bei der Entwicklung der Prostata steht immer. Bei einem Kranken, bei dem die Blasennaht nicht gehalten hatte, schloß sich die sehr große Wunde spontan innerhalb 5 Monaten.

**E. Moser** (Zittau).

Schlesinger (Berlin) berichtet über die am jüdischen Krankenhause (Prof. Israel) gemachten Erfahrungen. 19 Prostatektomien. Operative Mortalität 3 (1 an Lungenembolie, 1 an Coma diabeticum, 1 an einer ohne erkennbare Ursache nach der Operation einsetzenden Anurie). 1 Spättodesfall 5 Monate post operationem an Pyelitis. Über 2 Fälle nichts bekannt. 1 unvollständiges Resultat (partielle Ektomie). Bei 12 Fällen vollkommenes Resultat. Bei der Indikation zur Operation ist Vorsicht anzuraten, da, trotzdem kein Todesfall auf die Unvollkommenheit der Technik zu setzen, doch relativ hohe Mortalität.

Fast alle Operationen mit Lumbalanästhesie.

Suprapubische Methode bevorzugt:

1) weil viel leichter und schneller auszuführen,
2) weil der Mittellappen oft schwer vom Perineum aus zu entfernen ist,
3) bei perinealer Operation können leicht Steine übersehen werden.

Wundversorgung:

1) Blase vollständig genäht (wegen Gefahr im Falle von Nachblutung fast aufgegeben),
2) Prostatahöhle tamponiert, Katheter in die Harnröhre (gewöhnliches Verfahren),
3) Drainage nach oben und perineale Kontrainzision (nur bei schwerer Infektion).

Das Ausbleiben einer Inkontinenz nach der Operation führt S. auf das vikariierende Eintreten des Sphincter externus zurück.

(Selbstbericht.)

Voelcker (Heidelberg). Die Erfahrungen der Heidelberger chirurgischen Klinik erstrecken sich auf 32 Fälle von perinealer Prostatektomie, welche sich auf die letzten 6 Jahre verteilen. Die Resultate sind folgende: direkt im Anschluß an die Operation starben drei Pat.: einer im Kollaps nach der Chloroformnarkose; die jetzt allgemein angewandte Lumbalanästhesie scheint weniger gefährlich zu sein. Ein zweiter Pat. starb infolge einer Verletzung des Rektums und aufsteigender septischer Infektion der Harnwege. Die Verletzung des Rektums passiert gewöhnlich an der Stelle, wo die Pars membranacea urethrae durch Muskelbündel mit dem Rektum verbunden, und wo zur Ablösung des Rektums scharfe Präparation mit dem Messer notwendig ist. Hier empfiehlt sich große Vorsicht und event. Kontrolle der Arbeit durch einen ins Rektum eingeführten Finger. Ein dritter Pat. starb an diffuser eitriger Peritonitis. Obwohl man bei der Sektion keine Verletzung des Peritoneums nachweisen konnte, ist doch anzunehmen, daß der Blindsack des Peritoneums an den Samenbläschen eröffnet worden war, ein Versehen, was bei genügender Orientierung wahrscheinlich vermieden werden kann.

Zwei der operierten Pat. sind nach der Entlassung aus dem Krankenhause gestorben; einer an Infektion der Harnwege, er hatte infolge einer Verletzung des Rektums eine Kloake; ein zweiter hat zu Hause 31 Tage nach der Operation an Selbstmord geendet. Wahrscheinlich geschah die Tat infolge urämischer Verwirrungszustände oder infolge Verzweiflung wegen eines mangelhaften Heilerfolges bei dem schmerzhaften Leiden.

Zur Beleuchtung der Gefahr der Operation sei noch erwähnt, daß die Pat. während der ersten Tage nach der Operation oft einen sehr schwerkranken Eindruck machen. Speziell drei Pat. waren direkt in Lebensgefahr, erholten sich aber wieder. Sorgfältige Drainage der Blase vom Damm aus und Überwachung dieser Drainage sind zur Vermeidung von Harnretentionen und septischen Infektionen sehr wichtig.

In einem Falle haben wir ein schlechtes Dauerresultat erzielt. Ein vor 6 Jahren operierter Pat. leidet seitdem dauernd an chronisch-eitriger Cystitis, an rezidivierenden Entzündungen der Nebenhoden und an paravesikalen resp. periureteritischen Abszessen. Bei ihm wurde die Prostata vom Damm aus in toto mitsamt der Kapsel exzidiert, und es bildete sich im Verlaufe der Heilung nur eine unregelmäßige Harnröhre in der Narbenmasse aus. Der Fall mahnt dazu, die Operation innerhalb der Kapsel, als intrakapsuläre Enukleation zu vollziehen.

In fünf Fällen haben die Pat. mäßige Beschwerden zurückbehalten, zwei leiden an Perinealfisteln. Hinsichtlich der Technik der Operation ist zu beachten, daß die Fistelbildung um so besser vermieden werden kann, je weniger groß man die Inzision der Pars membranacea urethrae macht. Am besten beschränkt man sich darauf, die Harnröhre nur in der Pars prostatica zu eröffnen. Zwei Pat. haben nach der Operation eine dauernde Sphinkterschwäche zurückbehalten, die sie allerdings schon vor der Operation hatten; ein Pat. leidet an einer chronischen Cystitis.

In 21 Fällen (65%) haben wir dagegen mit der perinealen Prostatektomie durchaus befriedigende Resultate erzielt.

Weit geringer sind unsere Erfahrungen über die suprapubische Prostatektomie, welche wir bisher in sieben Fällen ausgeführt haben. Die Operation von oben läßt sich zweifellos rascher ausführen, in manchen Fällen ist sie sogar spielend leicht. Wichtig ist während der Nachbehandlung eine gute Drainage, sowohl von oben durch die Blasenwunde, als nach unten durch die Harnröhre. Bei der Operation von oben scheint die Gefahr der Pneumonie eine größere zu sein. Die Operation von unten ist technisch schwieriger, aber anatomisch richtiger und scheint im übrigen bei kunstgerechter Ausführung weniger gefährlich zu sein. (Selbstbericht.)

Göbell (Kiel) berichtet über die Resultate, welche in der Kieler chirurgischen Klinik (Prof. Helferich) mit der Prostatektomie erzielt worden sind. Die hypertrophische Prostata wurde 6mal auf perinealem und 14mal auf suprapubischem Wege entfernt. Nur ein Pat., bei dem wegen Verblutungsgefahr aus der hypertrophischen Prostata suprapubisch operiert wurde, starb kurz nach der Operation. Die übrigen Pat. wurden geheilt. Die suprapubische Prostatektomie nach McGill-Freyer wird bevorzugt, sie ist bei Anwendung der Bierschen Rückenmarksanästhesie ein Eingriff, den die Pat. meist leicht überstehen. Nach der perinealen Prostatektomie blieb die Fistel meist viel länger offen als nach der suprapubischen. Zweimal mußte die perineale Fistel durch eine plastische Operation geschlossen werden. Die Nachbehandlung muß bei der suprapubischen Prostatektomie sehr sorgfältig geleitet werden. 2—3mal und öfter Blasenspülung durch den Katheter und zwei durch die Blasenwunde eingeführte Drains; es empfiehlt sich, dann und wann den Recessus, aus welchem die Prostata

entfernt ist, beim Blasenspülen vom Mastdarm aus ein wenig zu massieren — frühzeitiges Aufsitzen, Atemübungen.

Dreimal wurde wegen maligner Tumoren eine Prostatektomie ausgeführt. Die Pat. starben an Pyelonephritis. (Selbstbericht.)

Reerink (Freiburg): Für viele Fälle ist die Eröffnung der Urethra und Wegnahme kleiner Teile der Prostata vom Perineum aus genügend. Die Harnröhre muß nicht nur eröffnet, sondern in der Pars membr. auch möglichst gelöst werden. Die Pat. kömen nach diesem Eingriffe bald aufstehen. E. Moser (Zittau).

P. Rosenstein (Berlin) teilt einen glücklich verlaufenen Fall von Prostatectomia perinealis bei einem 76jährigen Apoplektiker mit (Operation in Lumbalanästhesie 0,075 Tropakokain), der ihm wegen seiner Komplikation mit Steinen bemerkenswert erscheint. 3 Wochen nach der Operation trat eine Harnverhaltung dadurch ein, daß die Urethra in ganzer Ausdehnung von einer Säule von Steinen (heruntergetretenen Nierensteinen) ausgegossen war, die erst mit der Zange herausgeholt werden mußten. Die Narbe am Damm hat der kolossalen Ausdehnung der Blase, die mit dieser Harnverhaltung verbunden war, gut standgehalten. Seitdem ungestörtes Befinden. (Selbstbericht.)

Rydygier (Lemberg) befürwortet die Frühoperation, bevor der Katheterismus versagt. Die suprapubische Operation wird bei Vergrößerung des mittleren Lappens bevorzugt, sonst die perineale gewählt. R. macht die intrakapsuläre Prostataresektion, wobei er zwei etwa 1 cm dicke Streifen an der Harnröhre stehen läßt und diese selbst nicht eröffnet. Im übrigen nimmt er von der Prostata alles weg. Die Technik ist allerdings schwieriger. Gelingt die Operation aber, so ist sie viel weniger gefährlich. R. zeigt seine Operationsmethode an Bildern. Perinealer Schnitt in der Mitte, nur ausnahmsweise nach Zuckerkandl, der M. recto-urethralis wird aufgesucht und durchschnitten, indem man sich mit dem Finger nach vorn neben dem M. levator ani einbohrt. So ist dann die hintere Fläche der Prostata entblößt. Nun wird auf der einen Seite die Kapsel eingeschnitten, mit dem Finger die Prostata an der Außenfläche ausgelöst und soweit herumgedreht, daß man die Teile der Prostata bekommt, die vor der Harnröhre liegen. Zuletzt wird die Prostata längs der Harnröhre glatt abgeschnitten. In vielen Fällen gelingt es auf diese Weise, ohne Verletzung der Harnröhre zu operieren. Es bleibt so die Potenz erhalten, und es kommt nicht zu Fistelbildung. Die Blutung ist bei der perinealen Methode geringer.

de Quervain (Chaux-de-Fonds) hat in zwölf Fällen die suprapubische Operation als die gefahrlosere ausgeführt. Die Blutung ist meist nur eine leichte. Von den zwölf Operierten sind zwei gestorben. Wichtig ist es, den Dauerkatheter stets nach einigen Stunden mit steriler Kochsalzlösung durchzuspülen. Alle Geheilten urinieren spontan und können Urin halten.

Rumpel (Berlin) bespricht die Erfahrungen der v. Bergmann-schen Klinik. Für die Art der Operation ist die vorhergehende Cystoskopie wichtig. Manche Formen von Prostata, die wallartig die Harnröhre wie ein Ring umgeben, können von der Blase aus gar nicht operiert werden. Er warnt vor der Füllung der Blase mit Luft wegen der Gefahr der Luftembolie. Für die Nachbehandlung wird die doppelte Drainierung angewendet. Täglich sind 5—6 Spülungen und mehr vorzunehmen. Der Drain wird nach 5—6 Tagen entfernt. Die Fistel schließt sich schnell. Psychische Störungen sind nach der Prostatektomie gar nicht so selten: Zwei Fälle haben durch Selbstmord geendet; oft sind schwere melancholische Zustände eingetreten.

Freudenberg (Berlin) legt zwei Präparate von suprapubischer Ektomie vor. Es hatte sich um vollkommene Ausschälungen mit prinzipieller Mitnahme der Urethra gehandelt. In einem dieser Fälle hatte man bei rektaler Untersuchung trotzdem das Gefühl, als ob wieder Prostata da sei. Eine gewisse Prostataregeneration hat sicher stattgefunden. Die Regeneration geht von der Kapsel aus. Die Pat. haben ihre Potenz erhalten, obwohl Vasektomie vorhergeschickt war. F. hatte unter sieben Prostatektomien einen Todesfall. Urethra sollte prinzipiell nicht geschont werden wegen der einfacheren Wundverhältnisse und der leichteren und schnelleren Ausführbarkeit der Operation. Auf Hochlagerung verzichtet man besser.

Preindel (Troppau) berichtet über zwei Fälle, in deren einem ein Ventilverschluß, von einem Seitenlappen her, vorlag. Auch in diesen beiden Fällen ist die Potentia coeundi erhalten. Einen Mann, der mit Erfolg nach Bottini operiert war, hat P. nach 1 Jahr an Urinretention verloren.

Israel (Berlin) bittet die Indikationen zur Prostatektomie noch etwas eng zu ziehen. Er hat bei großem Material nur 19 Ektomien ausgeführt. Die Tatsache, daß jemand auf den Katheter angewiesen ist, ist noch keine Indikation. Die schlaffe, inaktive Blase betrachtet er andererseits nicht als Kontraindikation gegen die Operation. Die Kastration hat ihn immer im Stich gelassen. Für die Sectio suprapubica spricht die Leichtigkeit der Ausführung und die Unmöglichkeit von Nebenverletzungen. Diese letzteren, die ihm nach perinealer Operation zu Gesicht gekommen sind, sind erschreckend groß. I. hält dafür, daß jede Prostata von der Blase her entfernt werden kann. Man kommt mit einem kleinen Schnitt aus, da man auf Leitung des Auges verzichten muß. Man fühlt lediglich bei der Operation. Nur bei Gefahr der Zerreißung der Blasenwand muß man den Schnitt vergrößern, also bei großen Prostatatumoren. Große Fettleibigkeit spricht auch nicht gegen die Sectio alta, eher im Gegenteil. Es steht nichts im Wege, noch einen Querschnitt anzulegen. In jedem Falle soll die prostatische Höhle durch die Wunde tamponiert gehalten werden wegen der unberechenbaren Spätblutungen.

Payr (Graz) hat in zwei Fällen lediglich unter Lokalanästhesie operiert. ¼ Stunde vor der Operation füllte er 50 ccm einer 1%igen Eukainlösung in die Blase, dann operierte er unter Schleich. Die Enukleation wird durch die Schleich'sche Infiltration erleichtert. Von der Luftfüllung der Blase hat er nie einen Nachteil gesehen.

Schultheis (Wildungen) hat in 9 Fällen die Sectio alta gemacht. Darunter sind 2 Todesfälle am 7. Tage der Operation. Es war hier eine Prostata circumvallata um die Urethra herum. Ein anderer Fall ging am 21. Tage zugrunde. In zwei Fällen war kein Erfolg da. Einem Herrn ging es schlechter, da er eine Bauchdeckenfistel behielt. S. versteift sich nicht darauf, die Prostata in toto zu enukleieren. Die scheinbar schlaffe Blase bietet keine Gegenindikation gegen die Operation. Auf die etwaige Impotenz muß das Augenmerk gerichtet werden. In Rücksicht auf einen Fall, in dem die Ureteren in die hypertrophische Prostata einmündeten, legt S. Wert darauf, vor der Ausschälung sich die Ureteren sichtbar zu machen und gibt dazu vorher Methylenblau oder Indigkarmin subkutan.

Helferich (Kiel) ist Anhänger der suprapubischen Operation. Schwer sind die Fälle, wo harte Geschwülste vorliegen. Er befürwortet, mit der eigenen Hand ins Rektum einzugehen und die Prostata entgegenzudrücken, nicht dies durch die Hand eines Assistenten tun zu lassen. Er hat ähnlich wie Wullstein mit partieller Resektion der Symphyse operiert. **Moser** (Zittau).

Th. Rovsing (Kopenhagen): Meine Anschauungen bezüglich der Prostatektomie bei Hypertrophia prostatae sind überaus abweichend von denen der bisher aufgetretenen Redner, die entweder jede Prostatahypertrophie oder mindestens, wie Kümmell, alle mit chronischer Harnretention komplizierten Fälle mit Prostatectomia totalis behandeln wollen. Ich möchte die alten Herren in einer viel schonenderen Weise behandeln und biete nur gezwungen den oft so äußerst geschwächten Greisen einen so lebensgefährlichen Eingriff an, wie eine Prostatektomie.

Unter meinen ca. 150 Operationen wegen Prostatahypertrophie finden sich ca. 90 Vasektomien ohne Todesfall und mit ca. 60% Heilungen — ich sehe, wie Helferich, immer noch die Vasektomie als eine vortreffliche Operation an, wenn sie in frühen, speziell geeigneten (das heißt diffuse, weiche Hypertrophie) Fällen angewandt wird — und über 50 suprapubische Cystotomien nach meiner früher beschriebenen Methode, die, ohne Narkose ausgeführt, auch keinen Todesfall verursacht hat. Nur in 10 Fällen habe ich eine partielle, in 6 Fällen eine totale Prostatektomie vorgenommen, dazu gezwungen durch Verdacht möglicher Malignität, durch gefahrdrohende Blutungen oder durch die Form und Größe der intravesikalen Prostatageschwulst, welche die Applikation eines Pezzer'schen Katheters unmöglich machte.

Die Prostatahypertrophie ist ja an und für sich ein vollkommen gutartiges Leiden, nur in den ca. 16% der Fälle, wo sie eine Harnretention verursacht, kommt sie überhaupt als eine Krankheit in Frage,

die Behandlung erfordert; und die Aufgabe dieser Behandlung hat nur einen vernünftigen Zweck: die Harnretention und deren Folgen zu heben. Wenn dies in möglichst ungefährlicher Weise durch Vasektomie oder Cystostomie in der großen Mehrzahl der Fälle sich erreichen läßt, halte ich die gefährliche, oft sogar unwirksame Prostatektomie als Normalverfahren ebenso unlogisch wie unberechtigt, und ich erlaube mir zu fragen, warum entfernen Sie ein so wichtiges Organ, als ob es eine maligne Geschwulst wäre, wenn es doch nur gilt, dem Harn Abfluß zu verschaffen?

Die heute vorgelegten Resultate der Prostatektomie haben mich in der Überzeugung noch mehr befestigt, daß mein Standpunkt der richtige ist. Denn erstens haben sie gezeigt, daß die Operation sehr lebensgefährlich ist: alle Statistiken haben über 10%, einige über 20, ja bis zu 30% unmittelbare Operationsmortalität. Dies wäre nun vielleicht noch erträglich, wenn es richtig wäre — was die meisten Verteidiger der Operation behaupten —, daß die Überlebenden sich alle so überaus zufrieden mit dem Operationsresultat erklärten. Da aber möchte ich doch hier die Aufmerksamkeit auf die erschreckend große Anzahl von Pat. richten, die eine Vesikorektalfistel als bleibende Erinnerung an die Operation tragen müssen, auf die vielen Fälle von Incontinentia urinae, von Perinealfistel, weiter auf die Fälle, wo die Harnretention von dem Eingriffe ganz unbeeinflußt fortbestanden hat, Fälle, die beweisen, daß die Wirkung der Prostatektomie ganz unsicher ist. Endlich gibt eine ganze Reihe von Selbstmorden der sogenannt glücklich Prostatektomierten uns Stoff zum Nachdenken. Rumpel fragte, ob jemand sich eine Verbindung zwischen Prostatektomie und Suicidium denken könnte. Hierzu darf ich bemerken, daß ich schon seit Jahren vor dieser Gefahr der Prostatektomie gewarnt habe unter Hinweisung auf die oft unheilbaren psychischen Depressionszustände, welche entzündliche Destruktionen der Prostatadrüse bei Prostatitis gonorrhoica, tuberculosa und phlegmonosa verursachen können. Ich bin fest überzeugt, daß der Konnex zwischen den hier mitgeteilten Suicidien und der Prostatektomie ein sehr inniger ist.

Werde ich gezwungen, eine Prostatektomie vorzunehmen, dann ziehe ich — wie Helferich und de Quervain — die Freyer'sche suprapubische weit der perinealen Methode vor. Rein technisch ist diese Operation so wunderschön, schnell und leicht zu machen, daß ich insoweit den Enthusiasmus dieser Herren verstehe und teile; aber sie ist ebenso gefährlich wie schön und verführerisch. Und ich möchte gegenüber der von de Quervain zitierten Äußerung des ausgezeichneten Kollegen Roux, daß er nach Einführung der Freyer'schen Operation keine Furcht mehr habe alt zu werden, behaupten, daß die Prostatektomie es zu einer sehr bedenklichen und gefährlichen Sache gemacht hat, heutzutage Prostatiker zu werden. Von meinen vier nach Freyer operierten Pat. ist einer an Herzschwäche am 2. Tage gestorben, einer bekam am 14. Tage nach der Operation, als die äußere Wunde schon

beinahe geheilt war, eine furchtbare Blutung aus der Prostatektomiewunde, daß nur eine feste Tamponade nach Mikulicz den Tod verhinderte. In zwei Fällen hat sich eine enge Striktur gebildet, die stetige Bougiebehandlung erheischt, in einem Falle besteht die Harnretention unbeeinflußt fort. Von meinen zwei perinealen Prostatektomierten ist einer am 3. Tage gestorben, der andere bekam Steinbildungen in der nach der Operation zurückgebliebenen Kavität und Harnröhrenstriktur.

Ich möchte hoffen, alle Chirurgen für folgenden Kompromißvorschlag zu gewinnen: bei totaler Harnretention beschränke man sich immer erst auf die Cystostomia suprapubica. Diese Operation ist ohne Narkose ganz ungefährlich, hebt augenblicklich die Harnretention und beseitigt alle von dieser bedingten Gefahren und Übelstände. Nach meiner Methode, wo die Blasenwunde gleich dicht um einen Pezzer'schen Katheter zugenäht wird, ist jede Aussickerung von Harn vom Operationsmomente an ausgeschlossen, damit auch die ungestörte Heilung der Wunde gesichert. Eine Cystitis kann schnell durch Lapisbehandlung geheilt werden, die Nierenfunktion, die immer in vorgeschrittenen Fällen gestört und insuffizient ist, wird schnell gebessert und damit der ganze Zustand der Pat. rasch gehoben. Wenn dann die Pat. wieder kräftig geworden, mag man mit ihnen überlegen, ob sie von ihrer Blasenfistel so belästigt sind, daß sie eine Prostatektomie mit ihren Gefahren und unsicheren Resultaten vorziehen. Als Regel nehme ich an, daß die Pat. sich so befriedigt erklären, daß sie ihre Prostata zu behalten wünschen; in den einzelnen Fällen aber, wo die Prostata so weit in die Blase emporgewachsen ist, daß für den Katheter kein Platz mehr vorhanden ist, Blutungen und Tenesmus das Leben unerträglich machen, da läßt sich ja noch die Freyer'sche Prostatektomie durch die stumpf dilatierte suprapubische Fistel unter viel besseren Umständen, und in der Regel wohl ohne Narkose ausführen.

(Selbstbericht.)

Kapsammer (Wien) hält für wichtig, daß man vor der Operation feststellt, ob eine Prostatitis vorliegt. Auf den Residualharn und Häufigkeit des Urinierens möchte in den Berichten mehr Wert gelegt werden. Die Eröffnung der Urethra will K. möglichst vermieden wissen.

Riedel (Jena) macht auf eine Gefahr bei der Operation von oben aufmerksam. Von acht Kranken sind vier an Embolie der Lungenarterie aus dem Plexus prostaticus zugrunde gegangen. Es gehen überhaupt oft Embolien der Lungenarterien vom Plexus prostaticus auch ohne Operation aus.

Kümmell (Hamburg) hat eine Witzel'sche Schrägfistel oft angelegt. Das Leben mit Dauerkathetern ist aber für viele Leute unangenehm. Deshalb hält er die Ektomie nach vorheriger Belehrung der Pat. doch öfters für angebracht.

Mühsam (Berlin) empfiehlt bei Prostatahypertrophie die Anheftung der Blase nach Goldmann. **E. Moser** (Zittau).

58) **Kausch** (Berlin). Die Schrumpfblase und ihre Behandlung. (Darmplastik.)

K. bespricht zunächst die verschiedenen Ursachen der abnorm kleinen Blase (angeboren, Neurose; außerhalb sich abspielende Prozesse, entzündliche Tumoren; innerhalb der Blase liegende Tumoren und Steine; konzentrische Hypertrophie). Die bei weitem häufigste ist die interstitielle Cystitis mit Schwund der Muskulatur (Schrumpfblase). Der Zustand der schweren Fälle, bei denen die Kapazität auf 10 bis 20 ccm herabgeht, ist ein unerträglicher; schließlich gehen alle Pat. an der aufsteigenden Entzündung zugrunde.

Die Behandlung besteht in Dilatation der Blase; diese ist aber bei dem Vorhandensein oder Auftreten entzündlicher Prozesse verboten und führt auch sonst meist nicht zum Ziele. Dann ist in einem Falle die suprapubische Dauerfistel angelegt worden, wodurch die Beschwerden des Pat. verringert wurden.

K. hat in einem Falle, der genauer besprochen wird, eine Dünndarmschlinge total ausgeschaltet und mit der kleinen Blase, die 20 ccm faßte, in Verbindung gebracht. Pat. wurde geheilt und kontinent mit einer Kapazität von 200 ccm entlassen. Das Verfahren wird bei sonst nicht zu heilender abnorm kleiner Blase und bei der totalen oder annähernd totalen Exstirpation des Organs empfohlen.

(Selbstbericht.)

---

59) **T. Rovsing** (Kopenhagen). Totalexstirpation der Harnblase mit doppelseitiger lumbaler Ureterostomie.

Eine Totalexstirpation scheint in vielen Fällen von diffus verbreiteten bösartigen Neubildungen wohl indiziert. Wenn bis jetzt nur ca. 30 solche Operationen ausgeführt sind, ist dies gewiß durch die abschreckend hohe unmittelbare Mortalität des Eingriffes verursacht, welche über 50% beträgt. Diese hohe Mortalität wird nicht so sehr von der Gefährlichkeit der Exstirpation selber verschuldet wie von der Schwierigkeit der Versorgung der abgeschnittenen Ureterenenden in solcher Weise, daß Urininfiltration und Infektion der großen Wundhöhle nicht später eintrete.

Die bis jetzt benutzten Methoden zur Versorgung der Ureteren sind wesentlich die folgenden drei: 1) Man hat die Ureteren liegen lassen, in den Boden der tiefen Wundhöhle einmündend (Bardenheuer, Kümmell), 2) in den Mastdarm (Maydl) oder in die Flexura sigmoidea (Wilms u. a.) implantiert oder 3) in die Vagina, welche dann durch Kolpokleisis verschlossen wurde, eingepflanzt.

Die große Mortalität und Unannehmlichkeiten der genannten Verfahren (Harninfiltration, aufsteigende Infektion der Nieren vom Darm aus usw.) haben mich veranlaßt, einen neuen Weg zur Lagerung der Ureteren zu suchen. Weil der Erfolg in den drei von mir nach meiner Methode operierten Fällen zu fortgesetzten Versuchen ermuntert, werde ich mir erlauben diese Methode zur Erprobung vorzulegen.

Was nun erstens die Blasenexstirpation selbst betrifft, nehme ich diese prinzipiell ohne Eröffnung derselben wie die Aushülsung einer cystischen Geschwulst in folgender Weise vor: Die Blase wird mit 200 ccm Phenosalyllösung gefüllt, der Pat. in Trendelenburg'sche Lage gebracht. Durch einen bogenförmigen nach unten konvexen Schnitt bahne ich mir unter teilweiser Lösung der Insertion der Mm. recti den Weg zur Blase. Zunächst werden nun der Vertex und die Seitenpartien aus dem lockeren Bindegewebe unter stetiger Doppelligatur und Durchschneiden der blutgefäßführenden, festen Verbindungen gelöst; dann wird die Hinterwand, wenn möglich, aus der Peritonealbekleidung vorsichtig ausgelöst; wo aber das Peritoneum adhärent an der infiltrierten Blasenwand ist, wird es breit geöffnet und die ganze Peritonealbekleidung der Blase mit entfernt. Die Ureteren werden 1—2 cm zentralwärts doppelt unterbunden und zwischen den Ligaturen durchtrennt. Bei weiblichen Individuen erübrigt nur die recht leichte, stumpfe Lösung des Collum vesicae und von 1—2 cm der Harnröhre. Diese wird mit einer schmalen Angiotribe abgeklemmt und hinter dieser durchschnitten.

Bei männlichen Individuen ist die Sache etwas komplizierter. Hier müssen Prostata und Blasengrund sehr vorsichtig vom Mastdarm gelöst werden. Dann erst wird die Pars membranacea urethrae zugänglich, als ein kleiner Stiel ausgezogen und durchschnitten, nachdem eine schmale Klemmzange peripher angelegt worden. Diese Klemme bleibt 24 Stunden liegen, um Blutung aus dem kavernösen Gewebe zu vermeiden. In dieser Weise läßt sich die Blasenexstirpation sozusagen ohne Blutung ausführen.

Wurde das Peritoneum eröffnet und die Peritonealbekleidung der Blase entfernt, wie in meinem ersten Falle, so wird es durch eine querlaufende Kürschnernaht wieder vereinigt. Die große Wundhöhle wird nach Mikulicz drainiert, d. h. mit einem Gazeschleier austapeziert, welcher dann mit Gazestreifen — welche ich immer mit 1—2%iger Lapislösung durchfeuchtet anwende — gefüllt und aus der Mitte der Wunde herausgeleitet wird. Dann werden die Mm. recti mit Aluminiumbronze wieder genäht und die Hautwunde vereinigt.

Nach dieser Operation, die gewöhnlich 2—3 Viertelstunden dauert, wird in derselben Sitzung an beiden Seiten durch einen kurzen Lumbalschnitt, welcher vom Rande des Erector spin. 8—10 cm nach außen geführt wird, der betreffende Ureter palpatorisch dicht unter dem Nierenbecken mit dem Zeigefinger aufgesucht, mit dem hakenförmig gekrümmten Finger hervorgeholt und fixiert, während der Zeigefinger nun weiter schonend den Ureter bis an das periphere unterbundene Ende aus seinen Befestigungen auslöst. Wir haben dann die beiden Ureteren an symmetrischen Stellen im Trigonum Petiti, ca 8 cm von der Mittellinie entfernt, in ihrer ganzen Länge frei heraushängend. Der Lumbalschnitt wird übrigens genau vereinigt. In meinem ersten Falle habe ich nun gleich den Ureter im Niveau mit der Haut abgeschnitten und die Tunica fibrosa an der Fascie und

Mucosa des Ureters an die Haut genäht. Weil hier trichterförmige Retraktion stattfand, habe ich in den letzten Fällen meine Methode dahin modifiziert: Ich fixiere den Ureter gar nicht, lasse ihn vielmehr ganz frei in einem sterilen Glasbehälter herabhängen, nachdem ein Gummikatheter Nr. 12 soweit eingeführt ist, daß er eben die Bauchwand passiert. Außen wird der Ureter durch einen perforierten Gummihandschuhfinger gezogen und hierdurch geschützt. Der Ureter heilt nun ein; sein frei herabhängender Teil schrumpft und nekrotisiert bis auf 2—3 cm; wenn die Lumbalwunde nach 8—14 Tagen geheilt ist, wird nun die schrumpfende, nekrotische Partie abgeschnitten, während der lebend gebliebene Teil als eine kleine schnabelförmige Harnröhre über das Niveau der Haut hervorragt und bald mit Epidermis außen überzogen wird.

Von nun ab wird kein Katheter mehr eingeführt, der Abfluß des Harnes aber durch eine Bandage, welche die Herren Bandagisten Svenssen & Hagen nach meiner Angabe hergestellt haben, besorgt. Die Bandage besteht aus einem breiten elastischen Gürtel, in welchen zwei Silberplatten eingenäht sind, jede mit einer runden Öffnung versehen, in welche die flache Silberkapsel, die den Harn auffängt, genau einpaßt. Über deren Rand geht die flach zusammengedrückte Silberröhre, von welcher der Harn weiter durch eine Gummiröhre bis zu dem unterhalb der Symphyse angebrachten Urinal strömt, von der Silberkapsel ab. Diese ist auf der Unterseite mit einem luftgefüllten Gummiringe versehen, der von der Bandage an die Lumbalpartie in der Umgebung der Uretermündung dicht schließend angepreßt wird. Diese Bandage ist nun imstande gewesen, 11 Monate, Tag und Nacht, die Pat., welche ich zuerst operiert habe, trocken zu halten.

I. Es war ein 34jähriges Fräulein, deren Blase vorgezeigt wird. Die ganze Schleimhaut war in villöse Tumoren verwandelt, die Hinterwand war ganz von Tumor infiltriert, so daß die ganze Peritonealbekleidung mitentfernt werden mußte. Seit 6 Monaten hatte sie unablässig starke Hämaturie und immer zunehmende schmerzhafte Tenesmen gehabt und war bei der Aufnahme in die Klinik äußerst elend, anämisch und abgemagert. Cystoskopie war wegen Blutung und Tenesmen ganz unmöglich. Es wurde deshalb nach Dilatation der Harnröhre ad modum Simon eine digitale Exploration des Blaseninnern vorgenommen und dadurch konstatiert, daß die ganze Blasenschleimhaut im Tumor aufgegangen war.

Am 3. Mai 1906 wurde die Totalexstirpation der Blase und die doppelseitige Ureterostomie vorgenommen. Alle drei Wunden heilten in idealer Weise, aber das Krankenlager wurde durch eine Thrombose der linken Vena femoralis bedeutend verlängert. Seitdem ist Pat. aber rasch aufgeblüht, hat 30 Pfund an Gewicht zugenommen, fühlt sich frisch und arbeitsfähig. Die Bandage hat zu ihrer vollkommenen Zufriedenheit funktioniert, so daß sie Tag und Nacht trocken gewesen ist.

Ich habe später zweimal Veranlassung gehabt, dieselbe Operation bei Männern auszuführen, beidemal in der Universitätsklinik, und kann die beiden exstirpierten Blasen demonstrieren.

II. Die erste gehörte einem 67jährigen Manne, welcher am 6. September 1906 operiert wurde. Er hatte zwei krebsige papillomatöse Blasengeschwülste, von denen die eine die ganze Partie rings um die linke Uretermündung infiltriert hatte, die andere Vertex und Collum vesicae in allen Schichten infiltrierte. Die Exstirpation gelang ohne Blutung und ohne Verletzung des Peritoneums.

Wie erwartet, war der linke Ureter stark ausgedehnt und die linke Niere hydronephrotisch, unerwartet wurde aber die rechte Niere, trotzdem der Ureter hier normal war, ganz atrophisch gefunden. Der Wundverlauf war ein idealer, aber nach 8 Tagen wurde Pat. urämisch und starb im Koma.

Bei der Sektion wurde doppelseitige Nierenatrophie und Myokarditis als Todesursache konstatiert. Interessant ist es aber, daß keine Spur von Krebsmetastasen nachgewiesen werden konnte, was zu fortgesetzten Versuchen einer Radikalheilung bei Blasen- und Prostatakrebs ermuntert.

III. Das dritte Präparat rührt von einem 57jährigen Manne her, den R. vor 4 Wochen operiert hat. Es gelang hier, die Blase uneröffnet in Verbindung mit Prostata und Pars prostatica urethrae zu exstirpieren. Glücklicherweise, denn man sieht, daß nicht nur die größte Partie der Blasenwand von dem encephaloiden Krebs infiltriert ist, sondern daß auch schon die Pars prostatica kleine Geschwulstaussaaten zeigt. Auch dieser Pat. hat den Eingriff überraschend gut vertragen und befindet sich vorläufig wohl, die Nieren funktionieren in befriedigender Weise, so daß seine radikale Heilung wohl nur davon abhängt, ob auch dieser Mann frei von Metastasen geblieben ist.

Die Vorteile, die meine Operationsmethode mir vor den früheren zu leisten scheint, sind folgende 1) sie ermöglicht eine vollkommen aseptische Ausführung der Blasenexstirpation, indem sowohl Harninfiltration wie Kotinfektion ausgeschlossen ist. 2) Die großen Gefahren einer sekundären, aufsteigenden Infektion, welche die Implantation in Rektum, S romanum oder Vagina mit sich führt, werden vermieden. 3) Betreffend weiblicher Individuen hat sie vor der Pawlick'schen Vaginalimplantation den Vorteil, die Genitalsphäre und Genitalfunktion des Weibes unberührt zu lassen.

Vielleicht dürfte die hier geschilderte Operation nicht nur bei malignen Tumoren, sondern auch bei schlimmen Formen von Ectopia vesicae und bei aszendierender Urogenitaltuberkulose indiziert sein.

(Selbstbericht.)

---

60) **A. Schmitt** (München). Die Operation bei Ectopia vesicae.

S. hat früher nach der von Schlange angegebenen Methode operiert — Anfrischung, Einstülpung und Vernähung der Harnblase, Deckung durch die weit mobilisierten Mm. recti — und dadurch die Pat. wohl von den durch die freiliegende Harnblase bedingten Schmerzen, nicht aber von der ständigen Durchnässung befreien können, da eine Kontinenz nicht erzielt werden konnte. Auch bei einem 8jährigen Mädchen mit totaler Blasen-, Harnröhren- und Symphysenspalte wurde zuerst nach Schlange operiert. Der Verschluß hielt fast 3 Wochen, mußte aber dann wegen sehr starker Inkrustationen gelöst und der frühere Zustand wieder hergestellt werden. 2 Jahre später Operation nach Maydl: Exstirpation der Harnblase bis auf ein eliptisches Stück von 2 : 4 cm Größe; Erhaltung des Serosaüberzuges; Einpflanzung des Blasenstückes in die Kuppe der Flexura sigmoidea, isolierte Vernähung der Darm- und Blasenschleimhaut bzw. der Serosa; Sicherung der Naht durch überlagertes Netz. Glatte Heilung der Wunden; vorübergehend Dickdarmkatarrh, der durch häufige Öleinläufe und Diät bald beseitigt wird. Völlige Kontinenz sofort nach Operation; Pat. kann den Urin solange halten, wie ein Mensch mit normaler Harnblase. Der Urin wird zeitweise ganz für sich, zeitweise zusammen mit Stuhl entleert, er ist völlig normal, die Nieren sind 9 Monate nach der Operation gesund; der Sphinkterenapparat der Ureteren, der ja völlig unberührt bleibt, scheint also die vom Darm aufsteigende Niereninfektion verhindern zu können. S. empfiehlt deshalb die Maydl'sche Operation im Gegensatze zu den anderen Verfahren.

(Selbstbericht.)

Körte (Berlin) hat die Maydl'sche Operation bei einem Kind gemacht. Das Kind ist am Tage trocken, aber nicht nachts.

Riedel (Jena) ist auch mit der Maydl'schen Operation bei einem 20jährigen Mädchen zufrieden. Ein 5jähriges Kind ist gestorben.

Herczel (Budapest) ist auch mit dem Maydl'schen Verfahren zufrieden.

Kümmell (Hamburg) hat alle Fälle von Blasenexstirpationen wegen Karzinom verloren. Eine Pat. mit Maydl'scher Operation ist erst nach 4 Jahren an Pyelitis zugrunde gegangen. **E. Moser** (Zittau).

---

61) **H. v. Haberer** (Wien). Über Versuche, frisches Nierengewebe zu implantieren.

Eine größere Versuchsreihe zeigt, daß frisches Nierengewebe, wenn größere Stücke desselben zur Implantation gelangen, in Milz, Leber und Netz der Versuchshunde reaktionslos einheilt, mehr oder weniger bald aber einer Nekrose verfällt. Ein einziges Mal konnte 9 Tage nach der Implantation in einem umschriebenen Bezirk noch vollkommen

normales Nierengewebe angetroffen werden, und waren hier sogar Kernteilungsfiguren nachweisbar. Zu späterer Zeit aber war das implantierte Nierengewebe stets nekrotisch, wenngleich seine Konturen manchmal noch nach Monaten erkenntlich sind. Wenn kleine Stücke implantiert werden, verfallen sie sehr rasch, meist nach wenigen Tagen, völliger Nekrose.

Es wurde weiter untersucht, ob das implantierte Nierengewebe irgendwie das sezernierende Nierenparenchym beeinflusse. Sowohl die histologisch-anatomischen Untersuchungen als auch die mittels der Phloridzinprobe angestellten funktionellen Untersuchungen haben diesbezüglich Resultate ergeben, nach welchen man schließen muß, daß durch das implantierte Nierengewebe das funktionierende Nierenparenchym weder im günstigen, noch im ungünstigsten Sinne beeinflußt werde.

Die Versuche wurden mit möglichster Vermeidung aller Fehlerquellen in systematischer Weise angestellt, und lassen die negativen Resultate den Schluß gerechtfertigt erscheinen, daß sich Nierengewebe zur Implantation nicht eignet. (Selbstbericht.)

62) **P. Rosenstein** (Berlin). Über Nierensteinoperation bei einer Einnierigen, zugleich ein Beitrag zum Vorkommen von Cystinsteinen.

Demonstration einer seit $^3/_4$ Jahr geheilten 25jährigen jungen Dame, der $1^1/_2$ Jahre vorher die rechte Niere wegen eines vereiterten Steinleidens exstirpiert worden war; jetzt schmerzhafte Beschwerden an der linken Seite, hin und wieder Erbrechen, Kopfschmerzen und trüber, farbstoffarmer, mitunter blutiger Urin; suburämische Anfälle; auf dringendes Verlangen der Pat. entschloß sich K. zur Nephrotomie. Sehr verdünntes Parenchym, im wesentlichen nur ein Sack mit Steinen; Herausnahme von 35 Steinen zwischen Erbsen- und Walnußgröße; Drainage des Nierenbeckens. Nach anfangs stockender Urinsekretion reichliche Diurese und Heilung der Wunde innerhalb 3 Wochen. Seitdem gute Erholung und beschwerdefreies Befinden. Chemische Analyse der Steine ergab reines Cystin; im Sediment weder vorher noch nachher Cystinkristalle.

Eine gesunde verheiratete Schwester liefert reichliche Cystinkristalle im Urin. (Selbstbericht.)

## Gliedmaßen.

63) **O. Samter** (Königsberg i. Pr.). Traumatische Serratuslähmung.

S. demonstriert ein 14jähriges Mädchen, welches vor $7^1/_2$ Monaten an einer traumatischen Serratuslähmung operiert worden ist. In Betracht kamen: 1) Nervennaht, 2) Nervenplastik, 3) Muskelplastik. Auf

jeden Fall mußte vorher die Frage klargestellt sein, wo der N. thoracicus longus verletzt war. Durch Leichenversuche und Versuche bei Operationen an Lebenden (Mammaamputation) konnte festgestellt werden, daß der Nerv zwischen Rippe und Proc. coracoideus eingeklemmt wird, wenn das Schulterblatt nach innen und vorn disloziert wird (wie es auch im vorliegenden Falle geschehen war). Hierdurch war der Ort der Läsion gegeben und die Entstehung der großen Mehrzahl traumatischer Serratuslähmungen im Gegensatze zu vielen Angaben der neurologischen Literatur aufgeklärt.

Es wurde eine Muskelplastik ausgeführt, indem die sternokostale Portion des M. pectoralis major vom Oberarm abgelöst und dann an den unteren Skapularwinkel mittels zweier Bohrlöcher angenäht wurde, während der Arm eleviert gehalten und 12 Tage lang so fixiert wurde.

Die Lähmung, welche 11 Monate lang bestanden hatte, wurde in 12 Tagen geheilt. Es läßt sich nachweisen, daß der M. serratus auch jetzt noch gelähmt ist. Der transplantierte Muskel ist elektrisch erregbar und bei der willkürlichen Kontraktion als kontrahiert zu palpieren.

Die Operation erscheint indiziert: 1) bei traumatischen Lähmungen, die spontan nicht zurückgehen; 2) bei neuropatischen Lähmungen (sofern nicht z. B. Dystrophia progrediens eine Gegenanzeige abgibt); 3) bei angeborenem Serratusdefekt, wenn der Pectoralis major erhalten ist; 4) bei Fällen von angeborenem Schulterhochstand, die klinisch der Serratuslähmung gleichen[1]. (Selbstbericht.)

---

64) **Küttner** (Marburg). Zur Kenntnis der normalen Sehnenscheidenanatomie und der Tendovaginitis crepitans.

Bei der Mehrzahl der von K. beobachteten Fälle typischer Tendovaginitis crepitans ist ihm aufgefallen, daß das charakteristische Reibegeräusch sich nicht an der Stelle fand, an welcher den anatomischen Beschreibungen nach die Sehnenscheiden liegen, sondern daß es höher hinauf, weiter proximal zu hören und zu fühlen war. Dies gilt sowohl für die obere Extremität, bei welcher die Handgelenksgegend frei zu sein pflegt, das Krepitieren aber auf dem Muskelwulste des Abductor pollicis longus und Extensor pollicis brevis oft bis zur Mitte des Vorderarmes bemerkbar ist, besonders aber für die untere Extremität. In sechs nacheinander beobachteten Fällen war es höchst auffallend und demonstrabel, daß die Sehnenscheiden um das Fußgelenk sich ganz unbeteiligt zeigten, Krepitation und Schmerzen aber ihren Sitz in einer deutlich geschwollenen, leicht geröteten und scharf abgesetzten

---

[1] Siehe ferner Bericht über die Naturforscherversammlung in Stuttgart 1906. Zentralblatt für Chirurgie; sowie Deutsche med. Wochenschrift 1907, Mai 25 (Bericht über eine Demonstration im Verein für wissenschaftliche Heilkunde zu Königsberg i. Pr.).

Zone hatten, welche durchschnittlich 11 cm oberhalb der Malleolenlinie begann und wie ein handbreites queres Band 7—10 cm weit nach aufwärts reichte. In dieser ein Ringsegment darstellenden Zone war das Reibegeräusch außerhalb der Tibiakante über der Muskulatur wahrzunehmen, während die ödematöse Schwellung sich meist auf die Innenfläche des Schienbeins fortsetzte.

Dieser so konstant erhobene Befund läßt nur zwei Deutungen zu: entweder haben viele Fälle von sog. Tendovaginitis crepitans mit den Sehnenscheiden gar nichts zu tun; dafür spräche u. a. das Vorkommen ähnlicher Veränderungen an der scheidenlosen Achillessehne, oder aber die Sehnenscheiden erstrecken sich weiter hinauf als allgemein angenommen; denn nach den bisherigen Meinungen endet selbst die höchst hinaufgehende Scheide des Tibialis anterior $5^3/_4$ cm oberhalb der Knöchellinie, also weit unterhalb der beschriebenen Erkrankungszone.

Um der Sache auf den Grund zu kommen, hat K. die Herren DDr. Weiss und Seemann veranlaßt, zunächst einmal an der unteren Extremität die Lehre von den Sehnenscheiden einer Nachprüfung zu unterziehen. Die Untersuchungen wurden am Marburger anatomischen Institut ausgeführt und erfreuten sich der ganz besonderen Unterstützung des Herrn Geh.-Rat Prof. M. Gasser; sie haben ergeben, daß unsere derzeitige Kenntnis von der normalen Sehnenscheidenanatomie nach mancher Richtung lückenhaft ist, und daß die Lehre von der Tendovaginitis crepitans der Korrektur bedarf.

K. teilt an der Hand von Tafeln kurz die wichtigsten Ergebnisse mit und bemerkt, daß die bisher an 33 unteren Extremitäten durchgeführten Studien noch fortgesetzt und besonders auch auf die obere Extremität ausgedehnt werden sollen. Zur Injektion wurde vor allem Wasser und Luft benutzt, da diese ohne jede Gewalteinwirkung eindringen und weniger Kunstprodukte hervorrufen, als die üblichen Wachs- und Gelatineinjektionen.

Als wichtigstes Resultat hat sich ergeben, daß ein oberer Abschluß der Sehnenscheide durchaus nicht in allen Fällen besteht, und daß sich hierin die in Frage kommenden Streckmuskeln des Unterschenkels verschieden verhalten. Am Tibialis ant. wurde ein oberer Abschluß in 55% der untersuchten Extremitäten, am Extensor hallucis in 70%, am Extensor digitorum dagegen nur in 18% gefunden. In allen übrigen Fällen — abgesehen von einigen unsicheren Befunden — besaß die Sehnenscheide nach oben keinen festen Abschluß; vielmehr drang die Injektion auf Sehne und Muskel weit am Unterschenkel vor, in exquisiten Fällen bis über die Mitte (Demonstration).

Es wird sich nun fragen, wo ist der obere Abschluß der Sehnenscheide undicht, an welcher Stelle besteht die Kommunikation mit den höher gelegenen Teilen? Zu dem Zwecke bespricht K. die anatomische Gestaltung des oberen Sehnenscheidenendes. In die Sehnenscheide ragt von oben her ein Fortsatz hinein, die schon von v. Rosthorn

und Hartmann erwähnte Plica semilunaris. Sie teilt das obere Sehnenscheidenende in zwei Taschen, eine vordere und eine hintere. Die vordere Tasche ist fast stets nach oben fest abgeschlossen, sie erscheint bei Operationen und oberflächlicher Präparation als das obere Ende der Sehnenscheide, als die sog. obere Umschlagstelle. Für die in Rede stehende Frage bedeutungsvoller aber ist die hintere Tasche; sie enthält unter der eigentlichen Plica semilunaris noch 1—3 ganz ähnlich gestaltete, nur zartere Falten, welche sich bei Bewegungen auseinander ziehen und ineinander schieben (Demonstration).

Die Kommunikation der Sehnenscheide mit dem angrenzenden, Sehne und Muskel bedeckenden Bindegewebe liegt nun, wenn sie vorhanden ist, im Bereiche der hinteren Tasche. In einem Teil der Fälle sind die in ihr befindlichen Plicae mit der Sehne fest und flächenhaft verwachsen; dann besitzt die Sehnenscheide nicht einen scheinbaren, sondern einen wirklichen oberen Abschluß. In anderen Fällen aber ist die Verbindung äußerst locker, sie stellt nur ein loses Maschenwerk dar, durch welches die injizierte Luft oder Flüssigkeit ganz leicht sprungweis nach oben vordringt in eine Art Hohlraumsystem mit weiten Lücken, welches der Fascia propria zugerechnet werden muß. Einige Versuche zeigten in sehr auffallender Weise folgendes Phänomen: Bei der Einspritzung von unten her wurde zunächst unter Füllung der vorderen Tasche ein oberer Abschluß der Sehnenscheide gewonnen; wartete man nun ein wenig und injizierte dann ohne jeden stärkeren Druck von neuem, so drang jetzt die Injektion spielend nach aufwärts, während die vordere Tasche gleichzeitig gefüllt blieb. In der kurzen Pause zwischen den beiden Einspritzungen war die Flüssigkeit, welche von der vorderen Tasche aus zunächst die Plica semilunaris fest auf die Sehne angedrückt hatte, unter die Plica gelangt, hatte sie abgehoben, und der Weg nach aufwärts war für die zweite Injektion frei. Es scheint demnach auch bei vorhandener Kommunikation mit dem angrenzenden Zellgewebe eine Art Klappenmechanismus zu bestehen, welcher unter normalen Verhältnissen den Weg von unten nach oben erschwert, während er die umgekehrte Bahn freiläßt, Verhältnisse, welche für die physiologische Flüssigkeitszirkulation in der Sehnenscheide und für die Entstehung und Ausbreitung pathologischer Ergüsse von Bedeutung zu sein scheinen.

Wie verhalten sich nun diese anatomischen Befunde zu den oben geschilderten Formen der Tendovaginitis crepitans? In Hinblick auf den erwähnten Klappenmechanismus konnte man annehmen, der Entzündungsprozeß beginne über den geschädigten Muskeln und Sehnen, steige nach abwärts, trete aber im Bereiche der Sehnenscheide klinisch nicht zutage, weil hier die Gleitbedingungen bessere sind oder die straffen Bänder und Fascienzüge das Bild verschleiern. Gegen diese Auffassung spricht die Tatsache, daß die Krepitationszone stets ganz gleichmäßig als queres, von unten geradlinig abschneidendes Band über allen drei Muskeln und auch über dem Knochen lag; es wäre

doch höchst auffallend, wenn ein durch Überanstrengung hervorgerufener Entzündungsprozeß drei Muskeln ganz gleichartig und in gleicher Höhe befallen sollte, die sich anatomisch und physiologisch verschieden verhalten, und deren Sehnen und Sehnenscheiden in verschiedener Höhe enden. Danach muß angenommen werden, daß das beschriebene Krankheitsbild, wie gewiß viele Fälle sog. Tendovaginitis crepitans, mit den Sehnenscheiden gar nichts zu tun hat.

Wo aber lokalisiert sich dann der Entzündungsprozeß? Auch hierüber gibt die anatomische Untersuchung Aufschluß. Unter der Fascia cruris zwischen ihr und der mit der einzelnen Strecksehne oder dem einzelnen Muskel innig verbundenen Fascia propria liegt in der unteren Hälfte des Unterschenkels eine Schicht sehr lockeren Bindegewebes, fast eine Art Spaltraum, der sich in dieser Höhe auf die Innenfläche der Tibia fortsetzt und durch das Lig. cruris transversum nach unten ziemlich geradlinig abgeschlossen wird. Diese Schicht ist der Sitz der Erkrankung, in ihr kann sich der Prozeß frei und gleichmäßig, mehr oder weniger ringförmig ausbreiten, über Muskeln und Sehnen in Gestalt eines fibrinösen Exsudates, über der Tibia ebenfalls als solches oder als entzündliches Ödem. In dieser Schicht müssen auch die Folgen einer Überanstrengung oder einer äußeren Druckwirkung weit stärker zutage treten, als in den Sehnenscheiden selbst; denn in ihr kommt die Reibung zur vollen Geltung, während die Sehnenscheiden gerade der Vermeidung übermäßiger Reibung dienen.

Es dürfen somit nicht alle, durch das charakteristische Krepitieren gekennzeichneten Entzündungsvorgänge an den Extremitäten der Tendovaginitis oder, wie man weit richtiger griechisch sagen sollte, »Tenontothekitis« crepitans zugerechnet werden; vielmehr gibt es zahlreiche Fälle, bei denen der entzündliche Prozeß sich nicht in den Sehnenscheiden, sondern zwischen der Fascia propria der geschädigten Muskeln und Sehnen einerseits und der Hauptfascie der Extremität andererseits abspielt. Diese Erkrankung, der auch die Brauer'sche »Perimysitis crepitans« und das Pauzat'sche »Aï crépitant de la jambe« nahe zu stehen scheinen, könnte man als eine zwischen Fascien gelegene Entzündung mit dem Namen »Metadesmitis crepitans« belegen. (Selbstbericht.)

---

65) **Schloffer** (Innsbruck). Allmähliches Entstehen einer »Luxatio femoris centralis«.

Die bisher bekannten Fälle dieser Verletzung zeichnen sich alle dadurch aus, daß die Dislokation des Kopfes in das Becken gleich nach der Verletzung in ihrer ganzen Schwere angetroffen wurde, sofern überhaupt zu dieser Zeit eine genaue Untersuchung vorgenommen wurde.

In dem folgenden Falle konnte der allmähliche Eintritt der Dislokation an der Hand von Röntgenbildern mit Sicherheit erwiesen werden.

Ein 63jähriger Mann wurde von einem schweren Baumstamme in die rechte Hüftengegend getroffen. Als er 11 Tage später in der Innsbrucker chirurgischen Klinik zur Aufnahme kam, war das Bein etwas nach außen rotiert, nicht verkürzt, die rechte Hüfte mächtig angeschwollen, das Hüftgelenk schmerzhaft und fast unbeweglich. Die rektale Untersuchung ergab keinen Anhaltspunkt für eine Beckenfraktur. Das Röntgenbild zeigte eine Beckenfraktur ohne nennenswerte Dislokation. Ein Bruchspalt zog, beiläufig an der Grenze zwischen Sitz- und Schambein, vom Foramen obturatorium gegen die Hüftgelenkspfanne hin, ein zweiter etwas vor und über dem Sitzknorren durch das Sitzbein. Außerdem bestand eine Zerreißung der medialen Kniegelenkbänder. Der Kranke lag nun durch Wochen ruhig am Rücken zu Bette; Bewegungen, sich zur Seite legen usw. waren schon infolge der Schmerzen in Knie und Hüfte unmöglich. Als die Schwellung in der Hüftgegend zurückgegangen war, zeigte sich überraschenderweise der Trochanter eingesunken und über die Roser-Nélaton'sche Linie hinaufgerückt. Die Messung ergab nun eine Verkürzung des Beines um 3 cm.

Ein 47 Tage nach der Verletzung aufgenommenes Röntgenbild gab die Erklärung hierfür.

Die Beckenfraktur war vom obersten Punkte der Incisura ischiadica major, parallel der Lin. innominata quer durch die Pfanne hindurch zum obersten Punkte des Foramen obturatorium, dann an der vorderen Umrandung des letzeren durch den aufsteigenden Sitzbeinast gegangen, nahe der Grenze gegen den absteigenden Schambeinast. Es war also ein Fragment losgebrochen, das zur Hauptsache aus dem Sitzbein bestand, nur im Bereiche der Pfanne noch aus Teilen des Scham- und Darmbeines.

Dieses Fragment war so disloziert, daß es in toto medianwärts verschoben, namentlich aber mit seinen hinteren Anteilen nach innen gedreht war. Durch den klaffenden Bruchspalt in der Pfanne war der unverletzte Schenkelkopf tief in das Becken eingetreten. Auf späteren Bildern kommt die Dislokation des Schenkelkopfes noch deutlicher zum Ausdruck. Nun ergab auch ein Vergleich des ersten Röntgenbildes von der kranken Seite mit Bildern der gesunden Hüfte, daß schon auf jenem der Kopf »tiefer in der Pfanne«, näher der Linea innominata gelegen war. Diese allmähliche Dislokation des Kopfes nach einer Beckenfraktur kann wohl nur durch den Zug der mächtigen vom Becken zum Oberschenkel hinziehenden Muskelmassen erklärt werden. Sie wirft ein Licht auf die Erklärung der sogenannten Luxatio femoris centralis im allgemeinen, von der man ja in letzter Zeit anzunehmen geneigt ist, daß sie nicht durch Einwirkung einer Gewalt entsteht, welche in der Richtung der Schenkelachse einwirkt und den Kopf einfach zwischen den Fragmenten hindurch ins Becken eintreibt, sondern daß dabei eine Kombination verschiedener Kräfte im Spiele ist (Simon). Die vorliegende Beobachtung lehrt unter

anderem, daß eine dieser Kräfte durch den Muskelzug gegeben sein kann.

Praktisch mahnt dieselbe, bei bestimmten Fällen von Beckenfrakturen stets an die Möglichkeit einer sekundären Dislokation des Kopfes zu denken und deshalb die Stellung des Trochanters fortlaufend — eventuell durch Röntgenbilder — zu kontrollieren. Tritt eine Dislokation ein, dann ist unverzüglich durch eine entsprechende Extensionsbehandlung dem Muskelzug entgegen zu wirken.

Dem Einwande Küster's, der sich gegen die Bezeichnung solcher Fälle als zentrale Luxation wendet, schließt sich S. im Prinzipe an. Richtiger wäre ja: Fraktur des Pfannenbodens mit Dislokation des Kopfes in das Becken, aber zu umständlich. Deshalb bedient sich S. des übrigens ziemlich allgemein üblichen Namens Luxatio centralis. (Selbstbericht.)

---

66) **Bardenheuer** (Köln). Über die Behandlung der Brüche des oberen und unteren Endes des Femur.

B. hebt hervor, daß diese Frakturen die schwierigsten für die Behandlung aus dem ganzen Gebiete derselben seien. Vorerst betont er, daß es nötig sei, den Hauptwert auf die anatomische Behandlung zu legen, daß die letztere aber mit der frühzeitigen aktiv gymnastischen Behandlung zu verbinden sei. Alle schlimmen Folge, welche man nach den Frakturen des Oberschenkels beobachtete, seien zum allergrößten Teile Folgen der Malposition der Fragmente: die Pseudarthrosis, die Callushyperproduktion, der Callus dolorans, die Nervendrucklähmung, das einfache und entzündliche Ödem, die Varicen, die ischämische Kontraktur, wie er zuerst in der Festschrift zur Eröffnung der Akademie nachgewiesen hat usw.

Dasselbe gilt auch von der Verkürzung und der Deformität, welche man umgehen müsse, wenngleich dieselben im geringen Maße, oft sogar im großen Grade bestehend, die Funktion wenig behinderen, wofern das distale Fragment nach innen verschoben und der Verbindungslinie zwischen der Mitte des Schenkelkopfes und der Kondylen — der sog. Richtungslinie — genähert ist oder sogar in dieselbe hineinfällt, wenn die Achsen der Fragmente ganz oder nahezu parallel verlaufen, so wird keine abnorme Belastung in dem Kniegelenk enstehen; es kann eine Verkürzung von 4 selbst 5—6 cm, wie B. drei alte, von anderen behandelte Frakturen beobachtete, bestehen, ohne daß die Funktion wesentlich beeinträchtigt war, wofern die obigen Bedingungen erfüllt sind.

Wenn aber eine Winkelverstellung besteht, so daß die Mitte des unteren Endes des Femur die Richtungslinie nach innen oder außen stärker überschreitet, so daß dieselbe nicht mehr durch eine stärkere Kon- und Retraktion der Muskeln, der Gelenkbänder usw. zu korrigieren ist, so werden alle Gelenke des ganzen Beines, selbst der Wirbelsäule abnorm belastet; es entsteht ein Genu valgum Wackel-

knie, Pes valg., Coxa vara usw., womit eine starke Funktionsstörung, Schmerzen im ganzen Beine und Rücken verbunden sind.

Es ist daher, wenn eine bestehende Verkürzung bei einer älteren Fraktur sich nicht mehr beheben läßt, der Hauptwert darauf zu legen, mindestens eine stärkere Winkelverstellung zu verhüten, die Achsen der Fragmente möglichst parallel zueinander zu stellen und die ganze Achse des unteren Fragmentes in die Richtungslinie zu führen.

B. macht ferner darauf aufmerksam, daß wir die Pat. meist zu früh aufstehen lassen, und daß nachträglich der weiche Callus noch nachgibt und entsprechend der Deformität zumal, bei der winkligen Verstellung sich einbiegt. Es kommen Fälle vor, wo die anfängliche 2 cm betragende Verkürzung innerhalb eines Jahres sogar noch unter Nachgeben des noch nicht völlig verknöcherten Callus auf 6 cm steigt; zu gleicher Zeit ist der Callus weit dicker geworden.

Man darf daher die Pat., zumal bei bestehender Winkelverstellung, nicht aufstehen lassen, wenn der Callus noch auf Druck oder bei der Belastung, wenn auch nur leicht, schmerzt, und nicht vor der 10. Woche. Man mnß entlassene Pat. unter Augen behalten; wenn nach der Belastung der Callus etwas schmerzhaft wird, wenn ein leicht örtliches Ödem entsteht usw., so ist dies ein Zeichen, daß die Last des Körpers dem Kallus noch nicht anvertraut werden darf.

B. bespricht nun die Hindernisse, welche sich der Reposition der Fragmente entgegensetzen: die Re-, nicht die Kontraktion der Muskeln, die entzündliche und blutige Infiltration, die Interposition derselben, die keilförmige Beschaffenheit der Bruchflächen in den Fällen, wo die Fragmente sich verlassen haben und fernerhin die Verzahnung, Einkeilung in den Fällen, wo die Fragmente miteinander in Kontakt stehen. Er beweist nun, daß man durch die Verbindung der frühzeitigen starken Längsextension nach unten, mit der direkten Querextension eines jeden Fragmentes nach der entgegengesetzten Seite hin, wohin es verschoben ist, und der indirekten Querextension der Gelenkenden nach der gleichen Seite hin, sowie auch der rotierenden Extension man fast ausnahmslos imstande ist, das Entstehen einer Verkürzung, das Entstehen einer winkligen Verstellung zu umgehen, wofern nicht durch irgendwelchen begleitenden Umstand, z. B. Alter der Fraktur, Delirium, Altersschwäche usw., die korrekte Durchführung der Extension behindert wird.

B. hat 179 Frakturen des Femurschaftes in 3 Jahren mit meist starker anfänglicher Verstellung der Fragmente aufgenommen und behandelt. Er war nie gezwungen, dieserhalb die Naht anzulegen und hatte unter diesen 179 Fällen 157mal keine Verkürzung, 7mal eine solche bis 1 cm, 8mal eine solche bis 2 cm, 4mal eine solche bis 3 cm, 3mal bis $4^1/_2$ cm. Die Verkürzung ward im Stehen mit untergeschobenen $^1/_2$ cm dicken Brettchen bestimmt und röntgenographisch kontrolliert.

B. demonstrierte hierauf die Art der Extensionsbehandlung an einzelnen Beispielen, reichte eine große Zahl von Röntgenogrammen herum und belegte am Abende in Projektionsbildern das Gesagte.

Bei den Schenkelhalsfrakturen ist B. noch nicht zum absolut sicheren Abschluß gekommen bezüglich der Frage der knöchernen Verheilung der Frakturen. Vorerst demonstriert er 12 Arten von Dislokationsformen bei Frakturen des Schenkelhalses, welche alle etwas Typisches an sich haben, welche zu kennen von Wichtigkeit ist für die Behandlung sowie Entwicklung der Prognosis und der Bestimmung des Zeitpunktes der gestatteten Belastung. B. hat innerhalb 5 Jahren 72 Frakturen des Schenkelhalses behandelt: 19 mediale, 53 laterale; unter den 19 medialen entstand 3mal, unter den 53 lateralen entstand 3mal eine Pseudarthrosis, in allen übrigen Fällen eine feste Verbindung. B. hat bisher angenommen, daß es sich hier stets um eine knöcherne Verbindung gehandelt habe, was er heute nach den Mitteilungen von Fritz König, Frangenheim, Pels-Leusden und seinen eigenen Präparaten für fraglich hält, da er in 2 Fällen, wo er eine knöcherne Verbindung annahm, bei starkem Rütteln des Präparates noch eine ganz minimale Bewegung an der Frakturstelle nachweisen konnte; indessen lagen an der Frakturstelle neugebildete Knochenbälkchen, welche das Entstehen der nachherigen knöchernen Verheilung auch für diese Fälle mit Sicherheit erwarten ließen.

Die Zukunft muß noch nachweisen, ob es sich in dem einen Falle um eine feste fibröse, in dem anderen um eine knöcherne Verheilung handelt.

Wir vertrauen auch hier noch dem verheilten Schenkelhalse zu früh die Last des Körpers an; B. hat auch hier oft nachträglich beobachtet, daß eine stärkere Verkürzung eintrat, daß die Pat. wiederkehrten mit stärkerem Callus, mit Schmerzen in dem Kniegelenk und mit verminderter Gehfähigkeit, welche er erklärt durch eine Einbiegung des jungen Callus und durch die Entwicklung einer traumatischen Synovitis.

B. bespricht alsdann die Art der Extensionsbehandlung je nach der Lage der Fraktur und nach dem Bestehen der Dislokationsform.

Als Ursache für die Entstehung der Pseudarthrosis spricht B. den mangelhaften Bruchflächenkontakt, den zu großen interfragmentalen Druck und die zu frühe Belastung des quergelagerten Schenkelhalses an. Man muß daher vorerst dafür Sorge tragen, daß die Bruchflächen miteinander in Kontakt gesetzt werden, daß der Kontakt gewahrt bleibe, daß der interfragmentale Druck nicht zu groß sei, wodurch die Ernährung der Bruchflächen, welche ohnedies eine verminderte sei, noch mehr geschädigt werde, und an letzter Stelle dürften die Pat. nicht zu früh dem Schenkelhals die Last des Körpers (nicht vor der 12. oder 15. Woche) anvertrauen, indem hierdurch die anfänglich feste, vielleicht fibröse Verbindung gelockert und die Verknöcherung gehemmt werde.

B. demonstriert zuletzt an einigen Beispielen, in welcher Weise diesen Indikationen genügt werden könne.

Bei medialen Frakturen und aufgehobenem Bruchflächenkontakte führt er eine starke Längsextension nach unten fußwärts und außen (in Abduktionsstellung) und eine Querextension von der äußeren Fläche des Trochanters nach innen und unten und vom Becken aus nach der verletzten Seite aus, zur Erzielung des Kontaktes der Bruchflächen miteinander. Diese Extension wird nur für 4 Tage ausgeführt, weil der interfragmentale Druck zu groß wäre und hierdurch sehr rasch eine Resorption der Bruchflächen eintreten würde. Alsdann wird die Querextension von der Innenfläche des oberen Endes des Oberschenkels nach außen ausgeführt zur Überwindung der elastischen Retraktion der mit dem Diaphysenende in Verbindung stehenden Muskeln, Kapsel usw. und zur Verminderung des interfragmentalen Druckes. Wenn der Bruchflächenkontakt nicht aufgehoben ist, so wird die zweite Art der Extension von vornherein ausgeführt. Bei der lateralen Fraktur und bei einer starken Einsenkung des Kopffragmentes in die Trochanterenmasse muß die gleiche Extension ausgeführt werden, das Bein steht aber in Adduktion und die longitudinale Extension wird mit hohem Gewichte nach unten (25—50 Pfund) und die Querextension von der Innenfläche des oberen Endes des Oberschenkels mittels starker Gewichte (12 Pfund) ausgeführt, wodurch der Trochanter von dem Schenkelhalse abgezogen wird.

(Selbstbericht.)

---

67) **F. König** (Altona). Ob und wieweit sind frühzeitige blutige Eingriffe zur Behandlung subkutaner Oberschenkelbrüche berechtigt?

K. glaubt, daß die Indikation gestellt werden soll auf Grund der für die speziell vorliegende Frakturform zutreffenden anatomischen und klinischen Erfahrungen — sofern nicht Gefäß- oder Nervenläsion eine allgemeinere Indikation abgeben.

Während er für die eigentlichsten Schaftbrüche — abgesehen von großen Interpositionen — die unblutigen Verfahren für ausreichend hält, so hält er die Schenkelhalsfraktur für ein sehr wichtiges Problem blutiger Vereinigung. Die Heilresultate auch der prognostisch günstigen Formen werden allgemein überschätzt. Auch bei eingekeilten lateralen Brüchen kommt, wie K. durch Präparate erweist, fibröse Heilung, ja Pseudarthrose vor; und bei anscheinend gut geheilten fest eingekeilten Brüchen in der Mitte des Halses konnte er nachträgliche Verkrümmung und Verkürzung und — mittels Röntgenogramms — fibröse Heilung nach Jahren nachweisen.

Schlimmer werden die Verhältnisse bei den intrakapsulären, medialen Frakturen: die eingekeilten, fest geheilten sind fibrös, die nicht eingekeilten heilen entweder fibrös — kürzer oder länger — oder geben Pseudarthrose. Bei älteren Menschen von trauriger Bedeutung, heißt das für jüngere — und diese Frakturen kommen unter 20 Jahren vor — Untauglichkeit. Diese medialen, nicht eingekeilten Frakturen müssen

wir bald nach der Verletzung unter die günstigsten Bedingungen der Heilung bringen: wir stellen unter Eröffnung des Gelenkes die Bruchflächen einander gegenüber und vereinigen sie durch Naht.

Was durch die 8 Tage nach dem Bruch in dieser Weise ausgeführte Operation erreicht werden kann, hat K. bei der totalen intrakapsulären Fraktur eines 69jährigen Mannes gezeigt, der mit guter Funktion das Krankenhaus verließ. Da er einige Monate später an Phthise starb, vermag K. heute das Präparat und ein Röntgenogramm desselben zu demonstrieren. Letzteres zeigt die gute Stellung der durch zwei Drahtnähte vereinigten Fragmente. Das Präparat im ganzen ergab völlige Festigkeit; nach Durchsägung aber zeigte sich, daß nur die vordere Hälfte, welche durch die Nähte direkt vereinigt war, ganz fest war, während die hintere nur zusammenlag.

Man sieht also, daß sich durch die Naht für diese ungünstigste Bruchform ein Resultat erreichen läßt, das dem der fest eingekeilten gleichkommt. Nach sicher gestellter Diagnose der intrakapsulären, losen Fraktur rät K., vom Hueter'schen Resektionsschnitt aus die Bruchenden zu adaptieren und alles völlig zu nähen. Sein Pat. konnte nach 4 Wochen das Bein im Bett gestreckt erheben. Wenigstens 10—12 Wochen Bettruhe.

Die völligen Abrisse des Trochanter major sind alsbald, wie schon Kocher betont, operativ zu fixieren.

Große Schwierigkeiten können die infratrochanteren Schrägbrüche bereiten wegen der Interposition der Weichteile und des kurzen Hebelarmes, den das obere Stück darstellt. Extension kann event. die Verhakung noch verschlimmern; die vielfachen Gewichtsregulierungen stellen hier enorme Anforderungen: Bardenheuer kommt in seinem Buche für diese Form bis zu sieben Zügen mit zusammen 112 Pfund Belastung. Überwachung einer solchen Behandlung beansprucht nicht weniger Schulung als die Aseptik, die zur Durchführung der hier allerdings event. schwierigen Eingriffe gehört. Die schon in der 1. Woche vorzunehmenden blutige Reposition erfordert besondere Maßnahmen, um die schrägen Bruchflächen aneinander zu fixieren, wozu auch die Drahtnaht nicht ausreicht. Lane's Schrauben, Lambotte's Agraffe usw. kommen hier in Frage. Vollkommener Schluß der Wunde ist auch hier wünschenswert.

Am unteren Ende des Femur können lange Schrägfrakturen durch die Weichteilinterposition eine Operation veranlassen, gelegentlich auch einmal die Gelenkbrüche, wenn es nicht gelingt, die Bruchenden des Gelenkteiles gehörig aneinander zu bringen. Diese müßten durch Herüberklappen der Patella mittels eines dem Kocher'schen ähnlichen Bogenschnittes freigelegt und nach Reposition durch Naht oder Stifte fixiert werden.

Besondere Berücksichtigung verdient die traumatische Lösung der unteren Femurepiphyse. Häufig disloziert sich die Epiphyse nach vorn aufwärts auf die Diaphyse, welche ihrerseits abwärts gegen die Kniekehle vorstößt. Die Epiphyse dreht sich außerdem um die Quer-

achse vorwärts. Primär, aber auch sekundär kann der Schaftteil die Blutgefäße der Kniekehle zerreißen und zu Gangrän der Extremität führen; auch sonst hat die bleibende Dislokation wiederholt nachträglich zu Operationen, dann unter recht ungünstigen Aussichten, geführt. Schuchhardt hat hier zuerst in einem, vom Vortr. reproduzierten Fall alsbald operiert und ein gutes Resultat erzielt; später auch Lauenstein. Da die Reposition der Dislokation unter allen Umständen erreicht werden muß, ist der blutige Eingriff, wenn — auch nach Punktion des bluterfüllten Gelenkes — unblutige Repositionsversuche erfolglos bleiben, durchaus indiziert.

Die Zahl der frühzeitigen Operationen bei subkutanen Oberschenkelfrakturen ist noch zu gering, als daß K. mit einer Statistik aufwarten könnte; er selbst hat wenig operiert, um jeden Schein unnützer Eingriffe zu vermeiden. Er hofft aber, daß bald mehr Erfahrungen gesammelt werden, und glaubt jedenfalls noch hinzufügen zu müssen, daß er bei Frühoperationen wegen Fraktur nie eine Infektion erlebt hat. (Selbstbericht.)

### Diskussion zu Nr. 66 und 67.

Kausch (Berlin) ist Anhänger der Bardenheuer'schen Extensionsmethode. Öfter haben aber die Kranken die Gewichtsbelastung nicht ausgehalten. Infolgedessen hat er in einem Falle blutig operiert und dabei Muskelinterposition gefunden. Von einer Reposition in Narkose erwartet er nichts, bevorzugt vielmehr dann die blutige Operation. Es ist wichtig, auf gute Stellung der Frakturenden zu sehen. K. zeigt Bilder einer Fractura colli femoris. Bei der einen Aufnahme ist die Stellung eine gute, bei der anderen eine schlechte. Infolgedessen hat K. die Naht angelegt. Bei Knochennähten hat er zweimal Infektionen erlebt. In dem einen Falle, in dem er deshalb nach einigen Tagen die Wunde wieder öffnen mußte, hatten die Elfenbeinstifte nicht gehalten. K. bevorzugt Elfenbeinstifte, legt aber daneben noch Knochennähte an. Von der Extension bei Kniegelenkstuberkulose hat er gute Resultate gesehen.

Lauenstein (Hamburg) gibt König recht, in einzelnen Fällen die Knochennaht anzuwenden. Im allgemeinen befürwortet auch er die Bardenheuer'sche Extension, obwohl er nicht ganz so gute Resultate hatte. Bei 94 Oberschenkelfrakturen, die bis 1905 behandelt wurden (mit einer Gewichtsextension bis 30 Pfund), hatte er im Durchschnitt 1,35 cm, bei 50 nach Bardenheuer Extendierten 0,5 cm Verkürzung. L. stimmt mit Bardenheuer darin überein, daß die Pat. 8 Wochen liegen sollen. Die Schenkelhalsfrakturen sind nicht zugänglich für die Extension. Diese sollten durch Fixierung an das gesunde Bein rechtzeitig nach innen rotiert werden. Dabei verhaken sich die Fragmente schneller. Verlängerung von 2 cm hat er auch gesehen, doch schwand sie nach dem Aufstehen wieder. Die Verlängerung kann dadurch zustande kommen, daß Zacken auf Zacken stoßen oder sich bei doppeltem Bruch das Mittelstück verschieben

kann. Bei der Extension soll das Spreizbrett den Abstand der Knöchel nicht überragen.

Sprengel (Braunschweig) hat aus den Bardenheuer'schen Bildern ersehen, daß doch eine Verkürzung vorhanden sein muß. Er befürwortet, die Oberschenkelbrüche nur im Hospital zu behandeln. Ein Nachteil der Bardenheuer'schen Extensionsbehandlung ist der, daß auf das Schleifbrett ganz verzichtet wird. Nur dadurch ist es erklärlich, daß Bardenheuer so große Gewichte braucht. Mit Schleifbrett kommt man mit Gewichten von 15—20 Pfund aus. Unangenehm bei der Extension ist, daß das Mittellager des Bettes zu sehr nachgibt. Er wendet bei Oberschenkelbrüchen die Schwebebehandlung an. Eine Schwierigkeit der Extension liegt darin, daß man schwer eine Gegenextension am gesunden Bein anbringen kann. S. benutzt dazu einen eigenen Apparat.

Kittel (Annahütte) hat seit $1^1/_2$ Jahren nach Bardenheuer extendiert und fand das Verfahren auch außerhalb des Krankenhauses gut durchführbar. **E. Moser** (Zittau).

Frangenheim (Königsberg) macht einige Bemerkungen zur Pathologie der Schenkelhalsfrakturen. Eine häufige Folgeerscheinung dieser ist der als Resorption des Halses bezeichnete Schwund des Collum femoris, der sich bei den beiden Hauptbruchformen (am Kopf und an der Basis des Halses) findet. Der Schenkelhalsschwund wird vom 2. Dezennium an beobachtet und ist auf den Druck zurückzuführen, den die Fragmente aufeinander ausüben. Innerhalb weniger Wochen kann dieser interfragmentale Druck zu einer vollständigen Zerstörung des Halses führen. Bei den beiden Hauptbruchformen, häufiger bei den subkapitalen, findet sich zuweilen eine Interposition von Kapselgewebe zwischen die Bruchenden. Bei Operationen müßte gegebenenfalls hierauf geachtet werden, damit das interponierte Kapselgewebe, das die Heilung verhindert, aus dem Bruchspalt entfernt wird. Bei einer Anzahl von Schenkelhalsfrakturen findet sich trotz günstiger Stellung der Fragmente und zweckmäßiger Behandlung eine Callushypertrophie. Für diese Fälle muß man eine Veranlagung zu abnormer Callusbildung annehmen. Röntgenographisch läßt sich nicht mit Bestimmtheit entscheiden, in welchem Stadium der Heilung eine Schenkelhalsfraktur sich befindet. Die Zahl der Pseudarthrosen wird, wenn man nur nach Radiogrammen urteilt, zu gering angegeben. Bei anatomischen Untersuchungen findet man besonders bei fest eingekeilten Brüchen an der Halsbasis oft nach vielen Monaten erst fibröse Heilung.

(Selbstbericht.)

Evler (Treptow) befürwortet Schienenhülsenapparate. Besonders das Chromleder ist dazu geeignet. Er demonstriert einen derartigen Apparat, der den Stützpunkt am Tuber ischii und einen Beckengürtel hat. Die Dislokation wird durch Bindenzügel behoben. Die Vorteile dieser Behandlung sind die leichte Durchführbarkeit der aseptischen Wundbehandlung, die Leichtigkeit der Röntgenaufnahmen und die Bewegungsmöglichkeit.

Bockenheimer (Berlin) empfiehlt die genaue Einhaltung der Bardenheuer'schen Technik. Die blutige Behandlung kommt nur ausnahmsweise in Betracht. Das Bein wird vor der 12. Woche nicht belastet. Von sechs Schenkelhalsfrakturen sind drei ohne Verkürzung geheilt. Er empfiehlt das von Schlange angegebene Extensionsbrett.

Noetzel (Frankfurt) ist der Ansicht, daß eine Reihe von Oberschenkelfrakturen doch genäht werden müssen. Als Ursache der ausgebliebenen Konsolidation fand sich einmal eine Blutcyste. Am Oberschenkel wird mit Draht, an Unterschenkel und Patella ebensogut mit Seide genäht.

Lemmen (Köln) läßt die Einwendungen von Kausch und Sprengel nicht gelten. In vielen Fällen ist die Narkose zur Reposition notwendig. Er empfiehlt, zuerst nur die Längsextension anzulegen, die Querzüge erst 2—3 Tage später nach Aufnahme eines Röntgenbildes. Dadurch werden die Pat. besser an die Extension gewöhnt. Sekundäre Verkürzung tritt häufig ein. Deshalb ist 10 bis 12 Wochen lang Bettlage notwendig. Einmal hat L. bei einem Schrägbruche Verlängerung beobachtet.

Schulte (Bonn) berichtet die Erfolge der Bonner Klinik. Es wird auf frühzeitige schwere Belastung Gewicht gelegt. Dadurch wird die Querextension oft unnötig.

Schlange (Hannover) will die Fälle operieren, wo sich nicht Bruchfläche an Bruchfläche bringen läßt. Es wird sich also meist um Querfrakturen handeln. S. geht in Blutleere von vorn her durch den Quadriceps hindurch und zieht die Knochenenden mit Langenbeck'schen Haken auseinander. Nach guter Reponierung ist eine Knochennaht unnötig. Es wird die Wunde vernäht und ein Gipsverband angelegt.

Muskat (Berlin) befürwortet auch die passive Gymnastik. Er zeigt einen Apparat, der bei subkapitalen Frakturen gute Dienste geleistet hat.

Körte (Berlin) spricht sich gegen die Bezeichnung der Extension als Bardenheuer'sche Methode aus, da die Extensionsbehandlung schon lange vorher angewendet wurde. Sie ist von Ross in Altona eingeführt worden.

Bardenheuer bezeichnet Buck in Amerika als Erfinder der Extensionsmethode. Er betont Sprengel gegenüber, daß er in vielen Fällen keine Verkürzung gehabt hat. Finck gegenüber betont er, daß bei dessen Verbänden auch die Extension benutzt werde. Er ist im übrigen kein prinzipieller Gegner der Naht. **E. Moser** (Zittau).

F. König (Schlußwort) tritt Herrn Kausch gegenüber der Frage näher, wie man einer Fraktur ansehen könne, ob die vorliegende Dislokation, wenn sie bei der Heilung bestehen bleibe, einen schweren Schaden nach sich ziehen werde, oder ob man sie bestehen lassen darf. Bardenheuer hat schon gezeigt, daß Verschiebung mit nach außen

offenem Winkel geringe, die in umgekehrtem Sinne dagegen starke Beschwerden nach sich ziehe. Wir werden durch weitere klinische Nachuntersuchungen ähnlichen Beobachtungen nachgehen müssen.

Herrn Bardenheuer müssen wir dankbar sein, daß er seinen Standpunkt zur Frakturbehandlung hier präzisiert hat. Nach den Aussprüchen seiner Schüler hätte man glauben müssen, daß dort nur die Extensionsbehandlung anerkannt werde, und das sei ein Schematismus, der, wenn schon überall in der Medizin, so ganz besonders für die Frakturbehandlung verwerflich sei. (Selbstbericht.)

---

68) **Goecke** (Mülheim a. Rhein). Eine mit Verlängerung geheilte Oberschenkelfraktur. (Mit Krankenvorstellung.)

Nach einer komplizierten Spiralfraktur im oberen Drittel des Oberschenkels eines 21jährigen Mannes war nach der Heilung eine meßbare Verlängerung des gebrochenen Knochens von 2 cm zu konstatieren, die auch nach Jahresfrist noch bestand. Die Heilungsdauer unter Bardenheuer'scher Längsextension mit 30 Pfund Belastung hatte 10 Wochen in Anspruch genommen. Eine anamnestische Erklärung für die Verlängerung ließ sich nicht finden; ebensowenig ergab das nach der Heilung aufgenommene Röntgenbild einen Anhaltspunkt — keine Verhakung, keine Interposition abgesprengter und dislozierter Knochenstückchen. Es zeigte sich vielmehr, daß noch immer eine Verschiebung der Fragmente ad longitudinem bestand, so daß daraus eigentlich eine Verkürzung von 2,3 cm hätte resultieren müssen. Im ganzen ist daher eine Verlängerung von 4—5 cm vorhanden. Es muß deshalb angenommen werden, daß es sich hier um einen jener seltenen Fälle von vermehrtem und verspätetem Knochenwachstum handelt, bei welchem nach Verknöcherung der Epiphysen ein Wachstum im Sinne der Wolff'schen Expansionstheorie erfolgt ist.

(Selbstbericht.)

---

69) **Kuhn** (Kassel). Geräteimprovisation bei der Behandlung der Oberschenkelfrakturen.

K. wendet seine Stangen-Ösen-Rollen-Klammer-Apparate mit ganz besonderem Vorteil bei der Behandlung der Oberschenkelfrakturen mit Extensionsverbänden an.

Seine Apparate und Prinzipien erlauben ihm mit Leichtigkeit die Schaffung fester Stützpunkte außerhalb des Bettes in der Nähe des unteren Bettendes, zur Anbringung von Extensionsrollen an diesen Stellen.

Bilder erläutern die Absichten K.'s und geben einen Begriff von der Einfachheit des Vorgehens. (Selbstbericht.)

---

70) **A. Hofmann** (Karlsruhe). Über den Ersatz des Rollensystems bei Extensionsverbänden durch Umsetzung des Längszuges in queren Zug.

H. demonstriert ein Extensionsverfahren, wobei der longitudinale Zug nach unten in einen queren Zug umgewandelt wird. Der Zweck dieses Verfahrens beruht in der Möglichkeit, dasselbe überall improvisieren zu können. Nichtsdestoweniger vermag das Verfahren einen dauernden Streckverband zu ersetzen. Der Rollenträger mit seinen Rollen fällt vollständig weg.

Fig. 1.

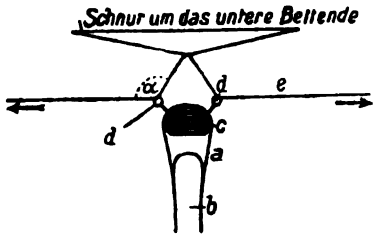


*a* = Extensionsstreifen.
*b* = Extremität.
*c* = Spreizbrett.
*d*, *d'* = Ringschrauben.

Fig. 3.

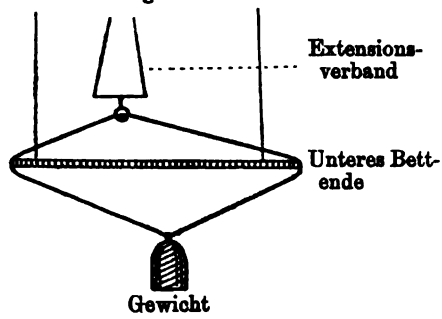


Fig. 2.

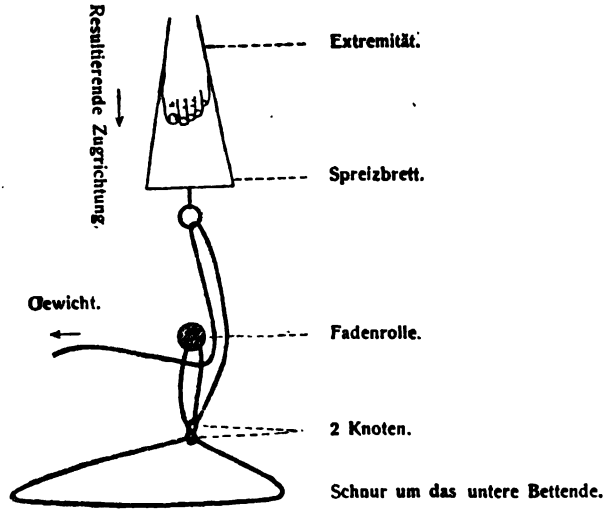


Die erste Modifikation des Verfahren ist aus Fig. 1 ersichtlich. Sie ist namentlich bei Kindern zu empfehlen, weil die Extremität sehr gut in der Schwebe gehalten und am Ausgleiten nach der Seite verhindert wird.

Die Zugkraft nach unten beträgt theoretisch $2Q \sin \alpha$, praktisch, d. h. mit Einrechnung der Reibung, ca. die Hälfte der beiderseits angehängten Gewichte.

Die zweite Art (Fig. 2), eignet sich für Anwendung großer Kraft schon deswegen, weil nach dem Prinzip des Flaschenzuges das angehängte Gewicht durch Zurücklegung eines längeren Weges den Nutzeffekt der nach abwärts ziehenden Kraft vermehrt.

Die dritte Art (Fig. 3) besitzt im allgemeinen nur den Wert einer Improvisation, da sie sehr viel Reibung zu überwinden hat.

In allen 3 Fällen geschieht die Umsetzung mit den denkbar einfachsten und allerorts zu beschaffenden Mitteln. Es ist gleichgültig, ob man eine Schiene, einen Schlitten anwendent oder die Extremität auf der Unterlage gleiten läßt. Letzteres ist bei Kindern sehr zu empfehlen. (Selbstbericht.)

---

71) **Finck** (Charkow). Ein Gipshülsenverband zur Behandlung von Frakturen, insbesondere denen des Oberschenkels.

Mit Hilfe dieser Verbandmethode ist es möglich, die Frakturen des Oberschenkels mit größerer Sicherheit als bisher im Gipsverbande zu reponieren und auch zu retinieren. Die Reposition erfolgt, falls Schwierigkeiten zu überwinden sind, ganz systematisch, Schritt für Schritt, und stehen diesem etappenmäßigen Vorgehen die Tage bis zum Beginn der Konsolidation zur Verfügung.

Zu diesem Zwecke werden bei bis zum rechten Winkel gebeugten Hüft- und Kniegelenken zwei Gipshülsen angelegt, eine zentralwärts von der Bruchstelle an bis zu den Mammillen, die zweite peripherwärts von der Bruchstelle bis zu den Zehen. Um Kantendruck auszuschließen, muß der Verband zu der Bruchstelle hin in eine Bindenschicht verjüngt auslaufen. Außerdem muß am gleichnamigen Perineum ein Reitzügel fest angezogen und über den Sitzknorren verlaufend an den Beckenteil angegipst werden.

Bis dahin wurde die Extremität in ihrer pathologischen Stellung ruhig nur gehalten.

Jetzt erst erfolgt die Reposition. Der Operateur erfaßt den durch den Verband in einem langen Hebelarm verwandelten peripheren Stumpf und reponiert nach gültigen Grundsätzen durch Zug, Druck, Rotierung und Hebelung. Da bei schweren Dislokationen dieses nicht gut auf einmal zu erreichen ist, wird man sich zuerst mit einer partiellen Korrektur begnügen, mit der Absicht, die völlige Reposition in der nächsten oder in einigen nächsten Sitzungen zu erreichen. Zur Realisierung dieses werden die beiden primären Gipshülsen so vereinigt, daß die vereinigende sekundäre Hülse zu jeder Zeit leicht wieder entfernt, also ausgewechselt werden kann.

Zu diesem Zwecke belegt man die Bruchstelle mit etwas Watte und umwickelt nun diese und die zunächst liegenden Teile des Gipsverbandes ca. zweihandbreit mit einer 4—5fachen trockenen Mullschicht.

Über diese kommt die sekundäre Gipshülse, welche ca. 4—5 cm über die trockene Mullschicht auf die primären Hülsen hinüberragt und dort sich mit ihnen vereinigt. Diese Randzone darf nicht mehr als zwei Gipsschichten erhalten, während die Mitte dicker gewählt wird. Nach der Erhärtung wird die sekundäre Hülse mit einem Längsschnitt im Bereiche der isolierenden Mullschicht durchtrennt. Dieser Schnitt dient als Vorbereitung zum Entfernen der sekundären Hülse dann, wenn die Korrektur weitergeführt werden soll. Man schiebt ein Elevatorium in die Schnittwinkel, und, dieses in der Isolierschicht vorschiebend, durchreißt man mühelos die dünne Randzone zirkulär. Dann wird die Hülse einfach abgenommen, die Korrektur weiter geführt, nach dieser sofort wieder eine solche auswechselbare sekundäre Hülse angelegt und so fort bis zur völligen und genauen Reposition. Dieser Verband ermöglicht auch eine genaue Kontrolle der Retention. Jedes Abweichen kann sofort wieder korrigiert werden; man bleibt Herr der Situation. (Selbstbericht.)

72) **P. Reichel** (Chemnitz). Demonstration eines seltenen Falles von Aneurysma arteriae femoralis.

R. demonstriert das durch Totalexstirpation gewonnene Präparat eines durch einen 5 Jahre zuvor erfolgten Stich verursachten traumatischen Aneurysma der Schenkelarterie, das durch seine außergewöhnliche Form eine große Seltenheit, vielleicht ein Unikum darstellt. Das Aneurysma bestand aus zwei völlig voneinander getrennten, eiförmigen, je faustgroßen, mit Blut und Gerinnseln gefüllten Bindegewebssäcken, welche an ihren oberen Polen durch je einen kurzen fingerdicken Stiel an der gleichen Stelle mit der Arteria femoralis kommunizierten, die ihrerseits sonst völlig unverändert zwischen beiden Säcken herabzog. Die Entstehung dieser eigentümlichen Form erklärt sich im vorliegenden Falle nicht etwa durch eine quere Durchstechung beider einander gegenüberliegenden Wände der Arterie, sondern durch den Sitz der Verletzung genau an der Durchtrittsstelle des Gefäßes durch den Adduktorenschlitz. So war es zu einem Blutaustritt nach beiden Seiten des Adductor magnus und durch allmähliche Umformung der primären Hämatome zur Bildung je eines Aneurysmasackes, des einen zwischen Adductor und sartorius, des anderen zwischen Adductor und Semimembranosus gekommen. — Pat. wurde durch die Operation geheilt und wieder völlig arbeitsfähig. (Selbstbericht.)

73) **Lampe** (Bromberg). Das funktionelle Resultat nach ausgedehnter Resektion des distalen Femurendes wegen Sarkom. (Demonstration.)

Bisher hat man nach dem Vorgange von v. Mikulicz die Funktion des Beines dadurch wieder hergestellt, daß der Femurstumpf in eine Vertiefung des Tibiakopfes eingepflanzt wurde.

Vortr. rät, behufs Vermeidung der hierdurch bedingten starken Verkürzung und behufs Nachahmung der Funktion des Kniegelenkes unmittelbar nach der Operation eine Gewichtsextension am Unterschenkel anzulegen und das Weitere einem gut gearbeiteten Schienenhülsenapparate mit Kniegelenk und Fersenzug zu überlassen. Bei Resektionen von geringer Ausdehnung dürfte der Fersenzug genügen, den durch die Entfernung des Knochenstückes geschaffenen Weichteilzylinder genügend zu spannen; bei solchen von größerer Ausdehnung ist es notwendig, den Weichteilzylinder durch Knochenplastik etwas zu steifen.

Im vorliegenden Falle sind 25 cm vom Femur entfernt; die Steifung ist zustande gekommen durch eine Spange periostalen Knochens, herrührend von einem Streifen Periost, der bei der Operation ohne Absicht zurückgelassen ist. Der vor $3^1/_2$ Jahren operierte junge Mann geht mit seinem Schienenhülsenapparat und einer um 5 cm erhöhten Sohle ohne Stock, mit völliger Nachahmung der Kniegelenksfunktion. Ohne den Schienenapparat schlottert der Unterschenkel willenlos gegen den Oberschenkel. (Selbstbericht.)

Diskussion:

Borchard (Posen) erwähnt, daß die Pat., welche er vor zirka 4 Jahren dem Chirurgenkongreß vorstellte, und bei welcher wegen Sarkom 27 cm aus der Kontinuität des Oberschenkels reseziert wurden, bis jetzt, also ca. 6 Jahre post operat., rezidivfrei geblieben ist. Die Funktion des Beines ist ohne Schienenapparat eine gute, die Beweglichkeit des Knies erhalten, die Muskeln haben sich verkürzt und ihrer neuen Funktion vollkommen angepaßt. (Selbstbericht.)

---

74) **Deutschländer** (Hamburg). Verrenkungsbrüche des Naviculare pedis und deren Folgen.

Die Brüche des Naviculare der Fußwurzel sind im Gegensatz zu den Frakturen des gleichnamigen Knochens der Hand nur spärlich beschrieben. Gleichwohl handelt es sich hierbei um eine Verletzung, die wahrscheinlich häufiger vorkommt, als die spärlichen Literaturangaben schließen lassen. D. ist in der Lage, über 5 Fälle zu berichten. Das veranlassende Trauma war meist ein ganz geringfügiges; in 3 Fällen handelte es sich um einfache Distorsionen bei jungen Mädchen nach Umknicken des Fußes; in 2 Fällen fanden schwerere Gewalteinwirkungen statt (Sturz auf die Fußspitze, Fall eines schweren Gegenstandes auf den Fußrücken). Die Fraktur entsteht in der Regel indirekt. Durch eine forcierte Bewegung im Chopart'schen Gelenk wird das Naviculare dorsalwärts vom Talus abgehebelt, während es plantarwärts fest gegen denselben angepreßt wird; wirkt nun die Schwere der Körperlast weiter auf den plantaren Teil des Knochens ein, so erfolgt die Fraktur. Der indirekte Entstehungsmechanismus erklärt, daß sich nicht nur im plantaren Teile des Naviculare ganz

charakteristische Veränderungen vorfinden, sondern daß bisweilen auch der Talus Spuren von Infraktionen aufweist. Die Verletzung ist nur durch das Röntgenbild nachweisbar; letzteres zeigt auch, daß es sich hierbei nicht bloß ausschließlich um Frakturen, sondern gleichzeitig auch um Subluxationen, also um Verrenkungsbrüche handelt (treppenförmiger Übergang vom Talus zum Naviculare, Längsstellung des Naviculare).

Die praktische Bedeutung dieser Verletzung besteht darin, daß diese Brüche Gelenkbrüche des Chopart'schen Gelenkes sind. Nicht selten schließt sich an die Verletzung eine Arthritis deformans des Chopart'schen Gelenkes an, die im Röntgenbilde namentlich im dorsalen Teil des Gelenkes ganz typische Veränderungen aufweist. Klinisch äußert sich diese Arthritis in Schmerzhaftigkeit und Steifheit des Fußes und im Unvermögen, denselben irgendwie länger zu gebrauchen; objektiv findet sich nur eine Prominenz des Naviculare und eine ausgesprochene Wadenmuskelatrophie. Therapeutisch erweist sich die konservative Behandlung ziemlich machtlos; auch Einlagenbehandlung vermag den Zustand nur zu bessern, aber nie völlig zu beseitigen. In 2 Fällen hat D. mit operativen Eingriffen (Resektion und Exstirpation des Naviculare) gute Heilresultate erzielt. (Selbstbericht.)

# Zentralblatt

für

# CHIRURGIE

herausgegeben

von

**K. Garrè,** in Bonn, **F. König,** in Berlin, **E. Richter,** in Breslau.

Vierunddreißigster Jahrgang.

Wöchentlich eine Nummer. Preis des Jahrganges 20 Mark, bei halbjähriger Vorauszahlung. Zu beziehen durch alle Buchhandlungen und Postanstalten.

**Nr. 32.** **Sonnabend, den 10. August.** **1907.**



**Inhalt:** I. F. **Steinmann,** Eine neue Extensionsmethode in der Frakturenbehandlung. — II. **Riedel,** Die Unterbindung der A. subclavia oberhalb des Schlüsselbeins mittels Längsschnittes in der Richtung der Nerven und des Gefäßes. (Originalmitteilungen.)

1) **Bier,** Hyperämie als Heilmittel. — 2) **Donati** und **Delfino,** Bier'sche Hyperämie bei Knorpelheilung. — 3) **Klapp,** Skoliosenbehandlung. — 4) **Spangaro,** Herzwunden. — 5) **Goldschmidt,** Harnröhrenbesichtigung. — 6) **Wohlauer,** Urologisch-cystoskopisches Vademekum. — 7) **Proust** und **Vian,** Prostatasarkom. — 8) **Donati,** Hydronephrose. — 9) **Coudray,** Ectopia testis. — 10) **Runge,** Gynäkologie. — 11) **Lisniger,** Oberschenkelbruch. — 12) **Demiéville,** Fußgelenkverletzungen.

I. **M. Cohn,** Eine anatomische Grundlage zur Erklärung des Schulterblatthochstandes. — II. **Hartleib,** Pelotte zur Fixierung des Drainrohres bei Magenfisteln. (Originalmitteilungen.)

13) **Haenisch,** Apparat zur Röntgenphotographie. — 14) **Schwarz,** Radiometer. — 15) **Milkó,** 16) **Wiener,** Lumbalanästhesie. — 17) **Littauer,** Gaudaninhaut. — 18) **Arndt,** Elektromassagehandschuh. — 19) **Stark,** Kasuistik. — 20) **Goebel,** Hysterisches Ödem. — 21) **Vanverts,** Rippenknorpelverrenkung. — 22) **Lotze,** Röntgenoskopie der Lunge. — 23) **v. Herczel,** Lungenechinokokkus. — 24) **Franco,** Entzündliches Brustdrüsenadenom. — 25) **Bloch,** Zur Kathetereinführung. — 26) **Leistikow,** Pinselapparat für Urethritis. — 27) **Cunningham,** Harnretention bei perniziöser Anämie. — 28) **Krömker,** Prostataabszesse. — 29) **Haenisch,** 30) **Freyer,** 31) **Forsyth,** Prostatahypertrophie. — 32) **Loewenhardt,** Zur Steinkrankheit der Harnwege. — 33) **Hedrén,** Harnblasenriß. — 34) **Walker,** Harnblasengeschwür. — 35) **Dalziel,** Harnleitertransplantation. — 36) **Verhoogen,** Harnblasenexstirpation. — 37) **Draudt,** Urachusanomalien. — 38) **Ekehorn,** 39) **Jeannel** und **Morel,** Hydronephrose. — 40) **Rolando,** Pyonephrose. — 41) **Greil,** Paranephritische Abszesse. — 42) **Thevenot,** Zerreißung der Nierengefäße. — 43) **Löwenhardt,** Renale Massenblutung. — 44) **Doering,** Zur Nierenchirurgie. — 45) **Walters** und **Hall,** Retroperitoneales Sarkom. — 46) **Rosenberger,** Hämo-Lymphangiom des Hodensackes. — 47) **Boese,** Stieltorsion eines Bauchhodens. — 48) **de Beule,** Scheidenkrebs. — 49) **Weir,** Stieltorsion von Eierstocksgeschwülsten. — 50) **Addicks,** Schlitzschuß des N. ulnaris. — 51) **Delitzin,** Rychanotrepan.

I.

# Eine neue Extensionsmethode in der Frakturenbehandlung.

(Vorläufige Mitteilung.)

Von

Dr. **Fr. Steinmann** in Bern.

Die Haftpflichtgesetzgebung und Röntgenphotographie haben uns darüber aufgeklärt, wie schlecht im ganzen die Resultate der Frakturenbehandlung noch sind. Wenn wir aber bedenken, daß nach Hoffa $^2/_3$ der Invaliditätsentschädigungen auf die Frakturen entfallen, so können wir ermessen, welchen nationalökonomischen Fortschritt die geringste Besserung dieser Behandlung darstellt. Die häufigsten Ursachen der Funktionsstörung nach Frakturen sind starke Verkürzung und Steifigkeit der anstoßenden Gelenke, dann Muskelatrophie, Callushypertrophie, Dekubitus, Gangrän usw. Die verschiedensten Methoden haben sich in der Frakturenbehandlung versucht, von der rein anatomischen (blutige Naht) bis zur rein funktionellen (Lucas-Championnière). In der richtigen Vereinigung beider liegt wohl das Wesen einer erfolgreichen Frakturbehandlung. Die Fragmente müssen gut reponiert und reponiert erhalten werden; zugleich aber muß die Funktion der benachbarten Muskeln und Gelenke nicht geschädigt, sondern im Gegenteil geübt werden (frühzeitige Bewegung, Massage). Am besten entspricht diesen Forderungen die Extension. Sie vermag einzig von den unblutigen Verfahren erhebliche Dislokationen zu beseitigen und die permanente elastische Retraktion der Muskeln zu bekämpfen. Die meisten Extensionsmethoden zwingen aber entweder das frakturierte Glied zu absoluter Ruhe, oder belasten einzelne Stellen desselben zu sehr (Dekubitus), oder erlauben keinen genügenden Zug.

Große Verdienste um die Extension hat sich Bardenheuer erworben und wohl die besten Resultate der neueren Zeit mit derselben erzielt. Neben der Ausbildung der Quer- und Rotationszüge ist eine seiner Hauptneuerungen die Einführung genügender Gewichte zur Aufhebung der Verschiebung, d. h. viel größerer Gewichte, als sie bisher gebräuchlich waren (z. B. 30 kg bei Oberschenkelfrakturen). Die hohen Gewichte müssen vom ersten Tage an gebraucht werden. Daneben soll frühzeitig die gymnastische Behandlung einsetzen. Diesen Postulaten kommen die Bardenheuer'schen Heftpflasterextensionsverbände besser nach als alle anderen. Aber auch sie haben ihre Schattenseiten. Ihre Technik ist keine leichte; dazu benötigen sie eine fortwährende Kontrolle, welche eigentlich bloß im Spital richtig durchgeführt werden kann, in ländlichen Verhältnissen direkt unmöglich ist. Mittels Heftpflasterverbandes einen Zug auszuüben von 15—30 kg, ohne den Pat. zu belästigen oder zu schädigen, ist eine Kunst. Wir sehen bei der Heftpflasterextension

Ekzem, Dekubitus, ja Gangrän auftreten. Ich habe selbst in einem Spital einen Fall von letzterer gesehen, der zur Amputation des Beines führte. Bardenheuer wird mir zwar entgegen halten, daß solche Fälle auf Mängel der Technik oder Kontrolle zurückzuführen seien. Mir beweisen sie bloß, daß letztere bei der Heftpflasterextension nicht einfach genug sind, um solche Vorkommnisse zu verunmöglichen. Eine weitere unangenehme Folge der Heftpflasterextension sind die hier und da durch Überdehnung der Bänder auftretenden Schlottergelenke, weil eben der ganze periphere Gliedabschnitt als Angriffsfläche gebraucht wird. Dadurch wird, obwohl Bardenheuer die Heftpflasterstreifen über den Gelenken nicht kleben läßt, auch die Beweglichkeit der Extremität für die gymnastische Übung zu stark behindert.

Ich glaube nun, heute in dem von mir als Nagelextension bezeichneten Verfahren eine Methode vorführen zu können, welche alle diese Nachteile nicht besitzt. Nehmen wir als Beispiel eine Femurdiaphysenfraktur. Meine Behandlung derselben ist folgende: Ich nehme zwei sehr spitze, schlanke, vernickelte Stahlnägel von 6—8 cm Länge mit breitem Kopf, sterilisiere dieselben durch Kochen und schlage sie mit einem Hammer beiderseits am unteren Femurende durch die desinfizierte Haut und die Weichteile in die Kondylen ein. Als Einschlagstelle wähle ich jeweilen den oberen Rand des Kondylus und richte die Spitze schräg abwärts gegen den jenseitigen Epikondylus. Zum Einschlagen werden die Nägel mit einer ebenfalls sterilisierten Zange gefaßt. An die etwa 1 cm aus der Haut hervorragenden Kopfenden der Nägel können mittels Schnur oder besser Draht und der gewöhnlichen Extensionseinrichtungen beliebige Gewichte angehängt werden. Die Extension ist in wenigen Minuten eingerichtet.

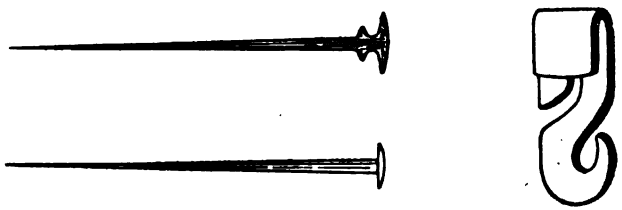

An besonderem Material benötigt man also zu meinem Verfahren an Stelle des Heftpflasters zwei der erwähnten Nägel.

Eine am Kopfende derselben liegende Rinne oder ein Anhängeapparat in Form eines Doppelhakens mit über den Nagelkopf greifender Kappe nimmt den Extensionsdraht auf und hindert ihn am Nachinnenrutschen und daraus folgenden Druck auf die Haut. Des weiteren braucht man eine sterilisierbare Zange zum Festhalten der Nägel während des Einschlagens und event. zum Biegen des Drahtes[1].

[1] Herr Instrumentenmacher Kloepfer in Bern hat nach meinen Angaben ein Besteck zur Nagelextension zusammengestellt, bestehend aus sechs Paar Nägeln verschiedener Größe, einer entsprechenhen Zange und einem Stück Drahtschnur.

Im Notfall ersetzt der Nadelhalter des Taschenbestecks diese Zange. In jedem Hause wird etwa ein Stücklein Draht aufzutreiben sein. Ob unsere Nägel durch gewöhnliche schlanke Nägel im Notfall ersetzt werden dürfen, wird wohl eben einmal der letztere lehren.

Das Einschlagen der Nägel ist an und für sich selbst ohne Lokalanästhesie leicht erträglich, wie ich es bei der Fixation stets reluxierender Claviculaluxationen erprobt habe. Bei den Frakturen habe ich meist wegen der zu erwartenden Erschütterung der Bruchstelle eine ganz kurze Narkose gemacht, kürzlich aber doch bei einer Unterschenkelfraktur dieselbe unterlassen, ohne daß der Pat. unerträgliche Schmerzen angegeben hätte. Vielleicht wird eine genügende Fixation des peripheren Fragmentes oder die Konstruktion eines Apparates zum Hineindrücken der Nägel später die Narkose unnötig machen. Letztere hat aber den Vorteil, daß der Pat. von der ganzen Prozedur nichts sieht und nicht, durch die Idee eines im Knochen steckenden Nagels beeinflußt, Beschwerden empfindet.

Die Gefahr einer primären Infektion durch die eingeschlagenen Nägel ist bei richtiger Handhabung der sehr einfachen Asepsis unwesentlich, und habe ich bei vorherigem Auskochen der Nägel keine entzündliche Reaktion gesehen. Auch die Gefahr der sekundären Infektion kann nicht groß sein. Ich habe bei schmutzigen Pat. die Eintrittsstelle wochenlang ohne antiseptischen Schutz gelassen, ohne entzündliche Reaktion zu bekommen. Immerhin halte ich für angezeigt, die Eintrittsstelle des Nagels mit etwas Kollodium zu bestreichen oder einen Jodoformgazestreifen lose um den Nagel zu schlingen.

Durch eine darüber gelegte Binde oder bloß einen Wattebausch kann dem Pat. die Befestigungsart der Extension verborgen werden, wenn er über diese im unklaren gelassen werden soll.

Meine Extensionsmethode ist nämlich, ich erachte dies als einen Hauptvorteil derselben, vollständig schmerzlos, selbst beim stärksten Gewichtszug. Der letztere braucht allerdings gewöhnlich nicht so groß zu sein, wie bei der Heftpflasterextension, weil er weniger Verlust durch Reibung des peripheren Gelenkabschnittes auf der Unterlage erleidet und deshalb um so intensiver auf die Fragmente wirkt.

Reizung der Haut, Ekzem, Zirkulationsstörungen durch Schnürung, ischämische Muskellähmungen, Dekubitus, Gangrän und wie alle die dem Heftpflasterzugverband anhaftenden Beschwerden und Gefahren heißen, kennt unsere Methode nicht. Sie braucht deshalb keine so intensive Kontrolle wie jener und kann ruhig bei den größten Gewichten tagelang sich selbst überlassen werden, ohne die Gefahr der oben angeführten Schädigungen zu laufen.

Die Nagelextension läßt den ganzen peripheren Abschnitt der Extremität frei und unbehindert für jede Bewegung, erlaubt deshalb frühzeitige und ausgiebige gymnastische Behandlung.

Am deutlichsten tritt der Vorteil meiner Extension, nur zwei Punkte als Angriffsstelle zu benötigen, hervor bei den mit Haut-

verletzungen einhergehenden, speziell den komplizierten Frakturen. Diese verunmöglichten bisher oft eine Extension und zeigten eine dementsprechend scheußliche Heilung. Unsere Methode erlaubt auch bei diesen einen gehörigen Zug und zugleich freien Zugang für die Behandlung der Wunden.

Unser Verfahren kann einen großen Einfluß auf das periphere Fragment ausüben, speziell was die Rotation anbelangt, und erspart deshalb manchen schnürenden Rotationszug.

Hat die Extension ihren Zweck erfüllt, so können die Nägel mit Leichtigkeit wieder herausgezogen werden, da sie sich mit der Zeit etwas lockern. Die Lockerung, offenbar die Folge einer gewissen Druckatrophie des Knochens, macht ein schräges Einschlagen der Nägel notwendig. Je kompakter der Knochen, um so geringer die Lockerung. In ganz kompakten Knochen dringen die Nägel nicht ein. Da wo sie eindringen, ist dagegen auch keine Splitterung zu befürchten.

Nach der Entfernung der Nägel schließen sich die Einstichstellen unter einem Kollodial- oder Heftpflasterverbändchen bald.

Was das Anwendungsgebiet der Nagelextension betrifft, so kann sie fast überall die Heftpflasterextension ersetzen. In erster Linie ist sie geeignet, wo große Gewichtszüge angewendet werden müssen, und kann am leichtesten angebracht werden, wo große Knochenmassen mit geringer Weichteilbedeckung zur Verfügung stehen, also z. B. am unteren Femurende bei Oberschenkelfrakturen.

Eine Verletzung wichtigerer Weichteile ist, wenn der Arzt ein bißchen Anatomie walten läßt, unmöglich. Ich habe bis jetzt das Verfahren bei Ober- und Unterschenkelfrakturen erprobt, bei letzteren die Nägel an der oberen Grenze der Malleolen einschlagend.

Am toten Knochen habe ich die Nagelextension an den verschiedensten Stellen versucht, z. B. am unteren Humerusende, wo an 3 cm langen Nägeln, welche in die Epikondylen eingetrieben wurden, 3—5 kg wochenlang hingen. Bei Schenkelhalsfrakturen wird ein in die Trochantermasse eingetriebener Nagel die Extension aufnehmen und diese nach Lauenstein für die Zugbehandlung am schwersten zugängliche Fraktur in ein dankbares Objekt derselben umwandeln. Auch dislozierte, kurze, der Heftpflasterextension unzugängliche Fragmente können durch einen eingetriebenen Nagel in die richtige Stellung übergeführt werden. (Dislozierte proximales Fragment bei den subtrochanteren Frakturen des Oberschenkels, dislozierter Kopf bei Frakturen am oberen Humerusende usw.) Überhaupt erweitert sich bei jedem näheren Studium das der Methode zugängliche Gebiet. Die von mir besorgte Retention einer Luxatio claviculae acromialis mittels eines schräg durch Haut, Weichteile und Gelenkenden durchgetriebenen Nagels zeigt einen von der Extension abseits liegenden Teil dieses Anwendungsgebietes.

Dies die wesentlichsten Eigenschaften meiner Nagelextension. Sie braucht einige aseptische Kautelen, etliche anatomische

Kenntnisse und häufig eine kurze Narkose, ist dagegen einfacher und rascher besorgt als die Heftpflasterextension, erlaubt die sofortige Anwendung großer und besser wirkender Gewichte, ist für den Pat. beim stärksten Zug schmerzlos, schließt jegliche Reizung der Haut, Zirkulationsstörungen, Dekubitus und Gangrän vollkommen aus und braucht deshalb keine intensive Kontrolle. Sie gestattet die sofortige Aufnahme der gymnastischen Behandlung und ist bei komplizierten Frakturen in gleicher Weise verwendbar wie bei den unkomplizierten.

Die Methode ist nun noch neu und sicherlich mancher Verbesserung fähig. Ich glaube aber, daß sie ein brauchbares Verfahren darstellt und meine, daß mir derjenige, welcher sie bei einer Oberschenkelfraktur hat funktionieren sehen, beipflichten wird.

Eine etwas ausführlichere Arbeit erscheint nächstens im Korrespondenzblatt für Schweizer Ärzte.

Bern, Juli 1907.

---

## II.

# Die Unterbindung der Arteria subclavia oberhalb des Schlüsselbeines mittels Längsschnittes in der Richtung der Nerven und des Gefäfses.

Von

Prof. **Riedel** in Jena.

Gefäßunterbindungen am »Orte der Wahl« werden am Lebenden im allgemeinen selten gemacht; man übt sie vorwiegend an der Leiche in den Operationskursen nach alten, anscheinend bewährten Methoden resp. Schnittführungen. Dieselben entsprechen nicht immer den Anforderungen der modernen Chirurgie. Ich habe kürzlich[1] schon darauf hingewiesen, daß die Durchschneidung des Obliquus internus und Transversus fast rechtwinklig auf ihre Fasern zwecks Unterbindung der Arteria iliaca externa meist zur Bildung von Hernien führen dürfte; die genannte Arterie sollte mittels Kreuz- resp. Zickzackschnittes unterbunden werden nach dem bei Exstirpation der Appendix vielfach angewandten Verfahren; dadurch wird man sicher den Bauchbruch vermeiden. Gutes Oberlicht vorausgesetzt ist die Operation leicht; ich habe die Arterie einmal beim Lebenden provisorisch — es handelte sich um die Exstirpation eines Aneurysma der Femoralis — unterbunden, sodann aber das Gefäß wiederholt bei Entfernung tuberkulöser Lymphdrüsen aus der Beckenschaufel freigelegt; in allen diesen Fällen hätte die Unterbindung keine Schwierigkeiten gemacht.

Nicht mehr zeitgemäß und verbesserungsfähig ist gleichfalls der jetzt noch allgemein geübte Schnitt oberhalb und parallel der Clavicula

[1] Münchener med. Wochenschrift 1907. p. 651.

zwecks Unterbindung der Arteria subclavia lateral vom Scalenus. Was in den Operationskursen gelehrt wird betreffs Unterscheidung von Nerven (drehrund) und Arterien (platt) bezieht sich in erster Linie auf diese Unterbindung; man soll durch Palpation feststellen, ob man Nerv oder Arterie vor sich hat; sodann soll man das Tuberculum Lisfrankii abtasten. Ganz abgesehen nun davon, daß eine atheromatös entartete Arterie oft auch dem palpierenden Finger als rundlich erscheint, das Tuberculum Lisfrankii zuweilen wenig entwickelt ist — soll man doch in heutiger Zeit überhaupt mit den Fingern nicht in den Wunden herumtasten (König), sondern dieselben nur mit Instrumenten berühren. Wir lehren also in den Operationskursen ein Verfahren, das am Lebenden nicht angewandt werden darf.

Bei der gebräuchlichen Schnittführung kommt man aber ohne Palpation nicht aus; deshalb muß ein Schnitt gewählt werden, der das Gefäß dem Auge und Instrumenten gut zugänglich macht. Dazu genügt ein einfacher Längsschnitt in der Richtung der Nerven resp. des Gefäßes; eines Lappenschnittes (Zuckerkandl) bedarf es nicht einmal, wenn derselbe natürlich auch noch bessere Übersicht schafft, am Lebenden also event. vorzuziehen wäre. Der Schnitt beginnt ungefähr in der Höhe des Processus transversus vom 5. Halswirbel und führt direkt bis zur Mitte der Clavicula. Nach Trennung von Haut und Platysma kommen zahlreiche Venen in den Schnitt; sie müssen doppelt unterbunden und durchschnitten, desgleichen müssen etwa vorhandene vergrößerte Lymphdrüsen entfernt werden. Von Arterien kommt nur die schon etwas tiefer gelegene Transversa colli zur doppelten Ligierung. Sehr rasch findet man den zu oberst gelegenen Nerven, unterscheidet dadurch genau zwischen Scalenus anticus und medius; in der Rinne zwischen beiden geht man nach abwärts, sieht bald den zweiten, dann den dritten Nerven, endlich auch in großer Tiefe die Arterie; trotz dieser Tiefe ist bei gutem Lichte das Aufsuchen und Unterbinden des Gefäßes relativ leicht, wenn auch die Versorgung desselben immer die schwierigste Gefäßunterbindung bleiben wird, wenn wir von der Ligatur der Art. vertebralis absehen.

Ich habe diesen Längsschnitt während des letzten Semesters immer im Operationskurse üben lassen; die Studenten fanden das Gefäß viel leichter als früher mittels des Querschnittes; zuweilen gerieten sie etwas weit nach hinten in die Substanz des Scalenus medius hinein; gelegentlich wurde schon das Gefäß durch den vorn unter den Scalenus anticus eingesetzten Langenbeck'schen Haken mit emporgehoben, doch lassen sich diese Fehler ja leicht vermeiden. Für gewöhnlich hat man die Arterie rasch. Nur einmal habe ich bis jetzt Gelegenheit gehabt, die Arterie am Lebenden zu unterbinden (Aneurysma der Aorta; zuerst Art. subcl., dann Carotis communis unterbunden, keine Hemiplegie, aber 14 Tage später Tod durch Ruptur des Aneurysmas). Die Operation mit gewöhnlicher Schnittführung war ganz außerordentlich schwer. Die Arterie pulsierte bei dem arg heruntergekommenen 36jährigen Herrn absolut nicht, sie war von sehr

geringem Durchmesser; ich habe wohl eine halbe Stunde gebraucht, ehe ich sie hatte; das würde beim Längsschnitte anders gewesen sein.

Die Unterbindung der Art. subcl. wird nach wie vor am Lebenden selten gemacht werden; klinisch hat also vorstehende Mitteilung wenig Wert. Mehr Interesse hat sie vielleicht für Examinatoren und Examenskandidaten; von letzteren ist schon mancher über die Unterbindung der Art. subcl. gestolpert, das »da capo« ist aber für beide Teile unangenehm. Für die Ligatur der Art. subclavia unterhalb der Clavicula muß es beim alten Usus bleiben, weil man sonst den M. pectoralis major quer durchtrennen muß; leichter freilich ist auch diese Operation, wenn man in der Richtung des Gefäßes schneidet.

Jena, den 7. Juli 1907.

---

1) **Bier.** Hyperämie als Heilmittel. 5. Auflage. 39 Abbildungen. 478 S.

Leipzig, F. C. W. Vogel, 1907.

In kurzer Zeit sind seit der Besprechung der 2. Auflage des bekannten Werkes (dieses Zentralblatt 1906 Nr. 1) drei weitere Auflagen erschienen. Die vorliegende 5. Auflage weist an zahlreichen Stellen beträchtliche Umarbeitungen auf. Mit der wachsenden Erfahrung sind eine Reihe neuer Behandlungsgebiete für die Hyperämietherapie hinzugekommen; so berichtet B. über gute Erfolge bei Keloiden, bei Tendovaginitis crepitans, bestimmten Hautkrankheiten und Erkrankungen des Zentralnervensystems (Kopfstauung), bei Affektionen der oberen Luftwege u. a. m. Im allgemeinen sind diese neuen Abschnitte kurz gehalten, um den Umfang des Buches nicht zu stark zu vermehren. Diese vielseitigen Anwendungsformen zeigen, daß die Hyperämiebehandlung kein einseitiges spezialistisches, sondern ein allgemein physiologisches, die Selbstheilung unterstützendes Mittel ist, und es verdient dies hervorgehoben zu werden, weil man zurzeit sich gerade etwas ausschließlich fast nur mit den Hyperämiewirkungen bei akuten Infektionen beschäftigt.

Allerdings haben gerade diese Abschnitte, und zwar aus dem angeführten Grunde, in der vorliegenden Auflage die wesentlichsten Veränderungen und Erweiterungen aufzuweisen. Die Erfahrungen auf diesem Gebiete haben sich in den letzten $1^1/_2$ Jahren dank der Mitarbeit vieler außerordentlich vergrößert. Die zahlreiche Literatur, die hierüber erschienen ist, ist vom Verf. aufs sorgfältigste berücksichtigt und kritisch verwertet worden. Ganz besonders eingehend hat sich B. naturgemäß mit der Widerlegung der Einwände der Gegner dieser Behandlungsmethode beschäftigt. Die Krankengeschichten sind vermehrt, und eine Reihe neuer Beobachtungen sind hinzugekommen. Jedes einzelne Kapitel dieses Abschnittes hat an Umfang gewonnen, neue Kapitel sind eingeschoben, und am Schluß des Abschnittes faßt B. noch einmal seine eigenen Erfahrungen sowie die anderer Autoren

bei akuten Eiterungen in einem kurzen Rückblick übersichtlich zusammen.

Als praktische Neuerung verdient noch die Beigabe eines Autoren- und Inhaltsverzeichnisses erwähnt zu werden, das bisher gefehlt hat und das bei der Fülle des Stoffes die Orientierung ungemein erleichtert. Sicher wird auch die vorliegende Auflage dazu beitragen, das Verständnis für die Hyperämiebehandlung zu vertiefen. Der Preis des Buches ist, trotzdem es um mehr als drei Druckbogen zugenommen hat, in anerkennenswerter Weise von der Verlagsfirma nicht erhöht worden, sondern derselbe geblieben (ℳ 12).

**Deutschländer** (Hamburg).

---

2) **Donati e Delfino.** Sull' influenza della stasi alla Bier nel processo di guarigione delle ferite della cartilagine auricolare.

(Riforma med. 1906. Nr. 47.)

Zur Lösung der in dem Titel angedeuteten Frage hat D. bei seinen Versuchstieren (Kaninchen) an beiden Ohren unter streng aseptischen Kautelen je eine Schnittwunde durch Haut und Knorpel gesetzt; die Haut wurde wieder vernäht und ein Kollodiumverband angelegt. Durch Verschiebung der Haut wurde Sorge getragen, daß die Haut- und Knorpelwunde nicht übereinander lagen. Es wurde alsdann das eine Ohr gestaut, das andere als Kontrollversuch nicht hyperämisiert. Die Resultate waren ganz eklatante: Die Heilung der Wunde vermittels eines Knorpelcallus erfolgte auf der gestauten Seite so rasch, daß nach 50 bis 60 Tagen — wo auf der Kontrollseite kaum ein Beginn zu sehen war — schon analoge Bilder beobachtet wurden, wie sie sonst erst nach 3 bis 6 Monaten sich zeigen. Auch über die Art der Regeneration des Knorpels gaben die Experimente Aufschluß: Dieselbe erfolgte teils vom Perichondrium aus, teils durch Metaplasie des initialen Bindegewebscallus, während der alte Knorpel sich nicht beteiligte. Die elastischen Fasern scheinen durch eine Differenzierung der kollagenen Fasern des Bindegewebes zu entstehen. Sie erscheinen frühzeitig im Knorpel, der vom Perichondrium entsteht.

**A. Most** (Breslau).

---

3) **Klapp.** Funktionelle Behandlung der Skoliose. 95 Seiten. 58 Abbildungen.

Jena, G. Fischer, 1907.

In Form einer Monographie schildert K. die Entstehung und den bisherigen Ausbau seiner Skoliosenbehandlung, die noch mehr wie die sonst geübten Methoden, ja ausschließlich durch methodische und in zweckmäßige Bahnen geleitete Übung der Muskeln diesen die Hauptarbeit bei der Beseitigung der Deformität und ihrer Komplikationen zuteilt. Ausgehend von dem Grundsatze, daß die Skoliose eine Volkskrankheit ist, zu deren wirksamer Bekämpfung die dünngesäten ortho-

pädischen Spezialisten und Institute bei weitem nicht genügen, will K. den praktischen Ärzten eine Methode geben, die es ihnen ermöglicht, eine zweckmäßige Behandlung selbst durchzuführen, wobei allerdings eine gewisse Kontrolle eines Facharztes nicht zu entbehren sei. Gerade darauf, daß seine Methode überall ohne nennenswerte Kosten durchführbar ist, legt er das Hauptgewicht, da nur eine »soziale Behandlungsmethode« einer Volkskrankheit wirksam gegenübertreten könne. Dieses Prinzip tritt uns in der Arbeit immer wieder entgegen.

Im ersten Kapitel kritisiert K. kurz die am meisten üblichen Behandlungsmethoden, bekennt sich als absoluter Gegner des Korsets, und damit jeder gewaltsamen Redression, da diese ja Korsetgebrauch nötig macht. Mehr zu loben ist schon das Verfahren der passiven Mobilisierung und Festhalten des Erreichten durch Übungen, Gymnastik und Massage, wie es in den Schulthess'schen Bewegungsapparaten in vollkommener Weise erstrebt wird — aber auch hier steht das Mechanische zu sehr im Vordergrund, und die Funktion tritt zurück. Auch kommen die teueren Apparate wieder nur reichen Leuten zugute. K. sucht lediglich — darüber handelt das zweite Kapitel — durch aktive Muskelübungen eine Mobilisierung der Wirbelsäule zu erreichen, eine Möglichkeit, die durch die Schlangenmenschen erwiesen ist.

K.'s Methode setzt sich aus zwei Teilen zusammen: erstens dem sog. Kriechverfahren und zweitens einer Reihe von Freiübungen. In Nachahmung des Ganges der Vierfüßler, die bei jedem Schritt eine ausgiebige Bewegung der Wirbelsäule deutlich erkennen läßt, läßt K. die Kinder ebenfalls auf allen Vieren — d. h. auf Händen und Knien — herumkriechen. Dadurch wird die Wirbelsäule entlastet und außerdem wie ein Telegraphendraht zwischen zwei Stangen ausgespannt, wodurch ein Ausgleich seitlicher Krümmungen erleichtert wird. Durch einige in Kriechstellung vorgenommene Biegungsmanöver läßt sich auch eine Torsion in gewünschtem Sinne ermöglichen.

Im vierten Kapitel werden uns in Wort und Bild die einzelnen Freiübungen vorgeführt, die in stehender, sitzender, kniender und liegender Haltung ausgeführt werden, und die zum Teil mit den anderorts üblichen mehr oder weniger übereinstimmen. K. läßt die Kinder 2 Stunden am Tage turnen, legt großen Wert auf kräftige Ernährung und langen Schlaf (11—12 Stunden). Vor jeder Turnstunde erhalten die Kinder ein Heißluftrückenbad in einem bankähnlichen Gestell, in dessen Rückenlehne entsprechende Ausschnitte angebracht sind. K. hält dies für sehr wesentlich, überschreitet damit aber wohl die Grenzen der »einfachen« Behandlungsmethode. Die Turnkleidung besteht aus einem Barchentschwimmanzug, dessen Rückenteil bis zum Becken ausgeschnitten ist und der im Sommer auf dem bloßen Körper getragen wird. Knie- und Fußspitzenschoner aus Tuch oder Leder vervollständigen den Anzug. Auf staubfreie gut gelüftete und temperierte Räume wird Wert gelegt und möglichst viel, auch im Winter, im Freien geübt. In den Ruhepausen wird Stehen und Sitzen ver-

boten und nur Rücken-, Bauch- oder Seitenlage erlaubt. Ein weiteres längeres Kapitel wird der Prophylaxe der Skoliose gewidmet; dieselbe soll beim Säugling beginnen und einen allgemein günstigen Kräftezustand erstreben. Am gefährlichsten ist die Haltung beim Schreiben — die Schrägschrift ist unbedingt zu verwerfen und durch Steilschrift zu ersetzen. Ein Muster eines zweckmäßigen Schreibstuhles wird abgebildet. Dringend zu fordern ist periodische Untersuchung aller Kinder durch Schulärzte. — Großer Wert wird auf Unterweisung der Eltern in Behandlung befindlicher Kinder gelegt (gedruckte Vorschriften, Elternunterrichtsstunde).

Über die Resultate der Behandlung geben einige Photogramme von sieben Pat. Aufschluß, Verf. glaubt mit seinem Verfahren Skoliosen I. und beginnenden II. Grades heilen, solche vorgeschrittenen II. und beginnenden III. erheblich, die vorgeschrittenen III. wenig resp. nicht bessern zu können.

Im »Turnanhang« sind die einzelnen Übungen genau beschrieben und abgebildet. **Vorderbrügge** (Danzig).

---

4) **S. Spangaro** (Padua). Sulla tecnica da seguire negli interventi chirurgici per ferite del cuore esudi un nuovo processo di toracotomia.

(Clinica chirurgica 1906. Nr. 3.)

Das Thema der Herzverletzungen, speziell der Stichverletzungen, beschäftigt unausgesetzt die italienischen Chirurgen. Nicht weniger als 20 Methoden zur Thoraxeröffnung sind bisher aus Italien publiziert worden. S. bringt nun, aus Bassini's Klinik, eine interessante Kritik aller, mit großer Umsicht zusammengestellter Angaben und eine neue Methode der Thorakotomie: I. Akt: 1 cm über der 5. linken sternokostalen Knorpelfuge beginnend, zieht der Schnitt längs dem Brustbeinrande 3 cm nach abwärts, dann halbkreisförmig mit der Konvexität nach abwärts zur vorderen Axillarlinie und steigt in dieser noch um 1—2 cm höher als der Anfang des Schnittes liegt. Die Enden liegen also 13—16 cm auseinander. Der Hautschnitt wird vertieft und durchtrennt dann nebst subkutanem Zellgewebe Faszien, M. rectus abdominis, pectoralis major, serratus anticus, obliquus externus. II. Akt: Die Muskeln des 5. Interkostalraumes, die Fascia endothoracica und die Pleura werden durchtrennt, und zwar knapp an der 6. Rippe. Die 5. Rippe kann dann bequem nach vorn und oben gedreht werden. So entsteht eine halbmondförmige Öffnung, die bei extremer Drehung der Rippe fast ovalär wird und 11—12 cm breit, 8—10 cm hoch ist. So sieht man bequem die linke Hälfte des Perikardialsackes, die untere Hälfte der linken Lunge, den vorderen linken Quadranten des Zwerchfelles — also die Gegend der typischen Stichverletzungen, und die Hand des Operateurs ist in ihren Bewegungen nicht durch die bei den anderen Methoden umgrenzenden scharfen Knochenkanten behindert. — Für die Herznaht schlägt S. Nähte in

*

Form eines U vor, die leicht und rasch angelegt werden können, und exakte Blutstillung sichern. **J. Sternberg** (Wien).

5) **H. Goldschmidt** (Berlin). Eigenschaften und Ziele einer neuen Methode der Harnröhrenbesichtigung.

(Münchener med. Wochenschrift 1907. Nr. 14.)

Bei der bisher geübten Methode der Endoskopie der Harnröhre war die Lichtquelle an das Ende des Instruments, also unmittelbar an die zu untersuchende Schleimhaut selbst verlegt, wodurch sich diese leicht in das Endoskop hineindrängte und immer nur ein kleines Stück zu übersehen war. G. hat nun dadurch günstigere Resultate erzielt, daß er durch Wassereinlauf eine Erweiterung der Harnröhre herbeiführt und den geschaffenen gleichmäßigen »physiologischen« Hohlraum mit Hilfe einer geeigneten Linsenkombination betrachtet. Er war so in den Stand gesetzt, auch die letzte Partie der Harnröhre, besonders den Samenhügel, mit größter Deutlichkeit sich zu Gesicht zu bringen. Die benutzten Instrumente werden in der Abhandlung abgebildet, die Methodik und photographische Aufnahme soll demnächst ausführlich an anderer Stelle wiedergegeben werden. Wenn die Methode das hält, was G. in Aussicht stellt, werden sich sowohl in bezug auf die Erkenntnis des Zustandes und der Funktion der Harnröhre und Geschlechtsorgane als auch hinsichtlich der Therapie ihrer Erkrankungen wichtige Fortschritte erhoffen lassen.

**Kramer** (Glogau).

6) **R. Wohlauer.** Urologisch-cystoskopisches Vademekum. 190 Seiten. Mit 34 Abbildungen.

Wiesbaden, **J. F. Bergmann**, 1907.

Verf., der 6 Jahre lang Assistent bei Nitze war, hat das vorliegende Buch dem Andenken seines viel zu früh verstorbenen Lehrers gewidmet. Er gibt in knapper Form einen Abriß der Erkrankungen der Harnorgane, ihrer cystoskopischen Untersuchung und ihrer Therapie, wie sie an der Nitze'schen Klinik gehandhabt wurde. Jedes Vademekum, jeder Abriß, oder wie sich eine solche knappe, kurze Zusammenstellung sonst nennt, hat Vorzüge, aber auch nicht hinweg zu leugnende Nachteile. Die Nachteile dürfen nur die Vorzüge nicht überwuchern, und das ist bei dem vorliegenden Vademekum sicher nicht der Fall. Wir können es mit gutem Gewissen empfehlen.

**Paul Wagner** (Leipzig).

7) **R. Proust** et **E. Vian.** La sarcome de la prostate.

(Ann. des malad. des org. gén.-urin. 1907. Januar 10.)

1902 hat Burckhardt in den Bruns'schen Beiträgen eine Zusammenstellung von 24 primären Sarkomen der Prostata gegeben. Mit Benutzung und unter Fortsetzung dieser Arbeit haben die Verff. 34 sichere und 14 nicht ganz sichere Fälle dieser Erkrankung zusammengestellt; unter den sicheren Beobachtungen findet sich ein

bisher noch nicht veröffentlichter Fall von Guyon. Das Prostatasarkom kommt am häufigsten im jugendlichen Alter vor. Von den 34 Kranken waren 24 = 73% unter 30 Jahren, ja 15 = 44% waren Kinder unter 10 Jahren. Das Prostatasarkom ist eine seltene Krankheit; bei weiterem Fortschreiten werden die Nachbarorgane mit ergriffen, namentlich Blase und Mastdarm. Die Drüsen sind selten mitbeteiligt, am häufigsten dann noch die Sakraldrüsen. Metastasen sind häufig und finden sich meist in mehreren Organen; besonders bevorzugt sind Lungen und Pleura. Unter den 34 Fällen handelte es sich 6mal um kleinzellige, 3mal um großzellige Rundzellensarkome, 5mal um Spindelzellensarkome, 4mal um Sarkome mit polymorphen Zellen, 2mal um Lymphosarkome, 2mal um Angio-, 3mal um Myxo-, 1mal um Adeno-, 1mal um Chondrosarkome, 3mal um maligne Rhabdomyome, 1mal um Fibromyome (?). In 3 Fällen ist eine genauere histologische Struktur nicht angegeben. Die im jugendlichen Alter beobachteten Sarkome nähern sich dem Typus der Mischgeschwülste. Die histologischen Einzelheiten müssen in der mit guten Abbildungen versehenen Originalarbeit nachgelesen werden. Bei der Symptomatologie unterscheiden Verff. zwischen den Sarkomen des jugendlichen (bis zu 30 Jahren) und des vorgeschrittenen Alters. Die jugendlichen Sarkome entwickeln sich meist völlig unmerklich; das erste Symptom ist häufig eine plötzlich eintretende vollkommene Harnretention. Gewöhnlich ist der Katheterismus sehr schwierig, und muß die Cystostomie gemacht werden. Die Störungen der Stuhlentleerung sind meist von geringerer Wichtigkeit. Bei der Untersuchung findet man dann meist schon eine beträchtliche Prostatageschwulst, die durch die Bauchdecken getastet werden kann und den Damm vorwölbt. Die Erkrankung schreitet rapid vorwärts und endet häufig mit einer infektiösen Pyelonephritis. Die Sarkome des vorgeschrittenen Alters nehmen meist einen viel langsameren Verlauf; das erste und lange Zeit einzige Symptom ist die Vergrößerung der Prostata, die sich hier differentialdiagnostisch nur schwer vom Prostatakarzinom und von der einfachen Prostatahypertrophie unterscheiden läßt. Bei den jugendlichen Sarkomen ist von einer radikalen operativen Therapie nichts zu erhoffen; hier kommen höchstens palliative Maßnahmen in Frage, wie vor allem die Cystostomie oberhalb der Symphyse. Beim Prostatasarkom der späteren Jahre kann man die radikale Exstirpation versuchen, wenn sie auch sehr eingreifend und schwierig ist. Bei kleineren Geschwülsten ist der perineale, bei größeren der transvesikale Weg vorzuziehen. Es sind schon mehrere Dauerheilungen bis zu $5^1/_2$ Jahren bekannt. **Paul Wagner** (Leipzig).

---

8) **M. Donati** (Torino). Contributo sperimentale allo studio dell' anatomia, fisio-patologia e trattamento dell' idronefrosi.

(Clinica chir. 1907. Nr. 1 u. 2.)

D. hat seine früheren Studien über die Folgen der experimentellen Hydronephrose noch erweitert und vertieft. Das Resultat seiner um-

fangreichen und fleißigen Tierversuche hat sich gegenüber jenem der früheren Mitteilungen nur unwesentlich geändert. Wir verweisen daher auf unser Referat in diesem Zentralblatte (1905 p. 559) und fügen demselben noch folgendes hinzu: Eine hydronephrotische Niere ist in der überwiegenden Mehrzahl der Fälle nicht imstande, dauernd allein die Funktion für den Organismus zu übernehmen, auch wenn funktionsfähiges Parenchym noch vorhanden ist. Das Tier geht gewöhnlich nach kurzer Zeit an Nierendegeneration zugrunde. Selbst wenn der Sekretabfluß einer Niere nur kurze Zeit unterbrochen war, erfolgt nur teilweise eine Restitutio ad integrum des Organes; dabei entwickeln sich hydronephrotische Veränderungen interstitieller und parenchymatöser Art. Das restierende unversehrte Parenchym funktioniert in entsprechender Weise; aber eine Hypertrophie der Canaliculi und Glomeruli, welche in einer Hyperplasie der Epithelien beruht, tritt erst dann ein, wenn auch die andere Niere funktionsuntüchtig ist. Eine Neubildung von Glomeruli und Canaliculi findet dabei nicht statt. Auf Grund seiner Experimente kommt D. also zu dem Schluß, daß eine hydronephrotische Niere nach Beseitigung des Hindernisses für den Abfluß des Urins unter Umständen noch soweit funktionieren kann, daß wenigstens für eine gewisse Zeit das Leben des Tieres mit ihr allein möglich ist. Dabei regeneriert sich aber nicht das verloren gegangene Parenchym, sondern die noch unversehrt erhalten gebliebenen Partien übernehmen die Funktion und können hypertrophieren. Infolgedessen wird der Chirurg bei einer Hydronephrose nur dann konservativ verfahren, wenn ein kurzer Bestand und eine geringe Größe derselben noch funktionstüchtiges Parenchym vermuten läßt. Andernfalls wird er die Exstirpation der Hydronephrose ausführen, die meist technisch leichter ist und bessere Wundverhältnisse schafft.

**A. Most** (Breslau).

---

9) **P. Coudray.** Die Therapie der Ectopia testis.

(Wiener med. Presse 1907. Nr. 19.)

Es ist nötig, systematisch bei kleinen Knaben nach der Hodenektopie Umschau zu halten und diese rechtzeitig zu behandeln. Wenn Massage und Traktionen nicht ausreichen, so muß man zur blutigen Therapie Zuflucht nehmen. Das für die Operation geeignete Alter sind 12 und 13 Jahre, d. h. eine gewisse Zeit vor der Pubertät. Besteht eine Hernie, so muß viel früher, bei 7—8 Jahren operiert werden. An der Zukunft der künstlich in normale Stellung gebrachten Hoden brauchen Arzt und Kranke nicht zu verzweifeln.

**Paul Wagner** (Leipzig).

---

10) **M. Runge.** Lehrbuch der Gynäkologie. 3. Auflage.

Berlin, **Julius Springer**, 1907.

Von diesem vorzüglichen Lehrbuche, das als eines der besten in der deutschen gynäkologischen Literatur bezeichnet werden darf, liegt nunmehr bereits die 3. Auflage vor. Die Tendenz des Werkes, die

Lehren und Forschungsergebnisse der Gynäkologie, soweit sie Gemeingut der Fachgenossen geworden sind, in gedrängter Kürze und schlichter Form zu geben, ist die gleiche geblieben. Dagegen wurden die einzelnen Abschnitte an der Hand der neueren Literatur und R.'s eigener Erfahrung sorgsam revidiert und vielfach geändert. Neu hinzugekommen ist ein Kapitel über die Sterilisierung des Weibes, die in jüngster Zeit bekanntlich bei chronischer Nephritis, Tuberkulose, schweren Herzfehlern und gewissen Psychosen, allerdings nicht unbestritten, empfohlen worden ist. Der Text ist um 29 Seiten, die Zahl der Abbildungen um 4 vermehrt worden.

Einer neuen Empfehlung bedarf das weitverbreitete Lehrbuch R'.s nicht mehr. Wir können nur wiederholen, was wir in dieser Beziehung früher in diesem Blatte (1902 p. 79 und 1904 p. 73) gesagt haben.

**Jaffé** (Hamburg).

---

11) **Linniger.** Oberschenkelbruch und Unfallversicherung.

(Archiv für Orthopädie, Mechanotherapie und Unfallchirurgie Bd. V. Hft. 2 u. 3.)

Verf. hat sich in dieser sehr lesenswerten Arbeit die Aufgabe gestellt, die Oberschenkelbrüche vom Standpunkte des Versicherungsarztes zu betrachten, um an einer möglichst großen Anzahl von typischen Fällen zu zeigen, worauf bei der Untersuchung, Behandlung und Ausstellung des Gutachtens in Rücksicht auf die spätere Erwerbsfähigkeit das Hauptgewicht zu legen ist.

Das Material erstreckt sich auf 500 Oberschenkelbrüche, die in einem Zeitraume von 15 Jahren durch Verf.s Hände gegangen sind. Von diesen 500 Fällen von Oberschenkelbrüchen waren 455 einfache, 45 komplizierte. Die rechte Seite war 245mal, die linke 250mal betroffen, doppelseitig waren 5 Brüche. 282 waren durch direkte Gewalteinwirkung und 218 indirekt entstanden. 78 Brüche saßen im Bereiche des Schenkelhalses, 195 im oberen Drittel und in der Mitte des Schenkels, 227 im unteren Drittel desselben. Betroffen wurde 482mal das männliche, nur 18mal das weibliche Geschlecht.

Eine sehr große Anzahl von Oberschenkelbrüchen heilte mit mehr oder weniger erheblicher Verkürzung aus, so daß eine glatte Verheilung der Oberschenkelbrüche ohne Verkürzung mit richtiger Stellung der Bruchstücke außerordentlich selten beobachtet wurde. Die Durchschnittsverkürzung, auf sämtliche Fälle berechnet, betrug 3,12 cm, und zwar war sie am stärksten im unteren Drittel (4 cm), am geringsten bei Schenkelhalsbrüchen (2 cm).

Zur Ausgleichung der Verkürzung bedient sich Verf. eines Schuhes mit Sohlenerhöhung, der jedoch erst bei Verkürzungen über 3 cm verordnet werden soll.

Nach dem Grade der Verkürzung richtet sich der Grad der Minderung der Arbeitsfähigkeit. Selbstverständlich muß bei diesen Entschädigungen gebührende Rücksicht auf die übrigen Folgeerscheinungen genommen werden. Unter diesen sind von großer Wichtigkeit

1) die Muskelatrophie des Beines, die infolge Nichtgebrauches, Zerstörung von Muskelgewebe, toxischen Entzündungsreizes, trophisch-nervöser Störungen und auf reflektorischem Wege unter Vermittlung des Rückenmarkes einzutreten pflegt, und bei der man eine leichte, mittlere und hochgradige Atrophie der Muskulatur unterscheidet;

2) die Veränderungen der angrenzenden Gelenke, die in Steifigkeit und Lockerung des Bandapparates, namentlich des Kniegelenkes, bestehen;

3) das Ödem des verletzten Gliedes, dessen Ursache ebenfalls eine mannigfache sein kann;

4) die rein nervösen Störungen, die jedoch außerordentlich selten beobachtet werden.

Was die Behandlung der Oberschenkelbrüche anlangt, so ist unter allen Umständen vor Anlegung des Verbandes die Einrenkung des Bruches, wo möglich in Narkose, vorzunehmen, was häufig ohne den Schede'schen Extensionstisch mit großen Schwierigkeiten verbunden ist. Dann wird in der Regel ein Verband nach Bardenheuer angelegt, der zur Ausgleichung der Verkürzung Extensionsverbände mit bedeutenden Gewichten, bis zu 25 kg, verbunden mit Quer- und Rotationsextension mannigfacher Art, verwendet. Der Gehverband, der wohl den modernen Anschauungen am meisten entspricht, kann ohne den Schede'schen Extensionstisch oder ähnliche Einrichtungen, ohne geschulte Assistenz kaum in Frage kommen.

Nach der Statistik des Verf.s betrug der durchschnittliche Grad der Minderung der Arbeitsfähigkeit bei verletzten Arbeitern nach $^1/_4$ Jahr 100%, nach $^1/_2$ Jahr 75%, nach 1 Jahr 50%, nach $1^1/_2$ Jahren 35%, nach 2 Jahren 30%, nach 4 Jahren 25%.

Eine Revision derartiger Oberschenkelverletzten durch die Berufsgenossenschaft ist also im allgemeinen nach 4 Jahren aussichtslos, da sich eine wesentliche Besserung nach dieser Zeit nur in ganz wenigen Fällen bei jungen Verletzten noch erwarten läßt. Nur 25 von den 500 Pat., also genau 5%, wurden wieder voll erwerbsfähig. Im großen und ganzen ist dieses recht ungünstige Heilergebnis fast ausschließlich die Folge der starken Verkürzung. Diese zu vermeiden, muß in Zukunft unser Hauptbestreben sein. Die Möglichkeit einer annähernd idealen Verheilung ist ja durch die Veröffentlichungen Bardenheuer's bewiesen.

Zum Schluß ist der Arbeit in Form einer Tabelle eine Zusammenstellung von 100 Oberschenkelbrüchen beigefügt, in der eine Darstellung des verschiedenen Grades der Erwerbsfähigkeit für die einzelnen Zeitabschnitte nach dem Unfall angegeben wird.

**Hartmann** (Kassel).

12) **E. Demiéville.** Les lésions traumatiques de l'articulation du cou-de pied.
Lausanne, 1907.

An der Hand von zwei Fällen schwerer traumatischer Vereiterungen des Fußgelenkes, von denen die eine konservativ, die andere mit Resektion des Gelenkes heilte, und zwar mit vorzüglicher Funktion, gibt Verf. einen geschichtlichen Überblick über die Behandlung schwerer Gelenkverletzungen des Fußes, insonderheit der Schußverletzungen, mit und ohne Infektionen. Er zeigt, wie die Kriegschirurgen immer mehr von den ausgiebigen, totalen Resektionen zu den kleineren schonenderen Eingriffen zurückgingen. Nach 139 von ihm zusammengestellten Fällen hat dieses Verhalten darin seine Begründung, daß die Resultate sowohl hinsichtlich der Mortalität als besonders der Funktion bei der partiellen Resektion die besseren sind. Allerdings ist die Gegenüberstellung eine zahlenmäßige, ohne daß die Schwere der Verletzungen und die Hochgradigkeit der Infektion hierbei berücksichtigt sind. **Coste** (Breslau).

---

# Kleinere Mitteilungen.

## I.

## Eine anatomische Grundlage zur Erklärung des Schulterblatthochstandes.

Von

Dr. **Max Cohn,**
leitendem Arzte des Röntgeninstituts am Krankenhause Moabit-Berlin.

Der angeborene Hochstand der Scapula ist bereits vor Jahrzehnten von Eulenburg beschrieben und später von Sprengel zum Gegenstand einer ausführlichen Abhandlung gemacht worden. Es sind zurzeit mehr als 50 Fälle dieser eigenartigen Mißbildung beschrieben worden. Als ihre Ursache wurde von Sprengel u. a. eine intra-uterine Belastungsdeformität infolge zu geringer Fruchtwassermenge angesehen: Sprengel'sche Deformität. Andererseits hat Kausch bei den aus der v. Mikulicz'schen Klinik veröffentlichten fünf Fällen Defekte der oberen Partien des M. cucullaris nachgewiesen und ätiologisch für das Zustandekommen des Schulterblatthochstandes verantwortlich gemacht.

Therapeutisch wurden einesteils rein orthopädische Maßnahmen zur Anwendung gebracht, die keine nennenswerten Erfolge zeitigten, andererseits operative Verfahren angewendet, wie die Durchschneidung des Schulterblatthebers, event. in Kombination mit Operationen am oberen inneren Schulterblattwinkel.

Erworbener Hochstand der Scapula wurde bisher von Kölliker, Gross, Bender beschrieben, und die Ursache für diese überaus seltene Erkrankung in vorangegangener Rachitis gesehen.

Ich habe vor kurzem Gelegenheit gehabt, einen Fall von erworbenem Schulterhochstand zu untersuchen und habe so interessante Aufschlüsse über die Ätiologie dieses Leidens auf anatomischem Gebiete bekommen, daß ich nicht verfehlen möchte, davon Mitteilung zu machen.

Frl. W. aus St. Louis, 15 Jahre alt, stammt aus gesunder Familie. Weder bei den Eltern, noch bei den Geschwistern ist eine Mißbildung am Skelettsystem zu be-

obachten gewesen. Das junge Mädchen selbst war stets gesund gewesen, bis sich vor 4 Jahren bei ihr rechtsseitig eine sog. hohe Schulter ausbildete, die verschiedentlich Gegenstand ärztlicher Untersuchung wurde. Das junge Mädchen war von kleiner Figur, gracilem Knochenbau; Muskulatur und Fettpolster waren gut entwickelt.

Bei der Betrachtung des Rückens fällt auf, daß sich das rechte Schulterblatt besonders deutlich markiert und wesentlich höher steht als das linke. Genaue Messungen ergeben am unteren Winkel einen Unterschied von 5 cm. Bei der Betastung läßt sich kein Unterschied in der Muskulatur zwischen rechts und links nachweisen, der etwa auf ein Leiden neurogenen Ursprunges hindeuten könnte. Das rechte Schulterblatt ist um die Frontalebene leicht gedreht, so daß der obere innere Winkel nach vorn vorspringt und in der rechten Supraclaviculargrube als deutlicher Höcker zu fühlen ist.

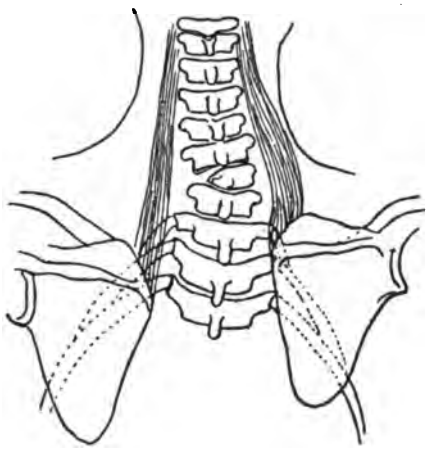

An der Wirbelsäule ist durch Betrachtung sowie durch Untersuchung kein pathologischer Befund zu erheben. Ich habe von der Pat. eine Übersichtsaufnahme des Thorax + unterer Halswirbelsäule in sagittaler Richtung bei aufliegendem Rücken gemacht und folgendes Resultat bekommen: Steil abfallender knöcherner Thorax (s. Böhm, Über die Ursache der jugendlichen sog. »habituellen« Skoliose. Fortschritte a. d. Gebiete d. Röntgenstrahlen Bd. XI, Hft. 1), symmetrisch entwickelt bis auf den schon bei der äußeren Betrachtung wahrgenommenen Hochstand der Scapula. Das Knochenbild der Scapula an sich zeigt rechts keine Verschiedenheit gegen links. Schwere anatomische Veränderungen zeigen sich dagegen an der Halswirbelsäule. Über dem 7. Halswirbel befindet sich ein im Schattenbilde dreieckig aussehendes, eingesprengtes Wirbelrudiment; die eine Langseite des Dreiecks artikuliert mit der Unterfläche des nächst höheren, die andere mit der Oberfläche des 7. Halswirbels. Die Schmalseite des Dreiecks sieht nach rechts, der spitze, gegenüberliegende Winkel nach links. Beifolgendes Schema gibt eine genauere Übersicht.

Die Halswirbelsäule weist im Knochenbild eine geringe Skoliose auf und erscheint um ihre Hauptachse gedreht.

Kann dieser anatomische Befund für das Krankheitsbild des Hochstandes der Scapula ätiologisch in Betracht gezogen werden? Der M. levator anguli scapulae nimmt seinen Ursprung von den Querfortsätzen der vier oberen Halswirbel und inseriert am oberen inneren Winkel des Schulterblattes. Wenn beide Muskeln gleich lang entwickelt sind, so ist es klar, daß der Weg zwischen oberem inneren Schulterblattwinkel und der Ursprungsstelle des Muskels rechts größer ist als links, wenn, wie es hier der Fall ist, ein dreieckiger Keil, dessen Spitze nach links sieht, in die Halswirbelsäule eingesprengt ist. Die natürliche Folge ist es, daß das rechte Schulterblatt um die Schmalseite des Wirbelrudiments in die Höhe gezogen wird.

Die Differenz zwischen Hochstand und Höhe des eingesprengten Rudiments wird variieren, je nachdem mit der Affektion eine Torsion der Halswirbelsäule verbunden ist.

Ob bei der Pat. die Zahl der Halswirbel um das Rudiment vermehrt ist, oder ob das Individuum einen Wirbel zuwenig hat, vermag ich nicht zu entscheiden. Ich habe dahinzielende Untersuchungen gemacht, bin aber zu keinem absolut

genauen Resultate gekommen. Für die Erklärung würde dies auch keine Rolle spielen.

Warum aber ist die Erkrankung erst mit dem 11. Lebensjahr in Erscheinung getreten?

Hier spielen höchstwahrscheinlich ganz ähnliche Verhältnisse eine Rolle wie bei der Entstehung der sog. »habituellen« Skoliose. Es ist ein Verdienst von Böhm (Boston), nachgewiesen zu haben, daß diese habituelle Skoliose zurückgeführt werden muß auf numerische Varietäten der Wirbelsäule, die schon embryonal angelegt sind, aber erst während der Pubertät in Erscheinung treten.

Es darf daher nicht Wunder nehmen, daß es, wie eine »frühzeitige« und eine »habituelle« Skoliose, auch einen »angeborenen« und einen »erworbenen« Schulterhochstand gibt. Skoliose und Schulterhochstand stehen in naher Beziehung: durch die Auffindung derartiger eingesprengter Wirbel, wie ich sie beschrieben habe, dürfte eine Brücke zwischen beiden Krankheitsformen geschlagen sein.

Alles, was bisher über die Ätiologie des Schulterhochstandes geschrieben worden ist, gehört in das Bereich geistreicher Hypothesen und (wahrscheinlich) sekundärer Muskelveränderungen.

Diese kurze Mitteilung regt vielleicht andere Untersucher an, mein Resultat nachzuprüfen.

Was die Behandlung anlangt, so stehen zwei Wege offen. Einesteils könnte man daran denken, die Ursprungsstelle des Schulterblatthebers nach unten zu verlegen — dies wäre ein technisch schwerer, vielleicht kaum ausführbarer Eingriff —, oder aber man muß auf die Funktion des Muskels ganz verzichten und, wie es bereits mehrfach beim angeborenen Scapulahochstande geschehen ist, den Muskel an der Insertionsstelle abtrennen. Ich würde sogar empfehlen, ein Stück des Muskels zu exstirpieren und sein freies Ende etwas weiter oben an der oberflächlichen Fascie zu fixieren. Sonst könnte event. die bis dahin verschleierte Skoliose der Halswirbelsäule manifest werden. Orthopädische und mediko-mechanische Nachbehandlung dürfte dann ein funktionell gutes Resultat zeitigen.

Herrn Prof. G. Klemperer, dirigierendem Arzt am Krankenhause Moabit, spreche ich auch an dieser Stelle meinen verbindlichsten Dank für die Überweisung dieses interessanten Falles aus.

---

## II.

(Aus der chirurg. Abteilung des St. Marienhospitals am Venusberg in Bonn. Dirig. Arzt: Prof. Dr. Graff.)

# Pelotte zur Fixierung des Drainrohres bei Magenfisteln.

Von

Dr. **Hartlelb**, Assistenzarzt.

Es gibt wohl keinen Chirurgen mehr, der nach Anlegung einer Magenfistel das Drainrohr zwischen den einzelnen Mahlzeiten aus dem Kanal entfernt, um dem Pat. das unangenehme Tragen desselben zu ersparen. Die Neigung der Fistel, sich zu verengern, ist zu groß, so daß manchmal das Wiedereinführen des Drains schon nach 1/4 Stunde, wie Kausch in dem Handbuch der praktischen Chirurgie erwähnt, nur mit Mühe gelingt. Dieser Gefahr vermag man nur dadurch zu entgehen, daß man das Drainrohr dauernd in der Fistel liegen läßt.

Um nun das Drainrohr in dem Fistelgange zu halten, ist es wohl überall üblich, dasselbe mittels Heftpflasterstreifen an die Haut zu fixieren. Diese Art der Fixierung hat aber vor allem den großen Nachteil, daß über kurz oder lang Ekzem entsteht, das durch seinen Juckreiz dem Pat. recht unangenehme Stunden zu bereiten imstande ist. Diesem Übelstande suchte ich dadurch abzuhelfen, daß ich eine Pelotte konstruierte, die einerseits die Verwendung von Heftpflaster über-

flüssig machte, andererseits dem Pat. die weitere Selbstbehandlung der Fistel bedeutend erleichterte.

Die Pelotte besteht aus einem ovalen, an der Innenseite konkaven Stück verzinntem Weißblech, das auf der Außenseite mit Leder, auf der Innenseite mit wasserdichtem Stoff besetzt ist. In der Mitte befindet sich eine Hohlrinne zur Aufnahme des Drainrohres. Außerdem ist der Rand der Innenseite mit einem dünnen Gummischlauch besetzt, teils um den Druck auf die Haut aufzuheben, teils um eine Abdichtung herbeizuführen.

Um die Pelotte an ihrer Stelle festzuhalten, führen um die Rückseite des Pat. ein mit Gummieinlage versehenes Band und über die Schultern zwei Schulterbänder, die sich auf dem Rücken kreuzen. Das Vornübergleiten des Drainrohres wird verhütet durch eine Schleife, die die Schulterbänder auf der Brust mit einander verbindet. Anschaulicher wird das Anlegen der Pelotte durch vorstehendes Bild.

Die Pelotte, die natürlich auch des Nachts getragen wird, ist außerordentlich leicht, sie wiegt etwa 200 g. Das Tragen derselben macht, wie mir von Pat. versichert wurde, nicht die geringsten Unannehmlichkeiten. Der geringe Preis (7,50 ℳ) ermöglicht die Anschaffung einer solchen auch den weniger bemittelten Pat. Angefertigt wird die Pelotte von dem Bandagisten Roeser in Bonn, Kölnerstraße.

---

13) **Haenisch.** Ein neuer Apparat zur Orthophotographie, zugleich Trochoskop und Aufnahmetisch.

(Fortschritte auf dem Gebiete der Röntgenstrahlen Bd. XI. Hft. 2.)

Verf. hat seinen in Bd. IX veröffentlichten Apparat zur Orthophotographie noch weiter ausgebaut, so daß er außerdem zu gleicher Zeit als Trochoskop und als gewöhnlicher Aufnahmetisch zu verwenden ist. Die Einzelheiten der Konstruktion sind im Original nachzulesen.

Verf. hat zur Kontrolle zu verschiedenen Zeiten »Rollaufnahmen« an einer und derselben gesunden Person gemacht und keine meßbaren Unterschiede der Herzform und der Herzgröße gefunden. Wichtig ist nur, daß die einzelnen Aufnahmen in möglichst derselben Atemphase geschehen, am besten im Atemstillstand.

Der Apparat ist zu beziehen durch die Firma Rich. Seifert & Co., Hamburg.

**Gaugele** (Zwickau).

14) **Schwarz.** Über die Einwirkung der Röntgenstrahlen auf Ammoniumoxalat-Sublimatlösung und das Fällungsradiometer.

(Fortschritte auf dem Gebiete der Röntgenstrahlen Bd. XI. Hft. 2.)

Bis jetzt waren nur zwei rein chemische Umsetzungen durch die Röntgenstrahlen bekannt: Die Lockerung des Bromsilbermoleküls und die Zersetzung des Jodoforms. Anläßlich einer systematischen Prüfung einer Reihe von Substanzen auf ihr Verhalten gegenüber den Röntgenstrahlen konnte S. feststellen, daß die Mischung von Ammoniumoxalat-Sublimatlösung durch die Röntgenstrahlen unter Abscheidung von Kohlensäure und Kalomel zersetzt wird. Hat sich die Lösung genügend mit Kohlensäure gesättigt, so wird auch die Kalomelabscheidung reichlicher.

Die Mischung von Ammoniumoxalat-Sublimatlösung benutzte nun Verf. zur Anfertigung eines neuen Radiometers. Sie ist auf eine bestimmte Empfindlichkeit eingestellt und kommt unter dem Namen »Kalmelogen I« in Verkauf.

Der Apparat besteht aus der Prüfzelle, d. h. einer kleinen Glasröhre, welche durch eine Paragummikappe abgeschlossen wird und 4 ccm Kalmelogen enthält, und dem Prüfzellenträger, welcher die Prüfzelle in halber Fokushautdistanz festhält.

Die Bestrahlung wird alle 5 Minuten unterbrochen und die Trübung des Kalmelogens mit eigens verfertigten Teströhrchen verglichen.

Als besonders erwähnenswerte Eigenschaften des Fällungsradiometers nennt S.:

»1) Es ist ein direktes, offenes Dosimeter.

2) Es ist unbeeinflußbar durch Temperatur und andere störende Faktoren.

3) Es beseitigt das kolorimetrische Prinzip.« **Gaugele** (Zwickau).

15) **Milkó.** Weitere Erfahrungen über Lumbalanalgesie mit Stovain.

(Orvosi Hetilap 1907. Nr. 25. [Ungarisch.])

M. verfügt über 150 Fälle von Rachistovainisation, die in der I. chirurgischen Abteilung des Rochusspitales in Budapest (Primarius Prof. v. Herczel) ausgeführt worden sind. In den ersten 100 auch in diesem Blatte (1906 Nr. 45) referierten Fällen waren die Erfolge recht befriedigend. Späterhin machte Verf. aber einige unangenehme Erfahrungen, obwohl immer mit derselben Technik und derselben Dosis Stovain gearbeitet worden ist. In mehreren Fällen beobachtete er äußerst heftige und langdauernde Kopfschmerzen, meningeale Reizsymptome, hartnäckiges, kaum stillbares Erbrechen u. dgl. In einem Falle (Operation: Prostatektomie bei einem 70jährigen dekrepiden Manne) trat am 17. Tage nach der Operation der Tod ein. Die Autopsie ergab als Todesursache eine septische Zerebrospinalmeningitis.

M. hält die Medullaranästhesie für angezeigt nur in Fällen, wo die allgemeine Narkose kontraindiziert ist und mahnt bei Anwendung derselben zur allergrößten Vorsicht.

Das Stovain verwirft er, weil es ein zu großes Gift und seine Wirkung unberechenbar ist. **P. Steiner** (Budapest).

16) **G. Wiener** (Bruxelles). Troubles médullaires consécutifs à l'analgésie intrarachidienne.

(Ann. de la soc. belge de chir. 1907. Mai.)

Bei einem 33jährigen Manne trat nach einer behufs Herniotomie vorgenommenen Rückenmarksanästhesie (8 cg Stovain lateral zwischen 4. und 5. Lendenwirbel injiziert) totale Blasenlähmung ein, die mehrmonatiges Katheterisieren erforderte. Nach 16 Monaten ist Pat. tagsüber mehr oder weniger kontinent, nachts dagegen inkontinent. Die Erectio penis ist unvollständig, die Libido sexualis stark herabgesetzt. **Vorderbrügge** (Danzig).

17) **A. Littauer.** Über Operationen unter Gaudaninhautschutz nach Döderlein.

(Münchener med. Wochenschrift 1907. Nr. 21.)

Auch L. hat die Aufpinselung von Gaudanin auf die durch Bäder, Formalinumschläge, Abreibungen mit 1%igem Formalinbenzin und Bepinseln mit Jod-

tinktur vorbereitete Haut zur Fernhaltung von Hautpilzen von der anzulegenden Wunde bei einer großen Zahl von Bauchoperationen sehr bewährt gefunden. Die Gaudaninmethode nimmt nicht mehr Zeit in Anspruch als eine andere gute Desinfektion, ist nicht teurer, nicht schmerzhaft, vermindert die Abkühlung der Pat. usw. und gewährt einen sicheren, keimdichten Abschluß. (Siehe dagegen das Urteil Wederhake's in diesem Blatte 1907. p. 650. Ref.) **Kramer** (Glogau).

18) **Arndt.** Elektromassagehandschuh. (Aus der chir. Univ.-Klinik zu Erlangen.)

(Münchener med. Wochenschrift 1907. Nr. 19.)

Der Fausthandschuh besteht aus weichem Wildleder mit einem Armteile, der über dem Handgelenke durch einen breiten elastischen Gurt und einen beliebig stellbaren Verschluß befestigt wird. Auf dem Rückenteile des Gurtes ist eine Klemmschraube zum Einschrauben der Leitungsschnur angebracht; von dieser Schraube aus verteilt sich der eintretende Strom über ein die ganze Hohlhandfläche einnehmende, mehrfache freie Metallgewebsschicht, die an der entsprechenden Fläche der Innenseite des Handschuhs liegt und durch ein Innenfutter aus gummiimprägnierter Seide gegen die Hand verdeckt ist. Zu haben bei Reiniger, Gebbert und Schall in Erlangen für 6 ℳ. **Kramer** (Glogau).

19) **Stark.** Kasuistische Mitteilungen aus der Praxis.

(Prager med. Wochenschrift 1906. Nr. 7.)

Von chirurgischem Interesse sind:

1) Ein Fall von Gallensteinileus.

Bei einer 60jährigen, fettleibigen Frau mit Arteriosklerose und Myokarditis hatte sich ein bereits 10 Monate vorher durch Tastung festgestellter Gallenstein im Darm eingeklemmt und war als Geschwulst zwischen rechtem Rippenbogen und Spina ilei sup. zu fühlen. $2^1/_2$ Tage bestanden schwere Ileuserscheinungen. Nach einem reichlichen Öleinlauf entleerte sich eine hühnereigroße Masse, die aus einem Cholestearinkern mit konzentrisch geschichteten, dunkelbraunen, weichen Pigmenthüllen bestand. Die Frau blieb seitdem gesund.

2) Tetanus traumaticus.

Der Fall ist wegen des rapiden tödlichen Verlaufes nach verhältnismäßig langer Inkubationszeit bemerkenswert. 11 Tage nach einer ausgedehnten Weichteilverletzung des linken Unterschenkels, die durch Quetschung mit einem mit Erde beladenen Karren entstanden war, klagte der 48jährige Pat. über Trismus; 7 Stunden später trat unter heftigsten Tetanuserscheinungen der Tod ein.

**Gutzeit** (Neidenburg).

20) **Goebel.** Über hysterisches Ödem in chirurgischer Beziehung.

(Mitteilungen aus d. Grenzgebieten d. Medizin u. Chirurgie 1907. III. Supplem.)

Bei einem zweifellos neuropathischen jungen Mädchen entstand im Anschluß an eine Verletzung mit Glassplittern ein Ödem zunächst des Handrückens, das im Verein mit der noch nicht verheilten Wunde an der Hohlhand dazu verleitete, eine fortschreitende Entzündung anzunehmen und einen Einschnitt zu machen. Trotzdem die beiden Wunden glatt heilten, schritt dies Ödem voran und bestand mit Remissionen über $^3/_4$ Jahr. Obgleich das hysterische Ödem in Deutschland einer großen Skepsis begegnet, hält G. seinen Fall doch für ein solches, indem er in differentialdiagnostischer Erörterung Syringomyelie, Erythromelalgie, das Quincke'sche akute umschriebene Ödeme, das harte traumatische Ödem des Hand- und Fußrückens, das Trophoedème von Meige ausschließt. G. führt eine Anzahl von Fällen an, in denen das hysterische Ödem Anlaß zu Inzisionen gab, da man eine Phlegmone annahm. **Haeckel** (Stettin).

21) **J. Vanverts.** Luxation de l'extrémité antérieure du dixième cartilage costal.

(Gaz. des hôpitaux 1907. Nr. 3.)

V. fand am linken Rippenbogen vorn eine schmerzlose Vorwölbung, gebildet durch die Spitze des 10. Rippenknorpels. Zwischen 9. und 10. Knorpel konnte er seine Zeigefingerkuppe schieben. Die Spitze ließ sich leicht von vorn nach hinten bewegen.

Pat. war ein 23jähriges Mädchen. Sie trug vor 6 Monaten ein Fahrrad eine Teppe hinauf. Im Begriffe, das Gleichgewicht zu verlieren, machte sie eine heftige Bewegung und spürte mit dem starken Drucke des Korsetts einen intensiven Schmerz an der erwähnten Stelle. Sie sah sofort nach und fand eine Schwellung am Rippenbogen.

Durch den Druck des Korsetts ist nach V. das Band zwischen der Spitze des 10. Knorpels und dem 9. Knorpel zerrissen. Die Bauchmuskulatur hat an dem gelösten 10. Knorpel gezogen, und so ist die Narbe verhältnismäßig lang geworden, wodurch die abnorme Beweglichkeit erklärt ist. Eine Verrenkung im strengen Sinne des Wortes liegt also gar nicht vor. **V. E. Mertens** (Breslau).

22) **Lotze.** Mitteilungen über ein Verfahren zur Bestimmung der Dichtigkeit des Lungengewebes mittels Röntgenstrahlen.

(Fortschritte auf dem Gebiete der Röntgenstrahlen Bd. XI. Hft. 2.)

Verf. hat zu gleicher Zeit mit Albers-Schönberg Untersuchungen über die Dichtigkeit des Lungengewebes angestellt. Er benutzt dazu ein Instrument in der Form eines Bechers (s. Fig.), der analog den bekannten Skiametern von Walter-Benoist konstruiert ist. Die Voruntersuchungen wurden zum Teil an frischen Kalbslungen, zum Teil an den infiltrierten Lungenlappen eines an Pneu-

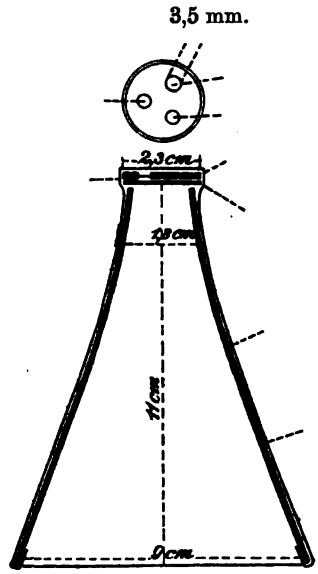


monie verstorbenen Pat. gemacht. L. fand, daß das lufthaltige Lungengewebe die Skala des Dichtigkeitsmessers vollkommen unbeeinflußt läßt. Das atelektatische und infiltrierte Lungengewebe setzt die Helligkeit des zweiten Kreises wesentlich herab und hebt die des dritten beinahe auf.

Für die Untersuchung der Lungenspitzen hat L. zwei durch ein bewegliches

Verbindungsstück miteinander befestigte Trichter konstruiert, welche natürlich symmetrisch aufgesetzt werden müssen.

Die Resultate der Dichtigkeitsfeststellungen am Lebenden waren folgende: In der größten Zahl der Fälle entsprechen die mit dem Dichtigkeitsmesser erhobenen Befunde den durch die physikalische und radioskopische Untersuchung festgestellten Gewebsveränderungen. Bei absoluten Dämpfungsbezirken, bei intensiven Schatten verschwinden die Lichtkreise auf der Skala vollkommen; selten ist ein geringes Fluoreszieren des Baryumplatincyanürschirmes zu beobachten, ohne daß jedoch einzelne Lichtwerte abgelesen werden können. Bei krankhaften Prozessen der Lunge, bei welchen die physikalische Untersuchung mehr oder weniger intensive Verdichtung des Gewebes nachweist, zeigt auch die Skala des Dichtigkeitsmessers durch Herabsetzung der Fluoreszenz oder das Fehlen einzelner Kreise dies an.

Zum Beweise dafür läßt Verf. einige Krankengeschichten folgen.

Endlich hat Verf. noch einen Apparat zur photographischen Aufnahme konstruiert. **Gaugele** (Zwickau).

23) **v. Herczel.** Beiträge zur chirurgischen Behandlung des Echinokokkus der Lunge.

(Budapesti Orvosi Ujság 1907. Nr. 5. [Ungarisch.])

Verf. bespricht in dieser Arbeit die Häufigkeit der Echinokokkenkrankheit, welche die Lunge in 3—15% betrifft, beschreibt ausführlich die Operationstechnik und berichtet über zwei durch Operation geheilte Fälle. Im ersten Falle bestanden bei einem 9jährigen Knaben seit Monaten die Symptome einer Pleuritis, bzw. eines abgesackten Empyems. Die im Verlaufe der Operation bewerkstelligte Probepunktion wies auf einen primären Echinokokkus der Lunge hin. Resektion der 7.—8. Rippe. Es fand sich eine kindskopfgroße Echinokokkusblase, die einem Bronchus direkt anlag. Vernähen der Blasenwand mit der Pleurawunde, sterile Tamponade; der örtliche Verlauf war reaktionslos. Dennoch traten beim Kranken nach der Operation eine schwere Urticaria und hohes Fieber auf, welche durch mehrere Wochen bestanden, und welche Verf. darauf zurückführt, daß bei der Probepunktion die Pleura mit Echinokokkusflüssigkeit infiziert wurde. Heilung. Im anderen Falle, welcher eine 46jährige Frau betrifft, handelte es sich um einen Durchbruch eines Leberechinokokkus in die Lunge; Operation auf transpleuralem Wege mittels Resektion der 7.—9. Rippe; der Pneumothorax wurde durch Vernähung der Pleura costalis mit der Pleura diaphragmatica ausgeschaltet. Heilung. **P. Steiner** (Budapest).

24) **E. E. Franco** (Padua). Contribuzione alla conoscenza dei cosi detti adenomi infiammatori della mammella.

(Clinica chirurgica 1906. Nr. 2.)

F. bringt einen Fall eines rein entzündlichen Brustdrüsenadenoms. Nach der Förster'schen Definition blieben solche Veränderungen in ihrem Charakter als wahre Geschwülste wohl zunächst zweifelhaft. Manche Autoren rechnen sie auch zu den Drüsenhyperplasien auf Grund entzündlicher Reizungen; andere erklären sie für atypische oder adenomatöse Hyperplasien. — In F.'s Fall bot sich der Entzündungsprozeß in deutlicher Weise in inniger Verbindung mit der Bildung von atypischem Drüsengewebe dar. Er folgert daraus einen Kausalzusammenhang zwischen beiden Erscheinungen. Klinisch war an der 44jährigen Frau eine hühnereigroße, harte, unempfindliche, höckerige, stellenweise fluktuierende, verschiebliche Geschwulst der linken Brust nachzuweisen, die seit 10 Wochen allmählich deutlicher geworden war. In der Achselhöhle leicht geschwellte Drüsen. — Die sehr eingehende histologische Untersuchung, deren subtile Details sich auszugsweise nicht wiedergeben lassen, gipfelt in der Diagnose eines »entzündlichen papillomatösen Cystadenoms in einer umschriebenen, chronischen, interstitialen Mastitis«. Der grobanatomische Charakter ist der einer bösartigen Geschwulst. Da chronische Mastitiden sich gewöhnlich (?) an epitheliale Geschwülste schließen, ist es jedenfalls gut, stets radikal operativ zu verfahren. **J. Sternberg** (Wien).

25) **Bloch.** Ein Instrument zur aseptischen Einführung von weichen Kathetern.

(Prager med. Wochenschrift 1906. Nr. 15.)

Senkrecht zu einer Pinzette, deren Klemmbacken so gebaut sind, daß der Katheter durch das Erfassen und Zusammendrücken nicht beschädigt werden kann, und seine Führung seitlich gesichert ist, ist ein Tragarm für den Katheter befestigt, der durch eine Drehung gegen die Pinzette umgelegt werden kann. Vor dem Gebrauch wird die Pinzette ausgeglüht. Ihr Verfertiger ist Gretsch & Co. in Feuerbach-Stuttgart. **Gutzeit** (Neidenburg).

26) **L. Leistikow.** Ein neuer Pinselapparat zur Behandlung der Urethritis gonorrhoica anterior.

(Monatshefte für prakt. Dermatologie Bd. XLIII. Hft. 6.)

Nach L. findet man mit dem Ultzmann'schen Pinsel die geringsten Infiltrationen in der Harnröhre sehr genau. Wenn man mildere Flüssigkeiten, als die meist gebrauchten starken Silbernitratlösungen benutzt (der Verf. empfiehlt am meisten 2—3%ige Ichthargan lösungen), so braucht man nicht im Endoskop zu arbeiten, sondern kann die ganze vordere Harnröhre bepinseln, »ohne Reizung und Eiterung befürchten zu müssen«. Man bedarf aber eines größeren Pinsels als der Ultzmann'sche es ist, und einen solchen hat L. bei C. G. Heynemann in Leipzig konstruieren lassen (21 Charrière). Mit diesem pinselt er weiche Infiltrate 2—3mal wöchentlich (die ganze Harnröhre mit 2—3%igem, einzelne Stellen mit 6—10%igem Ichthargan), harte Infiltrate nach vorheriger Dehnung.

**Jadassohn** (Bern).

27) **Cunningham.** Recurrent intermittent retention of urine occurring with the remissions in a case of pernicious anaemia.

(Annals of surgery 1907. Februar.)

Ein von schwerer perniziöser Anämie befallener Mann litt zu gleicher Zeit an Urinretention, als deren Ursache ein vergrößerter rechter Lappen der Prostata angesehen wurde. Nach Ausführung der Bottini'schen Operation trat vorübergehende Besserung der Harnentleerung ein; jedoch mit Verschlimmerung der Anämie, der Pat. schließlich erlag, nahm die Menge des Residualharns wieder zu. C. meint, daß durch die Degeneration der Blasenmuskulatur infolge der Anämie die Harnretention bedingt gewesen sei. Auffallend war, daß bei Zunahme der roten Blutkörperchen auch immer eine Besserung der Blasenfunktion eintrat. Die Obduktion ergab beiderseitige Hydronephrose, verdickte Harnleiter, Balkenblase, eine genügend weite prostatische Harnröhre, keine erhebliche Vergrößerung der Prostata. **Herhold** (Brandenburg).

28) **H. Krömker.** Über Prostataabszesse.

Inaug.-Diss., Kiel, 1906.

Verf. berichtet über sechs Fälle von Prostatatabszeß. Merkwürdigerweise scheint in keinem Fall eine Gonorrhöe dafür verantwortlich gemacht werden zu können. Die Behandlung bestand in der Eröffnung nach Dittel vom Damm aus. Einmal wurde bei starker Vorwölbung in den Mastdarm von diesem aus eingegangen. Der Katheterismus schaffte in zwei Fällen keine Abhilfe und war Veranlassung zur Bildung eines falschen Weges. **A. Hofmann** (Karlsruhe).

29) **F. Haenisch.** Über die Röntgenbehandlung der Prostatahypertrophie und ihre Technik. (Aus dem Röntgeninstitut von Dr. Albers-Schönberg und Dr. Haenisch in Hamburg.)

(Münchener med. Wochenschrift 1907. Nr. 14.)

H. hat mit der Röntgenbehandlung der Prostatahypertrophie im allgemeinen ähnliche, wenn auch nicht so auffallende Erfolge, wie manche der bisherigen Au-

toren, gehabt; allerdings kamen nicht ausschließlich Fälle von absoluter Anurie zur Behandlung, und werden auch nur die dicken, weichen, glandulären Formen für diese geeignet gehalten, die gleichzeitige Behandlung der Blase nicht unterlassen. — Für die Röntgenisierung nimmt Pat. die Knie-Ellbogenlage ein, wobei der Leib auf einem verstellbaren Kissen, die Arme auf einem gepolsterten Schemelchen ruhen; Einführung eines Bleiglasspekulums in den Mastdarm, Adaptierung der Röntgenröhre unter Benutzung einer Gundelach'schen Bleiglasschutzkappe. Die in dem Institut benutzte Stützvorrichtung und weitere Apparatanordnung (s. Original) ermöglicht bequeme Lagerung und verkürzt die Vorbereitung. Zur Bestrahlung werden Müller'sche Wasserkühlröhren benutzt; der Abstand beträgt 26—29 cm, die Expositionszeit 6 Minuten; in 2—3 Wochen 6—8 Bestrahlungen.

**Kramer** (Glogau).

30) **Freyer.** Total enucleation of the prostate for radical cure of enlargement of that organs. A further series of 119 cases of the operation.

(Brit. med. journ. 1907. März 9.)

Der bekannte Prostataoperateur fügte seinen 206 Fällen suprapubischer Prostatektomie, über die er bisher berichtet hat (Zentralblatt für Chirurgie 1906 Nr. 2, 1905 Nr. 2 und Nr. 40), 119 neue Fälle hinzu. Das Alter seiner Kranken betrug 50—86. Es starben 9 = 7½%; die übrigen 110 wurden von allen ihren Beschwerden befreit. Die Todesursachen waren in je einem Falle bösartige Lebererkrankung, Lungenembolie, Chok, in sechs Fällen Urämie bei schwer erkrankten Nieren. Über einige Fälle von besonderem Interesse berichtet Verf. ausführlich; der übrige Teil der Arbeit ist einem wenig erquicklichen Prioritätsstreit mit Fuller und Guiteras gewidmet, die Ansprüche auf die Urheberschaft der von ihm geübten Ausschälungsmethode erhoben hatten.

**Weber** (Dresden).

31) **C. Forsyth.** An early specimen of total enucleation of the prostate removed by the late Mr. McGill.

(Brit. med. journ. 1907. Mai 11.)

F. gibt nach Durchsicht der aufbewahrten Präparate von Prostata, die durch McGill entfernt worden sind, zu, daß die meisten nicht völlige Enukleationen, sondern Teilresektionen darstellen. Indessen fand er doch ein Präparat vor von zweifellos vollkommener Ausschälung der Prostata und beschreibt dieses. Es stammt von 1888 und dürfte eine Bedeutung haben für die Geschichte der heute viel besprochenen Prostatektomie.

**Weber** (Dresden).

32) **F. Loewenhardt.** Über die Steinkrankheit der Harnwege, speziell der Blase, und deren Behandlung nach in Schlesien gesammelten Erfahrungen.

(Allgem. med. Zentral-Zeitung 1905. Nr. 50.)

Vortrag, welcher resümierend folgendes enthält:

1) Irgendwelche klimatische oder sonstige Einflüsse auf die Steinkrankheit sind in Schlesien nicht nachzuweisen.

2) Eine eigentliche Lithiasis der Harnblase ist, abgesehen von Fremdkörpersteinen, in Schlesien nicht vorhanden. Die meisten Fälle verdanken ihre Entstehung Nierenkonkrementen.

Es gibt einen besonders auffälligen steinbildenden Katarrh, bei dem Staphylokokken eine große Rolle spielen.

3) Die Steinzertrümmerung ist für Verf. die Operation der Wahl und bleibt wegen der kurzen Dauer der Nachbehandlung, des glatten Verlaufes und der geringen Sterblichkeit allen anderen Methoden überlegen.

Verf. hat 94 Fälle beobachtet, darunter 46 Steinzertrümmerungen ohne einen Todesfall vorgenommen.

**A. Hofmann** (Karlsruhe).

33) **G. Hedrén.** Lipomatosis der Harnblase mit nicht traumatischer Ruptur derselben.

(v. Langenbeck's Archiv Bd. LXXXII. Hft. 4.)

Fall von spontanem Blasenriß. Die mikroskopische Untersuchung ergab eine diffuse hochgradige Lipomatosis der ganzen Blasenwand. Das Fettgewebe war überall in der Muskelhaut und Schleimhaut eingestreut. Besonders reichlich war das Fettgewebe an der Rißstelle. **E. Siegel** (Frankfurt a. M.).

34) **Walker.** Simple ulcer of the bladder.

(Journ. of the amer. med. assoc. 1907. März.)

1) 54jähriger Mann, früher Gonorrhöe; in letzter Zeit vermehrter Urindrang, Schmerz im Damm, Brennen beim Harnlassen. Cystoskopische Untersuchung ergab ein rundes, scharf begrenztes Geschwür in der linken Blasenseite. Die Umgebung war wenig entzündet, die Oberfläche mit fibrinösem Überzuge versehen. Die Urinuntersuchung ergab Abwesenheit von Tuberkulose- und Trippererregern. Durch Ausspülungen mit Höllenstein 1:10000 wurde der Zustand gebessert. Der zweite Fall, den W. ebenfalls näher beschreibt, zeigte ähnliche Befunde und wurde durch Höllensteinspülung gebessert. Verf. bespricht dann die Pathologie dieser Geschwüre. Mikroskopische, sehr genau beschriebene Befunde sind von Castaigne mitgeteilt. Die Ursache dieser einem Magengeschwüre sehr ähnlichen Geschwüre ist nicht sicher aufgeklärt, wahrscheinlich werden sie durch lokale Thrombosen oder trophoneurotische Störungen erzeugt. Der ganze übrige Urogenitalapparat kann trotz Bestehens eines solchen Geschwüres ganz in Ordnung sein. Die hervorstechendsten Krankheitserscheinungen sind häufiger Urindrang, Brennen in der Harnröhre, geringe Blutbeimengung zum Harn. Später kann sich Blasenkatarrh und Erschlaffung der Blasenmuskulatur einstellen. Bei dem akuten perforierenden Geschwüre weisen oft keinerlei Erscheinungen auf sein Vorhandensein hin, bis die Erscheinungen des Durchbruches auftreten. Einige solche Fälle sind aus der Literatur kurz mitgeteilt. Eine richtige Diagnose erlaubt nur das Cystoskop zu stellen. Während die Geschwüre in frühem Stadium durch Höllensteinspülungen leicht beeinflußt werden, sind bei fortgeschrittenen Fällen operative Eingriffe mit dem Cystoskop oder von außen notwendig. **Trapp** (Bückeburg).

35) **Dalziel.** Transplantation of ureters in extroversion of the bladder.

(Glasgow med. journ. 1907. Mai.)

Verf. operierte einen 3 Jahre alten Knaben wegen Ectopia vesicae in der Weise, daß er die Harnleiter einzeln herauspräparierte und gesondert in die vordere Wand des Mastdarmes einpflanzte. Auch entfernte er bei dieser Gelegenheit ein Paket tuberkulöser Gekrösdrüsen.

Der Erfolg war zunächst ein vorzüglicher, aber 2 Monate später starb Pat. plötzlich an innerer Darmeinklemmung durch Verwachsungsstränge, wie die Obduktion erwies, ohne daß der Harnapparat dafür verantwortlich zu machen wäre.

**W. v. Brunn** (Rostock).

36) **J. Verhoogen.** L'exstirpation totale de la vessie.

(Journ. de chir. 1907. März.)

V. beginnt mit der Laparotomie und orientiert sich über die Ausdehnung der Erkrankung, Verwachsungen usw. Dann sucht er die Harnleiter an der Kreuzungsstelle der Gefäße auf und pflanzt unter Bildung eines Witzel'schen Schrägkanals den rechten in den Blinddarm, den linken ins S romanum ein. Dann Auslösung der Blase mit Bildung eines vorderen und hinteren Bauchfellappens, Drainage nach der Scheide bzw. nach dem Damm hin (die Prostata wird mit entfernt), totale Bauchnaht. Drei nicht näher beschriebene, erfolgreiche Fälle.

**Vorderbrügge** (Danzig).

37) **M. Draudt.** Beitrag zur Kenntnis der Urachusanomalien.

(Deutsche Zeitschrift für Chirurgie Bd. LXXXVII. p. 487.)

D. veröffentlicht zwei in der Königsberger Klinik (Prof. Lexer) beobachtete Fälle von persistierenden Urachusresten bzw. umbilikalen Urachusfisteln. Fall 1, einen 6 Monate alten Knaben betreffend, ist mit Glück operiert. Früher wegen eines »Nabelbruches« in Behandlung gewesen, zeigte er seit einigen Wochen Aussickern von klarer Flüssigkeit am Nabel, die in der Klinik durch subkutane Injektion von Indigkarmin sich als Urin erwies. In Beckenhochlagerung wird der Nabel umschnitten, der Schnitt von hier weiter nach der Symphyse geführt. Man findet einen Strang zwischen Nabel und Blase, deren Scheitel, zipfelförmig ausgezogen, in den Strang sich verliert. Matratzennaht durch den Blasenscheitel, Abtragung des Stranges, Übernähung des Blasenstumpfes, Naht der geöffneten Bauchhöhle, usw. Heilung. Der Strang erweist sich als kanalförmige Fortsetzung der Blasenlichtung, ausgekleidet mit mehrschichtigem Pflasterepithel. — Fall 2 betrifft einen Knaben, der, mit Mangel einer Harnröhrenöffnung, bzw. mit einem Defekt der Urethra glandis geboren, am 1. Lebenstag einem Dammschnitte zwecks Aufsuchung der Harnröhre unterzogen wurde. Obwohl man dieser nicht ansichtig geworden, war sie doch angeschnitten; denn es folgte Urinabgang durch die Wunde. Die Sektion des an zunehmender Schwäche gestorbenen Kindes ergab außer der Harnröhrenanomalie Fortbestehen eines Urachuskanales mit Öffnung am Nabel, ganz ähnlich wie in Fall 1.

Obwohl Fall 2 anscheinend für einen ursächlichlichen Zusammenhang zwischen Urachusfisteln und fötalen Hindernissen für normale Harnentleerung aus der Blase spricht, hält D. doch den Fortbestand des Urachus für eine Art einfacher Hemmungsbildung, ein Stehenbleiben auf embryonaler Stufe. Er hält für möglich, daß eine Amnionanomalie der Grund der Mißbildung sein könnte.

Zwei Figuren, die anatomischen Verhältnisse der Fälle zeigend, sowie ein Literaturverzeichnis von 8 Nummern sind der Arbeit beigegeben.

**Meinhard Schmidt** (Cuxhaven).

38) **G. Ekehorn.** Die anormalen Nierengefäße können eine entscheidende Bedeutung für die Entstehung der Hydronephrose haben.

(v. Langenbeck's Archiv Bd. LXXXII. Hft. 4.)

Verf. ist der Ansicht, daß wir alles darauf anlegen müssen, die Diagnose der Hydronephrose nicht erst nach jahrelangem Leiden zu stellen, sondern so frühzeitig, daß das Organ für den Organismus zu erhalten ist. Er hat eine Pat. operiert, bei welcher sich als Ursache der Hydronephrose eine akzessorische Nierenarterie fand, die hinter dem Harnleiter zum unteren Teile der vorderen Nierenfläche verlief. Hinter der Arterie ging der zugespitzte untere Teil des Nierenbeckens herab. Vor derselben verlief der Harnleiter, der dann weiterhin eine Schlinge bildete, die mit ihrer Konkavität auf dem Gefäße ritt. Die akzessorische Arterie wurde doppelt unterbunden und zwischen den Fäden durchschnitten. Dadurch wurde der Harnleiter frei. Durch diesen Eingriff wurde die Pat. völlig beschwerdefrei, und die funktionelle Prüfung ergab auch, daß die Niere funktionstüchtig wurde. E. suchte aus der Literatur analoge Fälle zusammen und fand eine ganze Reihe gleicher Befunde, bei welchen derartige Gefäßhindernisse mit gleichartigen anatomischen Verhältnissen bestanden wie bei seinem eigenen, so daß er berechtigt zu sein scheint, den Gefäßanomalien eine wesentliche Rolle für die Entstehung der Hydronephrose beizumessen. Den Einwand, daß die beschriebenen Veränderungen an den Gefäßen erst sekundär durch die Vergrößerung des Organes bedingt seien, hält er nicht für stichhaltig. **E. Siegel** (Frankfurt a. M.).

39) **Jeannel e C. Morel.** Hydronéphrose droite.

(Ann. des malad. des org. gén.-urin. 1907. Nr. 5.)

Bei einem 29jährigen Kranken fand sich eine große, retroperitoneal gelegene, fluktuierende, rechtsseitige Bauchgeschwulst, die klinisch als peri- oder pararenale

Cyste oder als Hydronephrose angesprochen werden mußte. Die transperitoneale Operation ergab eine Hydronephrose, die zunächst punktiert und dann exstirpiert wurde. Glatte Heilung. Die Punktionsflüssigkeit war leicht milchig getrübt, enthielt zahlreiche, meist degenerierte weiße Blutkörperchen; im übrigen war sie steril. Die 1—3 cm dicke Wandung des Hydronephrosensackes enthielt u. a. Reste von Nierensubstanz, Nervenröhren, glatte Muskelfasern und Haufen von lymphatischem Gewebe. Die Verff. machen auf die Analogie mit manchen Mischgeschwülsten der Niere aufmerksam. **Paul Wagner** (Leipzig).

40) **Rolando.** Pionefrosi; nefrotomia; guarigione.
(Congresso sanit. degli osped. civili di Genova. Sed. del 23. aprile 1907.)
(Gazz. degli ospedali e delle clin. 1907. p. 704.)

Die trotz enormen Marasmus bei 2 Jahre bestehender Pyonephrose durch Nephrotomie erfolgte Heilung ist um so bemerkenswerter, als eine aszendierende Affektion ganz auszuschließen war, obwohl reflektorische Symptome von seiten der Blase bestanden. **Dreyer** (Köln).

41) **O. Grell.** Ein Beitrag zur Kasuistik der paranephritischen Abszesse.
Inaug.-Diss., Kiel, 1906.

Verf. beschreibt elf paranephrane Abszesse aus der Klinik von Helferich, von denen zwei zum Tode führten. In diesen Fällen war die Niere durch Steinbildung und käsigen Zerfall zerstört. Bei Erkrankungen der Niere wurde diese in einer zweiten Sitzung entfernt. In jedem Falle wurde aber dem Eiter durch breite Inzisionen genügend Raum zum Abfluß geschaffen.

Verf. hält den Ausdruck »primärer paranephritischer Abszeß« nicht mehr für haltbar. Derselbe entsteht, abgesehen von direkten Verletzungen des perirenalen Gewebes, aus Blutergüssen der Fettkapsel, die nachträglich infiziert werden, oder aus einer von der Niere aus fortgeleiteten, unbemerkt gebliebenen Nierenaffektion. **A. Hofmann** (Karlsruhe).

42) **L. Thevenot.** Plaies et ruptures du pédicule vasculaire du rein.
(Gaz. des hôpitaux 1907. Nr. 7.)

Mit den Zeichen schwerer Anämie wurde die 21jährige Pat. eingeliefert, nachdem sie mit einem Revolver an der Grenze zwischen Brust und Bauch an der Spitze der 9. Rippe sich in den Leib geschossen hatte. Sie starb während der Operation.

Bei der Autopsie fand man eine perforierende Wunde der Leber. Die tödliche Blutung erfolgte aus der Art. und V. renalis, aus deren Stämmen das Geschoß, das neben der Wirbelsäule in der Rückenmuskulatur saß, reichlich $^3/_4$ des Umfanges herausgerissen hatte. Die Niere wies nur einen kleinen Riß an ihrer Rückseite auf.

T. zitiert unter anderem noch einen Fall von Baron: ein 53jähriger Mann war überfahren. Bei der Autopsie fand man die linke Niere inmitten von Gerinnseln nur am Harnleiter hängend. Arterie und Vene waren zerrissen.
**V. E. Mertens** (Breslau).

43) **F. Löwenhardt.** Ein eigentümlicher Fall von renaler Massenblutung. Nephrektomie aus vitaler Indikation mit glücklichem Ausgang.
(Archiv für Dermatologie und Syphilis Bd. LXXXIV. Hft. 1—3.)

Es handelte sich um eine 33jährige Frau, die mit 17 Jahren einen schweren Typhus durchgemacht und sich dann später luetisch infiziert hatte. 6 und 10 Jahre danach Zangenentbindungen; beide Kinder sind gesund und leben noch. Während der Schwangerschaften traten erhebliche dysurische Zustände mit langdauernden

Blasenkatarrhen auf. Häufiger Urindrang soll seit dieser Zeit ein fast regelmäßiges Ereignis gewesen sein. Sommer 1905 Hämaturie von 2—3 Tagen. Am 1. Januar 1906 wiederholte sich die Blutung und dauerte diesmal 3 Wochen, um Mitte Februar wieder einzusetzen und bis zu der am 17. März 1906 vorgenommenen Nephrektomie anzudauern. ½ Jahr später wieder starke Hämaturie, die 2 Tage nach Jodkaliumgebrauch aussetzte. Die Cystoskopie ergab das Bild einer Cystitis granularis. Die Kranke sah im übrigen blühend aus; keine Zeichen von Lues. Die rechtsseitige Nephrektomie wurde aus vitaler Indikation vorgenommen, nachdem alle möglichen inneren Mittel umsonst angewendet worden waren, und obwohl die Untersuchung ergeben hatte, daß auch die Funktion der linken Niere herabgesetzt war. Nach der genauen histologischen Untersuchung der Niere liegen hier zwei Prozesse vor, nämlich einmal eine aszendierende subakute Pyelopapillitis und ferner eine interstitielle disseminierte Nephritis mit direkten Narben, letztere also älteren Datums. Verf. machte in diesem Falle die Nephrektomie, weil er direkt unter dem Eindrucke stand, daß hier eine Neubildung vorliegen müsse.

**Paul Wagner** (Leipzig).

## 44) H. Doering. Beiträge zur Nierenchirurgie II. Hydro-Pyonephrosen und Steinnieren.

(Deutsche Zeitschrift für Chirurgie Bd. LXXXVII. p. 32.)

D. bringt einen Bericht über die gesamten einschlägigen Erfahrungen von Prof. Braun (Göttingen), dessen Einzelheiten im Original zu studieren sind.

Im ganzen ist Braun durchweg zum Anhänger der radikaleren Operationsmethoden geworden. Bei Hydronephrosen sind die Fälle, wo mit Plastiken am Harnleiter und Nierenbecken zu helfen ist, rar; die prinzipielle Nephrotomie ist hier zu verwerfen, primäre lumbale Nephrektomie der ungefährlichste, sicherste und schnellste Weg zur Radikalheilung. Ähnlich bei der Pyonephrose: Die alleinige Nephrotomie ist im allgemeinen zu verwerfen, da sie zu oft Fisteln hinterläßt; die allein sichere Ektomie soll womöglich primär gemacht werden. Bezüglich der Lithiasis scheint Braun's Material nicht eben günstig gewesen zu sein, da eine einfache Nephrolithotomie nebst Steinextraktion mit gutem Erfolg nur einmal vertreten ist. Bei Vorliegen ernster Folgekrankheiten der Steinbildung, insbesondere von Hydro- und Pyonephrose, ist auch hier Ektomie am zuverlässigsten, eine bloße Pyelotomie aber ganz zu widerraten.

Ätiologie, Symptomatologie, Anatomie der abgehandelten Krankheitszustände werden eingehend gewürdigt. Vom Cystoskop und Harnleiterkatheterismus ist der nötige Gebrauch gemacht, auch die kryoskopische Untersuchung kam zur Anwendung, doch wird bezüglich deren Beurteilung auf eine spätere, in Aussicht gestellte Mitteilung verwiesen. Dagegen findet sich von Röntgendiagnostik bei Lithiasis nichts erwähnt.

Sämtliche, eine Durchsicht lohnenden Krankengeschichten sind beigefügt, ebenso ein 26 Nummern zählendes Literaturverzeichnis.

**Meinhard Schmidt** (Cuxhaven).

## 45) F. Walters and W. Hall. Retroperitoneal sarcoma of Douglas' pouch.

(Brit. med. journ. 1907. Mai 4.)

Von retroperitonealen Geschwülsten in der Excavatio recto-uterina sind erst sieben Fälle beschrieben. Verff. berichten hier über den achten: ein kindskopfgroßes, gemischtzelliges Sarkom bei einer 35jährigen Frau, dessen Entfernung wegen schwerer Blutung abgebrochen werden mußte. Tod nach 48 Stunden. Besprechung des Falles und der ihm gleichen Fälle der Literatur.

**Weber** (Dresden).

46) **W. Rosenberger.** Beitrag zur Kasuistik der Geschwülste des Hodensackes. Haemo-Lymphangioma cavernosum partim cystoides scroti.

(Deutsche Zeitschrift für Chirurgie Bd. LXXXVII. p. 218.)

Träger der im Arbeitstitel anatomisch gekennzeichneten, wahrscheinlich angeborenen Geschwulst war ein 6jähriger Knabe, der in der Göttinger Klinik zur Operation kam. Sitz der Geschwulst war einmal die linke Hodensackhälfte, in der ohne Zusammenhang mit Hoden und Samenstrang eine taubeneigroße, derbe, leicht unebene Geschwulst, leicht mit der Haut verwachsen, tastbar war. Außerdem ist die Vorhaut ringförmig verdickt, dunkelblau, Sitz zahlreicher Gefäßneubildungen, die sich in geringerem Grad auch an der ganz freiliegenden Eichel finden. Exstirpation der Geschwulst, die bis auf eine mehrere große Venen enthaltende Stelle leicht aus dem Fettzellgewebe ausschälbar ist, Exzisionen aus der Vorhaut, die nach mehreren Monaten wegen neuer Angiombildung wiederholt werden mußten. Der histologische Befund wird genau beschrieben und das reichliche Vorhandensein von elastischen, namentlich aber von glatten Muskelfasern, hervorgehoben. In der Literatur konnte R. nur einen ähnlichen Fall von Le Filliatre finden. (Photogramm des Pat. beigegeben.)

**Meinhard Schmidt** (Cuxhaven).

47) **J. Boese.** Ein Fall von Stieltorsion eines sarkomatös degenerierten Bauchhodens. (Aus der Hochenegg'schen Klinik.)

(Wiener klin. Wochenschrift 1907. Nr. 11.)

Pat. war 7 Monate vor der Operation mit kolikartigen Schmerzen in der linken Unterbauchgegend erkrankt und bemerkte danach dort eine Geschwulst, die sich bei zweimaliger Wiederholung der Anfälle in der Zwischenzeit jedesmal vergrößerte. Es war eine kindskopfgroße Geschwulst fühlbar, die als bösartige Hodengeschwulst angesprochen wurde, weil der linke Hode im Hodensack fehlte. Bei der Operation, die übrigens leicht und glatt verlief, zeigte sich, daß die Geschwulst mit einem um 180° gedrehten, nach Aufdrehung 6 cm langen Stiele an der hinteren Bauchwand in der Höhe der Linea terminalis entsprang. Es war ein alveoläres Rundzellensarkom.

B. macht besonders darauf aufmerksam, daß es demnach auch bei Bauchhoden zu einer Stielung kommen kann, wie auch ein schon früher von Hochenegg mitgeteilter, aber angezweifelter Fall beweist. Literaturangabe.

**Renner** (Breslau).

48) **F. de Beule** (Gand). Un kyste volumineux du vagin observé et opéré.

(Ann. de la soc. belge de chir. 1907. März.)

Eine 34jährige, an unregelmäßigen Menses leidende, sonst stets gesunde Gutspächterin empfindet beim Heben eines Wäschefasses einen plötzlichen heftigen Schmerz im Unterleibe, der sie sofort ins Bett zwingt. Urinverhaltung macht mehrtägigen Katheterismus notwendig. Nach 3 Wochen war sie wieder gesund und ganz arbeitsfähig. Von Zeit zu Zeit Urinbeschwerden, Tenesmus und Retention, verbunden mit Koprostase, Gefühl von Schwere im Leib und allgemeiner Mattigkeit. Alles verschwand sofort bei Bettruhe und Darmentleerung. Pat. heiratet mit 37 Jahren. 4 Monate darauf erscheint in der Vulva eine rötliche, weiche Geschwulst, die beim Liegen zurückrutscht, sich leicht zurückbringen läßt und bei Anstrengungen größer wird. Nach 1 Jahr Schwangerschaft. Die Blasen- usw. Beschwerden steigern sich zunächst, um Ende des 4. Monats plötzlich zu verschwinden; auch die Geschwulst kam von diesem Moment an nicht mehr zum Vorschein. Normale Entbindung. Einige Monate darauf Beginn der alten Beschwerden; auch die Geschwulst kommt wieder, ist aber jetzt hart und läßt sich nicht zurückbringen. Da sie langsam aber ständig größer wurde, ging man zum Arzt. Der findet eine von Scheidenschleimhaut bedeckte cystische Geschwulst in der

vorderen Scheidenwand, die die Blase nach vorn verdrängt hat, aber mit ihr nicht zusammenhängt. Nach Spaltung der Schleimhaut läßt sich die Geschwulst unschwer stumpf entwickeln, doch wird oben und vorn das Bauchfell in Ausdehnung einiger Zentimeter eröffnet. Glatte Heilung. Die Wand der Cyste bestand aus Bindegewebe mit einigen Muskelfasern und war an der Innenseite mit einer Lage Plattenepithel bedeckt. de B. nimmt auf Grund des ganzen Verlaufes an, daß zunächst eine Hernie des vorderen Scheidengewölbes vorgelegen habe, die leicht — schon durch einfache Rückenlage — reponierbar war. Durch die wachsende Gebärmutter ist sie vom 4. Monate der Schwangerschaft ab reponiert gehalten und der Bruchsackhals zur Obliteration gebracht worden. Die Cyste entwickelte sich dann wie die männliche Hydrokele. Der seröse Cysteninhalt und die Beschaffenheit ihrer Wandung stehen einer solchen Erklärung keineswegs im Wege. Für die plötzliche (traumatische) Entstehung der Hernie bei einer an sich nicht übermäßig starken Anstrengung glaubt de B. eine angeborene abnorme Weite und Schlaffheit des vorderen Scheidengewölbes verantwortlich machen zu müssen, ebenso wie durch den Tiefstand der hinteren Peritonealfalte Douglashernien und Mastdarmvorfälle begünstigt werden. Einen analogen Fall konnte Verf. in der Literatur nicht finden.

**Vorderbrügge** (Danzig).

49) **Weir.** Two cases of strangulated ovarian tumour, with symptoms suggestive of other conditions.

(Glasgow med. journ. 1907. April.)

Die Fälle betrafen Frauen von 19 bzw. 57 Jahren; die erste Pat. wurde unter der Diagnose einer inneren Darmeinklemmung, die zweite als akute Appendicitis zur Operation gebracht. Bei der ersten Pat. hatte eine linksseitige Eierstocksgeschwulst sich mehrfach um ihren Stiel gedreht und unmittelbar den Dünndarm komprimiert. Und auch im zweiten Falle lag eine linksseitige Eierstocksgeschwulst vor mit Stieldrehung; hier bestanden mehrere Netzverwachsungen.

Beide Frauen wurden durch Oophorektomie geheilt.

**W. v. Brunn** (Rostock).

50) **H. Addicks.** Beitrag zur Kasuistik der Nervenschußverletzungen: Ein Fall von schlitzförmiger Durchbohrung des N. ulnaris am Epicondylus medialis durch eine Revolverkugel.

Diss., Kiel, 1906.

Während in der Kriegschirurgie die im Titel angegebene Verletzung in den letzten Jahren häufiger beobachtet ist, gehört dieselbe wegen des Materials, der Form und geringeren Durchschlagskraft der Geschosse in der Friedenspraxis zu den selteneren Verletzungen. Die im lockeren Bindegewebe eingebetteten Nerven weichen dem Geschoß aus. Hier wurde der Nerv am Epicondylus medialis getroffen, also an einer Stelle, wo er in einer ziemlich tiefen Knochenrinne fest eingebettet ist. Außerdem war der Arm gebeugt, somit der Nerv stark angespannt. Ein Ausweichen desselben war somit sehr erschwert.

**Coste** (Breslau).

51) **Delitzin.** Über Dr. A. Stoll's Rychanotrepan.

(v. Langenbeck's Archiv Bd. LXXXII. Hft. 4.)

D. empfiehlt das von Stoll schon vor 21 Jahren angegebene und neuerdings von ihm selbst verbesserte Instrument, das für Knochenoperationen als Bohrer und Hobel verwendet wird. Anwendbar ist es bei partiellen Knochenresektionen und Trepanation des Schädels, wie anderer Knochen.

**E. Siegel** (Frankfurt a. M.).

Originalmitteilungen, Monographien und Sonderdrucke wolle man an *Prof. E. Richter* in Breslau (Kaiser Wilhelmstraße 115), oder an die Verlagshandlung *Breitkopf & Härtel*, einsenden.

Für die Redaktion verantwortlich: Geh. Med.-Rat Prof. Dr. E. Richter in Breslau.
Druck und Verlag von Breitkopf & Härtel in Leipzig, Nürnbergerstraße 36/38.

# Zentralblatt
für
# CHIRURGIE

herausgegeben
von

**K. Garrè,** in Bonn, **F. König,** in Berlin, **E. Richter,** in Breslau.

Vierunddreißigster Jahrgang.

Wöchentlich eine Nummer. Preis des Jahrganges 20 Mark, bei halbjähriger Vorauszahlung. Zu beziehen durch alle Buchhandlungen und Postanstalten.

**Nr. 33.** Sonnabend, den 17. August. **1907.**



**Inhalt:** I. **R. Kothe,** Über die analeptische Wirkung des Nebennierenextraktes bei akuten schweren Herzkollapsen. — II. **G. Meyer,** Über die Behandlung frischer Wunden. — III. **Blauel,** Zur Technik der Cardiolysis. (Originalmitteilungen.)

1) **Ehrhardt,** Diphtheritische Hautphlegmone. — 2) **Heile,** Steigerung der Heilungsvorgänge. — 3) **Decref,** Aktive Hyperämisierung. — 4) **Cohn,** Xeranatbolusgaze. — 5) **Wedderhake,** Entfernung von Tätowierungen. — 6) **v. Herczel,** 7) **Erdmann,** 8) **Morris,** 9) **Blumberg,** Appendicitis. — 10) **Handley,** Encystierung von Flüssigkeiten ins Bauchfell. — 11) **Sauerbruch,** 12) **Fabricius,** Herniologisches. — 13) **Martin,** Magenschüsse. — 14) **v. Aldor,** 15) **Hoffmann,** 16) **Makkas,** Magenkrebs. — 17) **Brunner,** Tuberkulose, Aktinomykose, Syphilis des Magen-Darmkanals. — 18) **Okinczyc,** Dickdarmkrebs. — 19) **Caldaguès,** Operativer Darmverschluß. — 20) **Brentano,** Gallensteinileus. — 21) **Beck,** Gallensteine. — 22) **Ebner,** Pankreatitis und Cholelithiasis.

23) **Federschmidt,** Tetanus. — 24) **Korff,** Morphin-Skopolaminnarkose. — 25) **Blanc,** Das Bier'sche Verfahren bei kindlicher Gelenktuberkulose. — 26) **Weinberg,** 27) **Cavaillon** und **Chabanon,** 28) **Vignard,** Appendicitis. — 29) **Bucholz,** Darmquetschung. — 30) **Filippini,** 31) **Smoler,** 32) **Gordon,** 33) **Schöppler,** Herniologisches. — 34) **Brewer,** Magenoperationen. — 35) **Heile,** Magenresektion. — 36) **Alessandri,** Pylorustuberkulose. — 37) **Berg,** Duodenalfistel. — 38) **Kroph,** Dermoidcyste mit Darmusur. — 39) **Wimmer,** Darmstein. — 40) **Mertens,** Innere Einklemmung. — 41) **Latham** und **Jaffrey,** Kolitis. — 42) **Friedhof,** Prolapsus coli invaginati. — 43) **Bloodgood,** Resektion des S romanum. — 44) **Moty,** Leberschuß. — 45) **Ruhemann,** Leberabszeß. — 46) **Moullin,** Glykosurie bei Cholelithiasis. — 47) **Milkó,** Duodenalverschluß nach Cholecystektomie. — 48) **Cowen,** Pankreasverletzung. — 49) **Gröndahl,** 50) **Egdahl,** Pankreatitis. — 51) **Battle,** Pankreascyste.


## I.


(Aus der chirurgischen Abteilung des städtischen Krankenhauses Moabit in Berlin. Geh. Med.-Rat Prof. Dr. Sonnenburg.)


## Über die analeptische Wirkung des Nebennierenextraktes bei akuten schweren Herzkollapsen.


Von

Dr. **R. Kothe,** Assistenzarzt.


Die landläufigen Mittel zur Bekämpfung der Störungen während der Narkose sind zwar in vielen Fällen, aber doch nicht immer von

Erfolg begleitet. Auch die Resultate der Massage des operativ freigelegten Herzens sind, wie auch auf dem diesjährigen Chirurgenkongreß bemerkt wurde, bisher im Verhältnis zur Schwere des Eingriffes durchaus nicht ermutigend. Es wäre daher sehr wünschenswert, wenn uns ein harmloseres, aber sicher wirkendes Mittel zur Bekämpfung schwerer Asphyxien zu Gebote stände. Durch Zufall kam mir im vorigen Jahre das Handbuch der experimentellen Pathologie und Pharmakologie von Heinz in die Hände, durch welches ich Kenntnis von der eminenten analeptischen Wirkung des Nebennierenextraktes erhielt (Bd. I p. 989). Wir Chirurgen wissen ja, daß das Nebennierenextrakt die stärkste gefäßzusammenziehende Substanz ist die es gibt, aber von seiner erregenden Wirkung auf das Herz scheint so gut wie nichts bekannt zu sein.

Gottlieb[1] hat in einwandfreiester Weise nachgewiesen, daß das Nebennierenextrakt eine direkte Wirkung auf das Herz ausübt. Er führte bei Tieren soviel Chloralhydrat in den Kreislauf ein, daß die Pulse immer kleiner, schließlich arhythmisch wurden und endlich diastolische Stillstände zwischen sich ließen. Durch intravenöse Kochsalz- oder Digitalisinjektionen konnte dem unmittelbar bevorstehenden Herzstillstand nicht mehr vorgebeugt werden. Injiziert man nun aber Nebennierenextrakt, so beginnt das Herz nach 10—20 Sekunden wieder frequenter und regelmäßiger zu schlagen, die Pulse werden groß, und der Blutdruck steigt in überraschend kurzer Zeit auf verhältnismäßig bedeutende Höhen. Das Herz bleibt meist 20—30 Minuten lang in guter Tätigkeit, und erst wenn nach der flüchtigen Wirkung der Nebennierensubstanz das Chloralhydrat wieder die Oberhand gewinnt, erlahmt die Herztätigkeit wieder, kann aber durch eine zweite Injektion von Nebennierenextrakt von neuem gesteigert und stundenlang erhalten werden. Aber selbst dann, wenn der Ventrikel fast völlig stillsteht, d. h. wenn seine Bewegungen so schwach sind, daß sie sich kaum mehr auf das Hg-Manometer übertragen und auch am geöffneten Thorax durch Beobachtung des bloßgelegten Herzens kaum mehr wahrnehmbar sind, gelingt es noch, durch Injektion von Nebennierenextrakt das Herz zu neuer Tätigkeit anzuregen, solange der Herzmuskel überhaupt noch genügend erregbar ist. Diese Wiederbelebung kann sogar noch bis etwa 5 Minuten nach dem durch Chloralhydrat eingetretenem Stillstand bewerkstelligt werden. Gottlieb hat ferner die Wirkung von Nebennierenextrakt am kalivergifteten Säugetierherzen demonstriert und schließlich entscheidende Versuche am isolierten Säugetierherzen angestellt.

Aus alledem geht auf das deutlichste die stark erregende Wirkung von Nebennierenextrakt auf das Säugetierherz hervor, und es fragt sich nun, ob und in welchen Fällen wir von dieser analeptischen Wirkung am Menschen Gebrauch machen können. Gottlieb selbst hat sich hierüber mit folgenden Worten ausgesprochen: »In manchen Zuständen von Herzkollaps kommt es nur darauf an, das Herz über einen vorübergehenden, gefahrdrohenden Moment hinwegzubringen, um das Leben zu retten. Ein solcher Fall wäre z. B. der drohende Herztod in der Chloroformnarkose; denn in diesem Falle befindet sich das Herz vorübergehend — bis zur Austreibung des an Chloroform zu reichen Blutes — in einem ähnlichen Zustande wie in den oben mitgeteilten Chloralhydratversuchen. Mit

[1] Archiv für experim. Pharmakol. Bd. XXXVIII und XLIII.

der infolge der Nebennierenextraktinjektion wieder einsetzenden Herztätigkeit wird auch die Gefahr durch die Austreibung des chloroformhaltigen Blutes beseitigt. In der Tat gelingt es an Kaninchen, wenn durch brüske Chloroformeinatmung Herzstillstand eingetreten ist, den Blutdruck durch Nebennierenextrakt wieder in wenigen Minuten nicht bloß zur Norm, sondern sogar bis über dieselbe zu steigern«.

Merkwürdigerweise scheint, wie gesagt, diese verdienstvolle Arbeit in klinischen Kreisen nicht bekannt zu sein, und soviel ich weiß, ist das Nebennierenextrakt bei Chloroformkollapsen am Menschen noch nicht zur Verwendung gelangt. Ich selbst hatte noch nicht Gelegenheit, dasselbe in solchen Fällen anzuwenden, da, seitdem ich mit der Arbeit von Gottlieb bekannt wurde, keine schweren Asphyxien bei Narkosen hier vorgekommen sind. Dagegen haben wir im letzten Jahre bei der Lumbalanästhesie, welche in unserer Klinik in ausgedehntem Maße zur Verwendung kommt, mehrfach schwere Kollapse erlebt. Ohne den Wert dieser sonst so vortrefflichen Methode herabsetzen zu wollen, halte ich es doch bei dieser Gelegenheit für angezeigt, einmal darauf hinzuweisen, daß üble Zufälle während der Lumbalanästhesie gar nicht so selten sind, als man wohl im allgemeinen annimmt. Ein eigentümlicher Zufall hat es gefügt, daß gerade die zwei schwersten Asphyxien, die während der letzten Jahre im Moabiter Krankenhause überhaupt beobachtet wurden, bei Lumbalanästhesien vorkamen. In diesen zwei Fällen, deren Krankengeschichten ich hier folgen lasse, habe ich nun zur Bekämpfung des lebensgefährlichen Kollapses eine intravenöse Injektion von Nebennierenextrakt (Epirenan) versucht und beidemal einen ausgezeichneten Erfolg gehabt.

Fall 1. Johanna L, 71 Jahr alt, aufgenommen am 6. Juni 1906.

Anamnese: Seit mehreren Jahren hat Pat. zeitweilig Magenschmerzen, konnte aber anfänglich noch alles essen. Erst seit einem halben Jahre sind die Beschwerden stärker geworden, der Appetit ließ nach, Pat. magerte stark ab. Es stellte sich Erbrechen ein, das Erbrochene war in letzter Zeit übelriechend und enthielt alte Speisereste. Pat. erbricht jetzt sofort nach Nahrungsaufnahme.

Status: Kleine stark abgemagerte Frau mit dünner schlaffer Haut.

Lunge: Über beiden Unterlappen leichte Dämpfung, unreines Atmungsgeräusch und kleinblasiges Rasseln. Reichlich schleimig-eitriger Auswurf.

Herz: Ohne besonderen Befund. Arterien geschlängelt, hart.

Abdomen aufgetrieben. Die Konturen des stark ausgedehnten Magens zeichnen sich deutlich ab. Starke Gastroptose. In der Pylorusgegend eine undeutliche Resistenz zu fühlen. Nach Einführung des Magenschlauches entleert sich über 2 Liter braune, stark sauer und übelriechende, mit Speiseresten vermischte Flüssigkeit. Nach Entlerung des Mageninhaltes ist am Pylorus eine etwa apfelgroße, höckrige, verschiebliche Geschwulst zu fühlen. Leber nicht palpabel.

Die chemische Untersuchung des Magensaftes ergibt:

| | |
|---|---|
| Gesamtazidität | 43, |
| Freie HCl | —, |
| Milchsäure | +. |

Urin sehr spärlich, frei von Albumen.

Diagnose: Pyloruskarzinom.

Als Vorbereitung zur Operation wird Pat. mit wiederholten Magenspülungen, vorsichtiger Diät, Kochsalzinfusionen und Nährklistieren behandelt.

16. Juni Operation. Lumbalanästhesie mittels Novokain 0,15. Mäßige Beckenhochlagerung durch Unterschieben eines Keilkissens unter das Becken, welches nach Eintritt der Anästhesie fortgenommen wird. Sehr gute Anästhesie. Hautschnitt in der Linea alba zwischen Schwertfortsatz und Nabel. Nach Eröffnung der Bauchhöhle zeigt sich der stark erweiterte Magen, am Pylorus findet sich ein fast faustgroßer Tumor. Zahlreiche stark geschwellte Drüsen, besonders in der Pylorusgegend. Wegen Infiltration der hinteren Magenwand Anlegung einer vorderen Gastroenterostomie mittels Murphyknopfes. Schluß der Bauchdecken durch durchgreifende Nähte.

Am Schluß der Operation schwerster Kollaps. Puls nicht fühlbar. Gesicht blaß. Atmung ganz oberflächlich, zeitweilig aussetzend. Cornealreflex erloschen. Pat. macht geradezu einen moribunden Eindruck. Subkutane Injektion von Kampfer und Digalen ohne jeden Erfolg. Pat. wird rasch ins Bett gebracht und erhält nun eine intravenöse Injektion von 0,001 Epirenan in 0,1%iger Lösung. Etwa 5 Sekunden darauf wird der Puls wieder fühlbar und wird bald sehr kräftig. Auch die Atmung wird nun wieder besser. Nun wird eine subkutane Kochsalzinfusion und intravenöse Digaleninjektion gemacht. Der Puls bleibt, wenn auch die anfängliche enorme Steigerung wieder nachläßt, doch andauernd kräftig. Pat. kommt bald wieder zum Bewußtsein, nach einigen Stunden hat sie sich vollkommen erholt, trinkt Wein und Tee. Abends gegen 6 Uhr tritt profuses Erbrechen ein, und Pat. stirbt durch Aspiration.

Sektion wurde leider nicht ausgeführt.

Fall II. Friedrich S., 63 Jahre alt, aufgenommen am 4. Juni 1907.

Anamnese: Pat. ist seit 7 Jahren magenleidend. Oft Heißhunger. Nach Nahrungsaufnahme starkes Druckgefühl im Magen. Viel saures Erbrechen. Oft große Schmerzen, die im nüchternen Zustande heftiger als nach Nahrungsaufnahme gewesen sein sollen. Seit einem Jahre Erbrechen stärker geworden, oft 6 bis 8mal am Tage. Das Erbrochene sah hellbraun aus. Stuhl unregelmäßig. Appetit meist noch ganz gut. Seit 2 Jahren will Pat. stark abgemagert sein.

Status: Mittelgroßer Mann, von leidlichem Ernährungszustand. Muskulatur schlaff. Fettpolster ziemlich gut entwickelt. Haut und sichtbare Schleimhäute blaß.

Lungen ohne besonderen Befund.

Herz: Grenzen normal, systolisches Geräusch an der Spitze. Puls mittelkräftig, regelmäßig, 84. Arterien etwas starrwandig.

Abdomen: Hängebauch, Bauchdecken schlaff. Fettpolster ziemlich gut entwickelt. Leber und Milz nicht vergrößert. Druckempfindlichkeit im Epigastrium. Magen ausgedehnt; nach Aufblähung reicht die große Kurvatur bis unter den Nabel. Plätschergeräusche. Keine Resistenz.

Das Erbrochene kaffeesatzartig, enthält Blut und ältere Speisereste. Die chemische Untersuchung des Magensaftes nach Probefrühstück ergibt:

Gesamtazidität 57,
Freie HCl +,
Milchsäure —.

10. Juni. Da die Beschwerden (Schmerzen, Erbrechen) anhalten, wird Pat. auf die äußere Abteilung zur Operation verlegt. Diagnose: Pylorusstenose durch Karzinom oder Ulcus.

12. Juni Operation. Lumbalanästhesie mittels Stovain 0,06. Beckenhochlagerung wie im vorigen Falle. Sehr gute, hochgehende Anästhesie. Medianer Laparotomieschnitt zwischen Schwertfortsatz und Nabel. Am Pylorus ein fast faustgroßer Tumor. Gastroenterostomia post. in typischer Weise mittels Murphyknopfes. Durchgreifende Nähte durch die Bauchdecken. Während der Operation schwerer Kollaps, Puls kaum noch fühlbar. Atmung oberflächlich, später ganz aussetzend. Künstliche Atmung; unterdessen wird die Operation schnell beendet. Während Pat. nach der Station gebracht wird, verschlimmert sich der Zustand in bedrohlicher Weise. Vollkommenes Aussetzen der Atmung. Puls gar nicht mehr fühlbar, auch Herztöne nicht zu hören. Pupillen während der ganzen Zeit klein. Künstliche Atmung fortgesetzt, subkutane Injektionen von Kampfer und Äther.

Hautreize, Herzmassage. Nachdem trotzdem 15—20 Minuten nach Beendigung der Operation noch keine Änderung eingetreten ist, wird nun eine intravenöse Injektion von 0,00075 Epirenan in 0,1%iger Lösung gemacht. Etwa 5—10 Sekunden darauf hebt sich die Herztätigkeit in eminenter Weise. Der Radialispuls wird sehr kräftig, es treten deutlich sichtbare Pulsationen der Carotiden und im Epigastrium ein. Da hingegen immer noch Atemstillstand besteht, wird künstliche Atmung fortgesetzt. Nach weiteren 10—15 Minuten kehrt die Atmung wieder. Die Gesichtsfarbe bessert sich wieder. Es tritt bald regelmäßige tiefe Atmung ein. Der Puls bleibt während der ganzen Zeit kräftig und regelmäßig; nach anfänglicher leichter Beschleunigung sinkt die Frequenz wieder auf 84. Das Bewußtsein kehrt nach ca. 2 Stunden wieder.

Verlauf: Pat. ist noch mehrere Tage sehr schwach und apathisch, erholt sich aber allmählich. Nur am Tage nach der Operation einmal Erbrechen, welches sich nicht mehr wiederholt.

Wundverlauf vollkommen reaktionslos.

19. Juni Entfernung der Nähte, Wunde per primam geheilt. Pat. erhält breiige Speisen, die er gut verträgt.

2. Juli. Fortschreitende Besserung, keine Beschwerden. Pat. genießt feste Speisen, hat sehr guten Appetit und steht auf.

4. Juli geheilt entlassen.

Es handelte sich also in diesen beiden Fällen um einen äußerst bedrohlichen Zustand, den wir als Folge der Lumbalanästhesie aufzufassen haben. Es kam zu vollkommenem Aussetzen der Atmung und der Herztätigkeit. Der Puls war gar nicht mehr fühlbar. Im letzten Falle wurde auch festgestellt, daß die Herztöne nicht mehr auskultierbar waren. Die üblichen Wiederbelebungsmittel versagten vollständig. Beide Fälle, welche außer mir noch von mehreren anderen Kollegen beobachtet wurden, mußten wir nach unseren sonstigen Erfahrungen als hoffnungslos ansehen. In beiden Fällen war nun die Wirkung des Epirenans eine ganz vorzügliche. Etwa 10 Sekunden nach der Injektion wurde beidemal der Puls wieder fühlbar und hob sich dann sogar zu gewöhnlicher Stärke. Im letzten Falle war die eminente Steigerung der Herztätigkeit durch das Klopfen der Carotiden und die epigastrischen Pulsationen auch äußerlich in eklatanter Weise sichtbar. Wir alle hatten die Überzeugung, daß es sich hier um keinen Zufall handeln könne, und daß die beiden Kranken, die wir schon fast aufgegeben hatten, nur durch die Epirenaninjektion gerettet worden sind. Ich glaube daher für Fälle von schweren Kollapsen infolge ganz akuter Vergiftungen, speziell für Kollapse im Gefolge der Narkose und Lumbalanästhesie, die intravenöse Injektion von Nebennierensubstanz (0,0005—0,001) angelegentlichst empfehlen zu können, weil dieselbe in diesen speziellen Fällen geradezu lebensrettend wirken kann.

Ob sich die Verwendung von Nebennierenextrakt auch noch auf andere Gebiete übertragen lassen wird, das müssen erst weitere Untersuchungen lehren. Selbstverständlich ist hier große Vorsicht am Platze. Denn die durch längere Krankheiten (Infektionen, Intoxikationen) geschädigten Herzen sind, wie auch Heinz bemerkt, häufig anatomisch verändert und dem normalen Herzen gegenüber geschwächt, abnorm ermüdbar. Infolgedessen kann hier unter Umständen die

durch die Nebennierensubstanz bewirkte starke Verengerung der peripheren Gefäße und die dadurch bedingte exzessive Blutdrucksteigerung verhängnisvoll werden, weil die Gefahr nicht von der Hand zu weisen ist, daß das geschwächte Herz der gewaltigen Anstrengung gegenüber erliegt und mit einem Male versagt. Auf der inneren Abteilung unseres Krankenhauses wurde das Epirenan bisher in einigen Fällen von Herzschwäche (bei Pneumonie, Coma diabeticum, Vergiftung) angewandt. In allen Fällen hatte es eine deutliche, aber bald vorübergehende Hebung der Herztätigkeit zur Folge. Schädliche Nebenwirkungen wurden dabei nicht beobachtet. Diese Versuche sind indes noch zu gering, um irgendwelche Schlußfolgerungen daraus zu ziehen. Aber für schwere Chloroform- und Kokainkollapse glauben wir das Nebennierenextrakt unbedingt empfehlen zu können.

---

## II.

# Über die Behandlung frischer Wunden.

Von

Dr. **Georg Meyer** in Gotha.

Zur Bedeckung der Wundflächen wird zurzeit fast ausschließlich Mull verwendet. Auch wo ein Antiseptikum eingestreut oder in flüssiger Form dem Mull einverleibt wird, bilden die Mullfasern die den Gewebsschnitten aufliegende Schicht. Die Fähigkeit, viel Gewebsflüssigkeit aufzusaugen und die leichte Sterilisierbarkeit sind die Eigenschaften, die den Stoff als Wundbedeckung empfehlen.

Und doch stehen diesen günstigen Eigenschaften große Nachteile gegenüber; der unauflösliche Fremdkörper legt sich so in die Bindegewebsspalten der eröffneten Schichten hinein, daß er bei der Fibrinbildung primär mit den Bindegewebs- und Nervenfasern verklebt. Beim Verbandwechsel erwachsen daraus nicht nur die bekannten Unannehmlichkeiten für den Pat., sondern es macht sich auch ein Reißen an den eben verklebenden Schichten nötig, welches für den Heilungsverlauf durchaus nicht gleichgültig ist. Trotz dieses kunstwidrigen Herumarbeitens in der Wunde — welches durch kein Spülen oder Aufweichen wesentlich erleichtert wird — bleiben stets imbibitionsfähige Fremdkörper im Gewebe zurück in Gestalt von Mullfasern. Die gelbweißen Flecke in den Granulationen älterer Wunden erweisen sich meist als Mullfasern, die Brutstätten für Wundparasiten bilden und Übersekretion verursachen.

Zweitens aber genügt für tiefere, offene Wunden die Luftaustrocknung durchaus nicht, mindestens die tiefsten Mullschichten bleiben feucht, und diese im porösen Mull stagnierende Körperflüssigkeit, die durch den Verband annähernd auf Körpertemperatur erhalten wird, ist ein Nährboden für auskeimende Sporen der Wundumgebung oder der Luft.

In dem Bestreben, den Mull möglichst auszuschalten und einen löslichen hygroskopischen Stoff als Wundbelag zu finden, habe ich seit etwa 2 Jahren den Zucker in körniger Form angewendet, ein Material, das ja schon früher zur Wundbehandlung benutzt wurde. Ich habe ungeblauten Zucker in gut ventiliertem Heißluftapparat langsam unter Schütteln auf 140° erhitzt und dann zu je 100 g Zucker 2,0 g Salizylsäure hinzugefügt.

Diese Zuckerschicht saugt Blut und Gewebsflüssigkeit sehr energisch auf, die Fibrinbildung wird verhindert, und am anderen Tage liegen braune, trockene Klumpen auf der Wundfläche. Der übergelegte Mull klebt selbst dann nicht an, wenn infolge einer Nachblutung der Verband weithin mit klebriger Flüssigkeit durchtränkt ist. Die Zuckerreste sind mit Hilfe eines Wasserstrahles schmerzlos zu entfernen, wenn man die Wundflächen sehen will. Sonst wird einfach neues Zuckerpulver aufgetragen. Der schmerzlose und reaktionslose Wundverlauf hat mich davon überzeugt, daß gegen die von den Wundrändern eingeschleppte Infektion die Zuckerbehandlung, d. h. die energische Austrocknung des Wundsekretes, das sicherste Mittel ist. Auch die relative Trockenheit und das einfarbig rote Aussehen der Granulationsflächen in mullfrei behandelten Wunden fällt in späteren Stadien der Wundheilung stets auf.

Akzidentelle Wunden, z. B. Fingerquetschungen mit Sehnen- und Gelenkverletzungen, heilen sehr schnell nach dieser Behandlungsmethode. Man muß nur das Reinigen der den Wunden zunächst gelegenen Hautteile mit Mull vorsichtig einschränken, die Blutung gut stillen und stets sehr große Mengen Zuckerpulvers verwenden. Dazu muß z. B. an Fingern Mull in dicken Lagen zentralwärts von den Wunden umgewickelt und das Pulver in dütenförmig angelegte Bindentouren eingestreut werden, so daß fingerdicke Zuckerschichten jeden verletzten Finger einhüllen.

In anderen Fällen, wie z. B. bei offen gelassenen Bauchwunden, habe ich zwar in der Tiefe mit Mull drainiert (wo es geht mit Mullstreifen innerhalb stark gelochter Drainröhren), die Muskel- und Hautschicht aber durch Zuckerlagen geschützt. Bei Weichteilwunden, bei denen tiefe Drainage sich empfiehlt und auch das hohle Drainrohr, das sich ja mit geronnenem Blute füllt, nicht verwendet werden soll, vermeide ich jetzt mehr und mehr den Mull ganz, indem ich Zucker in fester Form in die Wunden lege. Der Hutzucker läßt sich mit der Säge, der Feile und in der Drehbank bearbeiten; ich lege ihn dann mehrere Tage in eine Lösung von 2,0 g Acidum salicylicum in 100,0 g Alcoholus absolutus, worauf die Stücke in sterilen Glasgefäßen unter Watteabschluß getrocknet werden. Die so trocken vorrätig gehaltenen Stücke haben verschiedene Formen; die zylindrischen werden so bemessen, daß sie in stark gelochte Drains, die ebenfalls trocken aufbewahrt werden, hineinpassen.

Für kontraindiziert halte ich die Zuckerbehandlung erstens bei großen, stark verunreinigten Wunden, und zwar deshalb, weil hier

wegen der unvermeidlichen Eiterung schon primär nach dem Prinzip der Abszeßbehandlung verfahren werden muß. Eröffnete Abszesse bieten ja ganz andere Verhältnisse als frische Wunden; der größte Teil der Wand dieser Wunden ist von fertiger Granulationsschicht ausgekleidet, welche hier, infolge der Toxinentwicklung im Lumen, starke Leukocytendurchwanderung erkennen läßt. Das eiterkörperchenreiche Sekret ist natürlich ein ganz anderes, als das flüssige Sekret frischer Wunden, ein Unterschied, der meiner Ansicht nach von denen nicht genügend beachtet wird, welche austrocknende Verbände für Eiterwunden empfehlen. Die Austrocknung der Protoplasmamassen der Eiterkörperchen schafft undurchlässige Schichten im Verbandmaterial, unter welchen sich häufig Wundsekret mit seinem gefährlichen bakteriellen Inhalt anstaut. Trotz allem, was jetzt und früher dagegen gesagt wurde, halte ich gedeckte feuchte Verbände für diese Wunden für die geeignetsten, weil sie das mit Zellen gemischte Sekret am zuverlässigsten aufnehmen.

Für kontraindiziert halte ich die Zuckerbehandlung aber auch bei Wunden, die eine Blutungsgefahr in sich bergen, sei es nach der Art der getroffenen Gewebe, sei es aus äußeren Gründen. Denn den Nachteil hat die Methode — wie aus dem oben geschilderten verschiedenartigen Verhalten der Mullfasern und der Zuckerkörnchen zur Fibrinbildung hervorgeht —, daß sie die Blutung nicht so gut stillt, wie die Mullbehandlung. Bei der großen Mehrzahl der Wunden spielt aber dieses Bedenken keine Rolle gegenüber den Vorteilen der Methode. Gute Blutstillung durch viele Unterbindungen und, wo es geht, längere Hochlagerung ist hier noch mehr wie bei anderen Methoden notwendig; in vielen Fällen habe ich nach einigen Stunden nach der Verletzung den Verband noch einmal erneuert.

Vorsicht empfiehlt sich ferner bei der Behandlung von Wunden mit weit freiliegendem Knochen, damit man nicht durch Austrocknen Nekrosen macht.

Im wesentlichen sind es frische Wunden, die sich für Zuckerbehandlung eignen, d. h. solche, deren Schichten noch nicht mit Granulationen bekleidet sind. Granulierende Wunden kann man zwar auch in dieser Weise behandeln, aber die Vorteile der Methode, Schmerzlosigkeit und relative Sicherheit vor primärer Wundinfektion, kommen nur bei frischen Wunden zur Geltung.

---

## III.

# Zur Technik der Cardiolysis.

Von

Privatdozent Dr. **Blauel** in Tübingen.

In Nr. 27 dieses Zentralblattes äußert sich F. König-Altona zur Technik der Cardiolysis dahin, daß die Entfernung des Periosts

bei der Rippenresektion eine unnötige Erschwerung der Operation darstelle. Auch bei rein subperiostaler Resektion werde, wie er an einem Falle zeigt, dauernd der Zweck der Cardiolyse, die Ersetzung der starren knöchernen Thoraxwand durch eine nachgiebige, den Bewegungen des Herzens folgende Weichteilbedeckung gesichert. König empfiehlt für künftige Fälle, das vordere Periost mit den Rippen zu resezieren, das hintere aber unbekümmert stehen zu lassen.

In der v. Bruns'schen Klinik ist dieses Verfahren bereits bei drei Fällen von Cardiolyse zur Anwendung gekommen. Es wurde jedesmal so vorgegangen, daß nach typischer subperiostaler Resektion der Rippen — immer der IV., V. und VI. Rippe — das Periost mit Pinzette und Schere abgetragen wurde, soweit dies ohne Gefährdung der Pleura geschehen konnte, d. h. mit Ausnahme der hinteren periostalen Bekleidung der Rippen.

Zwei dieser Fälle, bei welchen seit der Operation schon längere Zeit verflossen ist, eignen sich für die Beurteilung dieses Verfahrens. Sie zeigen technisch ein vollständig gutes Resultat. Bei dem einen Pat. konnte ich mich durch den Augenschein davon überzeugen, daß die Weichteilbedeckung durchaus nachgiebig geblieben ist und bei jeder Systole und Diastole sich senkt und hebt. Hier lag die Operation 17 Monate zurück. Bei dem zweiten Pat. schrieb mir der behandelnde Arzt, daß die Resektionsstelle gut beweglich geblieben sei und der Herzaktion deutlich folge. Hier besteht dieser Zustand seit 1 Jahre.

Der technische Erfolg bei diesen beiden Fällen zeigt, daß der Vorschlag König's, das hintere Periost unbekümmert stehen zu lassen, bereits seine Probe bestanden hat.

Welche praktische Wichtigkeit dieser Erkenntnis beizumessen ist, hat König bereits eingehend geschildert. Sie gestattet die Operationsdauer abzukürzen und beseitigt die Hauptschwierigkeit des Eingriffes, die fast unmögliche exakte Ablösung des hinteren Periosts von der Pleura. Dadurch wird die Cardiolyse für die meist wenig widerstandsfähigen Pat. ungefährlicher, ihr Anwendungsgebiet also ein größeres.

---

1) **O. Ehrhardt** (Königsberg). Über die diphtheritische progrediente Hauptphlegmone.

(Münchener med. Wochenschrift 1907. Nr. 26.)

Nach E.'s Erfahrungen ist die durch den Diphtheriebazillus hervorgerufene subkutane Phlegmone nicht so selten, wie es nach der durch Nauwerck veranlaßten Mitteilung Günther's anzunehmen war, und handelt es sich bei ihr um ein typisches, leicht zu erkennendes Krankheitsbild. Das Leiden tritt bei Kindern während der ersten Lebensjahre auf, befällt mit Vorliebe schwächliche, indes auch, wie in zwei der Fälle E.'s, kräftige Kinder. Als Eingangspforte des Diphtheriebazillus in die Haut kommen kleine Exkoriationen, bei einem

kleinen Pat. E.'s eine Varizellenpustel in Betracht; die Übertragung erfolgte in zwei Fällen durch die Pat. selbst, die eine Rachendiphtherie überstanden hatten. Beginn mit hohem Fieber und schwerer Beeinträchtigung des Allgemeinbefindens, örtlich mit einer Infiltration der Subcutis, die durch das erweichende Infiltrat von der Fascie abgelöst wird; die Haut erscheint stark rot injiziert, ödematös und läßt das Infiltrat durchfühlen. Bei Inzision gelangt man nach allen Seiten in tiefe Taschen. Diese flächenhafte Unterminierung schreitet rasch weiter fort, ohne Neigung, die Fascie zu durchbrechen, führt zu Gangrän großer Hautpartien und ist höchstens durch ausgedehnte Einschnitte zu begrenzen. Der Nachweis der Diphtheriebazillen gelingt leicht. — Von E.'s fünf Kranken starben drei und heilten zwei mit großen, kallösen Narben aus; E. erhofft von der Anwendung des Behring'schen Serums bessere Resultate. **Kramer** (Glogau).

---

2) **Heile** (Wiesbaden). Über neue Wege, die natürlichen Heilungsvorgänge des Körpers bei krankhaften Prozessen künstlich zu vermehren und zu beschleunigen.

(Münchener med. Wochenschrift 1907. Nr. 26.)

Um die an die Leukocyten gebundenen Heilkräfte ausgiebiger zur Wirksamkeit zu bringen, sie aus den Zellen zu befreien, dienen chemische Reagentien (Jodoform usw.), die Bier'sche Stauung und Röntgenstrahlung. Durch Kombination dieser verschiedenen Maßnahmen lassen sich am Orte der Erkrankung gesteigerte Heilwirkungen des Organismus auslösen. H. ging dabei so vor, daß er am Orte der Erkrankung durch chemische Mittel, 20—50 g nukleinsauren Natriums (2%), Jodoform, Tuberkulin usw., möglichst starke entzündliche Reaktionen hervorrief, sodann — ca. nach 8—10 Stunden — um die betreffenden erkrankten Extremitäten zentralwärts von dem Gelenke eine Bier'sche Binde umlegte und nach 1—2 Stunden das entzündete Gelenk für 5—10—15 Minuten mit mittelstarker Röhre bestrahlte, die Binde danach noch wenigstens 12 Stunden lang liegen ließ. Diese Röntgenbestrahlungen nach vorheriger Einspritzung leukotaktischer Substanzen wurden mit Unterbrechung von 1—4 Wochen mehrfach wiederholt, wodurch eine wesentliche Besserung der Beweglichkeit der Gelenke erreicht wurde. — Auch bei septischen Zuständen, bei Phlegmonen usw., bei inoperablen Krebsen hält H. eine günstige Wirkung solcher kombinierten, eine künstliche Leukocytose hervorrufenden und die intrazellulären Fermente freimachenden Behandlung für möglich, ohne allerdings schon jetzt eine bestimmte Methode für jeden einzelnen Fall empfehlen zu können. **Kramer** (Glogau).

---

3) **Decref.** La hiperemia activa por el aire caliente como medio médico terapeutico.

(Rev. de med. y cirurg. pract. de Madrid 1907. Nr. 968.)

D. gibt eine Schilderung von Theorie und Praxis der Bier'schen Heißluftbehandlung, um dann nachzuweisen, daß eine von ihm im Jahre 1898 angegebene Behandlungsweise der »Dampfmassage« auf der theoretisch fast gleichen Grundlage beruht. Er hat nun in neuester Zeit seine Dampfmassage mit der Heißluftbehandlung kombiniert und hierbei ganz besonders gute Resultate erzielt. Er empfiehlt diese Kombination vor allen Dingen für akute rheumatische Gelenkaffektionen und führt weitere Erfolge an bei chronischem Gelenkrheumatismus, bei Arthritis gonnorrhoica und in einem Falle von Raynaud-scher Krankheit. **Stein** (Wiesbaden).

---

4) **M. Cohn.** Erfahrungen über Xeranatbolusgaze.

(Med. Klinik 1907. p. 707.)

Die Xeranatbolusgaze ist ungiftig, reiz- und geruchlos, billig, trocknet gut aus, saugt vortrefflich auf, erzeugt keinerlei ob- oder subjektive Nebenerscheinungen und wirkt a- und antiseptisch zugleich. Der Bolus wird mittels Kochens der Gaze einverleibt. In mehr als 100 Fällen der kleinen Chirurgie hat die Gaze niemals versagt. Einzelne Krankengeschichten. Verfertiger: Wiskemann & Co., Kassel. **Georg Schmidt** (Berlin).

---

5) **Wedderhake.** Eine neue Methode der Entfernung ausgedehnter Tätowierungen.

(Med. Klinik 1905. p. 674.)

Unter regionärer Schmerzbetäubung, etwa nach Hackenbruch, wird ein Längsschnitt in der Achse der Tätowierung geführt und die Haut nach beiden Seiten hin von der Unterlage so weit abgelöst, wie die Färbung reicht. Man trägt mit feiner Schere oder feinem Messer die groben Farbteilchen ab, mit besonderer Beachtung des Unterhautzellgewebes. Dann werden, wenn nötig, vermittels Hilfsschnitten, die beiden Hautlappen umgeklappt und gut ausgebreitet mit Nadeln auf einem kleinen keimfreien Brette festgesteckt. Nun sticht man mit feinen spitzen Messern oder feinem Locheisen die einzelnen Farbniederlagen an der dem Unterhautzellgewebe zugekehrten Hautseite nach der Epithelseite hin aus. Die Hautlappen werden zurückgeklappt, der Schnittrand fein vernäht, die Lappen in ihrer Mitte durch einige durchgreifende Nähte auf ihrer Unterlage befestigt. Strengste Asepsis und genaueste Blutstillung ist erforderlich. Die Operierten schonen sich 1—2 Tage, gehen aber ihrem Berufe nach. Nach 5 Tagen Entfernung der Nähte; Heftpflasterverband. **Georg Schmidt** (Berlin).

---

6) **v. Herczel.** Pathologie und Therapie der Appendicitis. Zweite erweiterte Auflage.
Budapest, Grill, 1906.

Der 353 Seiten umfassenden Monographie v. H.'s liegen anderthalbtausend beobachtete und 394 operierte Fälle von Wurmfortsatzentzündung zugrunde. Das Werk besteht aus zwei Teilen; im ersten wird die Ätiologie, Pathologie, Symptomatologie wie Therapie der Appendicitis eingehend gewürdigt, während der zweite Teil die Kasuistik enthält. Auf eine entsprechende Würdigung aller Abschnitte des Buches kann hier nicht eingegangen werden, nur einiges sei hervorgehoben.

Die Indikation der operativen Therapie gibt Verf. in folgenden Punkten:

1) In den ersten 2 Tagen ist die Operation unbedingt indiziert, falls die Diagnose sicher ist, die äußeren Umstände eine regelrechte Operation gestatten und keine Kontraindikation durch hohes Alter oder sonstige Krankheiten vorliegt.

2) Wenn die Erkrankung schon von Beginn an ein schweres Bild zeigt, soll die Operation auch innerhalb der ersten 48 Stunden unbedingt beschleunigt werden.

3) Zwischen dem 3.—5. Tage dürfen nur jene Kranke operiert werden, bei denen Verdacht auf eine fortschreitende Peritonitis besteht; in sonstigen Fällen ist eine innere Medikation (Ruhe, Eisblase, Diät) angezeigt.

4) Nach dem 5. Tage soll man nur operieren, wenn Zeichen eines Abszesses bestehen, dann aber so früh wie möglich. Auch bei einer späten diffusen Peritonitis ist die sofortige Operation indiziert.

5) Nach dem Abklingen der Entzündungserscheinungen ist der Wurmfortsatz stets zu entfernen.

Verf. unternahm an 394 Kranken 406 Operationen, und zwar im Frühstadium 3mal, alle geheilt; mit Abszeß operierte er 110 Kranke, es starben davon 17 (15,4%). Bei 48 Kranken bestand schon eine diffuse Peritonitis; hier betrug die Mortalität 68,7% (33 Todesfälle). Von 242 im freien Intervall Operierten starben 2 (0,8%), beide an Lungenembolie.

P. Steiner (Budapest).

---

7) **J. F. Erdmann.** Appendicitis in infants and children.
(New York med. record 1907. Mai 11.)

E. weist darauf hin, daß die Diagnose der Appendicitis bei Kindern mangels einer guten Anamnese und infolge der Komplikationen mit Magen-Darmstörungen große Schwierigkeiten darbiete. Besonders hervortretend ist die schnelle Abnahme der Kräfte beim Kinde und die rapide Intoxikation durch Ausbreitung der peritonealen Erscheinungen. Der Wurmfortsatz ist bis zum 3. oder 4. Lebensjahre noch nicht an seiner normalen Stelle, sondern findet sich oft unter dem Rippenbogen, so daß Schmerzpunkt und Geschwulst viel höher

als beim Erwachsenen liegen. Verschiedene gastrointestinale Symptome sind zu beachten, Erbrechen und Temperatursteigerung, während das Kind die Hand des Untersuchers abwehrt, indem es den Leib zu schützen sucht. Rektale und Blutuntersuchung geben wenig Aufschluß. Spulwürmer fanden sich in 10 Fällen, auch Kotsteinchen. Einige Male wurden auch Wandernieren beobachtet. Der Autor ist ein warmer Verfechter der Frühoperation mit kurzem Schnitt. Stuhlgang soll am zweiten Tage erfolgen, der Kranke auch am 3. oder 4. Tage schon im Bett aufsitzen. **Loewenhardt** (Breslau).

---

8) **R. T. Morris.** Harmful involution of the appendix.

(New York med. record 1907. April 6.)

M. fand, daß die normale Involution des Wurmfortsatzes mit Ersatz des lymphoiden und submukösen Gewebes durch Bindegewebe unangenehme Symptome für eine lange Zeit hervorbringen kann; das Nervengewebe persistiert länger als die anderen Bestandteile, wird bei der genannten Veränderung durch Druck auf die Enden betroffen und ruft sowohl Schmerzen hervor, wie auch Symptome intestinaler Dyspepsie und Aufblähung des Blinddarmes mit Gas. Der Prozeß ist ausgesprochen irritativ, nicht infektiös. Normale Involution des Wurmes mag in frühen Lebensjahren beginnen, aber die meisten Pat. mit solchen Symptomen sind über 25 Jahre alt. Die bindegewebige Veränderung schreitet gewöhnlich vom distalen Ende vor, selten mit Knötchenbildung und dazwischen liegenden Ausbuchtungen. In den meisten Fällen ist die proximale Portion des Wurmes noch offen und von einer dünnen Schleimhaut begrenzt; die Symptome beginnen allmählich, es finden sich Autointoxikationserscheinungen, intestinale Dyspepsie, Empfindung von Unbequemlichkeit in der Gegend des Wurmes; dieser fühlt sich hart und klein an, ferner findet man Hyperästhesie der lumbalen Nervenplexus. Blind- und Dickdarm sind dauernd durch Gas aufgetrieben. Die Nervenreizung teilt sich den Ganglien der Darmwände mit und ruft weitere Störungen hervor. Die Diagnose dieser »Involutionsappendix« unterscheidet sich vollständig von der »narbigen« Form, dem ein infektiöser Prozeß vorhergegangen ist und auch von »Edebohls' Appendix«, die durch interstitielle Exsudation geschwollen, während die Involutionsappendix hart und fest ist und niemals der Sitz einer Infektion war. Die Hyperästhesie des lumbalen Nervenplexus stellt man durch tiefes Eingehen an jeder Seite des Nabels fest. Am besten wird ein operativer Eingriff nur auf Verlangen des Pat. ausgeführt.

**Loewenhardt** (Breslau).

---

9) **M. Blumberg** (Berlin). Über ein diagnostisches Symptom bei Appendicitis.

(Münchener med. Wochenschrift 1907. Nr. 24.)

B. hat seit längerer Zeit bei allen Fällen von Appendicitis, wo eine frische Erkrankung des Bauchfells oder ein neuer Anfall einer alten Entzündung des Bauchfells aus den klinischen Erscheinungen resp. aus dem Befunde bei Laparotomie angenommen werden mußte, beobachtet, daß bei plötzlichem Abheben der tastenden Hand der Schmerz stärker empfunden wird, als beim Druck, während bei weniger heftigen entzündlichen Erscheinungen am Bauchfell er gleich groß, bei Fortschreiten der Heilung beim Abheben kleiner als beim Druck, und schließlich nur noch auf Druck vorhanden ist. Verf. erachtet dieses Symptom, das auf eine Erschütterung der Bauchwand, sowie seiner Umgebung, des Bauchfells resp. der Serosa der Därme bei dem plötzlichen Aufhören des ausgeübten Druckes zurückzuführen ist, als wertvoll für die frühzeitige Erkennung des Überganges des Krankheitsprozesses aufs Bauchfell und somit auch für die Indikation zur Operation. Das Auftreten des Symptomes, das peritonealen Ursprunges ist, stellt also ein Warnungssignal dar, das besonders dann auf Gefahr hinweist, wenn es sich sehr plötzlich und rasch nach Auftreten der Erkrankung zeigt, während sein allmähliches Abklingen der In- und Extensität nach als ein beruhigendes Zeichen anzusehen ist.

**Kramer** (Glogau).

---

10) **W. S. Handley.** On the peritoneal encystment of extraneous liquids in sacs, indepentent of visceral adhesions.

(Archives of the Middlesex hospital Vol. VIII. 1906.)

Tierversuche, die H. anstellte, um intestinale postoperative Verwachsungen zu verhüten oder therapeutisch zu beeinflussen, indem er der Serosa beraubte Wundflächen mit flüssigem Paraffin in Form von Vaseline bestrich, fielen zwar an sich negativ aus, führten aber bezüglich des ferneren Verbleibes der Vaseline zu interessanten Resultaten.

H. verwendete Kaninchen, denen er 20—30 g steriler Vaseline unter streng aseptischen Kautelen in die Bauchhöhle einbrachte. Bei Injektion mittels Spritze fand sich 14 Tage später das Vaselin frei in der Bauchhöhle liegend, ohne irgendwelche Veränderungen verursacht zu haben. Nach Laparotomien jedoch, bei denen das Bauchfell, wenn auch nur für kurze Zeit, mit der Hand berührt oder dem Einfluß der Luft ausgesetzt war, fand sich das Vaselin in Form eingekapselter Tropfen, meist in Erbsengröße und vorzugsweise am großen Netz, gestielt, dem Bauchfell fest anhaftend oder zwischen den Schichten des großen Netzes, je nach der Länge der Zeit, die zwischen Operation und Tötung des Tieres verstrichen war (13 Tage bis 3 Monate).

In anderen Versuchen hatte H. ein größeres Stück des peritonealen Überzuges der vorderen Bauchwand exstirpiert. Sowohl mit

als ohne Bestreichen dieser Stelle mit Vaseline fanden sich umschriebene Verwachsungen hier, außerdem war in ersterem Falle das Vaselin in der oben beschriebenen Weise eingekapselt.

Daß Vaselin und ähnliches nicht imstande ist, peritoneale Verwachsungen zu verhüten, liegt daran, daß es

1) den damit bestrichenen Wundflächen nicht überall in gleicher Weise anhaftet, und daß

2) durch die mit jeder Laparotomie unverkennbar verbundenen Manipulationen oder den bloßen Luftzutritt ein Reiz auf das Bauchfell ausgeübt wird, der zur Einschließung der heterogenen Substanz durch fibrinöse Ausscheidung führt. **Erhard Schmidt** (Dresden).

---

11) **Sauerbruch.** Die Radikaloperation übergroßer Leistenhernien. (Aus der chir. Universitätsklinik zu Greifswald. Prof. Dr. P. L. Friedrich.)

(Münchener med. Wochenschrift 1907. Nr. 24.)

In der Greifswalder chirurgischen Klinik werden Pat. mit übergroßen Hernien durch eine in Bettruhe — bei Erhöhung des Bettfußendes —, flüssiger Kost, leichten Repositionsmanövern usw. bestehende Kur von 2—3 Wochen Dauer für die Operation vorbereitet; dadurch wird erreicht, daß die Bruchgeschwulst allmählich sich verkleinert, der kahnförmig eingezogene Leib sich vorwölbt und die Operation einfacher und kürzer sich gestaltet. Von großem Vorteil ist heutzutage der Ersatz der Allgemeinnarkose durch die Rückenmarksanästhesie, wodurch die primären und sekundären Narkoseschäden in Wegfall kommen. Auch S. empfiehlt, wie Ref. bereits vor 12 Jahren in einer größeren Arbeit, in der von ihm gleichfalls auf die Notwendigkeit einer längeren Vorbereitungskur hingewiesen wurde, den prinzipiellen Verzicht auf die Auslösung des Bruchsackes bei der Radikaloperation übergroßer Leistenhernien; dadurch kürzt man die Operation wesentlich ab und vermeidet die bei Auslösung verwachsener Bruchsäcke so außerordentlich leicht auftretenden, der Gefahr der Infektion ausgesetzten Hämatome. Für den Verschluß der Bruchpforte unter möglichst geringer Gewebsspannung hat sich S. die Verlagerung des unteren Rectusabschnittes vor die Pforte mit nachfolgender Fixation am Lig. Pouparti als zuverlässig erwiesen. Die von ihm operierten acht Fälle verliefen günstig und sind bis jetzt — seit $^1/_2$—$1^1/_2$ Jahren — ohne Rezidiv. **Kramer** (Glogau).

---

12) **Fabricius** (Wien). Über die operative Behandlung der Cruralhernien.

(Münchener med. Wochenschrift 1907. Nr. 17.)

Während bei den Schenkelbrüchen, die durch einen engen Spalt des oberflächlichen Blattes der Fascia lata hervortreten, der einfache Nahtverschluß der Pforte meist ausreicht, ist in den Fällen, wo der

Bruchsack im Gefäßtrichter direkt auf den großen Gefäßen liegt und der Bruch durch einen langen Spalt unter dem Poupart'schen Bande hervorkommt, sowie bei den aus der ersten Kategorie durch Vergrößerung der Bruchpforte allmählich entstandenen Schenkelbrüchen eine Methode der Radikaloperation notwendig, durch die der Schenkeltrichter beseitigt und eine möglichst haltbare Befestigung des Poupartschen Bandes am Ramus horizontalis ossis pubis erreicht wird. F. hat diese Bedingungen durch das Annähen des Lig. Pouparti möglichst weit an den inneren verdickten Rand des horizontalen Schambeinastes an das Lig. Cooperi zu erfüllen gesucht und dabei bis auf einen Fall, in dem Eiterung eintrat, stets andauernde Bruchheilung erzielt. Die erste Naht wird von den großen Schenkelgefäßen an neben dem Tuberculum ileo-pectineum durch die Fascia pectinea bis auf das Periost einer- und durch das event. eingekerbte Lig. Pouparti andererseits, die weiteren bis zum Tuberculum ossis pubis geführt, der Schluß der Nähte der Reihe nach von außen nach innen unter Andrücken des Poupart'schen Bandes an den inneren horizontalen Schambeinast vorgenommen. In den Fällen, in denen das Lig. Pouparti ganz aufgelöst ist, muß die Bauchdeckenmuskulatur von der Eminentia ileopectinea an bis zum Tuberculum ossis pubis an den horizontalen Schambeinast angenäht werden. — Einige Abbildungen veranschaulichen die von F. in kaum 20 Minuten ausgeführte Operationsmethode.

**Kramer** (Glogau).

---

13) **Martin.** The lesions associated with gunshot wounds of the stomach.

(Annals of surgery 1907. Mai.)

Während die Schußverletzungen des Magens an und für sich, sobald sie bei der Laparotomie gefunden und genäht wurden, keine ungünstige Prognose geben, wird die letztere oft dadurch schlecht, daß entweder die Ausschußwunde des Magens wegen ihrer spaltförmigen Beschaffenheit unentdeckt bleibt, oder daß zweitens andere wichtige Organe mitverletzt sind. Sobald man nur eine Wunde am Magen entdeckt, soll man daher nach M. diese mit einer Tabaksbeutelnaht versehen, vor dem Zuziehen derselben ein Drainrohr in die Magenhöhle führen und dann die Naht leicht knüpfen. Nun berieselt man die Magenhöhle mit einer Kochsalzlösung, macht event. ein kleines Loch in das Lig. gastro-colicum und sieht nach, ob aus der hinteren Wand in die hinter dem Ligament gelegenen Höhle Flüssigkeit tritt. Event. wird die Öffnung im Ligament dann erweitert und die Magenwunde verschlossen.

Verf. steht auf dem Standpunkte, daß bei Magenschüssen immer andere Organe mitverletzt sind; die Lage des Magens ist derartig, daß bei seinen Verletzungen fast immer die Brusthöhle und das Zwerchfell mitverletzt werden. Aber auch Leber, Milz, Pankreas, Nieren werden häufig getroffen, und durch die Mitbeteiligung dieser Organe wird die Verletzung eine schwere und oft tödliche. Trotzdem

ist infolge der operativen Maßnahmen der Neuzeit die Mortalität der Magenschußwunden auf 25% gesunken. Eine Tabelle über 25 Magenschußverletzungen ist der Arbeit angefügt. **Herhold** (Brandenburg).

---

14) **L. v. Aldor** (Karlsbad). Über die Frühdiagnose des Magenkarzinoms.

(Wiener klin. Wochenschrift 1907. Nr. 20.)

Verf. bespricht den Salkowski'schen Albumosennachweis im Harn, welcher ihm außer bei Fiebernden nur bei sämtlichen untersuchten Krebskranken gelang, dann die Salomon'sche Probe, welche im reingespülten Magen nach einigen Stunden Eiweiß und Stickstoff nachweisen soll, endlich den Nachweis okkulter Blutungen, speziell im Stuhle, und kommt zu folgenden Schlüssen: Ein wiederholt positiver Ausfall der Salkowski'schen Probe bekräftigt wesentlich einen schon vorhandenen Verdacht auf Erkrankung maligner Natur. Die Salomonprobe ermöglicht die Erkennung eines ulzerierenden Prozesses zu einer Zeit, da ein Tumor noch durchaus nicht palpabel ist, kann aber den gut- oder bösartigen Charakter wohl nicht entscheiden. Der Nachweis von Blut im Magensaft oder Stuhl spricht für die Gegenwart eines mit Ulzeration verbundenen Prozesses, zu welchen das Karzinom rasch führt. Es wird also derjenige auf Krebs verdächtige Fall, in welchem wiederholte Untersuchung auf Blut negativ ausfällt, mit großer Wahrscheinlichkeit kein Krebs sein.

Jede der erwähnten Methoden bedeutet also einen Fortschritt für die Diagnose, leider aber auch nicht für die Frühdiagnose, da sie ebenso wie alle älteren Hilfsmittel den Eintritt schon sekundärer Vorgänge, wie Ulzeration, zur Voraussetzung haben.

**Benner** (Breslau).

---

15) **Hoffmann.** Haben wir in Zukunft günstigere Resultate von der chirurgischen Behandlung des Magenkarzinoms zu erwarten, und besteht ein Zusammenhang zwischen klinischer Krankheitsdauer und Radikaloperabilität?

(Mitteilungen aus d. Grenzgebieten d. Medizin u. Chirurgie 1907. III. Supplem.)

An der Hand von 665 Fällen, die wegen Magenkarzinoms in die Mikulicz'sche Klinik aufgenommen wurden, erörtert H. obige Fragen und durcharbeitet das gewaltige Material statistisch nach verschiedenen Gesichtspunkten. Er kommt zu dem Resultate, daß bessere Erfolge zu erzielen sind, weniger durch weitere Vervollkommnung der Operationstechnik, noch durch bessere Ausbildung der Frühdiagnostik, sondern wesentlich dadurch, daß die Fälle früher dem Chirurgen überwiesen werden. Er weist nach, daß im Durchschnitt erst 10,3 Monate nach dem Beginn des Leidens, d. h. nach Auftreten der ersten klinischen Erscheinungen die Kranken zum Chirurgen gelangen. Die Schuld daran liegt einmal an den Ärzten; denn in 66%

der Fälle wurden die Kranken 3 Monate und länger ärztlich behandelt, ehe sie dem Chirurgen überwiesen wurden. Jeder Arzt sollte heute einen Pat. mit längere Zeit bestehenden Magenbeschwerden, wenn auch nur der leiseste Verdacht auf Karzinom rege wird, an den Chirurgen verweisen. Die Schuld liegt ferner an den Pat. selbst; denn 33% derselben gingen erst zum Arzte, nachdem das Leiden länger als 3 Monate bestanden hatte. — Es läßt sich ferner zahlenmäßig nachweisen, daß, je länger die Krankheit dauert, desto mehr die Operabilität abnimmt. **Haeckel** (Stettin).

16) **Makkas.** Beiträge zur Chirurgie des Magenkarzinoms.
(Mitteilungen aus d. Grenzgebieten d. Medizin u. Chirurgie 1907. III. Supplem.)

In den Jahren 1891 bis Ende 1904 wurden in der Mikuliczschen Klinik und Privatklinik aufgenommen 665 Fälle von Magenkarzinom; davon wurden 458 operiert; und zwar wurden ausgeführt 163 Magenresektionen, 4 Magenexstirpationen, 209 Gastroenterostomien, 14 Jejunostomien und 68 Probelaparotomien. Im vorliegenden Aufsatz bearbeitete M. ausschließlich die 163 Magenresektionen. Aus der Besprechung der Symptome und der Diagnostik seien einige Punkte hervorgehoben: Nichtfühlbarkeit der Geschwulst beweist nichts für Operabilität; denn von 41 Fällen, bei denen keine Geschwulst nachweisbar war, waren nur 10 radikal operabel. Salzsäure fehlte in 66% der Fälle. Dringend zu empfehlen ist häufigere Vornahme der Probelaparotomie in diagnostisch zweifelhaften Fällen. Die Unmöglichkeit der Entfernung aller fühlbaren vergrößerten Lymphdrüsen soll keine unbedingte Kontraindikation für die Resektion bilden; denn einmal brauchen nicht alle hart und groß sich anfühlenden Drüsen karzinomatös zu sein, sodann scheint es, daß nach Entfernung der primären Geschwulst die in Lymphdrüsen und anderen Organen abgelagerten Krebszellen zugrunde gehen können. Von Operationsmethoden wurden ausgeführt: Billroth I mit Naht 39mal, mit Knopf 41mal, Billroth II mit Naht 3mal, mit Knopf 78mal; 2mal wurde die Geschwulst keilförmig exzidiert. In den letzten Jahren wurde prinzipiell der Knopf angewandt. Billroth I hatte 30,0%, Billroth II 40,7% Sterblichkeit. In 48 Fällen mußten stärkere Verwachsungen mit dem Pankreas gelöst oder Pankreasstücke reseziert werden; davon führten 26 zum Tode. 9mal mußte eine Resektion des Colon transversum vorgenommen werden; 5 dieser Fälle starben. Gesamtmortalität 34,9%: 26 Operierte starben an Peritonitis, 15 an Lungenkomplikationen, 4 an Kollaps.

Dauererfolge: Von den Resezierten — eingerechnet die infolge der Operation Gestorbenen — blieben 3 Jahre nach der Operation rezidivfrei 18,4%; von denen, die die Operation überlebten, blieben 30,0% 3 Jahre lang ohne Rezidiv. Doch kamen seltene Spätrezidive, d. h. später als 3 Jahre nach der Operation vor. **Haeckel** (Stettin).

17) **C. Brunner** (Münsterlingen). Tuberkulose, Aktinomykose, Syphilis des Magen-Darmkanals.

(Deutsche Chirurgie Lfg. 46e. Stuttgart, Ferdinand Enke, 1907.)

Es mag — trotz bereits vorhandener Zusammenstellungen anderer Autoren — keine leichte Aufgabe für B. gewesen sein, die in der Literatur zum Teil recht verstreuten Arbeiten über die nicht gerade häufigen Erkrankungen des Magen- und Darmkanals (ausschließlich Mastdarm) an Tuberkulose, Aktinomykose und Syphilis zu sammeln und ein erschöpfendes Bild dieser Affektionen zu geben; aber B. ist ihr mit vollem Erfolge gerecht geworden. Er führt uns in einem historischem Überblicke zunächst die Entwicklung der Lehre von der Intestinaltuberkulose vor Augen, um dann in weiteren Abschnitten die Ätiologie zu besprechen und zu dem Schluß zu gelangen, daß die Rindertuberkulose auch beim Menschen Tuberkulose zu erzeugen vermag, die von tuberkulösen Tieren stammende Nahrung für den Menschen somit eine Gefahr bedeutet, daß die primäre Darmtuberkulose nicht so selten ist, wie man früher mit Koch behauptete, wenn sie auch in einem gewissen Prozentsatz auf dem erwähnten Wege nicht zustande kommt. Besonderes Interesse wird bei den Chirurgen die Abhandlung über die tuberkulöse Pylorusstenose und die ungünstigen Erfolge ihrer operativen Behandlung finden, für welche B. nur die Gastroenterostomie befürworten kann, ferner die über die Appendicitis tuberculosa, von der B. zwei eigene Beobachtungen mitteilt, und weiter das umfangreiche Kapitel über die tuberkulöse Ileocoecalgeschwulst, das sich auf B.'s Studium von Hunderten von Krankengeschichten und zahlreichen Präparaten aufbaut. Eine Statistik von 52 Appendektomien wegen Wurmfortsatztuberkulose ergibt eine nur geringe Operationsmortalität (4%) und läßt B. annehmen, daß in einem guten Teile der Fälle auch wesentliche Besserung durch Befreiung von den Beschwerden und Abwendung der durch diese Teilerkrankung bedingten Lebensgefahr (Perforation) erreicht worden ist. Ebenso wertvoll sind die Tabellen über die operative Therapie der Blinddarmtuberkulose mit 125 Fällen von Totalresektion des Ileocoecalsegments (25% Mortalität), 7 Fällen von Partialresektion (bei 4 Operation der bestehenden Kotfistel), 36 Fällen von Lateralanastomosen (8,3% Mortalität und zum Teil günstige Spätresultate), 7 Fällen von unilateraler Darmausschaltung (schlechte Dauerresultate) und 23 Fällen von totaler Darmausschaltung (8% Mortalität). B. bespricht in sehr eingehender Weise den Wert dieser verschiedenen operativen Eingriffe, um die Resektion als das in erster Linie anzustrebende Verfahren zu empfehlen und bei nicht möglicher oder nicht ratsamer Exstirpation die Totalausschaltung gegenüber den anderen Ausschaltungsmethoden zu befürworten; nur in der Wertung dieses letzteren Eingriffes gegenüber der Resektion weicht er somit von Campiche ab, dessen Arbeit aus Roux' Klinik (1905) ihm erst nach Fertigstellung seiner Analyse der chirurgischen Leistungen bei Blinddarmtuberkulose zur Vergleichung vorlag. Mit derselben Sorg-

falt hat B. auch die operierten Fälle von Dünndarmtuberkulose zusammengestellt — 34 Fälle von Resektion (9 †), 28 von inkompletter Darmausschaltung (7 †) usw. — und den Eindruck gewonnen, daß die Neigung, der Anastomose ein weiteres Feld gegenüber der zu extrem ausgedehnten Resektion einzuräumen, mit Recht vorwaltet. Der große Abschnitt über die Tuberkulose des Darmes wird mit der Mitteilung eines eigenen Falles von erfolgreicher Operation tuberkulöser Lymphome des Gekröses mit Abschnürung des Dünndarmes und Strangulationsileus beschlossen; vier farbige Tafeln mit Bildern von Darmtuberkulosepräparaten bilden eine willkommene Beigabe.

Es folgt dann die Abhandlung über die viel seltenere Aktinomykose, deren Entstehung in bezug auf die Art der Invasion des Pilzes freilich noch dunkel ist; die verschiedenen Formen, die Appendicitis actinomycotia werden anatomisch und klinisch eingehend geschildert und schließlich auch die Behandlungsweisen mit ihren Resultaten (40—50% Mortalität, 15—20% Heilungen) gewürdigt. — Den Schluß des Werkes bilden auf ca. 45 Seiten die Kapitel über die Syphilis des Magens und Darmes; auch hier werden wieder die über die operative Behandlung vor allem das Interesse der Chirurgen erwecken.

**Kramer** (Glogau).

---

18) **J. Okinczyg.** Contribution à l'étude du traitement chirurgical du cancer du colon. 212 p.

Thèse de Paris, **G. Steinheil**, 1907.

An der Hand der von Hartmann operierten Fälle gibt Verf. eine detaillierte Schilderung der Diagnose und chirurgischen Behandlung des Kolonkarzinoms. Besonders eingehend wird die Rektoskopie behandelt. Die voraufgehende Aufblähung hält O. für eine schmerzhafte und gefährliche Erschwerung der Technik. Die Untersuchung wird ohne Narkose, event. mit Lokalanästhesie, in Knie-Ellbogenlage mit dem Rektoskop von Kelly ausgeführt. Sehr gut sind die Röntgenbilder, die nach rektaler Injektion von Wismutlösungen aufgenommen sind. Der operative Teil bietet keine besonderen neuen Gesichtspunkte.

**Glimm** (Magdeburg).

---

19) **Caldaguès.** De l'exclusion intestinale par le procédé d'écrasement. 64 p.

Thèse de Paris, **G. Steinheil**, 1907.

Keiner der Versuche, durch Unterbindung, Vernähung, Faltenbildung völlige Darmausschaltung bei Anus praeternaturalis usw. zu erzeugen, hat ein befriedigendes Resultat gehabt. Nach kürzerer oder längerer Zeit hat sich die Darmlichtung stets wieder gebildet. Nur durch Durchschneidung ist sichere Darmausschaltung erreicht worden. C. gibt folgendes neue Verfahren an. Er quetscht den Darm mit einer breiten Enterotribe, unterbindet den Serosamantel mit einem Seidenfaden und legt über die gequetschte Darmstelle eine zirkuläre fortlaufende Serosanaht.

Versuche an Hunden haben ergeben, daß sich um den Unterbindungsfaden eine derbe Narbe bildet, die die Darmlichtung völlig abschließt. Sechsmal ist das Verfahren beim Menschen zur Anwendung gekommen; zweimal hat die bestehende Darmfistel später wieder sezerniert; sonst war der Erfolg gut.

Die Vorzüge dieser Methode gegenüber der Darmdurchschneidung sollen darin bestehen, daß sich die Darmausschaltung leichter, schneller und völlig aseptisch ausführen läßt, da die Darmlichtung nicht eröffnet wird. Über die Sicherheit des Verfahrens kann noch kein definitives Urteil abgegeben werden. (Ref.) **Glimm** (Magdeburg).

---

20) **Brentano.** Zur Operation des Gallensteinileus. (Aus der chirurgischen Abteilung des städtischen Krankenhauses am Urban in Berlin.)

(Münchener med. Wochenschrift 1907. Nr. 19.)

Über den dem Vortrage zugrunde gelegten Fall ist bereits auf p. 665 ds. Bl. 1907 ausführlich berichtet. B. stellt am Schluß der Mitteilung die Forderung auf, daß in jedem Falle von Gallensteinileus der zuführende Darmabschnitt auf das Vorhandensein weiterer Steine abgesucht werde, daß man, wenn der entfernte Gallenstein Facetten aufweise, die auf die Anwesenheit weiterer Steine in der Gallenblase hindeuten, die Gegend dieser durch Verlängerung des Schnittes nach oben freilege und die Steine entferne, und daß die Lage der Facette, ob oral- oder analwärts gerichtet, dabei Beachtung verdiene, da bei analwärts gewandter Facette der Zwillingsstein schon abgegangen sein könne. Ob man die an der Durchbruchsstelle der Gallenblase vorhandenen Abszesse in Angriff nehmen soll oder nicht, ist von dem Kräftezustande des Pat. abhängig zu machen. Da die Quernaht der Enterotomiewunde besonders bei Entfernung von größeren Steinen meist schwierig ist und unsicher wird, empfiehlt B. die Längsnaht, ebenso wie A. Neumann. **Kramer** (Glogau).

---

21) **C. Beck** (Neuyork). Bildung und Zusammensetzung der Gallensteine nebst einigen Gesichtspunkten des Röntgenverfahrens und deren Behandlung.

(Sammlung klin. Vorträge N. F. Nr. 447.)

B. nimmt an, daß für die Entstehung von Gallensteinen in der Gallenblase außer den beiden ätiologischen Hauptfaktoren, Stauung und Infektion, noch Veränderungen in Stoffwechsel eine Hauptrolle spielen. Für diese Annahme spricht die Beobachtung der hereditären Anlage, das Verbreitetsein in ganzen Familiengenerationen, die Prävalenz der Kranken in gewissen Länderstrichen (besondere Art der Nahrungsmittel und der Lebensweise); dazu mögen noch sitzende Lebensweise, Schnüren bei Frauen usw. als begünstigende Momente hinzutreten. — B., der bekanntlich zuerst Gallensteine mittels der

Röntgenstrahlen nachgewiesen hat, hat diese Untersuchungen weiter fortgesetzt und gefunden, daß man die Umrisse der einzelnen Schichten der Konkremente mittels des Blendenverfahrens viel deutlicher darstellen kann, als mit den gewöhnlichen Maßnahmen, wenn auch die Undurchlässigkeit der Lebersubstanz, die Umspülung der Steine mit Galle und die Atembewegungen Schwierigkeiten für den Nachweis abgeben.

In welcher Weise — Blendenverfahren, Untersuchung mit weichen oder mittelstarken Röhren, Aufnahme in der Bauchlage, wiederholte Durchleuchtung usw. — diese Schwierigkeiten zum Teil überwunden werden können, bemüht sich B., des näheren darzutun. Die Dauer der Bestrahlung fällt in Rücksicht auf die große Zahl der Kompositionsmöglichkeiten der Steine verschieden aus. Wenn auch der Methode noch viele Unvollkommenheiten anhaften, so hält es doch B. in einer Minorität von Fällen bei dem nötigen Geduldaufwand für möglich, Gallensteine darzustellen. — Er bespricht dann weiter die klinischen Methoden der Diagnostik, unter Empfehlung der Untersuchung der Pat. im Stehen, den Unterschied zwischen regulärer und irregulärer (mit entzündlichen Erscheinungen einhergehender) Cholelithiasis und schließlich auch die von ihm geübte Technik der Operation — Entleerung der Gallenblase in Seitenbauchlage des Pat. usw. Die Ektomie macht er nur ausnahmsweise (bei Ulzerationen der Schleimhaut, tiefgehenden Infiltrationen, bei festsitzendem Stein im Ductus cysticus); bei lange bestehenden Gallenfisteln hat er mit der Massage der Gallenblasengegend oft Gutes erreicht. **Kramer** (Glogau).

---

22) **A. Ebner.** Pankreatitis und Cholelithiasis.

(Samml. klin. Vorträge Nr. 452/53. Leipzig, **Breitkopf & Härtel.**)

Der Abhandlung liegen außer den in der Literatur veröffentlichten zwei weitere Fälle aus der Lexer'schen Klinik zugrunde, in denen bei der Operation das Bestehen einer Pankreatitis (entzündliche Schwellung und Verhärtung des Kopfes der Bauchspeicheldrüse; Fettnekrosen im Netz und Gekröse) infolge Cholelithiasis nachgewiesen werden konnte; der eine der Pat. wurde durch den operativen Eingriff geheilt, während der andere an den Folgen der weiter fortgeschrittenen Entzündung des Pankreas tags darauf zugrunde ging. — Den Inhalt seiner Ausführungen faßt E. folgendermaßen zusammen:

1) Sowohl die anatomische Lage der Organe wie die Erfahrung spricht für die Häufigkeit der Gallensteinerkrankung als Ursache einer nachfolgenden Erkrankung der Bauchspeicheldrüse. Man wird daher bei Cholelithiasis stets diese Möglichkeit im Auge behalten und sich bei dem geringsten Verdacht auf eine Miterkrankung der Bauchspeicheldrüse selbst im ikterischen Anfall ohne weiteres zu einem blutigen Eingriff entschließen müssen, da die Gefahr einer fortschreitenden Pankreaserkrankung für den Pat. in keinem Verhältnis zu der einer cholämischen Nachblutung im Gefolge des Eingriffes steht.

2) Die Möglichkeit eines so überaus gefährlichen Zwischenfalles bei der Gallensteinerkrankung wird eine Anzeige mehr für eine möglichst frühzeitige, schnelle und gründliche Beseitigung der letzteren bilden müssen; dieser Forderung kann aber nur der blutige Eingriff gerecht werden.

3) Bei jedem Eingriff an den Gallenwegen wird man an eine genaue Untersuchung und Versorgung des möglicherweise erkrankten Pankreas denken müssen, da sonst der Erfolg des Eingriffes entweder gänzlich in Frage gestellt oder zum mindesten einem glücklichen Zufall überlassen wird.

4) Bei jedem Eingriff wegen akuter oder chronischer Pankreaserkrankung wird man nie eine eingehende Untersuchung der Gallenwege versäumen dürfen und selbst in zweifelhaften Fällen die Drainage derselben hinzufügen, wenn anders man nicht Gefahr laufen will, statt der Erkrankung selbst nur andere Folgezustände derselben zu beseitigen und so den Erfolg des Eingriffes auf das äußerste zu gefährden.

5) Der Eingriff selbst hat unter allen Umständen so früh wie möglich zu erfolgen und darf selbst in verzweifelten Fällen nicht außer acht gelassen werden, da er dem Kranken auch dann noch die Möglichkeit einer Heilung gewähren kann.

6) Der Eingriff kann nur dann nutzbringend und von Erfolg begleitet sein, wenn durch denselben eine gründliche Drainage der Gallenwege nach außen und innen, sowie ein sicherer Schutz der Bauchhöhle durch entsprechende Versorgung des erkrankten Pankreas mit Tampons gewährleistet sind.

7) An welcher Stelle der Gallenwege die Drainageöffnung anzulegen und auf welchem Wege die Tamponade des Pankreas vorzunehmen ist (Mesokolon, Foramen Winslow, Lig. gastrocolicum, Lig. hepato-gastrocolicum), wird von den Verhältnissen des einzelnen Falles und dem Ermessen des Operateurs abhängig zu machen sein. Unbedingte Voraussetzung muß jedoch unter allen Umständen eine genügende Wirkung der Drainage sein. **Kramer** (Glogau).

---

## Kleinere Mitteilungen.

23) **Federschmidt** (Dinkelsbühl). Ein Fall von Tetanus traumaticus, behandelt mit Tetanusantitoxin »Höchst«.

(Münchener med. Wochenschrift 1907. Nr. 23.)

24jähriger Mann verletzte sich an einer Pflugschar am Handrücken; vom 4. Tag an Beginn der tetanischen Erscheinungen bis zu voller Entwicklung in 12 Tagen, während welcher die kleine Wunde völlig verheilte. Einspritzung von Tetanusserum vom 22. Tage an, nachdem Morphium usw. keine Besserung gebracht hatten; nach Injektion von 20 ccm mit 100 Antitoxineinheiten auffallende Besserung und rasche Heilung. **Kramer** (Glogau).

24) **Korff.** Mitteilungen zur Morphin-Skopolaminnarkose Korff.

(Berliner klin. Wochenschrift 1906. Nr. 51.)

Die Dosis, welche K. nach vielen Versuchen jetzt empfiehlt, ist die von 1 mg Skopolamin und $2^1/_2$ cg Morphin. Gelegentlich hat er diese Dosis auf 12 dmg Skopolamin und 3 cg Morphium ausgedehnt. Verf. glaubt, daß der verbesserten Morphin-Skopolaminnarkose kein Todesfall in einwandsfreier Weise zur Last zu legen ist. Bei Anwendung der Narkose soll man individualisierend vorgehen; wenn die erlaubte Dosis nicht ausreicht, soll man sie durch Äther oder Chloroform ergänzen. Die Erfahrungen, welche eine große Anzahl von Operateuren gemacht haben, sind durchaus gute; die Gynäkologen haben die Narkose mit gutem Erfolge für Geburtshilfe abgeschwächt zur Halbnarkose oder Dämmerschlaf. Dennoch kann nicht bestritten werden, daß es einzelne Menschen gibt, welche gegen Morphin-Skopolamin eigenartig empfindlich sind.

Narkosenausführung: 1 Stunde vor dem Beginne der Einspritzungen erhält Pat. eine große Tasse warmen Getränkes, dann erfolgt die Einspritzung von je $^1/_3$ einer mit der Gesamtdosis gefüllten Pravaz $2^1/_2$, $1^1/_2$ und $^1/_2$ Stunden vor der Operation. Bei $^1/_3$ der Fälle genügte die Dosis nicht. Verf. verfügt über 400 Fälle ohne irgendwelchen üblen Zwischenfall oder Todesfall. Alle äußeren Sinneseindrücke sollen dem Pat. während der Narkose ferngehalten werden (dunkles Zimmer). Puls und Respiration werden manchmal zuerst etwas beschleunigt, manchmal beobachtet man einen eigentümlich starren Blick. Die Altersgrenze war beim Verf. 13 und 85 Jahre. Die Hauptannehmlichkeiten der Morphin-Skopolaminnarkose bestehen in Wegfall der quälenden und gefährlichen Brechneigung während und nach der Operation, sowie der psychischen Beruhigung vor und der Schmerzlosigkeit nach der Operation. Meist schlafen die Pat. 4 bis 6 Stunden nach der Operation, erwachen dann mit starkem Durstgefühl. — Kleine Dosen von 1—4 dmg Skopolamin und $^1/_2$—$1^1/_2$ cg Morphin empfiehlt K. als vorzügliches, schmerzstillendes Mittel.

Die Firma Riedel stellt Ampullen her mit sterilisiertem Inhalte, die sich monatelang halten; jede Ampulle enthält die zur Narkose nötige Menge von reinstem

Scopolamin. hydrobr. 0,0012,
Morphin. mur. 0,03.

Das Präparat führt den Namen »Skopolmorphin«. **Langemak** (Erfurt).

25) **Blanc.** El metodo de Bier en las artropatías infantiles.

(Revista de med. y cir. de Madrid 1907. Nr. 973.)

Auf Grund von 45 Beobachtungen gibt B. eine Schilderung der Bier'schen Stauungsbehandlung bei kindlicher Gelenktuberkulose. Er unterscheidet vier Krankheitsgruppen: 1) Erkrankungen, die ihren Sitz in der Synovialis haben. Hier verschwinden die Schmerzen schon nach 2tägiger Behandlung. Nach 10—12 Tagen beginnt die Schwellung abzunehmen. Nach einem Monate pflegt die Funktion wieder hergestellt zu sein. 2) Erkrankungen mit dem Sitz in der Epiphyse. Im großen und ganzen ist hier der Erfolg kein bedeutender, da nur die Schmerzhaftigkeit geringer ist; oft bilden sich Fisteln, die vielleicht etwas rascher ausheilen als ohne die Stauung. 3) Schwere Gelenkprozesse ohne Fistel; Erkrankungen, bei denen es aus irgend welchem Grunde zu einer sekundären Infektion gekommen ist (Thermokauterisation usw.). In diesen Fällen ist die Stauungsbehandlung direkt schädlich gewesen. Nur in zwei Fällen von Erkrankungen des Fußgelenkes wurde eine Besserung erzielt. 4) Erkrankungen mit Fistelbildung; hierbei wurde keinerlei Erfolg erzielt. **Stein** (Wiesbaden).

26) **Weinberg.** Appendicite et vers intestinaux chez le chimpanzé.

(Compt. rend. hebdom. de la soc. de biol. 1906. p. 661.)

Erst in jüngster Zeit sind Mitteilungen über Wurmfortsatzerkrankungen bei den anthropoiden Affen, deren Wurmfortsatz sich von dem des Menschen nur durch seine größere Länge unterscheidet, bekannt geworden. W. beobachtete bei

61 obduzierten Schimpansen zehnmal Wurmfortsatzentzündungen, darunter dreimal die akute Form mit Gangrän des Wurmes. Eine besondere ätiologische Bedeutung scheint den bei diesen Tieren häufigen Eingeweidewürmern zuzukommen, die W. bei der Hälfte der obduzierten Affen nachweisen konnte.

**Revenstorf** (Hamburg).

27) **Cavaillon et Chabanon.** Les suppurations rétro-péritonéales d'origine appendiculaire.

(Province méd. 1907. Nr. 11.)

Verff. unterscheiden zunächst fünf Typen von Blinddarm: Den flottierenden, den Blinddarm mit großer retrocoecaler Grube, den angehefteten Blinddarm mit freiem Ende, den vollständig angehefteten Blinddarm und schließlich den Blinddarm mit Meso. Diese Typen sind von bestimmendem Einfluß auf die Lage des Wurmfortsatzes.

Pathologisch-anatomisch werden drei Wege der Verbreitung des Eiters unterschieden: Die subperitoneale Phlegmone, die lymphatische Form und der Weg der Phlebothrombose.

Unter 11 Fällen der lymphangitischen Form hat Verf. 5mal den Wurm innerhalb der ersten 48 Stunden exstirpiert. Von 5 Fällen mit thrombophlebitischer Eiterung konnte die Appendektomie nur 2mal Nutzen schaffen. Bei 23 Fällen von ausgebildetem retrocoecalem Abszeß waren vier Exstirpationen des Wurmfortsatzes fruchtlos.

Das klinische Bild der retrocoecalen Entzündung ist kein einheitliches und deshalb schwer festzulegen. Schon einfacher ist die Diagnose, wenn die Entzündung im Verlauf einer beobachteten Appendicitis auftritt. Fieber, lumbaler Druckschmerz, Bildung einer cystischen Bauchgeschwulst — letzteres namentlich bei Laparotomierten festgestellt — müssen auf die richtige Diagnose leiten.

Die Prognose stellen Verff. folgendermaßen: Auf 12 Fälle lymphangitischer Art kamen 9 Todesfälle. Die 17 Pat. mit thrombophlebitischer Form starben alle. Von 31 mit Phlegmone des Subserosium verliefen 20 tödlich.

Was die Operation betrifft, so empfehlen Verff. eine lumbale Gegeninzision oder von vornherein eine abdomino-lumbale Inzision. Liegt der Abszeß hoch, dann wird eine Resektion der untersten Rippen empfohlen nach der transdiaphragmatischen Methode Jaboulay's. Ist die Pleura einmal infiziert, dann muß diese breit eröffnet werden.

**A. Hofmann** (Karlsruhe).

28) **Vignard.** Les suppurations rétro-caecales et rétro-coliques intra-peritoneales d'origine appendiculaire.

(Province méd. 1907. Nr. 13.)

Verf. hat 16 Fälle von retrocoecalem Abszeß beobachtet, mit einer Mortalität von $^1/_3$ der Fälle. Die Schlüsse, die Verf. aus seiner interessanten Arbeit zieht, sind in folgendem wiedergegeben:

Der Wurmfortsatz nimmt oft, speziell bei Kindern, seine Lage hinter dem Blind- und aufsteigenden Dickdarm. Daraus folgt schon von selbst, daß sich in diesen Fällen ein retrocoecaler oder retrokolischer Abszeß entwickeln muß. Die Entzündung ergreift allemal zuerst das Bauchfell, um erst in zweiter Linie darauf in das subperitoneale Bindegewebe vorzudringen, und zur Entstehung eines iliacal-lumbal-perinephromen oder subphrenischen Abszesses den Anlaß zu geben. Die Symptome der retrocoecalen Entzündung sind unbestimmt und irreleitend. Meist bleibt die retrocoecale Entzündnng unentdeckt. So gelangt der Kranke oft erst sehr spät in die Hand des Chirurgen; und daraus erklären sich auch die schlechten, operativen Resultate. Eine Drainage nach der Lendengegend ist unbedingt nötig

**A. Hofmann** (Karlsruhe).

29) **Buchols.** Beiträge zur Pathologie und Klinik der Darmkontusionen.

(Mitteilungen a. d. Grenzgebieten d. Medizin u. Chirurgie III. Supplem. 1907.)

B. bringt fünf Fälle nicht perforierender Darmkontusionen aus der Breslauer Klinik, die die verschiedenen Gefahren dieser Art von Verletzung illustrieren. 1) 9 Stunden nach starker Bauchquetschung durch Verschütten mit Steinen Laparotomie; Riß im Dünndarme durch Serosa und Muscularis und ins Mesenterium übernäht; Heilung. 2) 6 Tage nach schwerer Kontusion des Bauches Laparotomie; es finden sich lange Serosarisse im Dickdarme, der durch ein Karzinom der Flexura sigmoidea offenbar stark gedehnt gewesen war. Künstlicher After; Tod. 3) 4½ Monate nach Kontusion Laparotomie; es finden sich zahlreiche Verwachsungen; Heilung. 4) 3 Monate nach Kontusion Laparotomie; es findet sich eine Striktur; Enteroanastomose; Heilung. 5) Nach Kontusion 8 Tage lang galliges Erbrechen, ziemlich schwere Erscheinungen, doch Heilung ohne Operation.

Trotzdem die nicht perforierenden Darmkontusionen für die Spontanheilung sehr viel günstigere Aussichten bieten als die perforierenden, drohen doch auch erstere eine Reihe von Gefahren. In der ersten Zeit sind beide Verletzungsarten nicht sicher voneinander zu unterscheiden. Die Indikation zur Laparotomie muß auf Wahrscheinlichkeitssymptomen beruhen. **Haeckel** (Stettin).

30) **G. Filippini** (Brescia). Esperienza di due mila operazioni nella cura radicale delle ernie.

(Clinica chirurgica 1906. Nr. 3.)

F. berichtet über die respektable Zahl von 2156 Bruchoperationen, die er in der verhältnismäßig kurzen Zeit vom Januar 1896 bis Dezember 1905 ausgeführt hat. Es waren 1953 Leisten-, 144 Schenkel-, 26 Nabel-, 21 Bauch- und 12 epigastrische Brüche. Der Bericht beschäftigt sich besonders mit den Leistenbrüchen. Es wurden 1915 Radikaloperationen an 1671 Individuen ausgeführt, 244 hatten doppelseitige Hernien. 1606 waren Männer, 65 Weiber; dem Alter nach gruppiert waren 8 Monate bis 10 Jahre 172, 11 bis 40 1133, 41—50 193, 51—60 139, 61 bis 84 Jahre 34 Pat. Rechts war der Bruch bei 898, links bei 549; indirekt 1767, direkt 148; als Inhalt fand sich Blinddarm oder Flexur 19mal, Blase 16mal, Tube oder Eierstock 6mal, Wurmfortsatz 9mal; ein Mann trug in seinem Bruchsack einen voll ausgebildeten Uterus samt Tube, ein anderer ein Meckel'sches Divertikel. In 60 Fällen bestand Einklemmung; in 29 Fällen war schon 1mal operiert worden, hiervon nur in 11 vom Autor. 1852mal wurde nach Bassini operiert, und zwar bei den direkten Brüchen ohne Modifikation, bei allen übrigen ohne Eröffnung der Fascia transversalis Cooperi. Von den freien Brüchen endete kein Fall tödlich, ein wirklich beneidenswertes Resultat. 96% heilten prima intentione, 4% per secundam, die letzten 535 Fälle bilden eine ununterbrochene Serie von Primaheilungen. F. möchte seine guten Resultate mit der strengen Asepsis, der Vermeidung jeder Berührung der Wunde mit den Fingern ohne Zwischenschichten steriler Gaze (nicht oder selten Handschuhen), der möglichst einfachen Operationsmethode, schließlich mit dem exakten Verschluß der Operationswunde vermittels der Unna-Julliard'schen Zink-Salolpaste erklären. Über die Dauererfolge kann F. folgendes berichten: In den ersten 7 Jahren (die letzten 3 Jahre will er als zu kurze Frist nach dem Eingriff außer Betracht lassen) wurden 1059 Leistenbrüche an 921 Personen operiert; 141 Operierte sind unterdessen gestorben oder unauffindbar, 25 wurden nach anderen Methoden operiert; von 871 Operationen wurden 839 nach genauer Revision als gänzlich dauernd gelungen erkannt, 32 als mißlungen (Rezidive). Diese Zahlen, 96 und 4%, stimmen genau mit der Heilung überein; aber auch unter den prima intentione Geheilten gibt es in 3% Rezidive.

**J. Sternberg** (Wien).

31) **F. Smoler.** Über einen Fall von intraabdominaler Netztorsion bei gleichzeitiger Brucheinklemmung einer Appendix epiploica. (Aus der mährischen Landeskrankenanstalt in Olmütz.)

(Wiener klin. Wochenschrift 1907. Nr. 21.)

Es handelte sich um eine Netzdrehung um 360°, Einklemmung eines Zipfels desselben, sowie einer Appendix epiploica der Flexura sigmoidea in einem rechtsseitigen Hodensackbruche. Sechs früher publizierte Fälle werden erwähnt.

**Renner** (Breslau).

32) **Gordon.** Hernia of stomach through the diaphragm into the thorax.

(Annals of surgery 1907. Mai.)

Ein Mann, der immer an zeitweiligen Magenbeschwerden gelitten hatte, bekam plötzlich sehr heftige Leibschmerzen und Erbrechen, als er in gebückter Stellung einige Zeit gearbeitet hatte. Als ihn G. nach einiger Zeit sah, war er bereits sehr abgemagert; leichte feste Speisen hatte er seit jenem Erbrechen genießen können, während Flüssigkeiten stets zurückkamen. Nach der Eröffnung des Leibes sah man zunächst keinen Magen; derselbe wurde durch Zug am Duodenum durch eine Öffnung im Zwerchfell aus der Brusthöhle in die Bauchhöhle gebracht und zeigte eine sanduhrförmige Einziehung. Der kleinere Teil dieses Sanduhrmagens wurde mit dem Jejunum durch Enterostomie vereinigt. 36 Stunden nach der Operation Tod. Bei der Autopsie wurde der Magen wieder in der Brusthöhle liegend angetroffen. G. meint, er hätte nach der Gastroenterostomie den Magen noch an der inneren Bauchwand befestigen müssen. **Herhold** (Brandenburg).

33) **H. Schöppler.** Ein Fall von Hernia retroperitonealis Treitzii.

(Virchow's Archiv Bd. CLXXXVIII. p. 235.)

Die Hernie, die zu Lebzeiten keinerlei klinische Erscheinungen gemacht hatte, wurde zufällig bei der Autopsie einer 30jährigen Frau, die an einer chronischen Nebennierentuberkulose gestorben war, gefunden. Die Beschreibung des anatomischen Präparates ist kurz folgende: Beim Zurückschlagen des großen Netzes und beim gleichzeitigen Hinaufziehen des Querkolons sah man in der linken Bauchseite einen eihautähnlichen Sack liegen, durch den deutlich Darmschlingen hindurchschimmerten. Der Sack wurde von einer Bauchfellduplikatur gebildet, und zwar die vordere Wand von dem hinteren Blatte des Mesocolon descendens und dem vorderen Blatte des Peritoneum parietale post., die hintere Wand dagegen aus der hinteren Lamelle des Peritoneum parietale post. Der Anfangsteil des Duodenum verlief normal; der Übergang in das Jejunum war nicht mehr sichtbar, da die Flexura duodenojejunalis bereits in dem Bauchfellsacke lag. Die Eintrittsstelle war weit, nirgends einschnürend, und lag an der rechten Seite des Bauchfellsackes an der typischen Stelle der Fossa duodenojejunalis. Die größte Höhe des Sackes betrug 13 cm, die größte Breite 11 cm; die Weite der Eintrittspforte 4,5 cm. Im Bruchsacke lag das gesamte Jejunum und ein großer Teil des Ileum; die Darmschlingen sowie das Mesenterium zeigten keine Veränderungen. Der Verlauf der Gefäße war folgender: Am freien Rande der halbmondförmigen Falte, die den Eingang in den Bauchfellsack bildete, verlief die V. mesenterica inferior; seitlich nach hinten und unten zu etwas abgedrängt zog die Art. colica sinistra; nach oben, fast quer verlaufend, war die Colica media zu sehen.

Eine kurze Zusammenstellung der bis dahin bekannten Fälle, sowie eine Besprechung der Ätiologie und pathologischen Anatomie der Treitz'schen Hernie bildet nebst einem umfangreichen Literaturverzeichnis den Schluß der Arbeit.

**Doering** (Göttingen).

34) **Brewer.** A critical review of a recent series of operations upon the stomach.

(Annals of surgery 1907. Mai.)

Bericht über 17 Operationen am Magen wegen gutartiger Erkrankungen desselben. In 12 Fällen ließen sich anatomische Veränderungen feststellen, welche teils in Geschwüren, teils in Knickungen, teils in Verwachsungen bestanden. Von diesen 12 wurden 9 dauernd geheilt, 2 vorübergehend gebessert, 1 starb. In 5 Fällen wurde keine Veränderung am Magen weder durch die klinische Untersuchung, noch durch die Laparotomie festgestellt; es handelte sich um auf nervöser Grundlage (Neurasthenie, Hysterie) beruhende Magenaffektionen. Von diesen 5 Kranken wurde keiner auch nur vorübergehend gebessert. Die Operation, die in allen 17 Fällen ausgeführt wurde, war die Gastroenterostomie.

Verf. schließt aus seinen Fällen, daß man nur dort operieren sollte, wo sich durch klinische Untersuchung anatomische Schädigungen feststellen oder vermuten lassen. **Herhold** (Brandenburg).

35) **Heile.** Über akute Dilatation und Saftfluß des Magenstumpfes nach Resektion des Magens wegen Karzinom.

(Mitteilungen a. d. Grenzgebieten d. Medizin u. Chirurgie III. Supplem. 1907.)

Bei einer Kranken mit starkem Magensaftfluß wurde wegen Pyloruskarzinom die Magenresektion nach Billroth I gemacht. Trotzdem die Kranke danach nur durch den Mastdarm ernährt wurde, erbrach sie täglich bis 3 Liter saurer Flüssigkeit. Gastroenterostomia posterior brachte Heilung. Die Schlaffheit der Magenwände war so stark, daß die Magenmuskulatur nach der Resektion nicht mehr fähig war, den noch bestehenden Magensaftfluß in das Duodenum weiter zu befördern; nach der Resektion von $^2/_3$ des Magens hatte sich 3 Tage später der Stumpf wieder bis zu der Größe erweitert, die der ganze Magen vor der Operation gehabt hatte. **Haeckel** (Stettin).

36) **Alessandri.** Tubercolosi del piloro. Resezione. Guarigione.

(Bull. della R. accad. med. di Roma 1905. p. 267.)

Die Tuberkulose des Magens gilt bekanntlich als eine sehr seltene Affektion; als primäres Leiden ist sie nach Angaben in der deutschen Literatur noch nicht beobachtet worden. Der Fall des Verfassers bietet aber nicht allein von diesem, sondern auch vom chirurgischen Gesichtspunkt aus Interesse. Es handelte sich um eine 21jährige, früher gesunde, erblich nicht belastete Frau, die im Anschluß an die erste, besonders aber die zweite Geburt erkrankte und allmählich körperlich herunterkam. In der Magengegend zeigte sich eine Geschwulst, die die Symptome einer Pylorusstenose machte. Die Funktionsprüfung ergab das Fehlen freier Salzsäure, Spuren von Milchsäure und Motilitätsstörung des Organes. Die Exstirpation der nirgends verwachsenen Pylorusgeschwulst gelang ohne Schwierigkeiten. Nach der Operation nahmen Appetit und Gewicht der Kranken zu. Die mikroskopische Untersuchung stellte die tuberkulöse Natur der Geschwulst sicher. Sonst war Pat. klinisch frei von Tuberkulose, auch die Tuberkulinreaktion fiel negativ aus. Verf. konnte noch zwei Fälle anscheinend primärer Magentuberkulose in der Literatur finden (Orlandi 1893, Wart 1903), aber keinen, der chirurgisch dem beschriebenen an die Seite zu stellen wäre. **A. Most** (Breslau).

38) **Berg.** Duodenal fistula: its treatment by gastro-jejunostomy and pyloric occlusion.

(Annals of surgery 1907. Mai.)

Zwei Fälle von operativem Schluß einer Duodenalfistel. Im ersten Falle war die Fistel nach einer Cholecystoduodenostomie zurückgeblieben. B. verschloß den Pylorus durch einen um ihn gelegten Silkfaden und machte eine Gastrojejunostomie. Die Zwölffingerdarmfistel schloß sich, Pat. nahm an Gewicht zu, starb aber später

an Karzinomkachexie (Pankreaskarzinom). Im zweiten Falle war die Zwölffingerdarmfistel nach einer Perforation des Duodenalgeschwüres entstanden. Hier wurde ebenfalls die Verbindung des Magens mit einer Jejunumschlinge hergestellt und dann die Duodenalfistel durch Nähte geschlossen. Es wurde trotz mehrfach wiederholter Naht der Fistel kein Erfolg erzielt, so daß sich B. auch hier zum Verschluß des Pylorus entschließen mußte. Auch dieser Kranke ging an Erschöpfung zugrunde.

Verf. zieht aus diesen Beobachtungen den Schluß, daß bei Duodenalfisteln außer der Gastrojejunostomie die Naht der ersteren versucht werden soll, wenn das Bauchfell und die Umgebung der Fistel glatt und entzündungslos ist. In allen übrigen Fällen ist zu der Gastrojejunostomie der Pylorusschluß hinzuzufügen. Derselbe kann durch Unterbindung mit einem schmalen Bande und event. Übernähung der Unterbindungsstelle durch in die Serosa von Darm und Magen gelegte Nähte oder durch Verschluß des Pylorus mit durchgreifenden Nähten vollführt werden. **Herhold** (Brandenburg).

38) **H. Kroph.** Ein Fall von Dermoidcyste mit Usur der Darmwand durch einen nach außen gewachsenen Zahn. (Aus der Klinik Chrobak zu Wien.)

(Münchener med. Wochenschrift 1907. Nr. 18.)

Es handelte sich um eine Kombination von Dermoid mit Kystom des Eierstockes; die doppeltfaustgroße Geschwulst war mit dem Darm an einer Stelle verwachsen; an dieser ein zahnähnlicher Körper hervorragend und die Usur veranlassend. Heilung durch Exstirpation nach Fehlgeburt der im 2. Monate schwangeren Frau. **Kramer** (Glogau).

39) **H. Wimmer** (Wien). Zur Kasuistik der Darmsteine.

(Münchener med. Wochenschrift 1907. Nr. 21.)

Der 320 g schwere, 8 cm lange und 6 cm breite, 19 cm im Umfange messende, birnförmige, zumeist glatte Stein bestand aus Schichten von kohlensaurem und phosphorsaurem Kalk und phosphorsaurer Ammoniakmagnesia und einem von einer Samenschale gebildeten Kern. Er war durch den Bauchschnitt aus dem Dünndarm an der Einmündungsstelle in den Blinddarm nach Resektion des Darmes gewonnen. Darmverschluß war nicht zustande gekommen, weil der Darminhalt durch eine 1 cm tiefe Rinne und seichte Einkerbungen an dem Stein hindurchfließen konnte. Dünn- und Blinddarmwand zeigten an der Stelle, wo der harte Stein gelegen, polypöse Wucherungen und Narben und Verdickung der Schleimhaut. **Kramer** (Glogau).

40) **Mertens.** Über einen durch Laparotomie geheilten Fall von innerer Einklemmung.

(Mitteilungen a. d. Grenzgebieten d. Medizin u. Chirurgie III. Supplem. 1907.)

18 Stunden nach den ersten Symptomen des Ileus Laparotomie. Eine Dünndarmschlinge ist in einer Peritonealtasche, oberhalb des Ileumendes, zwischen Colon ascendens und Wirbelsäule gelegen, eingeklemmt. Befreiung des Darmes. Wegen des elenden Zustandes des Kranken wurde die Tasche nicht geschlossen. Heilung. Der Recessus läßt sich unter keine der bisher beschriebenen Formen unterbringen. **Haeckel** (Stettin).

41) **A. Latham** und **F. Jaffrey.** A case of ulcerative colitis; appendicostomy; caecostomy; complete recovery.

(Med. press 1907. Mai 8.)

Ein 48jähriger Mann war 1 Monat vor seiner Aufnahme ins Krankenhaus an heftiger Kolitis erkrankt. Er war sehr heruntergekommen und stark anämisch. Die Zahl der Ausleerungen betrug 10—16 am Tage. Sie bestanden aus Blut, mit

Schleim und Eiter gemischt. Im Mastdarme fanden sich bei Betastung und Untersuchung mit dem Sigmoidoskop keine Veränderungen. Der Leib war sehr druckempfindlich. Kalziumchlorid, Opium, Liquor ferri, Tannalbin waren erfolglos, ebenso tägliche Einläufe von Borsäure und Silbernitratlösungen.

Deshalb führte J. die Appendikostomie aus. Da sich die Lichtung des Wurmfortsatzes für genügende Spülungen als zu eng erwies, heftete er den Blinddarm genau in der Bauchwunde fest und eröffnete ihn am nächsten Tage. Der Wurm wurde exstirpiert. Die Schleimhaut des Dickdarmes war stark verdickt und blutete leicht. Durch täglich vorgenommene ausgiebige Irrigationen mit adstringierenden Lösungen, zeitweise mit Adrenalinzusatz, hörten in weniger als 14 Tagen die Blutabgänge auf, die Schleimhaut schwoll ab. Allmählich trat vollständige Heilung ein. $^1/_2$ Jahr später wurde die Coecostomiewunde definitiv geschlossen. Pat. wurde wieder arbeitsfähig. **Erhard Schmidt** (Dresden).

42) **Friedhof.** Ein Fall von Prolapsus coli invaginati bedingt durch ein submuköses Lipom.

Diss., Kiel, 1906.

Verf. beschreibt zu elf aus der Literatur gesammelten Fällen, bei denen ein Lipom die Ursache zu einer Invagination abgab, einen weiteren, in der Helferichschen Klinik mit Erfolg operierten, insofern besonderes Interesse verdienend, als die Invagination zu einem Vorfall führte. **Lessing** (Hamburg).

43) **Bloodgood.** Excision of the sigmoid in a case of volvulus.

(Johns Hopkins hospital bulletin 1907. April.)

Ein Mann von 65 Jahren hatte bereits 31 Anfälle von Ileus überstanden. Die beiden ersten Anfälle wurden dadurch beseitigt, daß von einer Laparotomie aus das gedrehte S romanum aufgedreht wurde; später hatten hohe Einläufe mit dem Darmrohre genügt, um den Zustand zu beseitigen. Das letzte Mal entschloß B. sich zur Exstirpation des S romanum, weil die Anfälle sich immer mehr häuften. Pat. genas nach der im August 1905 ausgeführten Operation und ist seither gesund geblieben. **W. v. Brunn** (Rostock).

44) **Moty.** Blessure du foie par coup de feu.

(Bull. et mém. de la soc. de chir. de Paris T. XXXII. p. 493.)

M. laparotomierte 2 Stunden nach der Verletzung einen Pat., der einen Revolverschuß 2 Querfinger breit unterhalb des rechten Rippenbogens erhalten hatte. Die Ausschußöffnung befand sich 3 Querfinger oberhalb des Darmbeinkammes, ca. 4 Finger breit neben der Wirbelsäule. Die Operation wurde bei einem Pulse von 102 Schlägen in der Minute vorgenommen wegen vorhandener Bauchdeckenspannung und lebhafter Schmerzen. Der Leberrand war durchschossen, der Darm unverletzt; es bestand keine stärkere Blutung. Der Heilverlauf war unter Drainage der Bauchwunde ohne Komplikationen. Das Geschoß war von selbst aus der Ausschußöffnung herausgefallen und wurde auf der Unterlage gefunden; die Metallkapsel der Patrone wurde ohne Mühe aus der Rückenwunde entfernt.

**Thümer** (Chemnitz).

45) **J. Ruhemann.** Leberabszeß nach Influenza.

(Med. Klinik 1907. p. 642.)

Um den nicht eben seltenen Zusammenhang zwischen Grippe und Lebereiterung zu erhärten, führt R. unter besonderer Betonung der bakteriologischen Befunde zwei einschlägige Fälle von Krannhals aus den Jahren 1889 und 1890 ausführlich an. **Georg Schmidt** (Berlin).

46) **C. W. M. Moullin.** Notes of a case in which glycosiura depending upon cholecystitis and cholangitis disappeared after drainage of the bile-ducts.

(Lancet 1907. Juni 15.)

Die Krankengeschichte dieses überaus interessanten Falles wird durch die Überschrift der Arbeit ausgedrückt Bei der Operation bestanden 7% Zucker im Urin, ein eingeklemmter Gallenstein fand sich im Ductus communis und hatte Cholangitis und Pankreatitis erregt. Nach Drainage der Gallenwege schwand der Zucker nach 3 Wochen vollkommen.

Nach Verf. ist dieser der erste derartige in der Literatur berichtete Fall. Bislang galt die Anwesenheit derartiger Mengen von Zucker als strickte Kontraindikation für solche Operationen. **H. Ebbinghaus** (Dortmund).

47) **Milkó.** Über Duodenalverschluß nach Cholecystektomie.

(Budapesti Orvosi Ujság 1907. Nr. 1. [Ungarisch.])

An der Hand eines beobachteten Falles bespricht M. die nach Gallensteinlaparotomien vorkommenden Duodenalverschlüsse. Sie können bedingt sein: 1) durch Verwachsungen, die schon bei der Operation vorhanden waren und nicht berücksichtigt worden sind; 2) durch zu feste Tamponade und dadurch verursachte Kompression des Zwölffingerdarmes; 3) durch arterio-mesenterialen Darmverschluß im Sinne Albrecht-Müller's; 4) durch postoperative Verwachsungen und Knickung des Duodenum.

In M.'s Falle handelte es sich um dieses letzte Verhalten. An der 35jährigen Frau wurde wegen Empyema cystis felleae die Cholecystektomie ausgeführt. Nach anfangs ungestörtem Verlaufe stellte sich am 16. Tage nach der Operation galliges Erbrechen ein, das sich täglich 15—20mal wiederholte. Dabei bestand kein Fieber, kein einziges Zeichen von Peritonitis.

Nachdem mit Bauchlage und wiederholten Magenspülungen kein Erfolg erzielt werden konnte, machte M. die Relaparotomie und fand sehr feste periduodenale Verwachsungen, die eine winklige Knickung des absteigenden Duodenalschenkels veranlaßten.

Nach Gastroenterostomie heilte Pat. anstandslos. Nach M.'s Meinung kommen derartige Verwachsungen dadurch zustande, daß sich um den infizierten Cysticusstumpf eine umschriebene Peritonitis entwickelt, die durch zu feste Tamponade noch gesteigert wird. Er empfiehlt daher die subseröse Ausschälung der Gallenblase nach Witzel mit sehr geringer Tamponade, wie er sie selbst in einigen Fällen mit gutem Erfolg ausführte. **P. Steiner** (Budapest).

48) **H. Cowen.** Case of subcutaneous injury of the panceras; operation; recovery.

(Brit. med. journ. 1907. Mai 4.)

C. operierte mit Erfolg einen der seltenen Fälle von subkutaner Pankreasverletzung; sie war zustande gekommen durch Aufschlagen mit dem Leib aufs Wasser und machte allmählich steigende Symptome, so daß Pat. erst 4 Tage nach der Verletzung zur Operation kam. Aus der prall gefüllten Bursa omentalis strömte Blut in die Bauchhöhle und nach außen. Erweiterung des Einrisses im kleinen Netz, Entfernung des Blutes, feste Tamponade der Bursa omentalis, da es nicht möglich war, die Quelle der Blutung zu finden. Heilung mit Fistel, die Pankreassaft entleert. **Weber** (Dresden).

49) **Gröndahl.** Om pancreas- og fedtvaevsnekroser efter galdestensanfald.

(Norsk mag. for laegevid. 1907. Nr. 5.)

Mitteilung und Besprechung von fünf Fällen, in denen sich im Anschluß an eine Gallensteinkolik eine tödlich verlaufende Pankreasentzündung mit Fettgewebs-

nekrose entwickelte. In drei Fällen konnte der verschließende Gallenstein bei der Obduktion nachgewiesen werden. Neben einer allgemeinen Lipomatosis wurde eine chronische interstitielle Pankreatitis gefunden, deren Entstehung darauf zurückzuführen ist, daß ein Gallenstein, der den Ductus choledochus an seiner Mündung verschließt, in der Regel auch den Ductus pancreaticus komprimiert und eine Sekretstauung im Pankreas hervorruft. Die Fettgewebsnekrose erklärt Verf. durch die Annahme einer retrograden Sekretion (Eppinger) mit Übergang des Sekretes in das umgebende Gewebe und in die Blut- und Lymphgefäße. Die Prognose ist schlecht. Durch die Laparotomie kann es gelingen, den Eintritt einer diffusen Peritonitis zu verhindern und dem gefährlichen Sekret der Bauchspeicheldrüse Abfluß zu verschaffen. Man öffnet den Leib am besten in der Mittellinie, spaltet das *Lig.* gastro-colicum und tamponiert die Bursa omentalis. Findet man den Gallenstein, so entfernt man ihn durch Einschnitt oder Expression.

**Revenstorf** (Hamburg).

50) **Egdahl.** A review of hundred and five reported cases of acute pancreatitis, with special reference to etiology; with report of two cases.

(Johns Hopkins hospital bulletin 1907. April.)

Verf. hat aus der Weltliteratur 105 Fälle von akuter Pankreatitis gesammelt und berichtet kurz über sie. Als Ursache waren 44mal Gallensteine mit Sicherheit oder Wahrscheinlichkeit angegeben, 32mal Magen-Darmaffektionen, 2mal Typhus, 2mal Appendicitis, 2mal Embolie, 3mal Trauma, 11mal Mumps, je 1mal Durchbruch des Duodenum, Vergiftung mit Oxalsäure, Magengeschwür, äußere Geschwüre, Malaria, Syphilis, Bronchitis, Lungentuberkulose, Rückstauung der Galle unbekannten Ursprunges.

Die zwei Fälle des Verf.s sind einmal auf Verschluß der Papilla Vateri durch Magen-Darmkatarrh und zweitens auf Typhus zurückzuführen.

Die Hauptrolle in der Ätiologie der akuten Pankreatitis spielen also die Gallensteine, nächstdem die Magen-Darmkatarrhe, von denen wiederum die Hälfte der Fälle Alkoholiker betrafen. Die Annahme dürfte also berechtigt sein, daß Verschluß der Papilla Vateri und Rückstauung der Galle in den Ductus pancreaticus vielleicht recht oft von besonderer Bedeutung ist.

Von Bakterien ist bei weitem am häufigsten Bakterium coli vorhanden, danach am meisten Strepto- und Staphylokokken. **W. v. Brunn** (Rostock).

51) **Battle.** Pancreatic cyst possessing undue mobility.

(Med. press 1907. Mai 29.)

Bei einer 27jährigen Frau hatte sich seit 3 Wochen unter mäßigen Schmerzen eine Geschwulst in der Magengegend entwickelt. Sie war etwa gänseeigroß, nicht druckempfindlich und fühlte sich ziemlich weich an. Bemerkenswert war ihre große Beweglichkeit. Sie konnte nach links bis zur Milz, nach rechts bis zur Gallenblase und nach unten bis in die Nabelgegend verschoben werden. Irgendeine Beeinflussung der Lage oder Funktion der Bauchorgane durch sie war nicht nachweisbar. Bei der Operation erwies sie sich als eine aus dem Schwanzteile des Pankreas hervorgegangene Cyste, die mit wasserheller, nicht fermenthaltiger Flüssigkeit gefüllt und einer Endothellage ausgekleidet war. Die Cyste wurde entfernt. Heilung. **Erhard Schmidt** (Dresden).

Originalmitteilungen, Monographien und Sonderdrucke wolle man an *Prof. E. Richter* in Breslau (Kaiser Wilhelmstraße 115), oder an die Verlagshandlung *Breitkopf & Härtel*, einsenden.

Für die Redaktion verantwortlich: Geh. Med.-Rat Prof. Dr. E. Richter in Breslau.
Druck und Verlag von Breitkopf & Härtel in Leipzig, Nürnbergerstraße 36/38.

# Zentralblatt
für
# CHIRURGIE

herausgegeben
von
**K. Garrè,** in Bonn, **F. König,** in Berlin, **E. Richter,** in Breslau.

Vierunddreißigster Jahrgang.

Wöchentlich eine Nummer. Preis des Jahrganges 20 Mark, bei halbjähriger Vorauszahlung. Zu beziehen durch alle Buchhandlungen und Postanstalten.

**Nr. 34.** **Sonnabend, den 24. August.** **1907.**



**Inhalt:** I. **A. B. Kanavel,** Eitrige Infektionsprozesse der Hand und des Unterarmes. — II. **A. Schlesinger,** Zur Nachbehandlung der Mammakarzinomoperierten. (Originalmitteilungen.)

1) **Ribbert,** Entstehung der Geschwülste. — 2) **Bell,** Krebs. — 3) **Williams,** Geschwülste und Tuberkel der Affen. — 4) **Kreibich,** Angioneurotische Entzündung. — 5) **Opokin,** Gefäßnaht. — 6) **Piorkowski,** Jodofan. — 7) **Schmidt,** Massage durch rhythmischen Druck. — 8) **Vorschütz,** Hyperalgetische Zonen bei Schädel- und Gehirnverletzungen. — 9) **Senger,** Zur Hirnchirurgie. — 10) **Perthes,** Verletzungen und Krankheiten der Kiefer. — 11) **Kretschmann,** Sinusitis. — 12) **Nettebrock,** Blutungen nach Tonsillotomie. — 13) **Winslow,** Erkrankungen des Zungenbeines. — 14) **Hildebrand,** Kropf. — 15) **Kausch,** Das Druckdifferenzverfahren. — 16) **Offergeld,** Unterbindung der großen Unterleibsgefäße.

**K. Lengfellner,** Ein wissenschaftlich orthopädischer Schuhleisten. (Originalmitteilung.)

17) **Ascoli,** Diagnostische Hirnpunktion. — 18) **Corner,** Hirntuberkulose. — 19) **Oppenheim** und **Krause,** Hirngeschwulst. — 20) **Becker,** Geschwulst im Kleinhirnbrückenwinkel. — 21) **Joy** und **Johnson,** Tiefe Sensibilität des Gesichtes nach Zerstörung des Trigeminus. — 22) **Grosskopff,** Kanüle zur Kieferhöhlenspülung. — 23) **König,** Unterkieferprothese. — 24) **Bartlett,** Wangendefekte. — 25) **Schultze,** Rückenmarkshautgeschwulst. — 26) **Sauer,** Abszeß von Wirbeldornfortsätzen. — 27) **Derjushinsky,** Kropf akzessorischer Schilddrüsen. — 28) **Junge,** Angiosarkom am Halse.


## I.

## Eitrige Infektionsprozesse der Hand und des Unterarmes.


Von

**Allen B. Kanavel,** M. D.,

Associate in surgery, Northwestern university medical school.


Die hauptsächlichsten Lokalisationsstellen an der Hand sind in einer früheren Arbeit behandelt worden. Ein weiterer Bericht umfaßt Sitz und Ausbreitungsbahnen an der Hand, sowie am Unterarm, basierend auf weiteren Experimenten und klinischen Beobachtungen. Die Prozesse in den Sehnenscheiden sind nicht berücksichtigt worden. Von Hand und Unterarm wurden Serienschnitte angefertigt und die Gewebe ausgezupft. Zur Bestimmung der Art und Weise der Ausbreitung bedienten wir uns der Einspritzungen in die Bindegewebs-

räume an verschiedenen Stellen und unter wechselndem Druck. Einschlägige klinische Beobachtungen, verbunden mit den Experimenten, führten zu folgenden Schlüssen:

Wanderung des Eiters von den Fingern durch die Kanäle der Musc. lumbricales zur Hohlhand und zurück entlang den anderen Lumbricalkanälen unter Umgehung der Sehnenscheiden ist sowohl klinisch als auch experimentell beobachtet worden. Wenn der mittlere Hohlhandraum, d. h. das Gebiet unter den Flexorensehnen der Hohlhand ulnarwärts vom mittleren Metacarpalknochen, ergriffen ist, so befindet sich der Eiter in der Nähe der Lumbricalkanäle, die zum kleinen, zum Ring- und Mittelfinger führen. Ausbreitung des

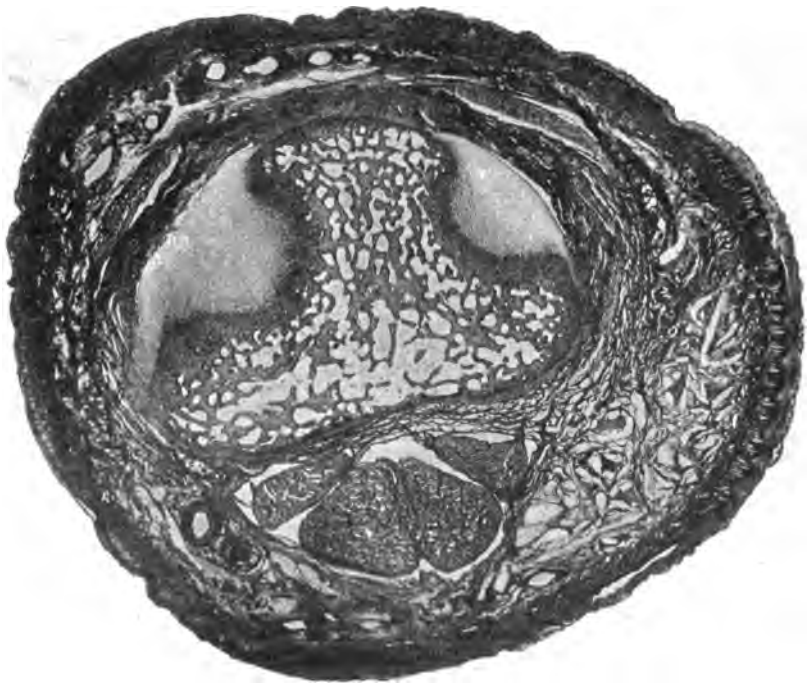

Fig. 1. Vergrößerter Schnitt durch die Epiphyse der Mittelphalanx. Man sieht das spärliche Bindegewebe zwischen Sehnenscheide und Knochen, wodurch die frühzeitige sekundäre Arthritis dieser Epiphyse erklärt wird.

Eiters von der Hohlhand zum Handrücken findet im Niveau der Metacarpophalangealgelenke durch die Lumbricalkanäle statt. Eine Wanderung des Eiters durch das Spatium zwischen den Mittelhandknochen zum Dorsum geschieht nach unseren Beobachtungen höchst selten. Der Eiter kann auch unter dem Lig. carpi volare zum Unterarm aufsteigen und wird in diesem Falle beinahe immer unter der Sehne des tiefen Fingerbeugers gefunden. Ungefähr in der Mitte des Armes liegt der Eiter mehr oberflächlich zwischen den Muskeln

in der Nähe des N. medianus und ulnaris, sowie der A. ulnaris. Er zieht dann wieder distalwärts im Verlaufe der A. ulnaris, worin der Grund liegt für die Sekundärblutungen, die gelegentlich vorkommen.

Zur Eröffnung dieser Eiteransammlungen hat sich mir folgende Methode als die beste erwiesen: Die Palmarabszesse können im Verlaufe der Lumbricalkanäle gefunden werden. Jeder infizierte Kanal sollte geöffnet werden. In den Fällen, wo der Eiter von den Fingern stammt, kann er sich in der Schicht über den Sehnen der Hohlhand

Fig. 2.

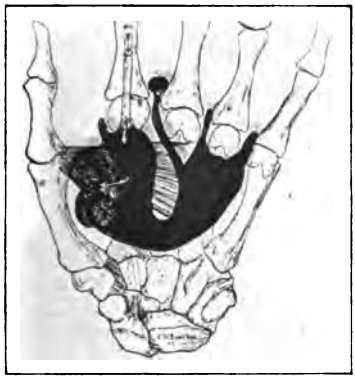

Fig. 3.

Fig. 2. Schematische Zeichnung, welche Eiter im mittleren Hohlhandraum auf der ulnaren Seite des mittleren Metacarpalknochens zeigt. Der Eiter breitet sich den Lumbricalmuskeln entlang aus und hat sich nach dem Dorsum zwischen den Köpfen der Mittelhandknochen des Zeige- und Mittelfingers gewandt. Der »Thenarraum« ist stets gefüllt, und die Infektion hat sich von hier, dem Lumbricalmuskel des Zeigefingers folgend, zum Dorsum zwischen den Musc. adductor transversus und adductor obliquus gewendet. Die Scheidewand zwischen »Thenar-« und Mittelhohlhandraum, welche die Masse an der Basis der Hohlhand durchbrochen und sich nach dem Mittelhohlhandraum gewendet, ist zu sehen. Diese Zeichnung ist nach einem Injektionspräparat angefertigt. Die Injektion fand von der Sehnenscheide des Zeigefingers aus statt, die Kanüle wurde durch das proximale Ende der Sehnenscheide geschoben.

Fig. 3. Röntgenphotographie einer Leichenhand. Der mittlere Palmarraum dorsalwärts von den Sehnen ist durch Injektion mit einer Mischung von Mennige und Gips angefüllt. Man beachte die Ausbreitung entlang den Lumbricalmuskeln.

befinden. In verschleppten Fällen hingegen findet man eine große Eiteransammlung im Raume unter den Sehnen. Im ersten Falle genügt eine einfache Inzision, im zweiten Falle muß eine Kornzange geschlossen zwischen den Sehnen am oberen Ende eines der kommunizierenden Kanäle eingeschoben und dann geöffnet werden. Solange

die Sehnen nicht nekrotisch oder die Sehnenscheiden nicht angegriffen sind, wird nach diesem Eingriff schnelle Heilung eintreten. Durch-

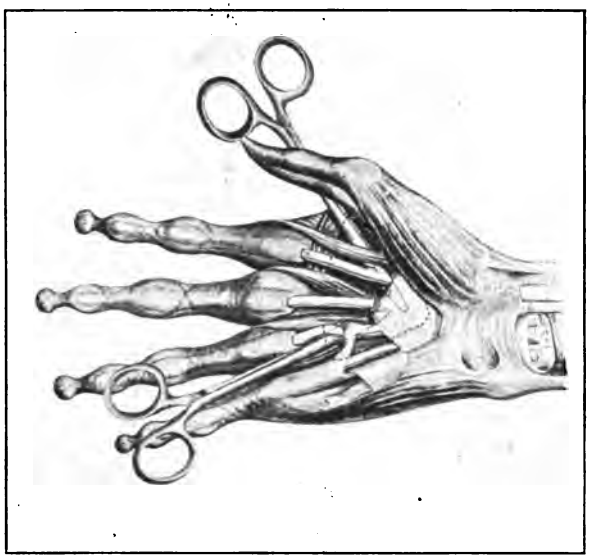

Fig. 4. Zeigt Methode der Eröffnung von Abszessen des mittleren Palmarraumes und Thenarraumes. Die Infektion in diesem Falle wanderte entlang den Lumbricalmuskeln von der Basis des Ringfingers zur Hohlhand. Der Lumbricalcanal wurde in seiner ganzen Länge eröffnet und am proximalen Ende eine Arterienklemme unter die Sehne geschoben. Eine zweite Klemme wurde zwischen den Metacarpalknochen des Daumens und Zeigefingers unterhalb der Sehnen in den Thenarraum eingestoßen. Pat. erlangte völlige Funktionsfähigkeit bezüglich Beugung und Streckung nach 22 Tagen.

Fig. 5. Röntgenbild einer mit Mennige und Gips unter hohem Druck injizierten Hand. Zeigt Ausbreitung nach dem Unterarm unterhalb des tiefen Beugers. Der Mittelpalmarraum und Thenarraum sind gefüllt und die Masse ist entlang den Lumbricalmuskeln zurückgewandert. Operationen an Pat. mit vernachlässigten Infektionen haben die Richtigkeit dieses Befundes bestätigt.

gehende Drainage nach dem Handrücken ist kaum jemals indiziert. Im Falle einer Affektion des »Thenarraumes«, d. h. des Gebietes radial-

wärts von dem mittleren Metacarpalknochen, dorsalwärts von den Sehnen und volarwärts von dem M. adductor transversus, kann eine Kornzange zwischen die Metacarpalknochen des Zeigefingers und des Daumens in das betreffende Gebiet eingestoßen werden. Dies genügt, solange der Prozeß auf dieses Gebiet beschränkt ist. Wenn hingegen der mittlere Hohlhandraum auch angegriffen ist, muß die Arterienklemme seitlich bis zur ulnaren Seite des mittleren Metacarpalknochens geführt werden. Ein Gummidrain kann auf einige Stunden in die Öffnung eingeführt werden. In fast jedem Falle trat vollständige Wiederherstellung der Funktion ein. Allgemeinnarkose ist gewöhnlich unerläßlich. Wenn sich der Eiter am Unterarm an-

Fig. 6. Querschnitt des Unterarmes. Ausgewählt von einer Reihe von Serienschnitten, um zu zeigen wo der Eiter zu finden ist, wenn Extension von der Hand aus stattfindet. Die Arterienklemme ist über den Knochen geschoben, um die Methode der Eröffnung zu zeigen. Zu bemerken ist, das die Nerven und Blutgefäße an dieser Stelle (2 Zoll oberhalb des Hangelenkes) ziemlich entfernt vom Einschnitt sind. Der Eiter liegt hier auf dem M. pronator quadratus unter dem tiefen Beuger. Der Eiter wurde an dieser Stelle in acht unter neun Fällen gefunden.

gesammelt hat, so habe ich zuweilen die Inzision verlängert und das Lig. carpi volare durchschnitten. Das Studium der Querschnitte und klinische Beobachtungen haben mir indes gezeigt, daß in der Mehrzahl der Fälle ein besseres Resultat erzielt werden kann, indem man seitliche Einschnitte über der Ulna und dem Radius ungefähr 3 bis 4 cm oberhalb des Handgelenkes macht und die Kornzange quer über der Beugeseite der Knochen durchstößt, um beide Einschnitte zu

verbinden. Gefahr einer Verletzung der Nerven und Blutgefäße ist ausgeschlossen, solange man die Zange dicht am Knochen vorbeiführt. Die Inzisionen können natürlich beliebig verlängert werden. An den Fingerquerschnitten sieht man, wie es kommt, daß die Epiphyse der Mittelphalanx nekrotisch sein kann, während die anderen Fingerglieder oft intakt sind. Es findet sich nämlich hier viel weniger Bindegewebe zwischen Sehnenscheide und Knochen als an den anderen Teilen. Die überwiegende Häufigkeit einer eitrigen Arthritis in den proximalen Phalangealgelenken wird durch das frühzeitige Ergriffensein der Mittelphalanx erklärt. Experimentelle sowohl als klinische Studien über das Aufsteigen des Eiters von dem proximalen Ende des radialen und ulnaren Schleimbeutels zeigen, daß, wie bereits erwähnt, der Eiter gewöhnlich unter den Sehnen des M. flexor profund. zu finden ist. Eine vollständige Monographie, die die Details experimenteller und anatomischer Studien, sowie einen Bericht über klinische Fälle enthält, wird folgen.

---

## II.

# Zur Nachbehandlung der Mammakarzinomoperierten.

Von

Dr. **Arthur Schlesinger** in Berlin.

In Nr. 14 dieses Zentralblattes macht Ewald zur Nachbehandlung der Mammakarzinome den Vorschlag, zur Vermeidung von Steifigkeiten den Arm für die ersten Tage durch einen Heftpflasterzugverband zu elevieren und später erst allmählich zu einer Adduktionsstellung überzugehen.

Bei der großen praktischen Wichtigkeit der Sache seien einige Bemerkungen dazu gestattet.

Die Voraussetzung des Vorschlags, daß so häufig nach Mammaamputationen Steifigkeiten auftreten, ist meines Erachtens in dieser Form nicht ganz richtig. Gewiß, nach sehr eingreifenden Operationen (großen Plastiken usw.) ist es der Fall. Aber Ewald spricht ja von unkomplizierten Fällen, und für diese läßt sich die Steifigkeit der Schulter mit Sicherheit vermeiden, und zwar durch einen ganz exakt die Achselhöhle komprimierenden Verband. Wenn man, wie es in der v. Bergmann'schen Klinik gelehrt wurde, ganz fest die Achselhöhle mit einzelnen Tupfern ausstopft, sofort diese Tupfertamponade durch eine Binde fixiert und dann den Arm an den Thorax anbandagiert, so kann man mit Sicherheit darauf rechnen, nach 3 Wochen oder sogar noch früher volle Funktion des Armes zu erreichen.

Denn die Steifigkeit resultiert nicht aus der Immobilisation des Schultergelenkes (vorausgesetzt natürlich, daß der Arm nicht zu lange fixiert wird), sondern nur aus dem Vorhandensein von Extravasaten,

die sich organisieren und zu Bindewebssträngen werden, deren Zerreißung dann so viel Mühe macht. Die Spannung der Haut bei eleviertem Arm kann keinesfalls einen Kompressionsverband ersetzen.

Diese Forderung der exakten Tamponade zur Vermeidung auch der geringsten Hohlräume für Blut- oder Lymphextravasate ist, wie ich bei Durchsicht der bekannteren chirurgischen Lehr- und Handbücher sah, durchaus nicht überall als eine notwendige Forderung hingestellt. So steht z. B. im Handbuch der praktischen Chirurgie nur, daß man »etwas lose Krüllgaze in die Achselhöhle legt«.

Bei zwei anderen typischen Operationen ist dieser Punkt ebenso wichtig für die Erreichung guter Resultate: bei der Radikaloperation der Hernie und der Exstirpation der Tunica vaginalis bei Hydrokelen. Wer nach Radikaloperationen Pflasterverbände anlegt und nicht einen den Hoden mitnehmenden ganz fest komprimierenden Verband, wird trotz exaktester Blutstillung oft Hämatome des Hodens und Sekundäreiterugen erleben. Ebenso wird gegen die Radikaloperation der Hydrokele von manchen eingewandt, daß man danach Hämatome des Hodens bekomme. Auch hier gilt dasselbe. Wer einen exakten komprimierenden Verband macht, wird immer, selbstverständlich nach korrekt ausgeführter Operation, prima intentio ohne das geringste Hämatom haben.

Die Berücksichtigung der mechanischen Wundverhältnisse, die Vermeidung auch nur des kleinsten Zwischenraumes im Wundgebiete ist für eine Reihe von Operationen von ebenso großer Bedeutung für den Erfolg, wie die exakte Innehaltung der Asepsis.

---

1) **H. Ribbert.** Beiträge zur Entstehung der Geschwülste: Die Entstehung des Karzinoms. Mit 40 Abbildungen.

Bonn, **Friedrich Cohen**, 1907.

R. verficht in dieser als »zweite Ergänzung zur Geschwulstlehre für Ärzte und Studierende« erschienenen Abhandlung seinen bekannten, vielfach angefeindeten Satz, daß alle Geschwülste und mithin auch die Karzinome, wenigstens in ihrer vollen Entwicklung, »aus sich heraus, d. h. nur unter Vermehrung der schon zu ihnen gehörenden Zellen wachsen«.

An der Hand histologischer Untersuchungen zahlreicher beginnender Karzinome verschiedenster Lokalisation kommt R. zu dem Schluß, daß das Karzinom durch Wachstum der dem Individuum angehörenden Epithelzellen entstehe. Während eines Vorstadiums nimmt das Epithel einerseits zu, andererseits wird das umgebende Bindegewebe zellig umgewandelt und so eine unter das Epithel eingeschobene Granulationsschicht erzeugt. Diese Beschaffenheit des Bindegewebes wirkt ihrerseits auslösend und regt das Epithel zu Sprossenbildung an. Infolge des Ausbleibens der physiologischen Vereinigung mit

dem umgebenden Bindegewebe ist das Wachstum des Karzinoms ein grenzenloses, es entwickelt sich völlig unabhängig, parasitär.

R. fügt noch einige Bemerkungen über die Chemie der Krebse, sowie über Prophylaxe und Therapie hinzu. Die der Arbeit beigegebenen Abbildungen sind allzu skizzenhaft gehalten.

**Erhard Schmidt** (Dresden).

---

2) **R. Bell.** The pathogenesis and therapeutics of cancer.
(New York med. record 1906. Oktober 13.)

B. behauptet, daß unter den Wilden kein Krebs vorkomme und hält daher die Zivilisation als für das Leiden verantwortlich. Auch unter den wilden Tieren sei Karzinom im Gegensatze zu den unter dem Einfluß des Menschen stehenden Exemplaren unbekannt. Übrigens glaubt er nicht an die Identität des animalen und humanen Krebses. Exzessive Fleischnahrung, Überlastung der Verdauungsorgane mit Nahrungsmitteln, mangelhafte Verdauung, Intoxikation, Verschlechterung der Säfte, Schädigung der Schilddrüse und deren wichtigen Einflusses auf den Zellmetabolismus (Atrophie der Schilddrüse soll mit Krebs koinzidieren) sind die Faktoren, welche das Auftreten der Neubildung beeinflussen.

Das erste Prinzip bei der Behandlung von Krebs ist daher vollständige tägliche Entleerung, verständige Beschränkung der Nahrung das zweite, drittens soll dreimal täglich Schilddrüsenpräparat verabreicht werden und viertens $^1/_2$—1 g Natron salicylicum zur Zerstörung der im Blute stets anwesenden Saccharomyces.

Bei Uteruskrebsen: 10%ige Ichthyoltamponade, bei Mammakrebsen hat Verf. eine täglich zweimalige Einreibung einer Salbe mit je 4% Morphium und Kokain mit Vorteil angewendet.

Diese Anschauungen B.'s sind das Resultat der früheren langjährigen Tätigkeit als Arzt der Glasgower Frauenklinik.

**Loewenhardt** (Breslau).

---

3) **R. Williams.** Tumours and tubercle in monkeys.
(Bristol med.-chir. journ. 1907. Juni.)

Verf. gibt eine kurze Übersicht über die bisher bei Affen beobachteten Fälle von Geschwülsten und Tuberkeln. Hiernach scheinen Affen, ebenso wie wilde Völkerschaften, sehr wenig zu Krebs zu neigen. Auch von gutartigen Geschwülsten sind nur ganz vereinzelte Beispiele bekannt.

**Mohr** (Bielefeld).

---

4) **Kreibich.** Die angioneurotische Entzündung.
Berlin, **Moritz Perles**, 1905.

Verf. sucht auf Grund klinischer Beobachtungen und experimenteller Versuche zu beweisen, daß jede Art von Hautentzündung vasodilatatorischen Ursprunges ist; aber weder die sympathischen Ganglienzellen, noch die sympathischen Nerven in ihrem weiteren Verlaufe sind

selbst erkrankt, sondern es handelt sich lediglich um eine indirekte Erregung sympathischer Zentren durch sensible Reize, um »Spätreflexe«. Diese Erregung der Vasomotoren findet nach K. im Rückenmark statt und bringt von dort aus die Hauterscheinungen — entweder an derselben Stelle, von welcher der sensible Reiz ausging, oder an anderer, häufig symmetrischer Stelle — zustande.

Verf. stützt seine Ansicht auf eine Reihe von Experimenten. Bei einigen mit verschiedenen Dermatosen (Zoster hystericus, Ekzem usw.) behafteten Personen wurden sensible Reize durch Elektrisieren, Urtica urens, warme Bäder und Kelenisierung einzelner Nervenstämme ausgeübt. Immer wurden dadurch im Verlaufe von 3—6 Stunden Hautveränderungen hervorgebracht; und dieser relativ lange Zeitraum zwischen Reiz und Wirkung ist es hauptsächlich, welcher vermuten läßt, daß die Veränderungen nicht durch direkte Reizung sympathischer Fasern entstanden sind. Die elektrische Reizung, die meist mit dem faradischen Pinsel ausgeübt wurde, rief bei der Mehrzahl der Pat. Pemphigus oder Zoster unter, zwischen oder in der Peripherie der Elektroden hervor; schwächere Reize verursachten Hyperämie. Nach warmen Bädern traten Quaddeln, Ödeme und entzündliche Erytheme auf. Urtica urens brachte Zoster hervor. Die Kelenisierung einzelner Nervenstämme produzierte Hyperämien und Ödeme proximal von der Reizstelle. Schließlich sind psychische Vorgänge häufig die Ursache für vasomotorische Reizungen, Aufregung und Suggestion können sie hervorbringen. Die Entstehung der Dermatosen führt K. auf eine fortdauernde Wirkung der gereizten und dadurch pathologisch veränderten Vasodilatatoren auf die Gefäßwände zurück. Er führt dem Leser die große Reihe angioneurotischer Entzündungen einzeln in ausführlichster Weise vor Augen: Ekzem, Prurigo, exsudative Erytheme, Sklerodermie, Erythromelalgie, Urtikaria, Herpes usw. und sucht ihr Zustandekommen durch reflektorische Vorgänge der Vasomotoren zu erklären.

Die Ursache der angioneurotischen Erscheinungen sind häufig organische oder funktionelle Erkrankungen des Genitalapparates oder organische Zentralnervenerkrankungen. **Klingmüller** (Kiel).

---

5) **Opokin.** Experimentelle Untersuchungen über zirkuläre Gefäßnaht.

(Chirurgia 1907. Nr. 123 u. 124. [Russisch.])

Ausführliche Zusammenfassung und Kritik der vorhandenen Literatur. Seine 25 Versuche an den verschiedensten Haustieren lehnen sich an die von Murphy, Payr usw. an. Als geeignetste Färbung für mikroskopische Bilder empfiehlt O. die nach Minervini (Resorcin-Safranin) in Verbindung mit Hämatoxilin-Pikroindigokarmin (Zeitschrift für wissenschaftliche Mikroskopie Bd. XVIII).

Die Indikationen für Gefäßnaht beim Menschen sind nach O.:

1) Gefäßverletzungen während der Operation. 2) Stich- und Schnittwunden. 3) Schußwunden wo mehr als $^1/_3$ des Umfanges zerstört ist.

4) Resektion von Gefäßen bei bösartigen Geschwülsten der Nachbarschaft.

Verf. betont, daß die Prognose der Gefäßnaht beim Menschen besser ist als beim Tier, da bei diesem die Hauptbedingungen für einen Erfolg der Operation — absolute Asepsis und Ruhe nach dem Eingriff — undurchführbar sind.

Sonst bringt die Arbeit nichts wesentlich Neues.

**Oettingen** (Berlin).

---

6) **Piorkowski.** Über Jodofan.

(Berliner klin. Wochenschrift 1907. Nr. 20.)

Das Jodofan, über das bereits (Zentralblatt für Chirurgie 1907 Nr. 28) durch Eisenberg berichtet wurde, daß es sich in der kleinen Chirurgie stets außerordentlich bewährt habe, ist in vorliegender Arbeit vom Bakteriologen auf seinen Wert geprüft.

Aus P.'s Versuchen geht hervor, daß das Jodofan antibakterielle Eigenschaften besitzt, daß es in kurzer Zeit desodorierend wirkt, und daß der von ihm ausgehende Antagonismus Bakterien gegenüber ein außerordentlicher genannt werden kann, was für die Wundbehandlung von besonderer Bedeutung ist. Jodoform hat dagegen nur eine entwicklungshemmende, nicht abtötende Wirkung auf die Bakterien. Die antibakteriellen Wirkungen des Jodofans üben die Abspaltungsprodukte aus, und zwar ist hierfür die Reaktionsveränderung der Nährböden von Wichtigkeit: die alkalische Reaktion wird in eine saure verwandelt. Beim Zusammenbringen mit Wundsekreten wird aus dem Jodofan Jodformöl abgespalten. **Langemak** (Erfurt).

---

7) **G. B. Schmidt** (Heidelberg). Über die Massage durch »rhythmischen Druck« (nach Prof. Cederschiöld-Stockholm) und ihre Verwendung zur Nachbehandlung intraabdomineller Organoperationen.

(Münchener med. Wochenschrift 1907. Nr. 25.)

Die Methode Cederschiöld's geht von der Absicht aus, die pathologischen Produkte oder zertrümmerten Gewebe durch Druck, nicht durch Reibung möglichst schonend zu beeinflussen, zu zerdrücken und durch ein An- und Abschwellen des Druckes und einen Ortswechsel desselben in zentripetaler Richtung eine rhythmische Pump- und Saugwirkung in den Lymph- und Blutbahnen der geschädigten Partie auszuüben, sowie durch einen in der ganzen Peripherie allseitig wirkenden Druck die Fortschaffung des Extravasates usw. und seine Resorption anzubahnen. An den Gliedmaßen wird die umklammernde Hand zunächst langsam drückend angesetzt, ihr Druck immer stärker ausgeübt, dann, ohne die Hand zu entfernen, mit dem Druck nachgelassen, dann wieder dieser verstärkt, usf., allmählich die Hand zentralwärts weitergeschoben und der rhythmische Druck Schritt für Schritt nach aufwärts wiederholt. Wo die Hand die Extremität nicht ganz

umspannen kann, wird der Druck auf die großen Muskelgebiete gruppenweise ausgeführt, ebenso an Schulter und Rücken, während an Hals und Nacken usw. man mit den Fingerspitzen drückt. — S. hat die Methode zur Nachbehandlung intraabdomineller Organoperationen, namentlich zur Hebung von Verwachsungen und zur aktiven Belebung erschlaffter Organabschnitte mit Nutzen verwendet. Besonders in der Nachbehandlung nach Entfernung des Wurmfortsatzes läßt sich durch den rhythmischen Druck die tägliche Evakuierung des Darmes, die Anregung zu einer aktiven Kontraktion erreichen; es gelingt, Verwachsungen zu lösen oder zu dehnen, ebenso nach Gallensteinoperationen durch Anwendung des rhythmischen Druckes die Gallenblase zu entleeren, ihre Kontraktion anzuregen, nach Adnexoperationen Exsudatreste usw. zu beseitigen. **Kramer** (Glogau).

---

## 8) **Vorschütz.** Hyperalgetische Zonen bei Schädel- und Gehirnverletzungen.

(Deutsche Zeitschrift für Chirurgie Bd. LXXXVIII. p. 44.)

V. berichtet über sehr interessante in der chirurgischen Abteilung der Akademie für praktische Medizin in Köln von Tilmann gesammelte einschlägige Beobachtungen. Das beigebrachte Material stellt eine bedeutsame Bereicherung unserer Kenntnisse betreffs des Symptoms der Hyperalgesien bei Kopfverletzungen dar, auf die Wilms zuerst 1903 die Aufmerksamkeit gelenkt hat. Nach V.'s Befunden scheint es annehmbar, daß das Symptom sehr häufig aufzufinden sein wird, wenn man in richtiger methodischer Weise bei der Untersuchung darauf fahndet. Das beigebrachte Material (12 Fälle) ist ein sehr verschiedenartiges und enthält Verletzungen sehr ungleicher Schwere, vom Hirnschuß und Schädelbruch bis zur einfachen Hirnerschütterung. Die Prüfung auf Hyperalgesie geschieht durch Streichung mit der Fingerkuppe über die betreffende Hautfläche, durch Berührungen mit Stecknadelköpfen, auch durch leises Zupfen an den Haaren, wonach bei den Kranken bald Kribbeln in der Haut, bald das Gefühl, als ob sie faradisiert würden, bald das Gefühl von Nadelstichen ausgelöst wird. Die Hyperalgesien lassen das Gebiet der Trigeminusversorgung, also Gesicht und Vorderteil des Schädels, frei, halten sich vielmehr an die Versorgungsgebiete der spinalen Cervicalsegmente 2.—7., meist nur 2.—5,, können sich also vom Kopfscheitel den Hals herab bis auf Schlüsselbein und Schulterblatt, auch noch tiefer heraber strecken und treten sowohl ein- wie doppelseitig auf. Zu erklären ist das Phänomen durch eine Reizleitung auf dem Wege des N. sympathicus, der als Plexus caroticus die Gefäße umspinnt, den Reiz zum Ganglion cervicale supremum trägt und von hier aus durch die Rami communicantes in die peripheren Nerven leitet. Als auslösendes Moment für die Erscheinung ist ein Reizzustand in dem verletzten Gehirn anzunehmen; mithin wird eine reine Hirnerschütterung zu ihrer Erzeugung nicht genügen, sondern mindestens Kontusion oder

Blutung im Hirn erforderlich sein. Jede hyperalgetische Zone hat einen Maximalpunkt, und beim Abklingen des Krankheitssymptoms schmilzt die Zone konzentrisch zu diesem Maximalpunkte hinweg. Die Nachweisbarkeit der Hyperalgesien kann sich sehr lange, bis zu mehreren Jahren hinziehen, und da der Befund derselben ein objektiv sicher nachweisbares Symptom darstellt, das nicht wohl simulierbar ist, besitzt die Untersuchung auf Hyperalgesie erheblichen Wert für die Gutachtenpraxis in Unfallinvaliditätsangelegenheiten.

Den mitgeteilten Krankengeschichten sind schematische Figuren zur Veranschaulichung der nachgewiesenen hyperalgetischen Zonen beigegeben; zum Schluß der Arbeit steht ein Literaturverzeichnis von 12 Nummern. **Meinhard Schmidt** (Cuxhaven).

---

9) **Senger.** Ein kurzer Beitrag zur Hirnchirurgie.
(Berliner klin. Wochenschrift 1906. Nr. 51.)

Um das Heidenhain'sche Verfahren, bei osteoplastischen Schädeloperationen zur Blutstillung an der äußeren und inneren Seite des projektierten Kopfschnittes je eine Umstechungsnaht zu legen, zu verbessern, hat Verf. Tierversuche an Hunden vorgenommen. Er legte eine einzige geschlossene oder viereckige Umstechungsnaht an, machte innerhalb derselben die Osteoplastik, ließ den aufgeklappten Knochen-Hautdeckel eine Stunde offen liegen, um ihn dann wieder in sein früheres Bett zu legen und mit einigen Nähten zu fixieren. Es trat niemals eine Nekrose des Knochenstückes ein. Beim Menschen ging S. so vor, daß er bis zur projektierten Hautbrücke die Nähte legte, dann eine kleine Lücke zu beiden Seiten oder eine in der Mitte ließ und wieder den Rest nähte, oder er legte Nähte bis zur Hautbrücke, von da besondere Nähte für die Hautbrücke, welche nach der Operation wieder entfernt wurden.

Gegen Blutungen des Schädelknochens leistet die von Krause empfohlene Dahlgren'sche Zange gute Dienste. Bei übermäßig dickem Schädel ist es zweckmäßig, sich erst eine kleine kortikale Rinne mit dem Meißel herzustellen und dann die Zange zu brauchen.

Zur Bildung eines elastischen Knochenventils bei der Operation der Epilepsie geht S. folgendermaßen vor:

Nach Umklappung des Wagner-Wolf'schen Lappens spaltet er die in einer Ausdehnung von etwa 6 cm im Quadrat vorliegende Dura durch zwei schräg verlaufende Schnitte, so daß vier Lappen der Dura entstehen in der Form der Teile eines Briefkuverts. Diese Lappen klappt er um und fügt drei sehr locker so zwischen Periost und Galea unter die unterminierte Haut, daß drei Falten der Dura an dem Knochensaum und eine Art Durapolster gebildet wird. Jeder der drei Zipfel wird durch eine Naht befestigt. Sodann trägt S. einen etwa fingerbreiten Streifen des Knochens von dem Knochendeckel an drei Stellen fort und legt diesen so verkleinerten Knochendeckel auf die faltenbildende Dura, die nun die Knochenlücke ausfüllt. Nähte des Lappens. **Langemak** (Erfurt).

10) **G. Perthes.** Die Verletzungen und Krankheiten der Kiefer.

(Deutsche Chirurgie Lfg. 33a. Stuttgart, **Ferdinand Enke**, 1907.)

Nachdem vor 19 Jahren die erste Hälfte von Trendelenburg's Bearbeitung der Verletzungen und chirurgischen Krankheiten des Gesichtes für die »Deutsche Chirurgie« erschienen, ist jetzt endlich eine Fortsetzung in Gestalt der von P. verfaßten Monographie über einen besonderen Abschnitt, die Verletzungen und Krankheiten des Unter- und Oberkiefers, herausgekommen, in der sich indes auch eine von Trendelenburg selbst, indes schon vor mehreren Jahren fertiggestellte, deshalb von P. jetzt erweiterte Abhandlung über die toxischen Kieferentzündungen findet. In 17 Kapiteln werden die Brüche und Schußverletzungen des Unter- und Oberkiefers, die Verrenkungen des ersteren, die odontogenen und die nicht von dem Zahnsystem ausgehenden Kiefergeschwülste, die Hyperostosen, die hämatogene Ostitis, die Periostitis und Osteomyelitis durch fortgeleitete Infektion mit ihren Komplikationen, die spezifischen und toxischen, die neuropathischen Erkrankungen, primären und sekundären Deformitäten der Kiefer, ausschließlich der Spaltbildungen, die Krankheiten des Kiefergelenkes und die Kieferklemme und zum Schluß die Resektion des Ober- und Unterkiefers, die Exartikulation des letzteren geschildert; die primären Krankheiten der Zähne und Kieferhöhlenentzündungen sind nicht berücksichtigt. Außer der Literatur, deren Verzeichnis allein 50 Seiten einnimmt, standen Verf. die an der Leipziger chirurgischen Klinik und Poliklinik gewonnenen Erfahrungen, Beobachtungen in derselben auch noch aus der Zeit von Thiersch und anatomische Präparate aus dem dortigen pathologisch-anatomischen Institut zur Verfügung und werden in zahlreichen Krankengeschichten und Abbildungen im Texte, sowie auf besonderen Tafeln mit vorzüglichen Röntgenphotographien wiedergegeben. Auch sonst noch sind dem reichen Inhalte des Werkes eine Menge von schematischen Zeichnungen und Bildern beigefügt, unter denen hier nur als besonders willkommen die der Kieferprothesen genannt werden sollen. P.'s Beiträge aus eigener Erfahrung beziehen sich, um nur einiges hervorzuheben, auf die Knochennaht bei Unterkieferbrüchen, die habituelle Subluxation des Unterkiefers nach vorn, die Zahnwurzelcysten des Ober-, Follikularcysten des Unterkiefers, Kystome des letzteren, Odontome, periostalen Fibrome, Epulis, Kiefernekrose, Makrognathie, Kiefergelenksankylose angeborenen Ursprungs, operative Verhütung narbiger Kieferklemme usw.

**Kramer** (Glogau).

---

11) **F. Kretschmann.** Zur Nachbehandlung der aufgemeißelten Kieferhöhle bei chronischer Sinusitis.

(Münchener med. Wochenschrift 1907. Nr. 26.)

K., welcher mit dem von ihm seit 2 Jahren geübten, in Resektion der facialen und unteren nasalen Kieferhöhlenwand bestehenden

Operationsverfahren (s. ds. Bl. 1905) alle Forderungen für die Behandlung der chronischen Kieferhöhleneiterung — ausreichende Eröffnung und Herstellung einer bleibenden Kommunikation zwischen Kiefer- und Nasenhöhle, Besichtigung der Auskleidung der Höhle und entsprechende Behandlung der erkrankten Schleimhäute — erfüllt sieht, wendet sich gegen die vielfach geübte Methode der Entfernung des gesamten degenerierten Schleimhautsackes, weil er eine Rückbildung desselben zur Norm für erreichbar hält und häufig genug beobachtet hat. Durch die bei der Operation hergestellte weite Öffnung wird der Schleimhautsack tamponiert, werden polypöse Wucherungen mit der Schlinge abgetragen, Leisten mit der scharfen Zange abgekniffen, Cysten gespalten, Ulzerationen geätzt; die Tamponade kommt erst dann, wenn die Schleimhaut ein gleichmäßiges glattes Aussehen erlangt hat, in Fortfall, um Bepinselungen mit 2—3%iger Lapislösung Platz zu machen und tägliche Ausspülungen dem Pat. zu ermöglichen. Nach einigen — im Durchschnitte 4—5 — Wochen ist die Schleimhaut abgeblaßt und abgeschwollen, Sekretion nicht mehr nachweisbar. — Auf Grund der erreichten guten Resultate empfiehlt K. die von ihm geübte Methode der Operation und Erhaltung der auskleidenden Schleimhaut unter ständiger Kontrolle der Heilungsvorgänge.

**Kramer** (Glogau).

---

12) **Nettebrock.** Zur Kasuistik der Blutungen nach Tonsillotomie.

Diss., Kiel, 1906.

Empfehlung des von Helferich in zwei Fällen mit bestem Erfolg ausgeübten Verfahrens: Durchstechen einer mit Zwirn armierten langen runden Stopfnadel hinter dem Kieferwinkel hinein und durch die Tonsille an der durch Fingerdruck in der Mundhöhle markierten Stelle heraus; an das innere Ende ist ein dicker Jodoformgazetampon (oder ein in nicht entfetteten Mull gelegter fester Ballen von Penghawar-Djambi) angeknüpft, der durch Zug von außen, Knoten der Fäden über ein Gummirohr, fest gegen die Mandel angedrückt wird.

**Lessing** (Hamburg).

---

13) **Winslow.** Injuries and diseases of the hyoid bone.

(Annals of surgery 1907. April.)

W. lenkt die Aufmerksamkeit auf die bisher noch wenig beschriebenen Erkrankungen des Zungenbeines und bespricht die Frakturen, Entzündungen und die Neubildungen desselben. Die ersteren werden hervorgebracht durch Traumen beim Würgen, judicialen (nicht suicidalen) Hängen usw. Die Symptome bestehen in Schmerzen beim Schlingen, Husten und Atmen, in Blutungen aus dem Munde, sobald die Knochenenden die Rachenschleimhaut verletzen. Die Beweglichkeit der Knochenenden kann gefühlt werden, auch vernimmt der Verletzte oft ein spontanes knackendes Geräusch an der Stelle des

Zungenbeines. Die Behandlung besteht in Feststellung des Kopfes in Beuge- oder Streckstellung und Ernährung mit dem Schlauch. Event. kommt die Naht in Frage. Die Prognose ist günstig, wenn auch der Tod durch Verletzung des Kehlkopfes oder der großen Gefäße event. eintreten kann.

Entzündungen des Zungenbeines kommen sowohl nach Traumen wie bei konstitutionellen Krankheiten vor. Unter Umständen kann der ganze Knochen nekrotisch werden.

Von Neubildungen hat Verf. sechs aus der Literatur zusammenstellen können; zweimal handelte es sich um Enchondrom, zweimal um Sarkom, einmal um Osteom; einmal wurde die Geschwulst nicht untersucht, da es nicht zur Operation kam. Von den fünf operierten Pat. genasen vier, einer starb infolge einer Nachblutung. Die Symptome bestanden in Schluckbeschwerden, Husten und rauhen Atmen. Die Prognose ist bei den Geschwülsten ungünstig, sobald Kehlkopf oder Rachen mitergriffen sind. **Herhold** (Brandenburg).

---

14) **O. Hildebrand.** Erfahrungen über den Kropf und seine Behandlung.

(Berliner klin. Wochenschrift 1906. Nr. 51.)

Oft machen große Kröpfe weniger Beschwerden, als kleinere wegen der Beziehungen der letzteren zu den Nachbarorganen. Nicht nur die Luftröhre wird komprimiert, es kommt auch nicht selten zur Verlagerung der Speiseröhre, die ganz nach rechts verschoben gefunden wird. Die Carotis wird häufiger nach hinten verdrängt als die Jugularis. Bei Senkung des Kropfes nach unten und vorn, kann die Lungenspitze nach unten und hinten gedrückt werden. Subkostale und substernale Kröpfe können sich zu außerordentlicher Größe entwickeln und Beschwerden verursachen, die eine ganz andere Deutung finden. Die bei Kropfkranken so oft beobachtete chronische Bronchitis ist als eine Folge venöser Stauung aufzufassen. Auch ohne daß Basedowsymptome vorhanden sind, bieten Kropfkranke meist Erscheinungen des Herzens dar. Bei gutartigen Kröpfen sind Heiserkeit und Lähmungen von Muskeln des Kehlkopfes selten. Dagegen ist eine häufige Erscheinung die eigentümliche Störung im Tone der Kropfkranken. Die Art des Kropfes ist ganz ohne Bedeutung für die klinischen Erscheinungen. — Jod äußerlich angewandt hat gar keine Wirkung. Die innerliche Darreichung von Jod und die Schilddrüsentherapie hat nur bei jugendlichen Individuen Aussicht auf Erfolg. Injektionen von Jodoformöl sind wegen ihrer Gefährlichkeit, und weil sie eine spätere Operation wesentlich schwieriger gestalten, zu unterlassen, zumal sie den Pat. nicht beschwerdefrei machen können. Für die Erwachsenen kommt bei kolloidem Kropf und bei Cysten nur die Operation in Frage, wenn der Kropf wächst und Beschwerden macht. — Die gewöhnliche Operation ist die Exstirpation; die Enukleation soll man auf die einfachen bis an die Oberfläche gekommenen Cysten beschränken. H. benutzt kleine Schnitte wegen des besseren kosmetischen Resultates

und operiert fast immer ohne Narkose nach Unempfindlichmachen der Haut durch 1%ige Kokainlösung. Nach der Operation sind meist Schluck-, zuweilen auch Atembeschwerden vorhanden, nur ganz selten hat Verf. postoperative Pneumonien beobachtet. Das manchmal auftretende Fieber ist nach seiner Überzeugung durch leichte Infektion bedingt. — Resultate der Operation: Mortalität: 0,3%, im allgemeinen auf 300 Operationen ein Todesfall. Gefahren der Operation sind: Pneumonien, Nachblutungen und schwere Veränderungen der Herztätigkeit. Die Prognose der bösartigen Kröpfe ist eine außerordentlich ungünstige; bei 30 hat H. nur in zwei Fällen ein Rezidivfreisein von über einem Jahr erreicht. **Langemak** (Erfurt).

---

15) **W. Kausch** (Schöneberg). Die derzeitigen positiven Erfolge der Druckdifferenzverfahren (Sauerbruch).

(Münchener med. Wochenschrift 1907. Nr. 26.)

K., der früher in der Mikulicz'schen Klinik die Sauerbruch'sche Kammer zur Verfügung hatte, in seinem jetzigen Wirkungskreise bisher ohne sie auszukommen suchen mußte, dadurch also ihren Wert bzw. ihre Entbehrlichkeit wohl zu beurteilen in der Lage ist, hält zwar die mit der Eröffnung einer Pleurahöhle einhergehenden Operationen unter gewöhnlichem Atmosphärendruck für ausführbar, aber das Druckdifferenzverfahren für solche von großem Vorteil, weil die andere Lunge nicht immer völlig suffizient und es dadurch von Wert ist, die der Operationsseite zur Mitarbeit heranziehen zu können. Dazu kommt, daß die Zurücklassung eines geschlossenen operativen Pneumothorax ihre Gefahren bietet, leicht durch Infektion von der Lunge, den Bronchien, der Speiseröhre aus ein Empyem entstehen kann, die Verhütung eines Pneumothorax auch bei zweizeitigen Eingriffen nicht immer gelingt. Dagegen läßt sich unter dem Druckdifferenzverfahren auch bei infizierter Lunge die Pneumotomie ohne oder mit nur geringer Gefahr der Pleurainfektion ausführen, ein Pneumothorax vermeiden, bei Empyemoperationen die Lunge von Anfang an zu einer gewissen Ausdehnung zwingen, während des Verbandwechsels ihre Retraktion verhüten, die Heilung schneller und sicherer herbeiführen. Bei den transpleuralen Operationen (subphrenischen Abszessen, Echinokokken usw.) kommt man ohne Druckdifferenz aus, weil die Pleura diaphragmatica der Pleura costalis hier dicht anliegt und sich leicht und sicher mit ihr ohne Gefahr eines größeren Pneumothorax vernähen läßt. — Bezüglich der Frage, ob das Unterdruck- oder das Überdruckverfahren das bessere sei, äußert sich K. nur kurz; er zieht das erstere diesem vor. **Kramer** (Glogau).

---

16) **Offergeld.** Über die Unterbindung der großen Gefäße des Unterleibes. Experimentelle und kritische Studien.

(Deutsche Zeitschrift für Chirurgie Bd. LXXXVIII. p. 217.)

Die fleißige, aus Küster's Klinik in Marburg hervorgegangene Arbeit basirt im wesentlichen auf zahlreichen Experimenten an Hunden,

Katzen, Kaninchen, denen die großen Bauchgefäße, Aorta, Iliaca communis, Externa, Interna, Femoralis, sowie die entsprechenden Venen, Cava inf. usw., unterbunden wurden. Der aseptisch ausgeführten Operation folgte genaue klinische Beobachtung der Tiere hinsichts Blutdruck, Verhalten des Herzens, Rückkehr des Pulses unterhalb der Unterbindungen, Verhalten der Beinlähmungen bei Unterbindung der Aorta und Iliacae, sorgfältige Untersuchung der eingegangenen Tiere, anatomische Untersuchung der in Fluß gekommenen Kollateralbahnen usw. Gleichzeitig wird die einschlägige Erfahrung, die am menschlichen Krankenbett gesammelt ist, namentlich bei den klinisch bedeutsamsten Unterbindungen (Aorta, Femoralis u. a.) eingehend berücksichtigt. Zum Schluß werden die Resultate der Untersuchungen in 16 kurz gehaltenen Thesen zusammengefaßt, aus denen folgendes anführenswert ist. Bei der Ausbildung des einer Unterbindung folgenden Kollateralkreislaufes setzen die zu dilatierenden Kapillargefäßchen dem Blutstrom einen ungleich größeren Widerstand entgegen, als das unterbundene Gefäß selbst. Diesen Widerstand hat das Herz durch Mehrarbeit zu überwinden, die entsprechend der Größe des abgesperrten Gefäßbezirkes zunimmt. Die verstärkte Herzarbeit äußert sich durch Verbreitung der Herzdämpfung, Verstärkung der Herztöne, Drucksteigerung in der Carotis und anatomisch durch Muskelhypertrophie des Herzens. Bei Unterbindung der Aorta ist die dem Herzen zufallende Mehrarbeit so enorm, daß nur ein ganz gesundes Organ ihrer Herr werden kann; in der Regel tritt der Tod durch Herzinsuffizienz ein. Die nach der Aortenunterbindung eintretenden Lähmungen sind peripherer Natur (Anämie), was sowohl die Untersuchung des Rückenmarkes als die Ergebnisse der elektrischen Muskelreizung beweisen. Auch führt die doppelseitige Unterbindung der A. iliaca communis genau dieselben Erscheinungen herbei, wie die Unterbindung der Aorta. Die einseitige Unterbindung dieses Gefäßes ist wenig gefährlich; der Blutdruck sinkt danach zwar in der Femoralis auf Null, doch erscheint der Puls am folgenden Tage wieder. Der an Schwere folgende Eingriff ist die Unterbindung der Vena cava inf., insofern hier auch Herzverbreiterung und Hypertrophie folgen. Doch bleiben diese ungleich geringer als nach der Aortenunterbindung.

Funktionelle Störungen der Organe des Beckens und der Extremitäten treten nicht auf. Ödeme fehlen gänzlich, motorische und sensible Störungen gehen rasch vorüber. An den weiteren, schrittweis an Größe abnehmenden Gefäßen nimmt die Bedeutsamkeit ihrer Unterbindung entsprechend ab, und stellt diese einen wenig oder gar nicht gefährlichen Eingriff dar. Für den Menschen ist die Unterbindung der Arteria femoralis klinisch wichtig, da sie in fast 60% aller Fälle zur Gangrän des Beines führt. Im Tierexperiment ist diese Komplikation sehr selten. Weitere Details betreffs Unterbindung der einzelnen Gefäße s. Original, dem auch ein 20 Nummern zählendes Literaturverzeichnis beigefügt ist. **Meinhard Schmidt** (Cuxhaven).

# Kleinere Mitteilungen.

## Ein wissenschaftlich orthopädischer Schuhleisten.

Von

Dr. med. **Karl Lengfellner** in Berlin,

Chirurg und Orthopäde; früher Assistent der Hoffa'schen Klinik.

Wenn ich auch zugebe, daß heutzutage zum großen Teile wirklich gutes Schuhwerk auf den Markt kommt, wenn ich ferner zugebe, daß geschulte orthopädische Schuhmacher einen einigermaßen orthopädischen Schuh anzufertigen imstande sind, so hat dieses Schuhwerk doch nur Bedeutung für einen gesunden Fuß oder einen Fuß, der irgendeine Deformität nur im Anfangsstadium besitzt. Für einen richtig deformierten Fuß kommt ein fertiges Schuhwerk überhaupt nicht in Betracht, ein Schuhwerk nach Maß wird stets, trotz aller Genauigkeit, unzureichend bleiben.

Vollkommen überzeugt von dieser Tatsache, war für mich von vornherein erstes Postulat für Schuhwerk, das für deformierte Füße berechnet war, daß der

Fig. 1.

Leisten ganz genau dem individuellen Fuß entsprechen müsse. Es mußte also vor allem ein vollkommen genauer Abdruck des individuellen Fußes gewonnen werden. Dies wird ideal erreicht durch den Hoffa-Lengfellner'schen Gipsbreiabdruck für den ganzen Fuß. Eine größere Genauigkeit ist nicht möglich.

Kurz skizziert ist die Technik desselben folgende: Der Pat. sitzt und läßt seine Füße lose hängen. Der Abdruck wird von jedem Fuß einzeln genommen, weil nie zwei Füße eines Individuums sich gleichen. Dies ist der Hauptnachteil der sog. orthopädischen Leisten, wie sie heutzutage angefertigt werden. Denn die zwei Leisten werden stets gleich angefertigt.

Der Fuß wird nun lose in Gipsbrei gestellt ohne Redressement (an Stelle des Redressements tritt nachher die Korrektur des Modells) und mit Gipsbrei vorn, an den Seiten, oben und hinten bis über die Malleolen bedeckt. Bevor man den Fuß in Gipsbrei stellt, wird eine Seidenschnur angelegt, die vorn entlang den Zehen und an den Seiten bis zu den Malleolen läuft und von da nach aufwärts führt. Sobald der Gips anzieht, schneidet man diese Schnur durch und teilt dadurch den Abdruck in zwei Teile. Ein Meißelschlag gestattet dann, den Abdruck in zwei Hälften abzunehmen. Die Form wird sodann ausgegossen und gibt einen haarscharfen Abdruck des individuellen Fußes.

Nun konnte natürlich dieses Gipsmodell nicht direkt als Leisten benutzt werden; denn es war zu weich, um Nageln und Hämmern zu vertragen. Es war die Schwierigkeit, einen Leisten zu konstruieren, der vollkommen diesem Modell entsprach und zugleich auf der einen Seite zu hämmern und zu nageln gestattete, auf der anderen Seite aber eine Korrektur im Gewölbe durch Schneiden oder Raspeln ermöglichte. Denn ein bedeutender Vorteil dieses Abdruckes besteht darin, daß derselbe stets die genaueste Diagnose des individuellen Fußes und dem Erfahrenen den unbedingt sicheren Hinweis zur korrektiven Therapie gibt.

Ich löste nun diese Schwierigkeit zunächst dadurch, daß ich einen Fraisenapparat konstruierte und mittels desselben einen Holzleisten herzustellen imstande war, der genau dem Gipsmodell glich. In dem Apparat waren Gipsmodell und Holzblock eingespannt. Dadurch, daß der Holzblock die rotierenden Bewegungen des Gipsmodells mitmachte, entstand aus dem Holz eine dem Gipsmodell genau entsprechende Form. Immerhin erforderte dieses Verfahren Zeit und einen eigenen Arbeiter.

Fig. 2.

Ohne Zweifel war es einfacher, wenn es gelang, die Form mit einer Masse auszugießen, die sofort als Leisten verwendbar war. Diese Masse müßte natürlich Hämmern und Nageln gestätten, auf der anderen Seite aber eine Korrektur durch Schneiden oder Raspeln ermöglichen. Metall, Hartgummi usw. schieden wegen der Umständlichkeit usw. aus. Der Umstand, daß der praktische Erfolg bewies, daß, was ja eigentlich natürlich ist, eine Korrektur im Gewölbe ein gewisses Modellieren in entgegengesetzter Richtung erforderte, was ja selbstverständlich nicht im geringsten die Vorteile des Modells schmälert, ferner der Umstand, daß jeder dieser individuellen Leisten, die durch den Hoffa-Lengfellner'schen Gipsbreiabdruck gewonnen wurden, um $1^1/_2$ cm ca. verlängert werden müssen, da jeder Fuß nach vorn einen gewissen Spielraum haben muß, eine Verlängerung, die bereits in der Form bewerkstelligt werden kann oder durch Modellierung erreicht wird, wodurch ebenfalls auf die eminenten Vorteile des individuellen Leistens kein Einfluß geübt wird, wiesen darauf hin, daß es das beste wäre, den Gips so zu präparieren, daß derselbe sofort einen Leisten gibt, der allen Ansprüchen Genüge leistet. Dies war möglich auf die Art und Weise, daß man das Modell mit einem harten Überzuge versah, wie z. B. auf galvanischem

Wege mit Kupferniederschlag. Immerhin ergaben sich eine Reihe von Schwierigkeiten, bis es mir gelang, den Gips selbst zu präparieren. Ich vermischte Gips mit Leim, goß diese Masse in die Form ein und legte in der Mitte in der Längsrichtung einen dicken Draht durch, der die Festigkeit vermehrte. Oben am Spann wurde am ausgehauenen Modell ein Stück ausgesägt, damit nachher dasselbe herausgenommen werden kann und ein Herausziehen des Leistens möglich ist, sodann der ganze Leisten mit Stärkebinde umwickelt, damit ein Abbröckeln des Gipses ausgeschlossen, die Festigkeit vermehrt und ein Äquivalent für den Strumpf geschaffen war. Die Erfolge mit diesem Leisten waren sehr gute.

Fig. 3.

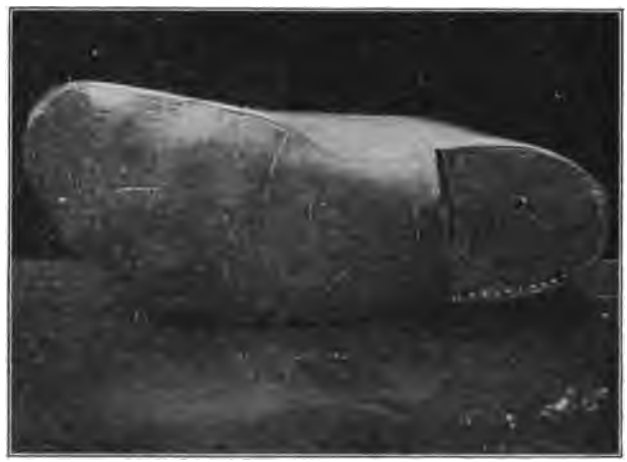

Was die Form des Schuhwerkes anlangt, so geht die Längsachse stets etwas nach innen, die Spitze entspricht der großen Zehe und bildet von da einen Bogen nach der kleinen Zehe; immerhin kann die Form infolge der oben besprochenen Verlängerung noch modifiziert werden, was ja ohne Einfluß auf die Vorteile des individuellen Leistens bleibt.

Stets lasse ich in das Gelenk ein Stahlband einlegen und dieses mit der Brandsohle vernieten, was bisher noch nicht gemacht wurde und den großen Nutzen hat, daß durch das Festnieten auf beiden Seiten ein Durchtreten des Gewölbes ausgeschlossen ist.

Durch meine Versuche ist der Vorteil des Leistens erwiesen, die richtige Korrektur anzubringen, und die dadurch bedingte Modellierung bedarf ja keiner besonderen Geschicklichkeit, immerhin aber gewisser Praxis und orthopädischen Verständnisses.

---

## 17) Ascoli. Über die diagnostische Hirnpunktion.

(Berliner klin. Wochenschrift 1906. Nr. 51.)

A. berichtet über 12 an sechs Pat. im letzten Jahre vorgenommene Hirnpunktionen. Eine gewöhnliche zahnärztliche Bohrmaschine und der Kocher'sche Drillbohrer erwiesen sich als vollkommen ausreichend. Die Richtung des Bohrers muß senkrecht sein. Der Bohrer wird nach beendeter Perforation durch die Explorativnadel ersetzt. Vor zu tiefem Eindringen mit der Nadel wird gewarnt; es ist wichtiger, durch wiederholte, methodische, oberflächliche Punktionen sich zu vergewissern, daß der Sitz der Krankheit mit dem Messer nicht gut erreichbar ist. Im übrigen ist die von Neisser und Pollack angegebene Technik angewandt. Die Krankengeschichten lassen den großen Nutzen der Hirnpunktion

erkennen. Es konnten folgende Diagnosen durch Untersuchung der aspirierten Geschwulstpartikel und der gewonnenen Flüssigkeiten gestellt werden: 1) Cystische Geschwulst der rechten Kleinhirnhemisphäre, wahrscheinlich gliomatöser Natur. 2) Sitz der Erkrankung in der linken Kleinhirnhemisphäre (tuberkulöse Geschwulst). In den anderen Fällen gab die Probepunktion Anlaß, von einer vorher erwogenen Operation Abstand zu nehmen. — Unangenehme Zwischenfälle oder Folgen der Punktion sind bisher nicht vorgekommen, doch sind solche nicht ausgeschlossen. Diese Tatsache würde aber nicht berechtigen, von einem oft so segensreichen Eingriff bei der meist vorhandenen Schwere der Erkrankung Abstand zu nehmen.

**Langemak** (Erfurt).

18) **E. Corner.** Case of tuberculosis of the occipital lobe.

(Med. press 1907. Juni 26.)

Eine 34jährige Frau litt seit mehreren Jahren an Kopfschmerzen und häufigem Erbrechen. Das Gesichtsfeld war stark eingeengt; es bestand beiderseits Neuritis optica. Diese drei Symptome deuteten auf Hirngeschwulst, die im Hinterhaupt, ober- und unterhalb des Tentorium cerebelli, vermutet wurde, und zwar, entsprechend den subjektiven Beschwerden, auf der rechten Seite. Es wurde trepaniert und die Dura mater oberhalb des Sinus transversus quer eröffnet. Das Gehirn war mit der Oberseite des Tentorium cerebelli verwachsen und zeigte zahlreiche tuberkulöse Knötchen von Gerstenkorn- bis Hirsekorngröße. Die letzteren waren gelb und enthielten käsige Massen. Eine Beseitigung der sehr ausgedehnten Affektion war nicht möglich. C. mußte sich mit Hebung des intrakraniellen Druckes begnügen und schloß die Wunde.

Die Frau starb bald darauf an allgemeiner Tuberkulose.

**Erhard Schmidt** (Dresden).

19) **H. Oppenheim und F. Krause.** Ein operativ geheilter Tumor des Occipitallappens des Gehirns.

(Berliner klin. Wochenschrift 1906. Nr. 51.)

35jähriger Kaufmann erkrankte mit Kopfschmerzen und Schmerzanfällen, die ihren Sitz in der Nacken-, Hinterhaupts- und Rückengegend hatten. Netzhautblutungen legten den Verdacht einer Neubildung im Gehirn nahe. Nach einigen Wochen folgendes Krankheitsbild: Kopfschmerzen, Schwindel, Erbrechen, doppelseitige, aber rechts ausgesprochenere Stauungspapille mit vielen Netzhautblutungen. Bald trat eine rechtsseitige Hemianopsie hinzu, Alexie und Agraphie. Diagnose: Neubildung im Bereiche des linken Occipitallappens. Eine leichte, sich allmählich ausbildende Hemihypästhesie, Hemiataxie und Hemiparesis dextra ließ einen operativen Eingriff wünschenswert erscheinen, zumal alle inneren Mittel versagt hatten.

Operation 9. Juni 1906. Große osteoplastische Trepanation in der linken Hinterhauptsgegend. Basis des Lappens in der Höhe des Sinus transversus. Dura prall gespannt ohne Pulsation, flache Vorwölbung mit dunklerer Verfärbung. Schluß der Wunde nach Zurücklagerung des Haut-Knochenlappens durch Nähte. Am 25. Juni 1906 Exstirpation der Geschwulst nach stumpfer Trennung der verklebten Wundränder und Herunterklappen der Knochenplatte. Bildung eines Duralappens mit medialer Basis, stumpfe Ablösung der Geschwulst von der Dura und Auslösung aus dem Occipitallappen. Abtragung der Dura. Schluß der Wunde.

Geschwulst: 32 : 55 : 58 mm, von eiförmiger Gestalt; histologisch: Spindelzellensarkom.

Am Abend des Operationstages Puls 146, Temperatur 40,8. Gehirnfieber. (K. schlägt statt dieser Bezeichnung den Namen Hyperthermie vor.) Weiterer Verlauf normal. Rückgang aller Krankheitserscheinungen, völlige körperliche und geistige Wiederherstellung. Drei sehr gute Abbildungen sind der Arbeit eingefügt

**Langemak** (Erfurt).

20) **Becker** (Hildesheim). Operation einer Geschwulst im Kleinhirnbrückenwinkel.

(Deutsches Archiv für klin. Medizin Bd. LXXXIX.)

B. hat sich die Aufgabe gestellt, an dem Beispiel eines von ihm operierten Falles (Fibrom) den Lesern einer nicht chirurgischen Zeitschrift ein Bild von dem Operationsgange nach der Krause'schen Methode zu geben. Die sehr ausführliche Arbeit bietet daher dem Chirurgen nichts Neues. Die noch junge Literatur über das Thema (40 Fälle) ist besonders in diagnostischer Hinsicht kritisch gewürdigt, und es wird die wohl auch von der Mehrzahl der Neurologen geforderte möglichst frühzeitige Operation warm verteidigt; trotz der noch hohen Mortalität ist aber auch bei weiter fortgeschrittenen Fällen die palliative, symptomatisch sehr bessernde Operation indiziert. **Lessing** (Hamburg).

21) **Joy and Johnson.** Preservation of deep sensibility of the face after destruction of the fifth nerve.

(Univ. of Pennsylvania med. bull. 1907. Mai.)

Die Verff. erörtern die Möglichkeit, daß nach Zerstörung des Trigeminus die tiefe Sensibilität der betreffenden Gesichtshälfte erhalten bleibt, auf Grund der vorhandenen Literatur und eines eigenen Falles von vollständiger Paralyse des einen Trigeminus, verursacht durch eine von der Dura der mittleren Schädelgrube ausgehende Geschwulst, die das Ganglion Gasseri völlig zerstört hatte; die tiefe Druckempfindlichkeit war erhalten geblieben, ebenso wie in einem zweiten Falle Spiller's, in dem die sensible Trigeminuswurzel wegen heftiger, durch eine Geschwulst des Ganglion Gasseri verursachter Schmerzen durchtrennt worden war. Verff. schließen daher folgendermaßen: Der Trigeminus enthält sensible Fasern für leichte Berührung, Temperaturunterschiede und Schmerz in der der Ausbreitung des Nerven entsprechenden Ausdehnung. Im Facialis verlaufen dagegen Fasern für die tiefe oder Druckempfindlichkeit von den Muskeln aus, welche der Nerv mit motorischen Fasern versorgt. Die vom Trigeminus motorisch versorgten Kaumuskeln enthalten wahrscheinlich auch dem Trigeminus angehörige Fasern für tiefe Sensibilität. **Mohr** (Bielefeld).

22) **W. Grosskopff** (Osnabrück). Eine Veränderung der Killian'schen Kanüle für Spülung der Kieferhöhle vom mittleren Nasengange aus.

(Münchener med. Wochenschrift 1907. Nr. 29.)

G. hat durch Windler (Berlin) die Killian'sche Kanüle an ihrer Abbiegungsstelle am Naseneingange mit einem soliden festen Handgriff versehen lassen, der eine sichere Handhabung und größere Kraftentfaltung beim etwaigen Durchstoßen der dünnen Knochenlamelle ermöglicht. **Kramer** (Glogau).

23) **Fritz König.** Über Prothesen bei Exartikulation und Resektion des Unterkiefers.

(Deutsche Zeitschrift für Chirurgie Bd. LXXXVIII. p. 1.)

K. hat zusammen mit Zahnarzt Roloff in Altona für eine Pat., der wegen Geschwulst (Adamantinum) der linke aufsteigende Kieferast vom ersten Molarzahn an exartikuliert war, nach den Prinzipien von Claude Martin und Fritzsche einen Kieferersatz geliefert, der, die äußeren Konturen des Gesichtes erhaltend und fest an den Kieferstumpf sich schmiegend, andererseits oben in die Kiefergelenkpfanne sich stemmend, vorzüglich funktioniert, insbesondere gutes Beißen mit tadellosem Zusammenpassen von Ober- und Unterkieferzähnen herbeiführt. (Siehe Abbildungen der Pat. und ihrer Prothese.) K. bespricht die technischen Einzelheiten betreffs Konstruktion und Einlegungsmethode dieser Prothesen, zu deren Herstellung und Anpassung stets die Mithilfe eines auf der Höhe seiner Kunst

stehenden Zahnarztes unentbehrlich ist. Von Wichtigkeit ist, daß sofort nach der Operation eine provisorische Prothese eingesetzt wird, die eine Deviation des Unterkieferstumpfes verhütet, und zu welchem Zweck entsprechend zurechtgestutzte Kiefermodelle aus Hartgummi nach Schröder (Lieferant: Firma Meyerholz-Hannover) sich am besten eignen. Nach genügend vorgeschrittener Wundheilung wird statt der provisorischen Prothese dann die definitive aus Metall eingesetzt, welche an dem Kieferstumpf durch Klammern an Zähnen desselben befestigt wird.

Die Zahl der nach solchen Prinzipien behandelten Fälle ist, wie eine Umfrage an Universitäts- und Stadtkrankenhäusern ergab, noch sehr gering, eben wie die Zahl von Kranken mit Kontinuitätsresektionen des Unterkiefers, denen künstlicher Knochenersatz besorgt ist, was zum Teil daran liegt, daß es noch vielerorts an kunstvollendeten Zahnärzten mangelt, teilweise aber auch daran, daß nur etwas intelligente und willensstarke Pat. das Tragen und geschickte Handhaben der Prothese erlernen.

In chirurgisch-technischer Beziehung empfiehlt K. für die Unterkieferexartikulation die präliminare Unterbindung der Carotis ext. Der Hautschnitt unterhalb des Kieferrandes kann unschwer so tief angelegt werden, daß man dieses Gefäßes leicht habhaft wird. **Meinhard Schmidt** (Cuxhaven).

24) **Bartlett.** A method of using the tongue in supplying a defect of the cheek.

(Annals of surgery 1907. April.)

Wegen eines Karzinoms entfernte B. ein Stück aus der linken Wange, wodurch ein erheblicher, die Mundhöhle eröffnender Defekt entstand. B. deckte denselben da er die Wundränder nicht aneinander bringen konnte, auf folgende originelle Weise. Er führte einen tiefen horizontalen Schnitt in den gegenüber dem Defekte liegenden seitlichen Zungenrand, so daß ein oberer und ein unterer Muskellappen entstand. Den oberen Zungenlappen vernäht er mit dem oberen Schleimhautrande des Defektes, den unteren mit dem unteren, so daß nunmehr die Mundhöhle von außen abgeschlossen waren. Über die in der Wunde eingelagerte Zungenmuskulatur vernäht er die Haut des Defektes mit Silkwormfäden, welche die eingelagerte Zungenmasse mitfaßten. Es trat Heilung mit einer sehr guten und verhältnismäßig schmalen Narbe ein. **Herhold** (Brandenburg).

25) **F. Schultze** (Bonn). Zur Diagnostik und operativen Behandlung der Rückenmarkshauttumoren.

(Münchener med. Wochenschrift 1907. Nr. 28.)

Die erneute Mitteilung S.'s bezweckt, auf den Segen operativer Behandlung von Rückenmarkshautgeschwülsten, sowie darauf hinzuweisen, daß ein neuralgisches Anfangsstadium oder überhaupt irgendwelche Schmerzen bei diesen Geschwülsten nicht oder nur in unbedeutender Weise vorhanden zu sein brauchen. Bemerkenswert war in dem neuen Falle, daß bei der Bauchlage der 21jährigen Kranken eine rasche Verschlimmerung der motorischen Lähmungserscheinungen auftrat, was bei chronischer Myelitis nicht möglich ist, weil dies Symptom auf eine Steigerung des Druckes im Wirbelkanale zurückgeführt werden muß. Die Geschwulst saß extradural hinten links in Höhe des 4. und 5. Rückenwirbelfortsatzes, war ein walnußgroßes Fibrom und konnte durch Operation von Bier vollständig entfernt werden, worauf gänzliche Heilung erfolgte. Ein weiterer, durch Garrè erfolgreich operierter Fall von Psammom war gleichfalls durch das völlige Fehlen von Schmerzen ausgezeichnet; es wurde nur über unangenehme Empfindungen im Rücken geklagt und eine mäßige Druckempfindlichkeit gegenüber der Geschwulst in Höhe des 3. Dorsalsegmentes festgestellt. — Von den von S. bisher richtig diagnostizierten Fällen von nicht bösartigen Rückenmarksgeschwülsten sind außer dem letzterwähnten durch Operation sechs geheilt und einer dauernd gebessert worden; bezüglich der übrigen Fälle sei auf seine tabellarische Zusammenstellung verwiesen.

**Kramer** (Glogau).

26) **F. Sauer.** Absprengung von Wirbeldornfortsätzen durch Muskelzug. (Aus dem städtischen Krankenhause zu Nürnberg. Hofrat Dr. Goeschel.)

(Münchener med. Wochenschrift 1907. Nr. 27.)

In den von S. innerhalb eines Jahres beobachteten drei Fällen der bisher nur einmal in der Literatur beschriebenen Verletzung war die Einwirkung einer direkten Gewalt ausgeschlossen; in zwei wurde das Heben einer schweren Last vom Boden in gebückter Stellung, im dritten eine Schleuderbewegung mit einer beladenen Schaufel nach vor- und aufwärts als Ursache angegeben, hat also wahrscheinlich ein starker Zug und das Überwiegen seiner Wirkung nach einer Seite die Absprengung des Dornfortsatzes des 7. Hals-, bzw. 1., bzw. 3. Brustwirbels herbeigeführt. Während im 1. und 3. Falle die zwei Pat. den Schmerz zwischen den Schulterblättern plötzlich und in heftigster Weise verspürten, merkte im 2. Falle der Verletzte erst am nächsten Tage nach der Gewalteinwirkung beim Kleideranziehen sehr lebhafte Schmerzen. Die Feststellung des Bruches war nicht schwierig; ausgesprochene Druckempfindlichkeit, abnorme Beweglichkeit, Krepitation, in einem Falle die Röntgenaufnahme führten zur Diagnose. Die Heilung erfolgte nicht durch knöcherne, sondern durch bindegewebige Vereinigung. Die Arbeitsfähigkeit war lange Zeit vollkommen aufgehoben. S. vermutet, daß die Verletzung nicht selten sei.

**Kramer** (Glogau).

27) **Derjushinsky.** Struma multiplex ex gland. thyr. accessoriis.

(Chirurgia 1907. Nr. 123 u. 124. [Russisch.])

Die seltene Erkrankung wird leicht mit Lymphadenomen verwechselt. Auch in diesem Falle (29jährige Frau) wurden die mächtigen Pakete, die vom linken Ohr bis zum Schlüsselbein reichten, für Lymphadenome gehalten, bis die Operation den Irrtum aufklärte. Nachdem in 3stündiger recht blutiger Operation soviel als möglich entfernt worden war, wurde auch der linke Lappen der Schilddrüse abgetragen. Die rechte Seite blieb unberührt.

Die Untersuchung der Präparate ergab, daß die große Zahl der einzelnen Geschwülste, jeder für sich eingekapselt, untereinander durch zartes Bindegewebe verbunden waren. Die mikroskopische Untersuchung zeigte »Strumagewebe, vereinzelt mit Kolloidcysten durchsetzt. Es waren deutlich zwei verschiedene Gewebstypen zu unterscheiden: Stellenweise handelte es sich um typische kolloide Umwandlung des Schilddrüsengewebes; an anderen Stellen zeigte sich reichliches, fast atypisches, geschichtetes Epithel; es scheint sich um Adenome akzessorischer Schilddrüsen zu handeln«.

Serenin hatte 1906 betont, daß diese Adenome sehr leicht rezidivieren, und zwar weniger wegen ihrer Bösartigkeit als wegen ihrer Genese: die reichlich versprengten embryonalen Keime entwickeln sich fortdauernd weiter zu Adenomen. Deshalb schlug er vor, sehr radikal vorzugehen und möglichst viel vom benachbarten Gewebe mit zu entfernen. D. hält den Vorschlag für richtig, gibt ihm aber nur theoretische Bedeutung, da er wegen der ohnehin enormen Blutung fast unausführbar sei.

**Oettingen** (Berlin).

28) **Junge.** Ein Fall von Angiosarkom (Peritheliom) am Halse bei einem 7 Monate alten Kinde.

Diss., Kiel, 1906.

Den im Säuglingsalter außerordentlich seltenen (bisher nur 5 Fälle beschrieben) Geschwülsten, deren pathologische Anatomie ausführlich erörtert wird, fügt Verf. einen weiteren aus der Helferich'schen Klinik hinzu. **Lessing** (Hamburg).

Originalmitteilungen, Monographien und Sonderdrucke wolle man an *Prof. E. Richter* in Breslau (Kaiser Wilhelmstraße 115), oder an die Verlagshandlung *Breitkopf & Härtel*, einsenden.

Für die Redaktion verantwortlich: Geh. Med.-Rat Prof. Dr. E. Richter in Breslau.
Druck und Verlag von Breitkopf & Härtel in Leipzig, Nürnbergerstraße 36/38.

# Zentralblatt

für

# CHIRURGIE

herausgegeben

von

**K. Garrè,** in Bonn, **F. König,** in Berlin, **E. Richter,** in Breslau.

Vierunddreißigster Jahrgang.

Wöchentlich eine Nummer. Preis des Jahrganges 20 Mark, bei halbjähriger Vorauszahlung. Zu beziehen durch alle Buchhandlungen und Postanstalten.

**Nr. 35.** Sonnabend, den 31. August. **1907.**



**Inhalt:** I. **W. Dreesmann,** Die Resektion des Nervus infraorbitalis. — II. **O. Klauber,** Die Gangrän der retrograd inkarzerierten Darmschlinge. (Originalmitteilungen.)

1) **Kolle** und **Wassermann,** Pathogene Mikroorganismen. — 2) **Arndt,** Hämolytisches. — 3) **Calmette,** Zur Diagnose der Tuberkulose. — 4) **Zaayer,** Zur Geschwulstfärbung. — 5) **Dubreuilh,** Epidermiscysten. — 6) **Theodorov,** Zur Entstehung der Mißbildungen. — 7) **Pospelow,** Gichtische Hautveränderungen. — 8) **van Lier,** Zur Rückenmarksanästhesierung. — 9) **Miller,** Lokalanästhesie. — 10) **Landesmann** und **Marburg,** Die Therapie an den Wiener Kliniken. — 11) **Suter,** Perubalsam zur Wundbehandlung. — 12) **Wulf,** Die künstliche Hyperämie bei akuten Entzündungen. — 13) **Müller,** Protargolsalbe gegen Narben. — 14) **Kast** und **Meltzer,** Einfluß von Kokaininjektionen auf die Sensibilität von Bauchorganen. — 15) **Barillet,** Appendicitis der Kinder. — 16) **Dührssen,** Bauchschnitt und Hernienbildung. — 17) **Determann,** Subphrenische Abszesse. — 18) **Bodine,** Leistenbruchoperationen. — 19) **Berg,** Magen- und Duodenalgeschwür. — 20) **Moynihan,** Duodenalgeschwür. — 21) **Davis,** Splanchnoptosis. — 22) **Pennington,** Afterfistel. — 23) **Sudek,** Gefäßversorgung des Mastdarmes. — 24) **Peters,** 25) **Ehrhardt,** Gallensteine.

**A. Gregory,** Zur Behandlung granulierender, nach Trauma entstandener Wunden mit der Stauungsbinde. (Originalmitteilung.)

26) Freie Vereinigung der Chirurgen Berlins. — 27) **Roth,** Brom-Äthernarkose. — 28) **Eichler,** Saugapparat zur serodiagnostischen Blutgewinnung. — 29) **Parhon** und **Goldstein,** Abducenslähmung nach Rückenmarksanästhesierung. — 30) **Dubreuilh,** Miliare Fibrome. — 31) **Nicolas** u. **Favre,** Xeroderma pigmentosum. — 32) **Wills,** 33) **Beiot,** 34) **Keck,** Zur Radiotherapie. — 35) **Clarke,** Komplikationen von Lungenentzündung. — 36) **Wolff,** Lungenkomplikationen nach operativen Eingriffen. — 37) **Opokin,** Pneumotomie. — 38) **Battle,** 39) **Stern** und **Dolan,** Unterleibsverletzungen. — 40) **Jackson,** 41) **Rudnoff,** 42) **Sykoff,** 43) **Sheldon,** Appendicitis. — 44) **Toussaint,** Perforation von Typhusgeschwüren. — 45) **Marjantschik,** 46) **Poenaru-Caplescu,** Der Wurmfortsatz in Hernien. — 47) **Iselin,** Zwerchfellwunden und -Brüche.

Berichtigung.


## I.

## Die Resektion des Nervus infraorbitalis.


Von

**W. Dreesmann** in Köln.


Bereits auf der Naturforscher- und Ärzteversammlung in Breslau habe ich bei Gelegenheit meines Vortrages über die Radikaloperation des chronischen Empyems des Antrum Highmori darauf hingewiesen,

daß man auf dem Wege durch das Antrum sehr leicht eine Resektion des Nervus infraorbitalis vornehmen könne. Inzwischen habe ich zweimal, bei einem 71jährigen Manne und einer 71jährigen Frau, Gelegenheit gehabt, die von mir erwähnte Operation auszuführen. Diese Operation wurde bei dem Mann am 16. September 1906, bei der Frau am 30. Januar 1907 gemacht. Beide Pat. sind bis heute rezidivfrei, worauf allerdings kein Gewicht gelegt werden kann. Der Vorzug der Operation liegt einmal in dem Vermeiden einer sichtbaren Narbe, die bei der bisherigen Methode gerade unterhalb des Augenlides sich oft unangenehm bemerkbar machte. Ferner aber ermöglicht diese Methode absolut sicher die vollständige Entfernung des Nerven aus dem Knochenkanal, ohne Schädigung des Bulbus. Unschwer gelingt es auch, wenn man den Nerven erhalten will, denselben außerhalb des Knochenkanales zu legen und eine Neurosarkinkleise nach Bardenheuer vorzunehmen. Indessen erscheint mir die Resektion des Nerven sicherer und wegen der geringen Störungen, die sie im Gefolge hat, deshalb auch vorteilhafter.

Der Gang der Operation ist folgender: Die Schleimhaut wird an ihrem Übergange von der Wange zum Alveolarfortsatze des Oberkiefers bis auf den Knochen eingeschnitten, und zwar vom 2. Praemolar bis zum 1. Schneidezahn. Mittels eines Elevatoriums wird das Periost von der Vorderfläche des Oberkiefers nach oben abgehoben bis zum Foramen infraorbitale. Nunmehr wird mit Meißel und Hammer ein etwa 1,5 qcm großes Fenster ins Antrum gemacht, und zwar gleich unter dem Foramen infraorbitale. Hierauf wird der Nervus infraorbitalis an seinem Austritt aus dem Foramen freigelegt und auf ein stumpfes Häkchen gelagert. Die weitere Fortsetzung der Operation geschieht bei künstlicher Beleuchtung. Nachdem man den Nerven durch Wegnahme der unteren Umrandung mobil gemacht hat, spaltet man die Schleimhaut unter dem Canalis infraorbitalis von vorn nach hinten und schiebt dieselbe nach beiden Seiten vom Schnitt etwas ab. Durch Anziehen des Nerven erkennt man deutlich den Verlauf des Kanales. Mittels Tenette oder Hartmann'scher Curette kann man nun ohne Schwierigkeit die dünne Knochenlamelle, die den Nerven an der Unterseite bedeckt, entfernen und gleichzeitig schrittweise den Nerven in die Highmorshöhle luxieren. So gelingt es auch ferner, ihn zu isolieren auf seinem ganzen Wege an der oberen Wand der Kieferhöhle entlang, sogar bis hinter dieselbe. Der Nerv wird dann an seinem hintersten Ende gefaßt und so weit als möglich langsam herausgedreht. Hiermit ist die Operation beendet. Weder eine Naht noch eine Drainage ist erforderlich. Die Blutung bei der Operation ist gering; sollte sie nach Eröffnung des Antrum störend sein, so läßt sich dieselbe durch kurze Tamponade beherrschen.

Befürchten könnte man noch, daß eine Infektion des Antrum an die Operation sich anschließen könnte. Indessen erscheint mir diese Sorge grundlos. Würde sich eine stärkere Sekretion von seiten der Antrumschleimhaut nach der Operation einstellen, so hat dieses Sekret

Gelegenheit nach der Nase und nach dem Munde zu abzufließen. Eine Sekretstauung tritt nicht ein. Eher wird, falls vorher eine Entzündung des Antrum bestanden haben sollte, diese durch die Operation günstig beeinflußt, was als ein weiterer Vorteil der Methode anzusehen ist. Bei beiden Pat. war der Verlauf fieberlos, und haben die Kranken nach wenigen Tagen das Hospital verlassen können.

Das kosmetische Resultat ist vorzüglich; eine Einsenkung tritt an der Operationsstelle nicht auf. Es ist dies auch nicht zu erwarten. Das Periost ist erhalten geblieben und wird in kürzester Zeit den kleinen Knochendefekt wieder ersetzen.

---

II.

## Die Gangrän der retrograd inkarzerierten Darmschlinge.

**Entgegnung zu dem Aufsatz Lauenstein's in Nr. 25 dieses Blattes.**

Von

Dr. **Oskar Klauber** in Lübeck.

Die auffällige Tatsache, daß trotz normaler Bruchschlingen das die zwei Schlingen verbindende intraabdominale Darmstück bereits Zeichen der Gangrän aufweisen kann, hatte in Lauenstein's Veröffentlichung (Deutsche Zeitschrift für Chirurgie Bd. LXXVII p. 581) keine hinreichende Erklärung gefunden, weil dieser Autor von der für ihn feststehenden Voraussetzung ausgeht, daß das Mesenterium der Verbindungsschlinge den Bruchring nicht passiert. Der von mir später (Deutsche med. Wochenschrift 1906 Nr. 4) publizierte Fall zeigte aber das Gegenteil und bot mir Anlaß, als Erklärungsgrund für die Gangrän der Verbindungsschlinge das doppelte Passieren des Mesenteriums durch die Bruchpforte aufzustellen, und diese meine Ansicht findet sowohl in einer älteren Veröffentlichung (Pupovac), als auch gelegentlich späterer Beobachtungen (Haim, Pólya, Jäckh) Bestätigung. Demgegenüber versucht Lauenstein in einer neuen Veröffentlichung (dieses Blatt Nr. 25) seine frühere Annahme zu verteidigen und die gegenteiligen Behauptungen zu widerlegen; dies nötigt mich, auf den Gegenstand nochmals zurückzukommen.

Lauenstein gibt zu, daß es überhaupt möglich sei, daß das Mesenterium der Verbindungsschlinge den Bruchring passiert, und hat dahingehende Leichen- und Tierversuche angestellt; beim Menschen dürfte aber in einem solchen Falle die Verbindungsschlinge nicht länger als 8 cm sein (was sich wohl auf einen leeren oder geringen Füllungszustand bezieht; dasselbe Darmstück wird aber bei der der Einklemmung folgenden Überdehnung ganz bedeutend länger). Nähere Einzelheiten dieser Versuche sind nicht angegeben; will man jedoch die Möglichkeit der in Betracht kommenden Verhältnisse nachprüfen, so braucht man sich nur zu erinnern, daß in meinem Falle die Verbindungsschlinge den peripherstен Teil einer Darmschlinge darstellte,

an den Ringen gangränös wird, trotzdem sie unter günstigeren Ernährungsverhältnissen steht, als die beiden Bruchschlingen, die ebenso stark abgeschnürt werden, aber deren Mesenterium noch außerdem abgeklemmt ist, und welche Schlingen vom Bruchsack auch noch komprimiert werden. Es ist nicht meine Aufgabe, auf die Hypothesen weiter einzugehen, zu welchen Lauenstein greifen muß, um nach Negierung meiner Erklärung alle jene Verhältnisse zu deuten, die bei Annahme dieser meiner Erklärung leicht verständlich sind und geläufige Analoga besitzen.

Die neuerlichen Ausführungen Lauenstein's waren nicht imstande, mich in meinen Anschauungen über die Pathogenese meines Falles ins Schwanken zu bringen. Ich erkenne durchaus an, daß es Formen von Doppeleinklemmungen geben kann, die in der von Lauenstein angenommenen Art — d. h. mit Freibleiben des Mesenteriums der Verbindungsschlinge von einer Abklemmung — zustande kommen. Hierher müssen alle Fälle von »zwei Darmschlingen im eingeklemmten Bruch« mit sehr langem Verbindungsstück (wenn dieses mehrere Schlingen umfaßt) gehören. Für solche fehlt aber bisher eine einwandsfreie Beobachtung mit schwereren Ernährungsstörungen an dem Verbindungsdarm als die an den Bruchschlingen vorhandenen. Daß aber auch die von mir (und anderen) beobachtete Form mit Einklemmung des Mesenteriums der Verbindungsschlinge vorkommt, werden hoffentlich noch weitere Beobachter unschwer (auch nach Zerstörung des Situs) feststellen können, wenn sie — wie ich — nachsehen, ob das Mesenterium der Verbindungsschlinge sich peripher an das die beiden Bruchschlingen verbindende ansetzt.

Lübeck, am 22. Juni 1907.

---

1) **W. Kolle** und **A. Wassermann.** Handbuch der pathogenen Mikroorganismen. I. Ergänzungsband, Heft 2.
Jena, Gustav Fischer, 1907.

Der erste Ergänzungsband liegt nunmehr vollständig vor. Das zweite (Schluß-)Heft enthält folgende Aufsätze:

Ruge, Malariaparasiten. — Apolant, Die experimentelle Erforschung der Geschwülste. — Kutscher, Epidemische Genickstarre. — Sobernheim, Spirillosen. — Eyre, Maltafieber. — Frosch, Lyssa. — Kutscher, Paratyphus.

Von diesen Aufsätzen dürften die Beschreibung der Malaria, der epidemischen Genickstarre und der Lyssa von besonderem Interesse für die allgemeine Praxis sein. Sie enthalten manche interessante Ergänzung der diesbezüglichen klinischen Publikationen.

Ganz besonders hervorgehoben sei aber noch die Darstellung der experimentellen Erforschung der Geschwülste. Wir erhalten hier in kurzen, übersichtlichen Zügen ein Bild von dem heutigen Stande der Dinge, soweit sich derselbe auf die experimentelle Erzeugung, die

Transplantationsversuche mit ihren Resultaten, die Immunisierungsversuche, die parasitären Theorien, die nicht spezifischen kurativen Versuche, sowie die biochemische Erforschung betrifft.

Was die Bilder betrifft, so ist dem früher gesagten nichts hinzuzufügen. Sie erleichtern in ihrer Klarheit das Studium des ganzen Gegenstandes außerordentlich, ganz abgesehen davon, daß sie äußerlich eine Zierde des gesamten Werkes sind. **Silberberg** (Breslau).

---

2) **Arndt.** Hämolytische Untersuchungen insbesondere bei Staphylokokkenerkrankungen.

(Deutsche med. Wochenschrift 1907. Nr. 14.)

Die angestellten Untersuchungen ergaben, daß die hämolytische Untersuchung als wichtiges Hilfsmittel zur Feststellung der Staphylokokkenerkrankung anzusehen ist, für die Prognose und Indikationsstellung jedoch keinen sicheren Anhaltspunkt gewährt. Die natürliche Widerstandskraft des Menschen gegenüber dem Staphylosin ist angeboren. Antistaphylosin findet sich außer im Blutserum auch im Exsudat und entzündlichen Ödem; es kann auch längere Zeit nach Ablauf der Erkrankung noch im Blute vorhanden sein. Aller Wahrscheinlichkeit nach kann die Bildung des Antitoxins unabhängig von den blutbereitenden Organen, am Orte der Infektion selber erfolgen, wo seine Ansammlung durch Stauung erheblich begünstigt wird.

**Borchard** (Posen).

---

3) **G. Calmette** (Lille). Un nouveau procédé de diagnostic de la tuberculose chez l'homme. L'ophtalmo-réaction à la tuberculine.

(Presse méd. 1907. Nr. 49.)

Ausgehend von der Tatsache, daß bei Tuberkulösen, wie v. Pirket gezeigt hat, das Hineinbringen einer geringen Menge von Tuberkulin in eine leichte Hautskarifikation genügt, um an derselben eine ödematöse Röte hervorzurufen, während dies bei Gesunden nicht der Fall ist; ferner, von den Erfahrungen, die Vallée (Alfort) und Wolff (Berlin) bei Wiederkäuern durch Skarifikation der Haut resp. Auftragen auf gesunden Schleimhäuten ebenfalls mit Tuberkulin machen konnten, unternahm es Verf. (in Verbindung mit M. Breton und G. Petit), die Reaktion zu studieren, die durch eine schwache Tuberkulinlösung auf die Conjunctiva von Gesunden und Tuberkulösen ausgeübt wird. Um einer eventuellen Reizwirkung durch Glyzerin vorzubeugen, wurde nur trockenes, durch Alkohol (95%ig) gefälltes Tuberkulin angewendet, in destilliertem, sterilisiertem Wasser im Verhältnisse von 1 : 100 gelöst. Man tropft hiervon einen Tropfen nur in ein Auge der zu untersuchenden Person. Fünf Stunden später, manches Mal auch nach drei Stunden, bieten alle Tuberkulöse eine sehr deutliche Kongestion der betreffenden Conjuctiva palpebralis;

dieselbe ist lebhaft rot und ist der Sitz eines mehr oder weniger intensiven Ödems. Die Karunkel ist geschwellt, rot und von einem leichten fibrinösen Exsudat bedeckt. Die Gefäßinjektion wird im weiteren Verlaufe stärker und ist von Tränenfluß begleitet. Nach etwa sechs Stunden ist die fibrinöse Exsudation noch reichlicher geworden und erscheint unter der Form von Fäden im unteren Conjunctivalsacke. Das Maximum erreicht die Reaktion zwischen der sechsten und zehnten Stunde nach der Einträufelung. Die betreffenden Personen fühlen keinen Schmerz, sondern nur ein gewisses unangenehmes Gefühl, im Verhältnisse zu der Entzündung der Bindehaut. Die Rektaltemperatur bietet keine Steigerung dar.

Die Intensität der Reaktion ist leicht festzustellen, falls man einen Vergleich mit dem anderen Auge, das kein Tuberkulin erhalten hat, vornimmt. Bei Kindern nach 18 Stunden und bei Erwachsenen nach 24—36 Stunden nehmen die Entzündungserscheinungen ab, um dann vollständig zu verschwinden.

Bei Gesunden oder solchen Kranken, die an keiner tuberkulösen Affektion leiden, bleibt die beschriebene Tuberkulininstillation ohne jedwede Folge. Höchstens beobachtet man nach $1^1/_2$ bis 3 Stunden eine leichte Röte der Conjunctiva, die bald verschwindet und weder von fibrinöser Ausscheidung noch von Tränenfluß begleitet ist.

Diese Erscheinung, welche Verf. Ophthalmoreaktion durch Tuberkulin zu benennen vorschlägt, scheint von großer Feinfühligkeit zu sein, sie erscheint viel rascher als die Cutisreaktion, bietet, nach den bis nun gemachten Erfahrungen, keinerlei Gefahren für den Kranken und sollte also von den Klinikern in ausgedehntem Maße zu diagnostischen Zwecken angewendet werden. **E. Toff** (Braila).

---

4) **Zaayer.** Makroskopische Färbung von Tumoren.

(Beiträge zur klin. Chirurgie Bd. LIII. p. 729.)

Verf. empfiehlt, zu rascher Diagnosenstellung, zu Demonstrationszwecken und zur geeigneten Auswahl der histologisch zu untersuchenden Stücke dünne Geschwulstscheiben rasch in Sublimat zu färben, mit Hämatoxylin zu härten und in Salzsäure-Alkohol zu differenzieren, wodurch man gute Übersichtsbilder für makroskopische Betrachtung bekomme. **Reich** (Tübingen).

---

5) **Dubreuilh.** Kystes épidermiques traumatiques à siège anormal.

(Ann. de dermat. et de syph. 1907. p. 35.)

Verf. erwähnt, daß die Epidermiscysten an der Hand häufig beschrieben, dagegen an der übrigen Haut wenig bekannt sind. Er unterscheidet ihrer Entstehung nach zwei Formen: 1) solche, bei denen durch ein Instrument Epidermisteile mit ihrem Gefäßapparat in die Tiefe gebracht werden und hier weiter wachsen, während sich die Haut darüber schließt; 2) solche, bei denen durch einen chirurgischen

Eingriff die Wunde über einem Hautstück, das mit Gefäßen in Verbindung bleibt, geschlossen wird. Verf. stellt Beobachtungen aus der Literatur und eigene zusammen. **Klingmüller** (Kiel).

6) **Theodorov.** Zur Frage der amniogenen Entstehung der Mißbildungen.

(Zeitschrift für Heilkunde 1907. Hft. 3.)

T. nimmt an der Hand von drei eingehend beschriebenen Präparaten der Brünner Landeskrankenanstalt Stellung zu der Frage, ob die Entstehungsursachen von Hemmungsbildungen lediglich als Folgen rein mechanischer Einwirkungen des Amnions und etwaiger Stränge desselben aufzufassen, oder ob die Entstehungsursachen auf innere Störungen der fötalen Entwicklung zu beziehen seien, und die Anwachsungen des Amnions an den mißbildeten Stellen nur die Bedeutung sekundärer Veränderungen besitzen. In den vom Verf. beschriebenen Fällen, deren Abbildungen beigefügt sind, wird die Frage in ersterem Sinne entschieden, und T. bezeichnet im Einklange mit Schwalbe alle diejenigen Mißbildungen als sicher amniogen, d. h. mechanisch entstanden, bei denen 1) Amnionreste noch nachweisbar sind, bei denen 2) dieselben auch tatsächlich an der Stelle der Mißbildung haften und bei denen 3) diese Amnionreste, bzw. die sonstige Beschaffenheit des Amnions (abnorme Enge usw.) die Art der Mißbildungen ungezwungen erklären können. Für die meisten Spaltbildungen, die in gewissem Sinne einen atypischen Sitz haben, nimmt T. einen amniogenen Ursprung als sicher an, dagegen möchte er nicht soweit gehen, sämtliche Hemmungsbildungen auf rein mechanische Ursachen zurückzuführen, sondern er hält in einer Reihe von Hemmungsbildungen auch die Annahme einer inneren Entwicklungsstörung für berechtigt. **Deutschländer** (Hamburg).

7) **Pospelow.** Quelques altérations de la peau sous l'influence de la diathèse goutteuse.

(Ann. de dermatol. et de syph. 1906. p. 671.)

Verf. beschreibt folgende Hautveränderungen bei Gichtikern: Besonders an den Unterschenkeln, mit Vorliebe an den Knöcheln bilden sich kleine rostfarbene Flecke von unregelmäßiger Form, Sommersprossen ähnlich, die unter Fingerdruck nicht verschwinden und keine subjektiven Beschwerden machen. An denselben Stellen entwickeln sich im weiteren Verlaufe punktförmige bläuliche oder violette Flecke, welche oft dem Verlaufe der Venen folgen und sich in verzweigten Formen ausbreiten. Gleichzeitig besteht Ödem, Infiltration, Druckschmerz und örtlich erhöhte Temperatur. Schließlich entwickeln sich unregelmäßig begrenzte Erosionen. Erfolgt weder spontan noch therapeutisch beeinflußt ein Rückgang dieser Erscheinungen, so kann das Ödem des Beines beträchtlich zunehmen und schließlich Ulzerationen und Gangrän entstehen. **Klingmüller** (Kiel).

8) **H. van Lier.** Histologischer Beitrag zur Rückenmarksanästhesie.

(Beiträge zur klin. Chirurgie Bd. LIII. p. 413.)

Verf. untersuchte die Einwirkung des Stovains auf die Ganglienzellen des Rückenmarkes bei Kaninchen. Nach Abtragung eines Proc. spinosus wurde das Mittel in den freigelegten Duralsack injiziert. Hiernach wurden das Rückenmark an der Injektionsstelle, an einer 2 und 15 cm höher oben gelegenen Stelle, die Medulla oblongata, die Intervertebralganglien und die peripheren Nerven sofort nach der Injektion, nach 6, 12 und 24 Stunden später nach Tötung des Tieres untersucht. Dabei fand sich, daß das Stovain konstant Veränderungen im Rückenmarke setzt, bestehend in hydropischer Schwellung der Ganglienzellen, körnigem Zerfall der Nissl'schen Körperchen, Quellung und abnormer Färbbarkeit der Kerne. Sofort nach der Injektion sind diese Veränderungen an der Injektionsstelle bis zu 2 cm Entfernung deutlich vorhanden, bei 15 cm Entfernung betreffen sie nur vereinzelte, wenige Zellen, sie fehlten vollkommen in der Medulla oblongata. Dagegen sind in dieser genau dieselben Veränderungen wie an der Injektionsstelle bei jenen Tieren vorhanden, die infolge der Injektion an Atmungslähmung zugrunde gegangen waren.

6 Stunden nach der Injektion trifft man die gleichen Veränderungen in nur wenig abgeschwächtem Grade, während nach 12 Stunden das mikroskopische Bild des Rückenmarkes wieder ein normales ist mit Ausnahme an der Injektionsstelle, wo erst nach 24 Stunden eine völlige Restitutio ad integrum eintritt.

Da also die anatomische Wirkung der Rückenmarksanästhesie mit Stovain eine nur vorübergehende ist, so rechtfertigen diese Versuche die Anwendung der Lumbalanästhesie vom pathologischen Standpunkte aus, während über ihre klinische Wertigkeit ausgedehnte Beobachtungen am Menschen die Entscheidung bringen müssen durch den Nachweis, daß die neue Methode ungefährlicher ist als die Allgemeinnarkose. **Reich** (Tübingen).

---

9) **F. E. Miller.** Observations on an ideal local anesthesia for submucous resection.

(New York med. record 1907. Februar 23.)

M. will eine ideale Anästhesie der Schleimhaut gefunden haben; er bepinselt das Operationsfeld mit einem Wattebausch, der zur Vermeidung von unerwünschten Wirkungen nicht zu stark getränkt sein darf, mit einer Lösung, welche durch Einträufeln des $1^0/_{00}$igen Adrenalinchlorids in reines Kokain hergestellt ist, so konzentriert, daß sich die Kristalle gerade lösen. $^3/_4$ bis 1 Stunde soll dann ohne den geringsten Schmerz operiert werden können. **Loewenhardt** (Breslau).

---

10) **E. Landesmann** und **O. Marburg.** Die Therapie an den Wiener Kliniken.

Wien, **Franz Deuticke,** 1907.

Die vorliegende achte Auflage hat gegen früher eine Reihe von Änderungen und Erweiterungen erfahren. Das allgemeine Grundprinzip des Buches ist jedoch dasselbe geblieben. Es enthält mancherlei gute Winke und für die Praxis verwendbare Rezepte, wenn auch im allgemeinen die Darstellung eine sehr gedrängte ist, was jedoch bei der Menge des Stoffes geboten erscheint, da das Werk entsprechend seinem Zwecke nicht zu umfangreich werden darf. Ganz besonders kurz dürfte allerdings die im Anhange gegebene Darstellung der physikalischen Heilmethoden sein. **Silberberg** (Breslau).

---

11) **Suter.** Der Perubalsam als Mittel zur Wundbehandlung.

(Beiträge zur klin. Chirurgie Bd. LIII. p. 566.)

Die vorliegende Arbeit bringt die wissenschaftliche Begründung für die vom Verf. neu eingeführte und von Schloffer bereits auf dem Chirurgenkongreß 1905 mitgeteilte Behandlung frischer Wunden mit Perubalsam.

Nach einer Übersicht über die Geschichte des Perubalsams in der Medizin, seine Herkunft und Gewinnung, seine chemische Zusammensetzung, über seine bisherige Verwendung und die dabei beschriebenen Nebenwirkungen stellt Verf. zunächst fest, daß die tödliche Dosis des Mittels für das Meerschweinchen bei intraperitonealer Einführung 1 ccm, bei subkutaner 5 ccm beträgt. Der Perubalsam vermag sowohl bei gleichzeitiger als insbesondere auch einige Zeit (bis zu 6 Stunden) nach der Infektion mit Gartenerde stattfindender lokaler Anwendung das Auftreten einer septischen Gasphlegmone, die ohne Balsam stets entsteht, zu verhindern. Durch ein entfernt angelegtes Depot von Balsam wird eine Infektion nicht beeinflußt.

Der Balsam leistet bei einer Infektion mit malignem Ödem mehr als die bloße offene Wundbehandlung und die verschiedensten gebräuchlichen Antiseptika, ist aber gegen Tetanusinfektion wirkungslos.

Was die klinischen Erfahrungen mit der Balsambehandlung anlangt, so beziehen sie sich auf 448 ambulant und 114 stationär behandelte frische Verletzungen der verschiedensten Art, unter denen besonders die komplizierten Frakturen und ausgedehnten Weichteilverletzungen Beachtung verdienen.

Die Wundumgebung wird mit Benzin gereinigt, die Wunde selbst völlig unberührt gelassen; Desinfizientien werden völlig vermieden und nur nekrotische Gewebsteile abgetragen. Die Wunde wird in ihrer ganzen Ausdehnung in allen Taschen und Buchten mit Perubalsam ausgegossen, wobei man sich bei tiefen Wunden mitunter zweckmäßig einer Spritze bedient. Man läßt den ersten Verband einige Tage liegen und wiederholt die Balsamanwendung beim zweiten und dritten Verbandwechsel; später wird aseptisch oder mit Salben verbunden.

Komplizierte Frakturen bleiben 10 Tage im ersten Verband; ein längeres Zuwarten ist wegen Sekretzersetzung und mit Rücksicht auf die Kontrolle der Frakturstellung nicht empfehlenswert.

Aus den zahlreichen zum Beleg angeführten Krankengeschichten folgert Verf., daß frische akzidentelle Wunden unter Balsambehandlung ohne stärkere lokale Reaktion rasch heilen, schwere septische Infektionen fast immer verhindert werden, die Wundsekretion sehr gering ist, der jauchige Zerfall nekrotischer Gewebsteile ausbleibt. Speziell bei komplizierten Frakturen hatte Verf. keinen Todesfall, und keine Sekundäramputationen bei einer nur kleinen Zahl von primären Amputationen. Insbesondere gestattete das Verfahren weitgehendsten Konservatismus.

Die Behandlungsmethode wird ausdrücklich für frische Verletzungen reserviert. Versuche bei chirurgischer Tuberkulose, Osteomyelitis und Geschwüren fielen meist erfolglos aus.

Was die Nebenwirkungen des Perubalsams betrifft, so wurde in 62 darauf untersuchten Fällen niemals Albuminurie beobachtet; jedenfalls kam es auch sonst nie zu ernstlichen Störungen durch Nierenreizung.

Die bakteriologische Untersuchung des Balsams ergab, daß er unter gewöhnlichen Verhältnissen steril ist und Sterilisation gut erträgt. Es kommt ihm ein geringes antibakterielles Vermögen zu, das abhängt von der Menge des Mittels, der Innigkeit und Dauer der Berührung. Milzbrandsporen vermag er selbst innerhalb 4 Wochen nicht abzutöten.

Die Wirksamkeit des Perubalsams beruht in erster Linie auf seiner Fähigkeit, Bakterien mechanisch einzuschließen (Arretierung) und auf diese Weise für den Organismus unschädlich zu machen; außerdem auf seinen hervorragend chemotaktischen Eigenschaften und erst in letzter Linie auf seiner bei längerer Einwirkungsdauer und bei großen Mengen nicht zu unterschätzenden antibakteriellen Kraft.

**Reich** (Tübingen).

---

12) **Wulf.** Die künstliche Hyperämie bei akuten Entzündungen in der Hand des praktischen Arztes.

(Med. Klinik 1907. p. 888.)

W. wandte die Bier'schen Vorschriften im Laufe von $1^1/_2$ Jahren in über 130 Fällen von Eiterungen, Mastitiden, Furunkeln, Karbunkeln, Panaritien, Lymphangitiden u. dgl., Anginen, Erysipel, Mittelohrentzündungen, Gicht, Sehnenscheiden- und Schleimbeutelentzündungen, Diphtherie, Wurmfortsatzfisteln, Hüftweh in der Praxis an (Tabelle und Krankengeschichten). Am wenigsten Umstände erfordert die Stauung, nötigenfalls in Verbindung mit genügend tiefer, aber nicht zu weit gehender Spaltung und mit kurzer Schröpfung. Letztere erfordert eine Zahl von Ersatzglocken, dazu ein Stück Schlauch, eine Saugspritze und eine Klemme. Genaue Anleitung der Kranken ist

nötig. Auch die vorbeugende Stauung bei verdächtigen Wunden, z. B. bei Stichverletzungen der Hand und bei offenen Fingerbrüchen, leistete Gutes.

Die Vorzüge des Verfahrens sind schnelle, fast schmerzlose Heilung, ohne entstellende Narben, fast stets unter Erhaltung der Gebrauchsfähigkeit des entzündeten Gewebsteiles, ohne Mehrbelastung des Arztes. Die Operation gestaltet sich einfacher, das Ausstopfen der Wunde fällt weg, Narkose ist selten nötig, jeder Verbandwechsel geht schnell vor sich, die Krankheitsdauer wird erheblich abgekürzt.

**Georg Schmidt** (Berlin).

---

13) **R. Müller** (Elberfeld). Bedeutung der Protargolsalbe für die Narbenbildung.

(Berliner klin. Wochenschrift 1907. Nr. 11.)

Die Vorzüge der Protargolsalbe sind bereits von Hopmann dahin zusammengefaßt, daß sie antiseptisch wirkt, reizlos ist, die Granulationsbildung außerordentlich anregt, die Epidermisierung der Wundränder energisch und nachhaltig befördert, austrocknend wirkt, wenig Schmerzen verursacht, eine vorzügliche Narbenbildung hinterläßt. Also überall da, wo es sich darum handelt, einen oberflächlichen Epitheldefekt zur Überhäutung zu bringen, ist die Protargolsalbe spezifisch wirkend. Bei der traumatischen Form des Ulcus cruris, bei den verschiedensten Ekzemformen, bei Skrofuloderma, besonders aber bei Verbrennungen nach Abstoßung der Schorfe oder bei Anwendung im zweiten Stadium leistet die Salbe Vorzügliches. Verf. teilt 2 Fälle von schweren Verbrennungen mit, die durch Abbildungen illustriert sind, in denen er mit 5—10%iger Protargolsalbe sowohl funktionell, wie kosmetisch ausgezeichnete Resultate erzielte.

Rp. Protargol 3,0, solv. in
Aq. dest. frig. 5,0, mixe in
Lanol. anhydr. 12,0, adde
Vasel. flav. 10,0.
M. f. ung.
S. Wundsalbe.

Eine nach längerem Stehen eintretende Braunfärbung beeinträchtigt den Wirkungsgrad nicht.

**Langemak** (Erfurt).

---

14) **L. Kast** and **S. J. Meltzer.** On the sensibility of abdominal organs and the influence of infections of cocaine upon it.

(New York med. record 1906. Dezember 29.)

K. und M. stellten interessante Versuche über den Einfluß von Kokaininjektionen auf die Sensibilität der Abdominalorgane an. Subkutane und intramuskuläre Injektionen von Kokain sind imstande, sowohl bei normalen als bei entzündeten Organen die Sensibilität aufzuheben.

Dagegen glaubte Verf. festzustellen, daß, entgegen den Beobachtungen anderer Autoren normale Organen an sich durchaus nicht unempfindlich sind, und daß bei Entzündungszuständen erhebliche Erhöhung der Sensibilität eintritt. Die Versuchsfehler bestanden bei den früheren Untersuchungen eben in der Lokalanästhesie durch vorherige Kokaininjektionen, durch welche erst Anästhesie der inneren Organe hervorgerufen wird.

Kleine Kokaindosen haben auch einen allgemein beruhigenden Einfluß auf die Exzitation bei narkotisierten und operierten Tieren. Diese nicht nur lokale Wirkung verdiene weitere praktische Anwendung für die Chirurgie. **Loewenhardt** (Breslau).

15) **M. Barillet.** De quelques erreurs de diagnostic dans l'appendicite chez l'enfant.

Thèse de Paris, G. Steinheil, 1907.

Seit man der Appendicitis größere Aufmerksamkeit schenkt, hat man feststellen können, daß diese Krankheit auch im Kindesalter recht häufig vorkommt; doch wird sie in vielen Fällen nicht erkannt und mit anderen Krankheiten verwechselt. Verf. bespricht in seiner Arbeit verschiedene Verwechslungen, von denen manche häufig vorkommen, andere nur ein Kuriositätsinteresse darbieten. So ist es z. B. wichtig zu wissen, daß die Pneumonie bei Kindern oft mit Schmerzen in der Gegend des Blinddarmes einhergeht, und daß infolge dessen eine Appendicitis dort diagnostiziert werden kann, wo es sich nur um Pneumonie handelt. Anormale Formen von tuberkulöser oder gonorrhoischer Peritonitis täuschen oft eine Erkrankung des Wurmfortsatzes vor, ebenso auch eine gedrehte Dermoidcyste, eine Entzündung des Diverticulum Meckelii und eine akute Salpingitis.

Andere Krankheiten, die mit Appendicitis verwechselt wurden, sind: akute Enterokolitis, Helminthiasis und azetonämisches Erbrechen.

Man muß diese verschiedenen Zustände vor Augen haben, um die richtige Diagnose stellen zu können; dies ist um so leichter, als die Appendicitis bei Kindern meist durch ganz prägnante Zeichen in Erscheinung tritt. **E. Toff** (Braila).

16) **Dührssen.** Bauchschnitt ohne spätere Hernienbildung.

(Berliner klin. Wochenschrift 1907. Nr. 15.)

Von all den Methoden, die zur Vermeidung von späteren Bauchbrüchen angegeben sind, erscheint D. nur eine absolut sicher, nämlich die nach Lennander. Er hat sie in 20 Fällen ohne einen Mißerfolg angewandt und beschreibt sie unter Beigabe vorzüglich klarer Abbildungen mit einer kleinen Modifikation folgendermaßen:

Zwei Finger breit rechts von der Linea alba Längsschnitt von Nabelhöhe bis nahe an die Symphyse durch die Haut. Spaltung der Fascie in der Mitte der Wunde. Ablösung derselben vom Muskel durch streichende Bewegungen mit dem Skalpelstiel. Der innere Muskelrand wird

von der Linea alba abgedrückt und nach rechts mit dem Bauchspiegel gezogen. Spaltung der hinteren Fascie und des Bauchfelles fingerbreit von der Linea alba entfernt. Der Hautschnitt kann auch in der Linea alba gemacht werden. Den inneren Rectusrand näht D. mit drei Nähten an der Linea alba fest. Wenn die Methode auch etwas länger dauert als der mediane Schnitt, so gestattet sie doch volle Übersicht und guten Zugang auch bei doppelseitigen Geschwülsten und Adnexerkrankungen. Der Wurmfortsatz konnte auch bei Verlegung des Schnittes auf die linke Seite immer gut erreicht werden. Verf. glaubt deshalb, daß der juxta-mediane Schnitt noch Vorzüge vor dem von Lennander für die Appendektomie empfohlenen hat, weil man nach Ablösung der Fascie nach außen und Verziehung des Rectus nach innen beim Durchtrennen der hinteren Rectusscheide leicht zwei Gefäßnervenbündel verletzen kann. **Langemak** (Erfurt).

---

17) **Determann.** Beitrag zur Diagnose des subphrenischen Abzesses.

(Deutsche med. Wochenschrift 1907. Nr. 18.)

In jedem Falle von anscheinend pleuritischem Exsudate, in dem die Perkussion einen sehr allmählichen Übergang vom vollen zum gedämpften Schall ergibt, oder in dem nur in den untersten Partien des Brustkorbes und in relativ großer Tiefe durch die Probepunktion ein Exsudat gewonnen wird, besonders in den abhängigen Partien teigige Schwellung vorhanden ist, ist an die Möglichkeit eines hypophrenischen Sitzes der Erkrankung zu denken. Hat man Zweifel gefaßt, ob die Diagnose richtig war, so könnte man versuchen, durch eine Röntgendurchleuchtung über den Stand des Zwerchfells und dessen Beweglichkeit sich zu vergewissern. **Borchard** (Posen).

---

18) **Bodine.** The adequacy of local anaesthesia in inguinal hernia operations.

(Annals of surgery 1907. Juni.)

B. tritt sehr warm für die Operation von Hernien unter lokaler Anästhesie ein. Nachdem er die Haut durch Schleich'sche Lösung unempfindlich gemacht und durchtrennt hat, sucht er den dicht unter der Fascia des M. obliq. extern. liegenden Stamm des N. ileo-inguinalis auf, um in ihn eine Kokainlösung einzuspritzen. Außerdem injiziert er aber auch Kokain in die während der Operation zu Gesicht kommenden Nerven und rings in den äußeren Leistenring. Bei den Kindern ist die Operationsmethode nicht anzuwenden.

**Herhold** (Brandenburg).

---

19) **A. A. Berg.** The diagnosis and surgical treatment of gastric and duodenal ulcer and their complications.

(New York med. record 1907. Januar 19.)

B. ist der Ansicht, daß bei schlechtem Allgemeinbefinden, geringem Hämoglobingehalt (19—20%) und mäßigem Puls Operationen bei Magen- und Duodenalgeschwüren nicht am Platze seien, weil der kleinste Operationschok genügt, den Tod herbeizurufen.

In solchen Fällen sind innere Mittel, vollständige Ruhe und Morphium vorzuziehen. Wenn aber das Befinden des Kranken noch gut ist, bleibt sofortige Operation streng indiziert.

Verf. bespricht die Leube'sche Statistik intern behandelter Fälle und glaubt gerade aus dieser die Notwendigkeit chirurgischer Eingriffe herleiten zu müssen. **Loewenhardt** (Breslau).

---

20) **Moynihan.** Duodenal ulcer.

(Practitioner 1907. Juni.)

Die früher geltende Ansicht, daß das Ulcus duodeni eine seltene Erkrankung sei, hält Verf. nicht für richtig, vielmehr komme dasselbe häufig vor. Im Jahre 1901 konnte er über 7 Fälle berichten, von denen nur in einem die Diagnose vorher gestellt war. Ende 1906 hatte Verf. 114 Fälle von Duodenalgeschwür operiert, 11 davon wegen Perforation des Geschwürs; 2 andere waren mit Magengeschwür und Sanduhrmagen kombiniert. Ulcus duodeni pepticum kann an allen Stellen des Duodenum auftreten, wird aber in der größten Mehrzahl der Fälle direkt hinter dem Pylorus im ersten Abschnitt des Duodenum gefunden. Collin fand es unter 262 Fällen 242mal im ersten, 14mal im zweiten, je dreimal im dritten und vierten Abschnitt. Perry und Shaw fanden unter 149 Fällen 123mal die Affektion im ersten Abschnitt, 16mal im zweiten, 2mal im dritten und vierten; in 8 Fällen lagen die Geschwüre zerstreut. M. fand 107mal das Geschwür im ersten Abschnitt, 7mal an der Übergangsstelle vom ersten zum zweiten Teil. Regelmäßig lag es an der Vorderwand und reichte dann gewöhnlich bis zum Pylorus. Selten ist es von entzündlicher Infiltration so umgeben, daß eine Art Geschwulst vorliegt. In 40% der Fälle war gleichzeitig ein Magengeschwür vorhanden. Das Leiden kommt bei Männern häufiger vor als bei Frauen (76 Männer, 38 Frauen id est 2:1; nach der Statistik von Mayo und Graham 2—5:1).

Symptome: Schmerzen in der Pylorusgegend 2—4 Stunden nach der Mahlzeit, die sofort nach weiterer Nahrungsaufnahme verschwinden (Hungerschmerzen). Außerdem saures Aufstoßen, Vollgefühl des Magens, bitterer Geschmack, Hyperazidität des Magensaftes, Neigung zum Erbrechen, später Blutungen (Hämatemesis, Melaena). Unter den 114 Fällen war 41mal die Blutung nachweisbar. Fast alle Pat. sind wohlgenährt und haben auch sonst guten Appetit. Manche Schmerzanfälle sind so heftig, daß sie zu Verwechslungen mit Gallensteinkoliken Veranlassung geben können.

Da Hämorrhagien und Perforationen beim Duodenalgeschwür viel häufiger vorkommen als beim Magengeschwür, so tritt Verf. lebhaft für baldige Operation ein, zumal mit interner Behandlung nicht viel erreicht werden könne. 15mal operierte Verf. wegen fortdauernder Blutung; sämtliche Fälle kamen zur Heilung. 11mal wurde wegen Perforation des Geschwürs operiert (9 Heilungen, 2 Todesfälle). Die ideale Methode der Operation ist die Gastroenterostomia retrocolica posterior, womöglich kombiniert mit Einstülpung und Übernähung des Ulcus duodeni.

Von 101 reinen Fällen von Duodenalgeschwür ohne Perforation konnten auf diese Weise 99 geheilt werden, 2 Pat. starben. Die Resultate späterer Nachuntersuchung sind so glänzend, daß Verf. nur dringend die operative Behandlung empfehlen kann.

Großes Gewicht wird auf die Nachbehandlung gelegt. Die Pat., namentlich solche mit starker Säurebildung des Magens, müssen noch 3 Monate lang diät leben und alkalische Wismutmixtur zur Neutralisierung der Säure einnehmen. **Jenckel** (Göttingen).

21) **Davis.** The surgical treatment of splanchnoptosis.
(Annals of surgery 1907. Mai.)

Die Bauchwand und die Aufhängebänder der Baucheingeweide stehen in gewisser Wechselwirkung zueinander, insofern als beim Heben schwerer Lasten und Dehnen der Bauchmuskeln sich die Ligamente verkürzen, und daß andererseits bei Dehnung der Ligamente, z. B. durch Überanfüllung der Därme, die Bauchwandmuskeln als Stütze dienen. Wenn dieses Wechselspiel unterbrochen wird, d. h. entweder eine dauernde Schwäche in den Ligamenten oder in der Bauchwand eintritt, so ist die sog. Gastroptose die Folge. Als hauptsächlichste Ursache wird eine allgemeine Unterernährung angeschuldigt. Die Symptome der Gastroptose bestehen in Magenbeschwerden, Blähungen, Stuhlverstopfung und allerhand nervösen Schmerzen. Durch die Dehnung der Eingeweidebänder verlängern sich naturgemäß auch die Blutgefäße, und die Folge hiervon ist eine Blutstauung in denselben; auch die in den Bändern verlaufenden Nerven werden gedehnt, was Schmerzen hervorruft. Verringerung der Peristaltik und die unphysiologische Lage der Därme veranlassen Stuhlträgheit. Auch in den festen Organen der Bauchhöhle, der Leber, den Nieren usw., kommt es zur Stauung und zur Vergrößerung. — In schweren Fällen von Gastroptose empfiehlt D. einen operativen Eingriff, der in einer Verkürzung der Ligamente durch die Naht zu bestehen hat. Dabei müssen natürlich Umstechungen der Blutgefäße vermieden werden. Die von Depage empfohlene partielle Resektion der Bauchmuskeln und die hierdurch hervorgebrachte plastische Verengerung des Bauchraumes verwirft er. Eine Gastroplikation bei tiefhängendem Magen hält er ebensowenig wie die Gastroenterostomie für wirkungsvoll. Auch vom Annähen der Eingeweide an die Bauchwand oder von der Stützbildung durch Umschlagen des Netzes hält er nicht viel.

Nach der von ihm empfohlenen Verkürzung der Ligamente ist eine länger dauernde ruhige Bettlage und Massage der Bauchmuskeln notwendig. Acht von ihm mit Erfolg durch Faltung der Ligamente operierte Fälle von Gastroptose werden beschrieben.

**Herhold** (Brandenburg).

---

22) **Pennington.** A new method of operating for ano-rectal fistula.

(Journ. of the amer. med. assoc. 1907. Mai 18.)

Um den Afterring zu erhalten, wird die komplette Fistel bis kurz vor denselben gespalten unter Durchtrennung des Sphinkter. Durch den After und die Wunde wird ein Faden gelegt und lose geknüpft. Die Wunde heilt nun so, daß zuerst der im Darm liegende Teil sich schließt, und es ist der Zweck des Fadens, als letzten Teil der Wunde den unmittelbar am After liegenden Abschnitt offen zu halten. Man hat dann zum Schluß zu tun mit einer oberflächlichen Hautwunde und einer sehr kleinen Fistel im Afterteil, die nach Fortnahme des Fadens leicht heilt. Bei zu langer Dauer kann man in diesem Stadium die Fistel ausschneiden und den Sphinkter nähen. Durch die Schonung des Afterringes wird die Lage der Narbe und die Schlußfähigkeit viel besser, als wenn man ihn mit durchtrennt.

**Trapp** (Bückeburg).

---

23) **P. Sudek.** Über die Gefäßversorgung des Mastdarmes in Hinsicht auf die operative Gangrän. (Aus dem allgemeinen Krankenhaus St. Georg in Hamburg.)

(Münchener med. Wochenschrift 1907. Nr. 27.)

S.'s Untersuchungen und Leichenexperimente ergaben ihm, daß bei einer hohen Mastdarmexstirpation, da ja nur die Durchschneidung der in fast gerader Fortsetzung des Stammes der Art. mesaraica inf. verlaufenden Art. haemorrhoidalis sup. eine ausreichende Mobilisierung des Darmes ermöglicht, diese Durchschneidung und Unterbindung oberhalb der Einmündung der untersten Vollanastomose erfolgen muß, um Gangrän des Mastdarmes zu verhüten. Dies kann allerdings mit Sicherheit nur durch eine Laparotomie geschehen; S. denkt sich die Operation so, daß man zunächst die hohe Unterbindung und Durchschneidung der Art. haemorrhoidalis sup. ausführt, von der Unterbindungsstelle aus einen Schnitt durch das Bauchfell der Mesoflexur an ihrem Ansatz um den Mastdarm herum und an der anderen Seite wieder zur Unterbindungsstelle zurückführt, event. noch den Mastdarm von oben stumpf löst und dann die Bauchhöhle schließt. Die Exstirpation des Mastdarmes würde man dann von unten in einer zweiten Sitzung machen können. S. beabsichtigt in Zukunft nach diesem Plane vorzugehen, nachdem er zweimal operative Gangrän des karzinomatösen Mastdarmes mit tödlichem Ausgang erlebt hat.

**Kramer** (Glogau).

---

24) **G. Peters.** The treatment of gallstones in the gallbladder and cystic duct.

(Edinb. med. journ. 1907. Mai. p. 412.)

Verf. rät, bei Gallensteinoperationen zuerst eine Punktion und Auswaschung der Gallenblase auszuführen und nach dem Ergebnis der Punktion die Wahl unter den verschiedenen Methoden zu treffen. Ist die Galle unverändert, die Gallenblase nicht entzündet, bestehen keine stärkeren Verwachsungen und sind nur wenige Steine vorhanden, so kann mit gutem Erfolge die ideale Methode ausgeführt werden; bestehen jedoch Zweifel, so rät Verf., stets die Blase zu entfernen (Cystektomie). Letztere Methode ist überhaupt in allen schweren Fällen, speziell bei Cysticusverschluß, auszuführen, falls Choledochus und Hepatici frei erscheinen. Besteht jedoch ein Empyem der Gallenblase und läßt der Zustand des betreffenden Individuums eine eingreifendere Operation (Cystektomie) nicht zu, so führt Verf. die Cystostomie aus. Die Cholecystenterostomie kommt nur bei Choledochusverschluß in Frage, die Cholelithotrypsie wird mit Recht verworfen. **Jenckel** (Göttingen).

25) **Ehrhardt.** Zur Ätiologie der Rezidive und Pseudorezidive nach Gallensteinoperationen.

(Deutsche med. Wochenschrift 1907. Nr. 14.)

Die Luschka'schen Gänge spielen in der Ätiologie sowohl der Rezidive wie der Pseudorezidive nach Gallensteinoperationen eine hervorragende Rolle. Es können sowohl kleine Steinchen in diesem Recessus übersehen werden (Rezidive) als wie Entzündungsherde (Pseudorezidive) zurückbleiben. Auch zu echten, steinhaltigen Gallenblasendivertikeln können die Luschka'schen Gänge werden. Gegen diese Rezidive kann man sich durch die radikale Exstirpation der Gallenblase und Drainage der tiefen Gallengänge schützen.

**Borchard** (Posen).

## Kleinere Mitteilungen.

(Aus der chirurgischen Abteilung des Warschauer Pragahospitals. Chefarzt Dr. Raum.)

### Zur Behandlung granulierender, nach Trauma entstandener Wunden mit der Stauungsbinde.

Von

Dr. **A. Gregory.**

Fall 1. J. R., 12 Jahre alter Knabe. Conquassatio ossium metatars. I, II, III mit Entblößung des Extens. dig. commun. und Eröffnung des Metatarsophalangealgelenkes der großen Zehe. Infolge entstandener Sehnenscheidenphlegmone nebst Knochengangrän Entfernung aller nekrotischen Knochen, Sehnen und Weichteile, darunter der Ossa metatars. I, II, III. Nach Rückgang akuter Erscheinungen, bildete sich eine granulierende Wunde dorsi pedis von der Größe einer Handfläche

eines erwachsenen Mannes ohne jegliche Vernarbungstendenz. Wunde meist trocken, bedeckt mit Fibrinablagerungen; Pyocyaneus. Behandlung mit verschiedenen Mitteln (Kali hyperm., Sublimat, Hydrog. hyperox., Tct. jodi, Ac. carb., Arg. nitr., Unguentum Mikulicz, Liquor Bourowi — trockener, feuchter Verband, Kompresse) im Verlaufe von 3 Monaten ohne merklichen Erfolg. Reichliche Jodbepinselung nebst aseptisch trockenem Verband schienen Fibrinablagerungen und Pyocyaneus verhältnismäßig noch am besten zu beeinflußen, ohne jedoch imstande zu sein, weder letztere zu beseitigen, noch die Vernarbung zu fördern. Nach 3 Monaten erfolgloser Behandlung Anwendung der Stauungsbinde; aseptischer trockener Verband. Nach 1 Woche reinigte sich die Wunde; Fibrinablagerungen, Pyocyaneus verschwunden. Nach weiteren 7 Tagen strahlenförmige Epidermisausläufer. Nach 6 Wochen geheilt entlassen.

Fall 2. Arbeiter, 26 Jahre alt. Conquassatio digitorum pedis nebst Zerreißung der Weichteile von Planta und Dorsum pedis bis etwa an die Basis der Ossa metatars. proximalwärts reichend. Nach Entfernung des nekrotischen und zerschmetterten Gewebes, nach Rückgang akuter Erscheinungen bildete sich eine weite und breite granulierende Wunde; letztere meist trocken. Fibrinablagerungen. Pyocyaneus. Nach 6 Wochen der Traumaentstehung Erysipelas; nach weiteren 2 Wochen Erysipelas verschwunden. Die granulierende Wunde bekam ein frischeres Aussehen, Fibrinablagerungen wurden durchsichtiger, kleiner, Pyocyaneus weniger deutlich ausgesprochen, die Wunde schien sich verkleinern zu wollen. Das dauerte ungefähr 1 Woche; worauf Stillstand des Vernarbungsprozesses, Fibrinablagerungen und Pyocyaneus in statu quo ante weitere 2 Monate. Darauf Stauungsbinde, trockener, aseptischer Verband. Etwa nach 10 Tagen Fibrinablagerungen und Pyocyaneus verschwunden, nach weiteren 6 Tagen merkbare, strahlenförmige Epidermisausläufer. Nach weiteren 5 Wochen geheilt entlassen.

Fall 3. Tagelöhner, 22 Jahre alt. Dorsum pedis von der Basis der Metatarsalknochen proximalwärts, die Achillessehne, die Fußsohle (dem Calcaneus entsprechend), die kleine Zehe samt der ganzen lateralen Seite des Fußes sind von der Haut entblößt, die in Fetzen herunterhängt. Es bildete sich eine lange und breite granulierende Wunde, die nach 4monatiger Behandlung zum größeren Teile vernarbte, eine granulierende Fläche auf der Fußsohle, im Durchmesser etwa 3 Finger breit, hinterlassend. Stillstand des Vernarbungsprozesses etwa 3 Wochen lang. Darauf Anwendung der Stauungsbinde. Nach 3 Wochen merkliche Verkleinerung der Wunde, nach weiteren 4 Wochen geheilt entlassen.

Der Erfolg der Stauungsbehandlung war in allen drei Fällen ein ersichtlicher. In Fall 1 und 2 verschwanden nach 2 Wochen Fibrinablagerungen und Pyocyaneus es bildeten sich strahlenförmige Epidermisausläufer, die zusehends zunahmen und nach 5—6 Wochen zu voller Vernarbung führten. Im Falle 3 schien die Regenerationsfähigkeit der Wundränder erschöpft zu sein; diese Erschöpfung wurde indes verhältnismäßig rasch durch die Stauungsbinde gehoben. Die Stauungsbinde wurde gut vertragen. Tägliche Anwendungsdauer 20—22 Stunden. Ob die Behandlung mit Saugapparaten in entsprechenden Fällen von ähnlichem Erfolge sein sollte, dürfte a priori wohl anzunehmen sein.

---

## 26) Freie Vereinigung der Chirurgen Berlins.

164. Sitzung vom 10. Juni 1907.

Vorsitzender: Herr F. Krause.

1) Herr Dege: Cyste im Großhirn.

Bei einem 5jährigen Mädchen hatten sich seit ca. 8 Wochen außerordentlich heftige Kopfschmerzanfälle, die mit Erbrechen einhergingen, eingestellt. Es fand sich rascher Kräfteverfall, Abmagerung, Klopfempfindlichkeit des Schädels, besonders in der rechten Schläfengegend und über dem rechten Processus mastoideus, alte Veränderungen des rechten Trommelfelles, beiderseitige Stauungspapille, täg-

lich schwere heftige Kopfschmerzanfälle mit Erbrechen und Temperatursteigerungen, gewöhnlich rechte Seitenlage während der Anfälle. Diagnose: Raumbeengender Krankheitsherd in der rechten Hemisphäre. Trepanation oberhalb des rechten Processus mastoideus; bei der vierten Punktion wurde von oben und innen in einer Tiefe von $6^1/_2$ cm eine Cyste mit rötlichgelblicher, stark eiweißhaltiger Flüssigkeit gefunden und drainiert. Wundverlauf ohne erhebliche Störung, ein anfänglich auftretender Hirnprolaps bildet sich allmählich zurück, bei der Entlassung Wunde fest vernarbt, jetzt fast vollkommener knöcherner Verschluß des Defektes. Am 5. Tage nach der Operation traten ca. 200 schwere epileptische Anfälle von Jackson'schem Typ auf, die eine völlige Verblödung des Kindes im Gefolge hatten, unter anderem auch das Sprachvermögen völlig aufhoben. In den der Operation folgenden 2 Jahren allmähliche Rückkehr der Sprache und Intelligenz. Jetzt gutes Allgemeinbefinden; Kopfschmerzen, Erbrechen usw. sind niemals wieder aufgetreten, die Stauungspapille ist geschwunden, keinerlei Zeichen eines noch bestehenden Hirnleidens. Über die Art der vorliegenden Cystenbildung läßt sich nichts Sicheres angeben.

2) Herr Dege: Hernia pectinea Cloqueti.

Eine 68jährige Frau erkrankte 5 Tage vor der Aufnahme ins Augusta-Hospital plötzlich mit Ileuserscheinungen, das Erbrechen wurde am 4. Tage kotig. Seit längerer Zeit leidet Pat. zeitweise an ziehenden Schmerzen an der Innenseite des rechten Oberschenkels. Bei der verfallen aussehenden Pat. fanden sich $1^1/_2$ Liter kotigen Mageninhaltes, Vorwölbung und elastische Resistenz der rechten Adduktorengegend, die Verdacht auf Hernia obturatoria erweckte. Bei der Operation wurde im M. pectineus ein Bruchsack gefunden, der durch den inneren Schenkelring heraustrat. Im Bruchsack fand sich eine brandige Darmschlinge und Netz. Die Kranke starb schon wenige Stunden danach im Kollaps. Beginnende Peritonitis.

Bisher sind im ganzen 12 Fälle von Hernia pectinea bekannt, davon 10 mit tödlichem Ausgange. Der Verlauf dieser eigenartigen Schenkelhernie hängt vielleicht mit einer allmählichen Entstehung bei anhaltendem Arbeiten mit gebeugtem Oberschenkel zusammen, wobei präformierte Spalten oder Gefäßlöcher in der Fascia pectinea als begünstigende Momente in Betracht kommen.

Diskussion. Herr Körte hat außer einem von ihm veröffentlichten noch einen Fall gesehen. Die Kranke kam mit Ileuserscheinungen ins Krankenhaus, an den Bruchpforten war wegen des dicken Fettpolsters nichts zu finden. Bei der Operation kam man auf eine gangränöse Darmschlinge, die unter der Fascia pectinea in einer Daumengröße im Musc. pectineus befindlichen Höhle lag. Die Kranke starb bald nach der Operation. K. glaubt, daß die Entwicklung des Bruchsackes in den Musc. pectineus hinein durch eine anormale Insertion der Fascia pectinea an der oberen Zirkumferenz des Schenkelkanales bedingt ist; es ist ihm unwahrscheinlich, daß der Bruch die Fascia pectinea durchbrechen soll.

3) Herr F. Krause: Unterkieferplastik.

K. bespricht und demonstriert an Lichtbildern seine schon früher in der Freien Vereinigung besprochene Unterkieferplastik nach halbseitiger Unterkieferresektion durch Einpflanzung eines Haut-Muskel-Knochenlappens aus der gesunden Kieferhälfte mit breitem Stiel am Hals. Es wird im Anschluß an die Resektion des kranken Unterkiefers der Lappen gebildet und in den Defekt verlagert, so daß die flottierenden Enden des Unterkiefers mit den Enden des Knochenstückes im Lappen durch zwei Silberligaturen vereinigt und in neue Verbindung gebracht werden. Eine Schiene wird dabei nicht verwandt. Die Mundhöhle wird zuvor gegen die Resektionswunde sekretdicht durch Naht der Schleimhaut, nötigenfalls durch eine Plastik abgeschlossen. K. hatte vor kurzem Gelegenheit, eine vor 4 Jahren operierte, jetzt 72jährige Frau zu untersuchen und stellt sie vor. Dieselbe erfreut sich ihrer vollen Gesundheit, es ist kein Rezidiv des Karzinoms eingetreten, der Kiefer bildet einen knöchernen Bogen wie in der Norm und ist durchaus funktionstüchtig. Die beiden Röntgenaufnahmen, die in einem Zwischen-

raume von 3 Jahren angefertigt sind, zeigen, daß das eingesetzte Knochenstück von 6 cm Länge sich deutlich verdickt und sklerosiert hat, während der übrige Unterkiefer, entsprechend dem hohen Alter, atrophisch geworden ist. Von den beiden Silbernähten ist nur noch die hintere im Masseter liegende vorhanden, die vordere ist unter den Erscheinungen eines Zahngeschwüres offenbar ausgestoßen worden.

4) Herr Selberg: Todesursachen nach Laparotomien.

S. hat die unmittelbare Todesursache im Sinne des pathologischen Anatomen bei denjenigen Todesfällen festzustellen versucht, welche in den letzten 7 Jahren nach aseptischen Laparotomien im Augusta-Hospital eingetreten sind. Es scheiden also diejenigen Fälle aus, bei welchen wegen bestehender Peritonitis operiert wurde, oder die durch Komplikation mit anderen groben Organerkrankungen eine plausible Todesursache boten. S. erläutert an typischen Beispielen die drei Arten von Herztod, Lungentod und Embolie, welche im Sektionsbefund, in der Zeit ihres Auftretens und in der postoperativen Lebensdauer ihre charakteristischen Unterschiede zeigen. Die sekundäre Bedeutung des Lungenödems, des Choks und die Beziehung der Todesfälle zum Karzinom werden gewürdigt, und wird auf den zeitlichen Zusammenhang zwischen Exitus und unmittelbarer Todesursache hingewiesen.

Der Vortrag wird als ausführliche Arbeit in Bruns' Beiträgen erscheinen.

Diskussion. Herr Oestreicher, welcher als pathologischer Anatom des Augusta-Hospitals die Untersuchungen des Herrn Selberg verfolgt hat, spricht seine Anerkennung über dessen eingehende Studien aus. Insbesondere äußert er sich zu den schwierigen Fragen, wie weit bei der Sektion vorgefundene degenerative Veränderungen (Pigmentatrophie, fettige Degeneration) als Todesursache angesprochen werden können; zur Entscheidung ist der Befund an den verschiedenen Organen zu würdigen; bezüglich der Herzmuskulatur ist der mikroskopische Nachweis der Querstreifung beweisend, daß die Funktion vor dem Tode nicht schwerer gestört war; die Totenstarre bleibt bei der Pigmentatrophie nicht aus, während sehr schwere fettige Degenerationen sie vermissen lassen.

5) Herr Bail: a. Perityphlitis mit Invagination.

B. demonstriert ein Präparat, das bei der Operation eines 43jährigen Mannes gewonnen wurde. Dieser hatte vielfach Attacken heftigen rechtsseitigen Unterleibsschmerzes und wurde wegen eines Darmtumors im November 1905 in die chirurgische Abteilung des Augusta-Hospitals verlegt. Der Darmtumor entpuppte sich bei der Laparotomie als ein in das Colon ascendens invaginiertes Coecum mit einer fast daumendicken, ödematösen 15 cm langen Appendix. Nach Resektion des Coecums mit der Appendix und End-zu-Endvereinigung des Ileum mit dem Kolon zeigte das gewonnene Präparat beim Aufschneiden eine weitere starke Invagination des Processus vermiformis in das Coecum hinein.

Vortr. glaubt die Entstehung der doppelten Invagination auf eine ursprünglich mit Stenosenbildung einhergegangene Appendicitis ohne Tendenz zu Verwachsungen zurückführen zu müssen. Eine beginnende Invagination des stenosierten und chronisch entzündeten Prozesses kann Vortr. an einem kurz zuvor gewonnenen Präparate demonstrieren; hier konnte die Invagination nicht weiter fortschreiten, da der Processus ganz fest im Mesenterium verwachsen war.

b. Technisches zur Gehirn- und Rückenmarkschirurgie.

B. demonstriert ein Instrument, welches während der Lappenbildung bei Schädeloperationen die Kompression der Blutgefäße besorgt; es ist eine Klammer, deren einer Arm längs des Knochens unter die Kopfschwarte geführt wird, während der andere Arm diesem parallel außen der Kopfhaut anliegt. Weiter demonstriert B. eine am Operationstisch anzubringende Stützvorrichtung für die Arme, mit deren Hilfe die Kranken bei Rückenmarks- und Kleinhirnoperationen so gelagert werden können, daß die Brust frei schwebt und die Herztätigkeit und Atmung nicht beengt sind; die Kranken liegen mit dem Rücken nach oben, bloß mit dem Becken auf dem Tisch, während der Kopf von einem besonderen Stuhl

aus gestützt wird. B. wird das Instrument und die Lagerungsvorrichtung, die das medizinische Waarenhaus (Berlin) herstellen, im Zentralblatt für Chirurgie abbilden und beschreiben. Herr Krause betont noch, daß er den Tisch mit der neuen Lagevorrichtung bei Rückenmarksoperationen nicht mehr entbehren möchte, weil er ein ruhigeres Operieren ohne Sorge um die Atmung und Herztätigkeit gestattet.

6) Herr Heymann: a. Kiefergelenksankylose.

H. zeigt das Präparat einer von Krause operativ behandelten, wahrscheinlich gonorrhoischen Kiefergelenksankylose, welche Krause in der Märzsitzung der Freien Vereinigung bereits erwähnt hat. Es wurde nach Anlegung eines queren, die Facialisfasern schonenden Schnittes und nach Ablösung des oberen Masseteransatzes das verödete Gelenk von der Schädelbasis und dem aufsteigenden Kieferast mit dem Meißel ausgelöst und der abgelöste Massetermuskel in die entstandene Knochenlücke interponiert; der Muskellappen wurde ohne Zerrung über das freie Ende des Unterkieferastes durch Catgutnähte fixiert. Die Wunde heilte per primam int. Jetzt nach 2 Jahren ist der Unterkiefer noch vollkommen beweglich, so daß der Kranke zwei übereinander liegende Finger von allen Seiten bequem in den Mund schieben kann.

Diskussion. Herr König sen. weist darauf hin, daß er die Operation eingeführt hat; er hat ohne Interposition von Weichteilen ebenfalls gute Resultate erzielt dadurch, daß er die Knochenresektion in größerer Ausdehnung ausführte.

Herr Borchardt hat unter den v. Bergmann'schen Fällen, bei denen ebenfalls größere Stücke reseziert worden waren, Spätrezidive nach anfänglich gutem funktionellem Resultate eintreten sehen, so in einem Falle noch nach 8 Jahren, nachdem Pat. 6 Jahre einen vollkommen funktionsfähigen Unterkiefer gehabt hatte.

Herr König glaubt, daß solche Spätrezidive eintreten können; besonders leicht führe die Atrophierung des Unterkiefers mit Vogelgesichtsbildung zur Ankylosierung.

b. Zerreißung des Ductus choledochus.

H. führt einen 6jährigen Knaben vor, der von einer Choledochuszerreißung durch Operation geheilt worden ist. Er war von der Deichsel eines schweren Wagens niedergestoßen und vom Vorderrad überfahren worden. Vorübergehende Bewußtlosigkeit, einige Stunden später blutiges Erbrechen, am nächsten Tage Fieber, Unruhe, Leibschmerzen, 4 Tage später Ikterus. Am 6. Tage Aufnahme ins Krankenhaus. Es bestand intensiver Ikterus, ein starker Hämatothorax links mit Herzverdrängung nach rechts, eine Fraktur der rechten 7. und 8. Rippe, leichte Aufgetriebenheit des Leibes, ohne daß freie Flüssigkeit nachweisbar war; die Leber überragte den Rippenbogen um 2 cm, die Gallenblase war palpabel. In der 2. Woche Entleerung des Thoraxinhaltes durch Aspiration. Der Ikterus nahm zu, die Leber blieb hart und erheblich vergrößert, so daß ihr unterer Rand den Rippenbogen um 2 Querfinger überragte, der Puls blieb frequent, der Knabe verfiel, so daß man sich 1 Monat nach der Verletzung zur Laparotomie entschloß. Längsschnitt im rechten Musc. rectus; die Leber war stark geschwollen, braunblau, gelblichweiß gefleckt; die Gallenblase war faustgroß, prall gefüllt; die abführenden Gallenwege waren in einem Konvolut fest verbackener Darmschlingen versteckt, ihre Freilegung erschien bei dem Zustande des Kranken nicht ratsam; es wurde eine Cholecystenterostomie und eine Enteroanastomose zwischen den Schenkeln der an die Gallenblase gehefteten obersten Jejunumschlinge ausgeführt; die Darmschlingen wurden zwischen den Anastomosenöffnungen durch eine Serosanaht aneinander geheftet; die Gallenblasen-Darmverbindung wurde ausgeführt nach Herstellung der Darmanastomose. In die Bauchwunde wurde ein Drain gelegt und in vier Etagen vernäht. Glatte Heilung. Der Ikterus verschwand schnell, und der Knabe erholte sich und befindet sich jetzt 1 Jahr nach der Operation vollkommen gesund. Die Bedenken, welche man gegen die Cholecystenterostomie wegen der mit ihr verbundenen Gefahr der fortschreitenden Leberinfektion hatte, werden durch das Anlegen einer breiten Passage für den Darminhalt durch Entero-

anastomose weit unterhalb der Gallenblase vermieden, wie der vorliegende Fall beweist. Als weitere Indikation für diese Palliativoperation gelten nach Krause hochgradiger Ikterus bei inoperablem Pankreas- und Choledochuskarzinom und bei entzündlichen inoperablen Stenosen des Choledochus.

7) Herr Schubarth: a. Demonstration eines Falles von tuberkulösen Darmstrikturen.

Die Pat. litt seit 14 Jahren an heftigen Brechanfällen, die sich seit den letzten 3 Jahren fast alle Tage wiederholten. Das Erbrochene war stets gallig gefärbt, enthielt keine Salz- und Milchsäure. Die Menge betrug 1—2 Liter und enthielt die zuletzt aufgenommene Nahrung. Es wurde die Diagnose Stenose der oberen Darmabschnitte gestellt und per laparotomiam zwei ringförmig strikturierende Narben aus dem oberen Dünndarme reseziert. Die Wunde heilte per primam, und bis zum heutigen Tage kann Pat. eine Gewichtszunahme von 30 Pfund verzeichnen. Die demonstrierten Darmabschnitte zeigten bei der mikroskopischen Untersuchung alte Entzündungsherde und Riesenzellen mit wandständigen Kernen. Typische Tuberkel konnten bei dem Alter des Prozesses nicht gefunden werden. Die pathologisch-anatomische Diagnose lautet demnach auf mit strikturierender Narbenbildung ausgeheilte tuberkulöse Geschwüre.

b. Ein Fall von operativ behandelter Bronchus-Gallenfistel.

Der im Juni 1905 in das Augusta-Hospital aufgenommene Pat. litt seit 20 Jahren mit Unterbrechungen an plötzlich auftretendem Hustenreiz, bei dem ein dünnflüssiges, gelbliches Sputum entleert wurde. Es bestand dabei kein Fieber und keine Schmerzen. Das Sputum gab Gallenfarbstoffreaktion; Steine oder Speisepartikelchen wurden darin nicht gefunden. Der Stuhl war hellfarbig, aber gallenfarbstoffhaltig. Eine Röntgenuntersuchung ließ 2—3fingerbreit nach rechts von der Wirbelsäule, dicht oberhalb der Zwerchfellkuppel, im rechten Unterlappen einen etwa talergroßen, ovalen, dunklen Bezirk mit hellerer Randzone erkennen. Die Diagnose wurde auf Bronchus-Gallenfistel gestellt, und da Fieber hinzutrat, die Kräfte des Pat. abnahmen, eine Resektion der 5. und 6. Rippe vorgenommen. Nach Trennung der verwachsenen Pleurablätter kam man fast im Mediastinum auf einen derben, fingerdicken Strang, in dem die Verbindung zwischen Galle und Bronchus vermutet wurde, doch mußte die Operation, da Pat. kollabierte, abgebrochen werden. Tod am Tage darauf unter Erscheinungen der Herzschwäche und Lungenödem.

S. demonstriert das Präparat an der Hand einer Zeichnung, wonach es sich um eine fistulöse Verbindung zwischen einer Bronchiektasie und einem Hauptast des Ductus hepaticus handelte, hervorgerufen durch Perforation der vorgefundenen Steine nach einem größeren Bronchus.

Es wird nun auf die verschiedenen Methoden zur operativen Behandlung der Bronchus-Gallenfisteln eingegangen und der thorakale und der abdominale Weg erörtert. Ersterer richtet sich auf Auffindung des Fistelganges und sucht ihn durch Unterbindung zu schließen oder durch Drainage seinen Inhalt nach außen abzuleiten. Er ist bei sicherer Durchgängigkeit der Gallenwege, bei Durchbrüchen der Gallenwege direkt in die Pleurahöhle und bei Abszessen angezeigt. Der abdominale Weg sucht entweder die Behinderung des Gallenabflusses in den Darm zu heben oder der Galle einen anderen Abflußweg zu schaffen. Er ist einzuschlagen, wenn durch Steine der Ductus hepaticus oder choledochus verschlossen sind. Indiziert ist die Operation nach Körte, wenn nach dem Durchbruche Fieber, jauchiger Auswurf und Leberschwellung andauern, da sonst Lungeneinschmelzungen entstehen.

---

## 27) Roth. Über Brom-Äthernarkose.

(Prager med. Wochenschrift 1906. Nr. 21.)

Verf. verwandte das Merck'sche Präparat, das er in 20 g fassenden Fläschchen aus dunklem Glase bezog. 5—10 g werden auf einmal auf den inneren Narkotisierkorb der Gilles'schen Maske gegossen und rufen durchschnittlich nach 1 Minute eine $1^1/_2$ Minuten lange Narkose hervor, in der kleine Eingriffe, wie

Zahnextraktionen, Abszeßspaltungen, Exstirpation kleiner Geschwülste schmerzlos ausgeführt werden können. Die Muskelerschlaffung genügt auch zur Einrenkung von Luxationen. Selten sind mehr als 10 g des Äthers nötig, fast nie der ganze Inhalt des Fläschchens. Das Erwachen erfolgt meist ziemlich plötzlich und spontan. In zwei Fällen vergingen etwa 5 Minuten, bis das Bewußtsein wiederkehrte. Sonst sah R. unter 1500 Narkosen keine üblen Zwischenfälle.

Bei Kindern ist nur eine sehr geringe Menge des Bromäthers zur Erzielung der Narkose erforderlich, die Anästhesie dauert ziemlich lange, nach dem Erwachen stellt sich nicht selten Erbrechen ein.

Wegen des schnellen Eintritts der Bewußt- und Gefühllosigkeit hat Verf. die Brom-Äthernarkose mit befriedigendem Erfolge auch als Vorakt zur Chloroformnarkose benützt. **Gutzeit** (Neidenburg).

28) **Eichler.** Modifikation des Bier-Klapp'schen Saugapparates zur Blutgewinnung für serodiagnostische Zwecke.

(Berliner klin. Wochenschrift 1906. Nr. 51.)

Der Saugapparat ist in der Weise modifiziert, daß das Glasgefäß nach unten konisch verlängert und daran ein abnehmbares Glasröhrchen mit geringem Querdurchmesser angeschliffen wurde. (Zeichnung siehe Original.)

**Langemak** (Erfurt).

29) **C. Parhon und M. Goldstein** (Bukarest). Ein Fall von Lähmung des Abducens infolge von Rachistovainisierung.

(Spitalul 1907. Nr. 11 u. 12.)

Ein 31jähriger Mann, bei dem unter Lumbalanästhesie mit 0,10 cg Stovainlösung eine Hämorrhoidalexstirpation vorgenommen wurde, die per primam heilte zeigte 10 Tage später eine Paralyse des linken und eine Parese des rechten Abducens auf, welche über 3 Monate andauerten. **E. Toff** (Braila).

30) **Dubreuilh.** Fibromes miliaires folliculaires; sclérodermie consécutive.

(Ann. de dermat. et de syph. 1906. p. 569.)

Bei einer 44jährigen Frau entwickelten sich fast universell unter geringem Jucken im Laufe von 9 Monaten follikulär angeordnete Fibrome, die schließlich konfluierten. Die einzelnen Fibrome waren sehr hart, blaß, mattweiß, gelblich, abgerundet, glatt, von 1—2 mm im Durchmesser und saßen an den Follikeln. Im Gesicht und an den Armen entwickelte sich durch Konfluenz der harten Knötchen eine sklerodermieartige Verdickung der Haut. Mikroskopische Untersuchung: perifollikuläre Fibrome. **Klingmüller** (Kiel).

31) **Nicolas et Favre.** Deux observations pour servir de contribution à l'étude clinique et histologique du xeroderma pigmentosum.

(Ann. de dermat. et de syph. 1906. p. 536.)

Verff. beschreiben einen Fall bei einem 6jährigen Knaben und bei einer 71jährigen Frau (seit 7—8 Jahren bestehend). Die Fälle zeigen das charakteristische Bild: Erytheme, pigmentfreie, narbige und pigmentierte Flecke, Gefäßerweiterungen, verruköse Herde und ulzerierte Karzinomstellen. Die histologische Untersuchung ist ausführlich wiedergegeben. Bei dem Kinde wurden die Epitheliome durch Masern gebessert. Trotzdem halten Verff. die Prognose für ungünstig. Bei der Frau wurde durch Röntgenbestrahlungen Besserung erzielt, die verrukösen Wucherungen gingen zurück, Erythem und Pigmentflecke blieben bestehen.

**Klingmüller** (Kiel).

32) **Wills.** Eighty cases of lupus vulgaris.

(Bristol med.-chir. journ. 1907. Juni.)

W. teilt seine an 80 Fällen von Lupus gesammelten radiotherapeutischen Erfahrungen mit. Die verschiedenen Typen des Lupus verhalten sich in dieser Be-

ziehung sehr verschieden. Ausgedehnte erythematöse Formen waren sehr schwer zu beeinflußen. Im allgemeinen hatte W. bessere Erfolge mit den Röntgenstrahlen als mit Finsenlicht; letzteres ist jedoch bei Lupus nodularis vorzuziehen, während bei hypertrophischen, ulzerierenden, verrukösen und sklerodermatischen Formen die Röntgenstrahlen besser wirken. Rezidive kommen hier wie bei jeder anderen Behandlung vor. Die Röntgentherapie bedingt jedoch den geringsten Gewebsverlust und gewährt die geringste Entstellung von sämtlichen Behandlungsmethoden. An den von der Kleidung bedeckten Körperstellen ist die Exzision unter allen Umständen das beste Verfahren; an anderen Stellen gibt die Röntgentherapie, ergänzt durch Punktion mittels in reine Karbolsäure getauchter Stäbchen, die besten Resultate. Von den 80 Pat. wurden örtlich geheilt 20, erheblich gebessert 15, einigermaßen gebessert (Heilung von Geschwüren usw.) 20, nicht gebessert 6, es rezidivierten 5, 6 starben, 8 unterbrachen die Behandlung. Sämtliche Fälle werden in Tabellenform kurz angeführt. **Mohr** (Bielefeld).

33) **Belot.** Quelques applications de la radiothérapie à la dermatologie.

(Ann. de dermat. et de syph. 1906. p. 591.)

Verf. bespricht in der Soc. franç. de dermat. et de syph. (Sitzung vom 7. Juni 1906) die Heilung folgender Fälle: Neurodermitis circumscripta (Abart des chronischen Ekzems), haselnußgroße, tuberkulöse Geschwulst, zwei Fälle von Acné kéloidienne im Nacken, Epithelioma. **Klingmüller** (Kiel).

34) **Keck.** X rays and high frequency currents for acne rosacea.

(Pacific med. journ. 1907. Mai.)

K. erzielte bei nicht allzu lange bestehenden Fällen von Acne rosacea stets prompten Erfolg nach durchschnittlich 10 Wochen durch Kombination der Röntgenstrahlenbehandlung mit hochgespanntem elektrischen Strom. In der ersten Woche tägliche Sitzung, später 3mal wöchentlich, zunächst Röntgenbestrahlung 5—10 Minuten lang, sofort darauf Anwendung des elektrischen Stromes für die gleiche Zeitdauer. Nach 10—15 Sitzungen wird die Haut trocken, blaßt ab und schält sich meist. **Mohr** (Bielefeld).

35) **Clarke.** Cases illustrating the more unusual complications of pneumonia.

(Bristol med.-chir. journ. 1907. Juni.)

C. teilt eine Anzahl von Pneumoniefällen mit, in denen u. a. auch chirurgisch interessante Komplikationen auftraten. Bei zwei Geschwistern, 9- bzw. 4jährigen Kindern, kam es im Verlaufe der Pneumonie zu allgemeiner Pneumokokkeninfektion mit besonderer Lokalisation im Bauch; im ersten Falle brach ein Abszeß oberhalb des Nabels spontan durch; im Eiter Pneumokokkus in Reinkultur. Durch Inzision unterhalb des Nabels wurde ein zweiter großer, allseitig abgekapselter Bauchabszeß eröffnet; Heilung. Auch bei dem zweiten Kinde wurde ein großer, abgegrenzter Abszeß durch Inzision oberhalb des Nabels eröffnet, worauf rasche Heilung erfolgte; im Abszeßeiter Pneumokokken. Das klinische Bild war im ersten Falle ganz das einer tuberkulösen Peritonitis. Bei einem Pat. mit mäßig schwerer Pneumonie, mit gesundem Herzen, ohne Zeichen von Allgemeininfektion trat einige Tage nach der Krise sehr akut eine Thrombose der Vena saphena auf, welche ebenso rasch wieder zurückging. In einem Falle von schwerer Pneumokokkenallgemeininfektion kam es zu Thrombosen in den linken oberflächlichen Armvenen. Bei einem 8jährigen, früher völlig gesunden Kinde trat gleichzeitig mit der Pneumonie eine schmerzhafte Schwellung, Rötung und Erguß im Ellbogengelenk auf; Inzision ergab keinen Eiter, jedoch schwoll das Gelenk ab. Das anfänglich ankylotische Gelenk wurde im Laufe der nächsten Monate wieder völlig frei beweglich. **Mohr** (Bielefeld).

36) **E. Wolff.** Über Lungenkomplikationen nach operativen Eingriffen mit einem statistischen Beitrag aus der kgl. chirurgischen Klinik in Königsberg.

(Deutsche Zeitschrift für Chirurgie Bd. LXXXVIII. p. 71.)

Der erste allgemeine Teil der Arbeit bringt eine gute Übersicht der in der neueren Literatur über Lungenkomplikationen nach Operationen niedergelegten Erfahrungen. (Literaturverzeichnis von 29 Nummern zum Schluß der Arbeit.) Es folgt eine statistische Berichterstattung zur Sache aus der Königsberger Klinik, die sich auf 3162 Operationen erstreckt und deren Ergebnis größtenteils aus folgender Tabelle erhellt:

| Lungenerkrankung | Äther (1806 Operationen) | Äther und Chloroform (744 Operationen) | Chloroform (532 Operationen) | Gesamtoperationen 3082 |
|---|---|---|---|---|
| Bronchitis | 47 = 2,6% | 36 = 4,6% | 9 = 1,7% | 92=3,0% |
| Bronchopneumonie | 15 = 0,83% | 19 = 2,4% | 7 = 1,3% | 41=1,33% |
| Kruppöse Pneumonie | 10 = 0,55% | 2 = 0,27% | 3 = 0,57% | 15=0,48% |
| Hypostatische Pneumonie | 4 = 0,22% | — | 1 = 0,18% | 5=0,16% |
| Embolische Pneumonie | 3 = 0,16% | 1 = 0,14% | 1 = 0,18% | 5=0,16% |
| Embolischer Infarkt | 3 = 0,16% | 5 = 0,67% | 2 = 0,37% | 10=0,32% |
| Lungenembolie | 4 = 0,22% | 2 = 0,27% | — | 6=0,2% |
| Abszeß | 2 = 0,11% | 1 = 0,14% | — | 3=0,1% |
| Gangrän | 1 = 0,055% | 1 = 0,14% | — | 2=0,063% |
| Tuberkulose | 3 = 0,16% | 3 = 0,4% | 1 = 0,17% | 7=0,23% |
| Pleuritis | 4 = 0,22% | 2 = 0,27% | — | 6=0,2% |
| Summa | 96 = 5,3% | 72 = 9,8% | 24 = 4,5% | 192=6,23% |
| In direktem Zusammenhang mit Narkose (und Operation) | 58 = 3,2% | 36 = 4,6% | 10 = 1,9% | 104=3,4% |

Die geringste Prozentzahl wiesen also die mit Chloroformnarkose gemachten Operationen auf. Weiter interessiert die verhältnismäßig erhebliche Menge der Lungenerkrankungen nach Bauchoperationen:

| | Lungenkomplikationen nach | | | | | |
|---|---|---|---|---|---|---|
| | Bauchoperationen, inkl. Hernien | | | anderen Operationen | | |
| Äther | 11,3%, | Pneumonie | 3,83% | 2,3%, | Pneumonie | 0,75% |
| Äther und Chloroform | 20,0%, | » | 6,9% | 6,5%, | » | 2,0% |
| Chloroform | 9,0%, | » | 4,0% | 1,8%, | » | 1,2% |
| Gesamtoperationen | 13,4%, | » | 4,91% | 3,5%, | » | 1,32% |

Männer waren häufiger betroffen (141) als Weiber (51), wohl weil bei ihnen infolge ihrer Beschäftigung sowie wegen Tabak und Alkohol Bronchitis häufiger ist. Auch zeigte sich die Lungenerkrankung häufiger rechts als links. Die 3082 Operationen hatten eine Mortalität von 158 = 3,2%. Dabei hatte die Lungenkomplikation eine Beteiligung an der Todesursache in 45 Fällen = 1,1% sämt-

licher Operationen und 45% der Lungenkomplikationen. Bei 88 Operationen, die mit Lumbalanästhesie gemacht wurden, kam es bei 17 Fällen mit Bauchhöhlenöffnung 1mal zu Bronchitis, 1mal zu hypogastrischer Pneumonie. Bei dem Rest der Fälle sind notiert 1mal embolischer Infarkt, 1mal tödliche Lungenembolie, beide nach Sectio alta. Mit Lokalanästhesie sind 78 Operationen gemacht. Bei 9 Operationen mit Eröffnung des Bauchfells fand sich 1mal Bronchitis, 1mal Bronchopneumonie, beide nach inkarzerierten Hernien, 1mal frische Thromben in den Arterienästen des rechten unteren Lungenlappens. Bei den übrigen Fällen fand sich 1mal Bronchitis, 1mal Aspirationspneumonie, 1mal embolische Pneumonie und 1mal Lungenembolie. **Meinhard Schmidt** (Cuxhaven).

37) **A. A. Opokin.** Die Pneumotomien in Rußland. Vorläufige Mitteilung.

(Russki Wratsch 1907. Nr. 24.)

Die Arbeit ist das Resultat einer Sammelstatistik. Die Fälle verteilen sich wie folgt:

| | Zahl der Fälle | Geheilt | Gestorben | Sterblichkeit in % |
|---|---|---|---|---|
| Akute einfache Eiterungen | 21 | 18 | 3 | 14,29 |
| Chronische einfache Eiterungen | 18 | 14 | 4 | 22,22 |
| Fremdkörpereiterungen | 5 | 3 | 2 | — |
| Akute gangränöse Abszesse | 19 | 12 | 7 | 36,8 |
| Chronische gangränöse Abszesse | 22 | 16 | 6 | 27,27 |
| Bronchitis gangraenosa u. Lungensklerose | 1 | 1 | — | — |
| Bronchoektasie | 12 | 5 | 7 | 58,33 |
| Echinokokkus | 12 | 10 | 2 | 16,66 |
| Tuberkulose | 4 | 2 | 2 | — |
| Summa: akute Fälle | 40 | 30 | 10 | 25 |
| chronische Fälle | 45 | 33 | 12 | 27,33 |
| Im ganzen | 114 | 81 | 33 | 28,95 |

(Einen weiteren Fall kann Ref. anreihen: akuter Lungenabszeß nach eitriger Appendicitis, Pneumotomie, Drainage, Heilung.)

**Glückel** (Wel. Bubny, Poltawa).

38) **Battle.** Traumatic rupture of the intestine.

(Edinb. med. journ. 1907. Juni.)

Während des Zeitraumes von 1887—1906 einschließlich wurden im St. Thomas-Hospital zu London 30 Fälle traumatischer Dünndarmzerreißungen beobachtet, von denen 25 operiert werden konnten. Von diesen 25 Operierten wurden 6 geheilt, die übrigen starben. Von den Geheilten waren zwei 6 Stunden nach der Verletzung operiert, während bei den übrigen bereits eine längere Zeit, ja bei einem bereits 15 Stunden verstrichen waren. — Verf. berichtet ausführlicher über fünf Fälle, von denen nur einer durch die Operation gerettet werden konnte, und weist mit Recht auf die differentialdiagnostischen Schwierigkeiten hin, die vielfach vorliegen. Für ein sehr wichtiges Symptom der Darmruptur wird außer den sonstigen Erscheinungen einer intraperitonealen Verletzung (Chok, lebhafte Schmerzen im Leibe, Auftreibung des Bauches, Erbrechen) die starke Spannung der Bauchmuskulatur angesehen, die sich gewöhnlich bereits eine Stunde nach der Verletzung

einstellt. Die Aussichten der Operation hängen ab von der Zeit des Eingriffes; je früher operiert werden kann, desto bessere Aussichten auf Erfolg. Wenn irgend möglich soll nach Anfrischung der Wundränder das Loch im Darm vernäht und nicht erst ein Kunstafter angelegt werden. Nach der Statistik von Curtis fand sich die Rupturstelle im Duodenum in 6 Fällen; im Jejunum in 44; Ileum 38; an anderen Stellen 21; im Dickdarm 4. Nach der Statistik des St. Thomas-Hospitals (1887—1906) im Duodenum 4; Jejunum 10; Ileum 11; Dickdarm 5.

**Jenckel** (Göttingen).

39) **Stern und Dolan.** Kasuistischer Beitrag zur chirurgischen Behandlung der durch stumpfe Gewalt verursachten Unterleibsverletzungen.

(Berliner klin. Wochenschrift 1906. Nr. 51.)

Von 160 durch stumpfe Gewalt herbeigeführten nicht operierten Bauchverletzungen heilten 11 nur durch Verklebungen des Netzes, 7 nach Eröffnung eines Kotabszesses; 3mal Bildung eines Kotabszesses, der sich spontan öffnete.

Verff. teilen zwei operierte Fälle mit: Der erste, 9 Stunden nach dem Trauma operiert, zeigt eine 50pfennigstückgroße Durchlöcherung am Dünndarme; bereits seropurulente Peritonitis. Übernähung. Ausspülung der Bauchhöhle. Drainage. Tod nach 43 Stunden. Der zweite Pat., 4 Stunden nach der Verletzung operiert, hatte auch bereits seropurulente Peritonitis und die gleiche Verletzung neben einer Durchlöcherung des Blinddarmes. Naht, Auswaschung der Bauchhöhle, Drainage. Heilung.

Die Arbeit schließt mit dem Resümee des Flint'schen Vortrages:

1) Irgendeine Gewalteinwirkung auf das Abdomen, direkt oder indirekt, kann mit innerer Verletzung des Darmes verbunden sein.

2) Eine Laparotomie ist gerechtfertigt in Fällen mit deutlicher Rigidität der Muskulatur.

3) Eine Operation ist unbedingt nötig, wenn außer Rigidität Schmerz, Empfindlichkeit, Erbrechen, Chok oder andere intraabdominelle Symptome vorhanden sind.

4) Fälle, die nicht operiert werden, sind fast immer verloren.

5) Die Wichtigkeit der Frühoperation kann nicht stark genug betont werden.

6) Augenblicklich ist die Mortalität 75—80%.

7) Wenn ein größerer Teil der Verletzten früh operiert werden wird, wird die Mortalität viel geringer werden.

8) Es ist gefährlich, auf das Verschwinden der Leberdämpfung zu warten; denn dann ist der Pat. auch bei der Operation verloren. **Langemak** (Erfurt).

40) **F. H. Jackson.** A case of perforative appendicitis caused by a foreign body.

(New York med. record 1906. Oktober 20.)

J. operierte einen 23jährigen Mann, der unter heftigsten Schmerzen mit der Diagnose Exazerbation einer chronischen Appendicitis in seine Behandlung kam.

Bei Eröffnung des Bauchfells ergab sich eine große Quantität blutigen Serums. Das Netz war hochgradig infiziert, mit dem Blinddarm verklebt und umschlang vollständig den Wurmfortsatz. Durch das Netz konnte man einen spitzen Gegenstand durchfühlen. Mit einer Klemme ließ sich eine 5/4 Zoll lange starke Fischgräte entfernen. **Loewenhardt** (Breslau).

38) **Rudneff.** Appendicitis und Fremdkörper.

(Chirurgia 1907. Nr. 123 u. 124. [Russisch.])

Im Anschluß an einen Fall bringt R. eine ganz unbrauchbare Statistik über Fremdkörperfunde im Wurmfortsatz; sie ist Arbeiten entnommen, die zum Teil 5—7 Jahre zurückliegen.

Verf.s Fall ist allerdings sehr bemerkenswert. Ein 25jähriger junger Mann hatte 1904, 1905 und 1906 Anfälle gehabt und Beschwerden nachbehalten, die zur

Intervalloperation Veranlassung gaben. Schnittführung nach Roux. Der in die Wunde sich vordrängende Wurmfortsatz war 8 cm lang, an seiner Basis frei, am Ende kolbig verdickt und ringsum mit dem Netz verklebt. Nach Lösung der Verklebungen wurde eine Fischgräte sichtbar, die den Wurmfortsatz durchbohrt hatte und 1 cm weit in den Bauch herausragte. Umschriebene Peritonitis. Abtragung des Wurms. Heilung per primam. Im Wurm lag ein Kotstein, dessen Kern eine zweite Fischgräte einnahm. **Oettingen** (Berlin).

42) **Sykoff.** Appendicitis durch Oxyuren.

(Chirurgia 1907. Nr. 123 u. 124. [Russisch.])

Zwei Fälle, die nach einigen leichten Anfällen im Intervall operiert wurden. Im ersten war der Wurmfortsatz cystisch verändert, in der Cyste fanden sich einige Oxyuren; im anderen Falle war der Wurmfortsatz mit fibrinösen Auflagerungen bedeckt; auch in ihm fanden sich über ein Dutzend Oxyuren.

Verf. geht zu weit, wenn er ein besonderes klinisches Bild »Appendicitis durch Oxyuren« aufstellen will; denn einerseits kann er außer einer Leichtigkeit des Anfalles und seiner häufigen Wiederholung keine anderen prägnanten Symptome angeben, andererseits ist der Befund von Oxyuren im Wurm keineswegs selten. (Still, Brit. med. journ. 1899, fand bei 200 Kindersektionen 25mal Oxyuren im Processus vermiformis.) In beiden Fällen S.'s scheint die ätiologische Bedeutung des Befundes nicht einwandsfrei nachgewiesen; ein Zufall dürfte wahrscheinlicher sein. Wichtig wäre vielleicht Fall I, wo um die Oxyuren sich die Cyste gebildet hatte, doch fehlen hier die Angaben über die Struktur der Cyste.

**Oettingen** (Berlin).

43) **J. G. Sheldon.** The preappendicitis state.

(New York med. record 1907. Mai 4.)

Nach S.'s Erfahrung geht jedem Anfall von Appendicitis eine Gesundheitsstörung voran, ein Stadium, das sich durch intermittierende diffuse, leichte Leibschmerzen, in $^3/_4$ der Fälle durch Verstopfung, bei einigen durch bemerkenswerte Spannung des Bauches und durch leichte Druckempfindlichkeit über dem Wurm charakterisiere. 18 Kranke hatten diese Symptome 3—12 Monate vor dem Auftreten des Anfalles. Die Krankheit stellte sich daher eigentlich immer als ein chronisches Leiden mit akuten Exazerbationen der Symptome dar.

**Loewenhardt** (Breslau).

44) **Toussaint.** Perforation intestinale, avec adénopathie suppurée du mésentère, au cours de la fièvre typhoïde.

(Bull. et mém. de la soc. de chir. de Paris T. XXXII. p. 513.)

T. operierte 24 Stunden nach dem Auftreten von Perforationserscheinungen des Darmes einen seit 10 Tagen an Typhus kranken Soldaten. Das Vorhandensein eines schmalen Dämpfungsstreifens oberhalb der Leistenbänder und starker Blasentenesmen bei leerer Blase hatten trotz eines enormen Meteorismus einen Erguß im kleinen Becken schon vor der Operation feststellen lassen. Neben der im unteren Ileum sitzenden Perforation, die durch Naht geschlossen wurde, fanden sich zwei walnußgroße, fluktuierende Drüsen im Mesenterium, die an dem der Perforationsstelle entsprechenden Teile des Mesenterialfächers gelegen waren. Bei dem 36 Stunden nach der Operation erfolgten Tode hatten sie kaum mehr Mandelgröße und enthielten im Innern eingedickten Eiter.

T. stellt die in der Literatur bekannten Fälle von tödlichem Ausgange durch Peritonitis nach Durchbruch vereiterter Mesenterialdrüsen zusammen und leitet aus ihnen die Forderungen ab: 1) Bei vergeblichem Suchen nach einer Darmperforation bei vorhandener, akut entstandener Peritonitis auch das Mesenterium auf einen etwa vorhandenen Drüsenabszeß abzusuchen, und 2) bei der Operation (auch der Appendicitis!) etwa bemerkte geschwollene und fluktuierende Gekrösdrüsen sofort mit zu entfernen, zumal da die stumpfe Ausschälung solcher Drüsen nach Spaltung des Peritonealüberzuges schnell und leicht ausführbar sei.

**Thümer** (Chemnitz).

45) **L. P. Marjantschik.** Zur Frage von der Inkarzeration und Entzündung des Wurmfortsatzes in Leistenbrüchen.

(Russki Wratsch 1907. Nr. 22.)

Bäcker, 76 Jahre alt, trägt seinen rechtsseitigen Bruch 43 Jahre lang. Einklemmung vor 5 Tagen. Täglich 2—3mal flüssiger Stuhl, kein Erbrechen. Bruch 1½faustgroß. Guter Allgemeinzustand. Operation erst nach 2 Tagen gestattet. Aus dem Bruchsack entleeren sich 2 Eßlöffel dicken, gelbgrünen, ichorösen Eiters mit starkem Geruch. Der eingeklemmte Wurmfortsatz sieht wie eine Dünndarmschlinge aus. An der hinteren Fläche in der Nähe der Spitze, eine 3 mm weite Perforationsöffnung. Einklemmungsfurche an der Stelle, wo der Fortsatz aus dem Blinddarm entspringt, 1 cm nach unten und links. Resektion des Wurms, Jodoformgazetampon in die Bauchhöhle. Verlauf ohne Komplikationen; nach 5 Wochen entlassen; 3 Monate später Vorwölbung der Narbe. Der entfernte Wurmfortsatz war 18 cm lang, 2 cm dick, läßt kaum eine Sonde durch: an der Spitze ist die Lichtung weiter, hier fand man drei Darmsteine: der eine erwies sich als ein 1 cm großes Stück Knochen, die beiden anderen, kirschkerngroß, hatten sich um Eierschalen gebildet. Gekröse des Prozesses 4 cm breit.

Vor der Operation dachte man an Netzeinklemmung. Die Temperatur war normal, keine Darmperistaltik, Winde gingen ab, Puls gut, keine äußeren Entzündungserscheinungen am Bruch selbst; also nichts ließ auf Appendicitis schließen.

**E. Gückel** (Wel. Bubny, Poltawa).

46) **Poenaru-Caplescu** (Bukarest). Rechtsseitige Inguinalhernie und gangränöse Appendicitis. Operation. Heilung.

(Spitalul 1907. Nr. 11 u. 12.)

Der betreffende 76jährige Mann wurde ins Krankenhaus mit einem eingeklemmten rechtsseitigen Leistenbruch gebracht. Es bestanden aufgetriebener Bauch, Schmerz in der rechten Fossa iliaca, Aufstoßen und Erbrechen. Während der Vorbereitungen für die Operation ging der etwa faustgroße Bruch zurück, es wurde aber beschlossen, trotzdem die Radikaloperation vorzunehmen. Bei Eröffnung des Sackes entleerte sich eine gelbliche, eitrige Flüssigkeit, auch zeigten sich einige mit Pseudomembranen bedeckte Dünndarmschlingen. Es wurde nun eine Laparotomia iliaca vorgenommen, und da zeigte es sich, daß der Wurmfortsatz an seiner Basis eine unregelmäßige, gelblich belegte Perforationsöffnung darbot. Nach seiner Entfernung und Naht der Stelle, Reinigung der Darmschlingen und des Douglas von Pseudomembranen und eitriger Flüssigkeit wurde die Bauchwunde geschlossen und ein Drain eingelegt. Trotzdem dieser Eingriff unter möglichst ungünstigen Bedingungen vorgenommen worden war, konnte doch Heilung erzielt und der Kranke nach 4 Wochen in bestem Zustande entlassen werden.

**E. Toff** (Braila).

47) **H. Iselin.** Von den Zwerchfellverletzungen und ihren Folgen, den Zwerchfellhernien.

(Deutsche Zeitschrift für Chirurgie Bd. LXXXVIII. p. 150.)

Die sehr fleißige Arbeit berichtet über das einschlägige Beobachtungsmaterial der Baseler Klinik seit dem Jahre 1900 (sechs operativ behandelte Zwerchfellstiche, eine Zwerchfellzerreißung und ein operierter geheilter Zwerchfellbruch), gibt außerdem aber eine vollständige Zusammenstellung der gesamten in der Literatur veröffentlichten, zur Sache gehörigen Beobachtungen.

Die sechs Stichverletzungen nahmen in fünf Fällen einen vorzüglichen Verlauf. Die Behandlung bestand in Erweiterung der vorhandenen Thoraxstichwunde mit Rippenresektion, dann Unterbindung des etwa vorgefallenen Netzes, Untersuchung des Zwerchfelles und Naht seiner Wunde. Der sechste Fall wurde ähnlich behandelt, endete aber tödlich infolge von einer Pankreaswunde. Seine eigenen Fälle mitgerechnet verfügt I. über ein Gesamtmaterial von 90 Fällen frischer operierter Zwerchfellverletzungen. Der operative Nahtverschluß der Zwerchfellwunden ist

stets vorzunehmen, da spontane Heilung derselben erfahrungsgemäß nicht erwartet werden kann und die ungeheilten Risse das Entstehen von Hernien herbeiführen. Zur Operation genügt auf der rechten Seite meist der Schnitt am Thorax, links muß, falls komplizierende Verletzungen von Baucheingeweiden als möglich anzunehmen sind, auch die Bauchhöhle untersucht werden, am besten durch Schnitt parallel dem Rippenrande. Der bei der Operation gesetzte Pneumothorax ist wenig gefährlich, Lungenkomplikationen nach derselben ziemlich selten.

Der von I. beigebrachte Fall von Zwerchfellriß mit tödlichem Ausgange war durch eine Überfahrung von der Straßenbahn herbeigeführt. I. bespricht die einschlägige Literatur und stellt selbst in einer Tabelle 33 von ihm gesammelte Fälle zusammen, in denen der Riß 31mal links und nur 2mal rechts saß, ein Verhalten, das auf den Schutz, den rechterseits die Leber gibt, zu beziehen ist. Die Zerreißungen entstehen durch Brust- und Bauchkompression infolge großer stumpfer Gewalten, durch Stürze, Verschüttungen, Überfahrungen, Pufferverletzung usw. Oder es handelt sich um eine plötzliche Steigerung des intrathorakalen Druckes, der in seltenen Fällen schon durch Erbrechen zustande kommen kann. Von vier bislang bekannten operierten Rupturen heilten zwei. Die sehr schlechte Prognose dieser Verletzungen läßt häufigere Vornahme der Operation erwünscht erscheinen.

Bei dem operierten Zwerchfellshernienfall endlich handelte es sich um einen 25jährigen Landwirt, der vor 2 Jahren, als er sich einem scheu gewordenen Pferde in die Zügel warf, ein schweres Trauma erlitten hatte, Rippenbrüche mit peritonitischen Erscheinungen, woran er lange krank gelegen hatte. Jetzt war er mit heftigen Leibschmerzen links oben vor 8 Tagen erkrankt und bot die Erscheinungen des Ileus dar. Bei der Laparotomie mußten, um das Hindernis zu finden, zahlreiche Dünndärme eventriert werden, wonach man sah, daß das Colon transversum in einem Schlitz des Zwerchfells verschwand. Da es sich nicht aus der Pleurahöhle herausziehen ließ, vergrößerte man durch Debridement die Bruchpforte so weit, daß die Einklemmung behoben ward. Guter Verlauf, doch wurde der genesene Mann $2^1/_2$ Monate später wiederum von Ileus befallen, der, wie die jetzige Operation zeigte, durch eine Dünndarmverwachsung mit Darmknickung verursacht war und durch Trennung des Verwachsungsstranges geheilt wurde. Seitdem ist der Mann 3 Jahre lang ganz gesund und arbeitsfähig.

Das auch zu diesem Falle gesammelte, sonst in der Literatur publizierte gleichartige kasuistische Material beläuft sich auf 24 operierte Hernien, deren Krankengeschichten mitgeteilt werden. Alle Brüche saßen links; 17mal ist in der Vorgeschichte ein Trauma angegeben. In 11 Fällen war vor der Operation schon die richtige Diagnose gestellt. Von den Operierten sind 8 genesen, darunter 6 radikal, 2 nicht radikal operiert. Die Operation fand statt mittels Thorakotomie 4mal mit einer Genesung, 20mal mittels Laparotomie mit 6 Genesungen. Die laparotomische Operation verdient den Vorzug. Die Prognose hängt übrigens weniger von der operativen Methode als vom Zustande der Baucheingeweide und vom Allgemeinbefinden ab. Die Schwierigkeit bei Laparotomie wegen Ileus aus unbekannter Ursache diese zu finden zeigen 10 auch beigebrachte Fälle ergebnisloser Laparotomie, bei der die Hernie nicht erkannt ist. Weitere Angaben namentlich betreffs Diagnose mögen in dem inhaltsreichen Original eingesehen werden, dem ein Literaturverzeichnis von 16 Nummern beigegeben ist.

**Meinhard Schmidt** (Cuxhaven).

---

**Berichtigung.** P. 973 Z. 19 v. u. lies »ungewöhnlicher« statt gewöhnlicher.

---

Originalmitteilungen, Monographien und Sonderdrucke wolle man an *Prof. E. Richter* in Breslau (Kaiser Wilhelmstraße 115), oder an die Verlagshandlung *Breitkopf & Härtel*, einsenden.

Für die Redaktion verantwortlich: Geh. Med.-Rat Prof. Dr. E. Richter in Breslau.
Druck und Verlag von Breitkopf & Härtel in Leipzig, Nürnbergerstraße 36/38.

# Zentralblatt

für

# CHIRURGIE

herausgegeben

von

**K. Garrè,** in Bonn, **F. König,** in Berlin, **E. Richter,** in Breslau.

Vierunddreißigster Jahrgang.

Wöchentlich eine Nummer. Preis des Jahrganges 20 Mark, bei halbjähriger Vorauszahlung. Zu beziehen durch alle Buchhandlungen und Postanstalten.

**Nr. 36.** Sonnabend, den 7. September. **1907.**



**Inhalt:** **Jenckel,** Zur Frage der retrograden Inkarzeration des Darmes. (Orig.-Mitteilg.) 1) **Ravant,** Die Zerebrospinalflüssigkeit bei hereditärer Syphilis. — 2) **Diesing,** Lepra. — 3) **Stich, Makkas, Towmann,** Zur Gefäßchirurgie. — 4) **Castruccio,** Bruch des Kahnbeins. — 5) **Langemak,** Dupuytren'sche Fascienkontraktur. — 6) **Decref,** Die Röntgenbilder des Hüftgelenks. — 7) **Reich,** Gritti'sche Amputation. — 8) **Sacchi,** Kniescheibenbruch. — 9) **Tavel,** Thrombosierung der Varicen.

10) **Marmorek,** Zur Tuberkulosebehandlung. — 11) **Hübener,** Pyocyaneussepsis. — 12) **van der Veer,** Zur Lehre der bösartigen Geschwülste. — 13) **Morton,** Trypsin gegen Krebs. — 14) **Gougerot,** Lymphosarkoide. — 15) **Rimann,** Neurofibromatosis congenita. — 16) **Judd,** 17) **Leonard,** 18) **Wickham,** Zur Radiotherapie. — 19) **Coombs,** Angeborene Amyoplasie. — 20) **Mandry,** 21) **Tilmann,** Tetanus. — 22) **Veit,** 23) **Zahradnicky,** Rückenmarksanästhesie. — 24) **Hofmann,** Friedensschußverletzungen. — 25) **Kettner,** Verwundetentransport und -Unterkunft. — 26) **Kümmell,** Hirngeschwulst. — 27) **Moschcowitz,** Trigeminusneuralgie. — 28) **Barr,** Siebbeinzelleneiterungen. — 29) **Fröse,** Mastoiditis. — 30) **Joseph,** Zur Rhinoplastik. — 31) **Engelhardt,** Kieferhöhlengeschwülste. — 32) **Litthauer,** Retropharyngeale Geschwülste. — 33) **Ayer,** Wirbelverrenkung. — 34) **Henschen,** Dornfortsatzbrüche durch Muskelzug. — 35) **Ludloff,** Kreuzbeinbrüche. — 36) **Moty,** Traumatische akute Hydrorachis. — 37) **Böttcher,** Spina bifida. — 38) **Evler,** Geradehalter. — 39) **Parker,** Unterbindung der A. carotis communis. — 40) **Martini,** Kystom der Schilddrüse. — 41) **Caro,** 42) **Pfeiffer,** 43) **Gooding,** Basedow'sche Krankheit. — 44) **Beresnegoffsky,** Struma metastatica. — 45) **Gottstein,** Bronchoskopie. — 46) **Hagenbach-Burckhardt,** Thiosinamin bei Narbenbildung der Speiseröhre. — 47) **Villard** und **Mouriquand,** Brustkrebs.


## Zur Frage der retrograden Inkarzeration des Darmes.


Von

Privatdozent Dr. **Jenckel** in Göttingen.


Die auffällige Erscheinung, daß in vielen Fällen einer Inkarzeration »zweier Darmschlingen im Bruch« die in die freie Bauchhöhle hineinragende, mehr oder weniger lange Verbindungsschlinge allein schwere Veränderungen aufweist, hat zu den verschiedensten Theorien Veranlassung gegeben. Klauber, Pupovac, Haim und Jäckh nehmen an, daß eine Strangulation des Mesenteriums der Verbindungsschlinge durch den Bruchring in allen derartigen Fällen vorliege. Mit anderen Worten, man stellt sich vor, daß das Mesenterium der

Zwischen- oder Verbindungsschlinge zweimal — bruchwärts und dann wieder bauchwärts — den Bruchring passiert habe. Langer glaubt nach den anatomischen Beschreibungen der Gefäßversorgung des Darmes, daß eine retrograde Inkarzeration möglich ist, selbst wenn das Mesenterium der Verbindungsschlinge nicht mit eingeklemmt wird, da die Gefäße an diesen Darmteilen einfache, aber weitläufige Bogen bilden, welche nahe am Darm liegen, so daß die Ausschaltung einiger Anastomosenbahnen nach der einen Seite hin genügt, um schwere Ernährungsstörungen am Darme hervorzurufen.

Lauenstein kommt auf Grund seiner Experimente, die mit den von mir angestellten sich decken, zu dem Resultat, daß die oben erwähnten Ansichten für die meisten Fälle nicht zutreffen können, da die Umschnürung zweier Darmschlingen und des Mesenteriums der inneren Verbindungsschlinge nur dann erreicht werden kann, wenn die Verbindungsschlinge äußerst kurz ist. Ist sie beim menschlichen Darme länger als 8 cm, so gelingt die Abschnürung des Mesenteriums überhaupt nicht mehr; in diesem Falle bleibt der Verlauf der Mesenterialgefäße immer unbeeinträchtigt. Mit Recht folgert Lauenstein aus dieser Tatsache, daß es sich in keinem der Fälle von Klauber, Haim, Jäckh um eine doppelte Einschnürung des Mesenteriums der Verbindungsschlinge habe handeln können, da ja letztere viel zu lang war; denn sie betrug im Falle Klauber 25 cm, Haim 20 cm, Jäckh 60—70 cm.

Über die eigentliche Entstehung derartiger retrograder Inkarzerationen des Darmes vermag sich jedoch auch Lauenstein keine klare Vorstellung zu machen.

Wenn ich es nun versuche, meine Ansicht über die Genese dieser Erkrankung in folgendem klarzulegen, so ist der Grund darin zu suchen, daß ich Gelegenheit hatte, ein Darmpräparat der chirurgischen Klinik zu untersuchen, das bei der Beseitigung einer nach Bruch-einklemmung entstandenen Kotfistel durch Resektion der angrenzenden Darmschlingen gewonnen wurde. Ich habe diesen Fall, bei dem sich neben einer Obliteration der Zwischenschlinge sekundär ein Blindverschluß (Atresie) der Darmschenkel ausgebildet hatte, in einer demnächst in der Deutschen Zeitschrift für Chirurgie erscheinenden Arbeit über »Atresia acquisita intestini« mit verwandt und darin auch kurz die Frage der Entstehung solcher Brüche gestreift und möchte hier nur das Wesentliche hervorheben.

Aus allen publizierten Fällen geht hervor, daß das Bruchleiden schon längere Zeit, oft viele Jahre hindurch bestand, mithin ein alter Bruch mit relativ weiter Bruchpforte vorlag, der früher entweder durch ein Bruchband zurückgehalten war oder sich nach dem Austreten stets wieder reponieren ließ. Auch Fall 1 von Lauenstein bildet meines Erachtens hiervon keine Ausnahme, obwohl nach der Anamnese — Pat. war Pole und der deutschen Sprache nicht mächtig — der Bruch plötzlich entstanden sein soll; denn Lauenstein nimmt für diesen Fall selbst an, daß der sehr weite Bruchsack von Kindheit

an bestanden habe. Außerdem dürfte die Bruchpforte bei einem frisch entstandenen Leistenbruch nicht gleich so weit sein, daß zwei Schlingen auf einmal vorfallen können, wie Lauenstein sich ja den Entstehungsmodus denkt. Ich nehme daher auch für diesen Fall an, daß ein alter Bruch vorlag, um den es sich auch in sämtlichen anderen Fällen handelte.

Zweitens geht aus allen Beobachtungen hervor, daß nach dem Eintreten der Beschwerden Taxisversuche, entweder seitens der Pat. selbst, oder aber durch den Arzt resp. im Krankenhause gemacht wurden. Daß derartige Versuche vielfach nicht schonend ausgeführt wurden, längere Zeit hindurch dauerten, manchmal noch in Narkose stattfanden, erhellt ebenfalls aus den Berichten. Lauenstein weist die Ansicht, wonach die Bildung solcher drei Schlingen aus einer einzigen Schlinge auf die Taxisversuche zurückzuführen sei, mithin ursprünglich nur eine Dünndarmschlinge im Bruchsack gelegen habe, deren mittlerer Teil resp. deren Kuppe durch die Repositionsmanöver in das Abdomen zurückgeschoben wurde, von der Hand, da nach der Einklemmung einer Schlinge nicht so viel Raum innerhalb des Einschnürungsringes bestehen bleibe, daß eine Darmschlinge von außen nach innen noch hindurchgepreßt werden könne. Bedenken wir jedoch, daß es sich bei derartigen Inkarzerationen ausnahmslos um alte Brüche mit relativ weiter Bruchpforte gehandelt hat, so liegen die Aussichten für eine solche Reposition und Bildung der Zwischenschlinge wesentlich anders, als Lauenstein annimmt. Daß bei einer festen Einklemmung neben den beiden im Bruchring liegenden Schlingen eine weitere dritte Schlinge durch den Bruchring hindurch nicht in die freie Bauchhöhle zurückgeführt werden kann, glaube auch ich; aber man muß doch in Betracht ziehen, daß mit dem Beginn der Repositionsversuche auch ganz andere Verhältnisse innerhalb des Bruchringes und des Bruchsackes geschaffen werden können. Es ist wohl denkbar, daß durch die Repositionsversuche die Einklemmung der im Bruchsack befindlichen einen Schlinge gelöst, und weiterer Darm namentlich vom aboralen Teil in den Bruchsack hineingezogen wird; auch kann ich mir wohl vorstellen, daß unter solchen Verhältnissen bei relativ weiter Bruchpforte nach Lösung der Inkarzeration die mehr oder weniger bereits veränderte Schlinge durch weiteres Stopfen eingestülpt und neben beiden Schlingen durch die Bruchpforte in die Leibeshöhle geschoben werden kann. Auf diese Weise gelingt es nicht nur, einen kurzen Darmabschnitt »retrograd« zu stellen, sondern bei weiterem Vorziehen der beiden Seitenschlingen und andauerndem Hineinstopfen des mittleren Teiles soviel Darm in den Bruchsack hineinzuholen, daß hier völlig normale Schlingen bei der Herniotomie sich finden würden, während das vorher im Bruchsack liegende und dort eingeklemmte Darmstück in verschiedener Länge in der freien Bauchhöhle als Zwischenschlinge liegt. Daß bei diesem Reponieren der Mittelschlinge ganz gut zum zweitenmal eine Einklemmung im Bruchring

eintreten kann, dürfte nicht weiter auffallend sein. Die Veränderungen an der Verbindungsschlinge glaube ich demnach einmal auf die mehr oder weniger feste und lange dauernde erste Inkarzeration der einen Schlinge im Bruchsack beziehen zu müssen, dann aber hauptsächlich auf die nach Lösung der Einklemmung ausgeführten sehr kräftigen Taxisversuche. Die subserösen Blutungen, die innerhalb weniger Stunden auftretenden schweren Veränderungen am Darm und Mesenterium der Mittelschlinge, die Verletzung der Darmwand selbst (Fall 4 Lauenstein) sind Folgen der überaus kräftigen Taxisversuche.

Es ist ja von vornherein unwahrscheinlich, daß in eine, wenn auch weite Bruchpforte zwei Schlingen auf einmal fallen und dort in dieser Lage eingeklemmt werden; dann müßte man auch jedesmal erwarten, daß die in ihrer Ernährung viel mehr bedrohten Bruchsackschlingen größere Veränderungen aufweisen, als die Zwischenschlinge, deren Mesenterium ja meistens frei von Druck bleibt und nur in einer Kürze der Schlinge unter 8 cm etwa doppelt abgeschnürt werden kann. Tierexperimente haben mir stets bewiesen, daß die peripher von der Abschnürung gelegenen zwei Schlingen bedeutend stärkere Einklemmungserscheinungen bieten, als das Verbindungsstück, daß an letzterem stets spät Veränderungen auftreten, ja wenn eine lange Schlinge vorliegt, kaum solche nachweisbar sind.

Demnach handelt es sich meiner Meinung nach bei der retrograden Inkarzeration um Artefakte, durch brüske Taxisversuche hervorgerufen. Die erste Inkarzeration einer einzigen Schlinge wird dabei gehoben, durch Stopfen und Kneten, die maltraitierte Schlinge mit ihrer Kuppe durch die relativ weite Bruchpforte in die Bauchhöhle gepreßt, während von beiden Seiten, besonders vom aboralen Teil, Darm in den Bruchsack nachgezogen wird. So kann es kommen, daß innerhalb des Bruchsackes wenig veränderte Schlingen liegen, während die ursprünglich im Bruche gelegene, veränderte mittlere Partie in die freie Bauchhöhle mehr oder weniger lang hineinragt und dort die Symptome innerer Einklemmung verursacht.

## Literatur:

Haim, Über retrograde Darminkarzeration. Zentralblatt für Chirurgie 1906. Nr. 35. p. 950.

Jäckh, Über retrograde Inkarzeration des Darmes. Deutsche Zeitschrift für Chirurgie Bd. LXXXVII. p. 536.

Klauber, Zwei Dünndarmschlingen im eingeklemmten Bruch. Deutsche med. Wochenschrift 1906. Nr. 4. p. 145.

Langer, Über retrograde Inkarzeration des Darmes. Wiener klin. Wochenschrift 1903. Nr. 16. p. 475.

Lauenstein, Über eine seltene Form der Einklemmung des Dünndarmes im Leistenbruch. Chirurgenkongreß 1894.

— Zwei Dünndarmschlingen im eingeklemmten Bruch. Deutsche Zeitschrift für Chirurgie Bd. LXXVII. p. 581.

— Zur Frage der Entstehung der Gangrän der Verbindungsschlinge der »zwei Darmschlingen im eingeklemmten Bruch«. Zentralblatt für Chirurgie 1907. Nr. 25. p. 713.

Manninger, Über retrograde Darminkarzeration. Zentralblatt für Chirurgie 1906. Nr. 39. p. 1064.

Maydl, Über retrograde Inkarzeration der Tuba und des Proc. vermiformis in Leisten- und Schenkelhernien. Wiener klin. Rundschau 1895. Nr. 2 u. 3.

Pólya, Beiträge zur Kenntnis der retrograden Inkarzeration. Wiener klin. Rundschau 1906. Nr. 6.

Pringle, Some cases of hernia which several loops bowel were strangulated in the same sac. Edinb. med. journ. 1906. Juni. p. 513.

Pupovac, Ein Beitrag zur sog. retrograden Inkarzeration. Wiener klin. Wochenschrift 1900. Jahrg. 13. p. 344.

v. Wistinghausen, Zur Kasuistik der retrograden Inkarzerationen. Archiv für klin. Chirurgie 1902. Bd. LXVIII. p. 419.

---

## 1) **Ravant.** Le liquide céphalo-rachidien des hérédo-syphilitiques.

(Annal. de dermatol. et de syphiligr. 1907. p. 81.)

Verf. stellt die Befunde über die Beschaffenheit der Zerebrospinalflüssigkeit bei sekundärer Lues zusammen. Er hebt hervor, daß der Gehalt an Lymphocyten parallel ist den Hauterscheinungen, dagegen nicht parallel den zerebralen Symptomen. Bei tertiärer Lues kann selbst bei ausgebreiteten Fällen die Flüssigkeit normal sein, dagegen ist auffallend, daß bei Perforation des weichen Gaumens häufig und bei Augensymptomen fast immer Veränderungen vorhanden sind. Bei subjektiven nervösen Symptomen klärt die Beschaffenheit der Flüssigkeit über deren luetische Natur auf, ebenso wie sie bei alten Luetikern ohne scheinbare Symptome Aufklärung bringen kann. Verf. hat nun 28 hereditär-syphilitische Kinder untersucht; davon hatten 8 weder auf Haut noch auf Schleimhaut Erscheinungen. Von diesen zeigte nur eins eine schwache Reaktion. Von den übrigen 20 (mit Erscheinungen) hatten 16 eine deutliche Reaktion. Spirochäten konnten nicht nachgewiesen werden. **Klingmüller** (Kiel).

---

## 2) **Diesing.** Die Heilung der Lepra.

(Deutsche med. Wochenschrift 1907. Nr. 20.)

D. tritt für die Anwendung von Jodoformöl bei Lepra ein. Auszuschließen sind jedoch Pat. mit allen Formen von Geisteskrankheiten, Leukämische und Leute mit schlechter Herztätigkeit. Ferner ist es rätlich, zwei Probeinjektionen in Abstand von 2 Tagen zu machen ($^1/_2$ ccm einer 30%igen Emulsion). Die Kur besteht in Injektionen von 2 ccm 15—20 Tage lang. Nach 2wöchiger Pause beginnt eine zweite Kur von derselben Dauer. Bei Injektionsstellen wird die Nachbarschaft der Erkrankungsherde gewählt, und später findet eine Verteilung über den ganzen Körper statt. **Borchard** (Posen).

---

3) **Stich, Makkas, Towmann.** Beiträge zur Gefäßchirurgie. Zirkuläre Arteriennaht und Gefäßtransplantation.

(Beiträge zur klin. Chirurgie Bd. LIII. p. 113.)

Eine historische Übersicht über die Methoden und Erfolge der Gefäßchirurgie lehrt, daß sich hauptsächlich drei Methoden zur zirkulären Vereinigung durchtrennter Blutgefäße im Experimente bewährt haben: die Invaginationsmethode Murphy's, die Prothesenmethode Payr's, und die zirkuläre Naht Carrel's.

Verff. haben gemeinschaftlich auf Garrè's Anregung eine große Anzahl von Versuchen über Gefäßvereinigung angestellt. Erste Voraussetzung war ein zweckmäßiges Instrumentarium: feinste englische Nähnadeln, feinste Seide, mit Tupfermull armierte Klemmen nach Höpfner's Angabe. Bezüglich der Technik mag erwähnt sein: das Gefäß wird ausgedehnt mitsamt dem periadventitiellen Gewebe freipräpariert und letzteres nur an der Nahtstelle entfernt. Nach Anlegung zweier Klemmen wird das Gefäß durchschnitten resp. reseziert; jeder gröbere Insult der Gefäßwand ist zu vermeiden. Die Gefäßnaht beginnt mit Anlegung von durch die ganze Wanddicke in gleichen Abständen gelegten Haltenähten, welche sofort geknotet werden. Unter Anspannung der Haltefäden wird sodann mit einem Faden durch enge, die ganze Gefäßwand fassende fortlaufende Naht unter sorgfältiger Auskrempelung der Ränder die Naht bewerkstelligt, die alsdann nach kurzdauernder Kompression zwecks Blutstillung, event. nach Anlegung einiger Hilfsnähte, vollendet ist.

Auf diese Weise gelang die Wiedervereinigung von Arterien großen und kleinen Kalibers ohne Schwierigkeiten. Von sieben Versuchen mißglückten zwei, einer infolge Nachblutung, einer infolge Thrombose bei nicht aseptischem Wundverlauf. Nach längerer Zeit waren am aufgeschnittenen Präparate die Nahtlinien kaum mehr zu erkennen, die in die Lichtung ragenden Seidennähte von Intima überzogen, die Lichtung nicht verengt, das perivaskuläre Gewebe etwas verdickt.

Zum Ersatz resezierter Arterienstücke, der in drei Versuchen gelang, eignen sich am besten Arterienabschnitte des gleichen Individuums bzw. Tieres der gleichen Spezies, z. B. aus frisch amputierten Gliedmaßen. Es gelingt jedoch auch, Arterienabschnitte von frisch getöteten Tieren derselben oder einer fremden Spezies einzupflanzen. In zwei von sechs Versuchen gelang auch die Einpflanzung eines Sehnenstückes in das resezierte Arterienrohr, während drei zirkuläre Anastomosen zwischen Arterie und Vene mißlangen. Bei der Venentransplantation paßt sich das Venenstück sehr bald dem arteriellen Stücke an durch Wandhypertrophie. Verff. betrachten diese Versuche als Vorversuche für die Organtransplantation und vermeiden es, große Hoffnungen auf die praktische Bedeutung der Arterien-Venenanastomose zu setzen, während die Arteriennaht auch praktisch aussichtsvoll zu sein scheint.

**Reich** (Tübingen).

4) **Castruccio.** Der Bruch des Kahnbeines des Carpus.

(Beiträge zur klin. Chirurgie Bd. LIII. p. 66.)

Das Kahnbein entwickelt sich gewöhnlich aus einem Knochenkern, nur sehr selten aus zwei solchen. Das beim Erwachsenen mehrfach beschriebene, relativ häufige Vorkommen von zwei getrennten Knochenhälften dürfte häufiger auf alte Brüche als gedoppelte Anlage zu beziehen sein. Erst mit dem 15. Jahre erreicht der Knochen seine definitive Gestalt und tritt in unmittelbare Gelenkverbindung mit den übrigen Knorpelknochen. Daraus erklärt sich, daß eine Fraktur vor dem 15. Jahre fast ausgeschlossen ist, und ein vom Verf. aus dem 16. Jahre mitgeteilter Fall wohl die jüngste Beobachtung in dieser Hinsicht bildet. Während isolierte Kahnbeinfrakturen durch direkte Gewalt eine Seltenheit darstellen, ist der transversale Bruch des Knochens durch indirekte Gewalt der typische Bruch des Kahnbeines, dessen häufigste Begleitverletzung der typische Radiusbruch bildet. Das distale Kahnbeinfragment zeigt häufig in seinem dorsalen Umfang Kompressionsmerkmale. Bei älteren Brüchen findet man in der Regel eine Pseudarthrose mit Abschleifung der Bruchflächen. Letztere zusammen mit Kompression und chronischer Atrophie hat manchmal eine Volumsabnahme des Knochens zur Folge. Bei isolierten indirekten Kahnbeinbrüchen pflegen die Gelenkweichteile nur wenig zerrissen und die Dislokation der Fragmente geringfügig zu sein. Nur bei hochgradiger Gewalteinwirkung kommt es zu ausgedehnteren Kapselzerreißungen mit dorsaler oder vorderer Luxation des proximalen Fragmentes. Am häufigsten entstehen die indirekten typischen Kahnbeinfrakturen durch Fall auf die rechtwinklig dorsal flektierte Hand, also unter denselben Bedingungen wie der typische Radiusbruch. Diesen indirekten Entstehungsmechanismus konnte Verf. auch in Leichenversuchen nachahmen und erhielt die gleichen Bruchformen wie beim Lebenden.

Der Kahnbeinbruch macht nicht selten zunächst ganz geringe subjektive Beschwerden, meist weniger als der Radiusbruch, so daß die Hand noch zur Arbeit gebraucht wird. Später treten Schwellung, Behinderung hauptsächlich der Extension und Abduktion, Schmerzhaftigkeit besonders auf der Radialseite des Carpus, in der Gegend der Tabatière auf; Krepitation fehlt meist. Sehr häufig kommt es zu schwerer Funktionsstörung der Hand, weil sich meist eine chronische Arthritis der Carpalgelenke anschließt.

Eine genaue Diagnose ist nur mit Röntgenstrahlen zu stellen und hat vor allem einfache Distorsionen und Luxation des Os lunatum auszuschließen.

Die Prognose des Bruches in funktioneller Hinsicht ist stets sehr vorsichtig zu stellen, da die anfangs nur als unbedeutend imponierende Verletzung eine schmerzhafte Versteifung sämtlicher Mittelhandgelenke und damit fast völlige Unbrauchbarkeit der Hand zu schwerer Arbeit nach sich ziehen kann.

Bei frischen Brüchen soll die Therapie zunächst durch Ruhigstellung und Suspension die akuten Frakturerscheinungen beseitigen und für die Reposition einer event. Dislokation Sorge tragen. Im späteren Stadium ist es zweckmäßiger, auf die Erzielung der doch meist ausbleibenden knöchernen Konsolidation vornweg zu verzichten und zwecks Erreichung einer guten Pseudarthrose und zur Verhinderung einer chronischen Arthritis möglichst frühzeitig zu einer schonenden Übungstherapie überzugehen. Als operative Therapie hat man die Exstirpation des proximalen Fragmentes oder ganzen Kahnbeines ausgeführt, ohne daß die wenigen operierten Fälle ein gültiges Urteil über die funktionellen Erfolge der Operation gestatteten.

Zum Schluß bringt die Arbeit vier Fälle von isolierten indirekten Kahnbeinbrüchen aus der Novarro'schen Klinik unter Beifügung von Röntgenbildern. **Reich** (Tübingen).

---

5) **Langemak** (Erfurt). Zur Thiosinaminbehandlung der Dupuytren'schen Fascienkontraktur.

(Münchener med. Wochenschrift 1907. Nr. 28.)

Der bisherigen Methode der Thiosinamineinspritzungen bei der Dupuytren'schen Fascienkontraktur haften als Nachteile an, daß die Behandlung eine sehr langwierige ist und die Injektionen, selbst nach vorangehender Kokaineinspritzung und bei Anwendung der wäßrigen Thiosinaminlösung, meist heftige Schmerzen verursachen. L. hat deshalb das Verfahren wesentlich zu verbessern gesucht, indem er nur 1—3 Einspritzungen machte, das Narbengewebe durch heiße Luft im Heißluftkasten erweichte und vorsichtig sprengte und sodann mit orthopädischen Maßnahmen (Schienenapparaten) und heißen Seifenbädern nachhalf; von dem Thiosinamin benutzte er 1 ccm der wäßrigen 10%igen, selten der 20%igen Lösung, die er nicht zu nahe an die Haut subkutan injizierte, um Nekrosen zu vermeiden. Bei empfindlichen Kranken nahm er die Einspritzung und erste Sprengung im Atherrausch vor. Besondere Vorsicht ist bei Diabetikern geboten, bei denen es zu Gangrän kommen kann; die Urinuntersuchung ist deshalb vor der Injektionsbehandlung nicht zu unterlassen. Die von L. erzielten funktionellen Resultate waren ausgezeichnet; nur in einem Falle blieb eine leichte arthrogene Kontraktur eines Fingers zurück, deren Beseitigung der hochgradig nervöse Pat. nicht mehr zuließ. Bei besonders starker Knoten- und Schwielenbildung wird indes die operative Behandlung ergänzend herangezogen werden müssen. — Vielleicht erweist sich das Fibrolysin noch wirksamer und schmerzloser, als das einfache Thiosinamin. **Kramer** (Glogau).

---

6) **Decref.** Interpretación radiográfica.

(Revista de med. y cir. pract. de Madrid 1907. Nr. 975.)

D. bespricht allgemein die Wichtigkeit röntgenographischer Untersuchungen und wendet sich dann speziell zur Besprechung der

Deutung der Röntgenbilder des Hüftgelenkes. Er gibt eine genaue Beschreibung des als Köhler'sche Tränenfigur bekannt gewordenen Schattenbildes im Grunde der Pfanne und schildert seine bei einer Nachprüfung der Versuche von Reiner und Werndorff erhobenen Befunde. Um bei den verschiedenen Stellungen der Röhre stets die gleiche Position der Knochen zu bewahren, benutzte er ein in einem Gipsblock fixiertes Becken. Er photographierte mit Blende und zentrierte die Eminentia ileopectinea. Die Köhler'sche Tränenfigur bietet sicheren Hinweis auf die Dicke des Pfannenbodens, was bei den mannigfachsten Erkrankungen des Hüftgelenkes von Wichtigkeit werden kann. D. weist besonders darauf hin, daß durch genaue Beobachtung der Figur bei Koxitis ein drohender Durchbruch des Krankheitsherdes in das Becken rechtzeitig erkannt und durch Operation noch verhütet werden kann. **Stein** (Wiesbaden).

---

7) **A. Reich.** Erfahrungen über die Gritti'sche Amputation auf Grund von Nachuntersuchungen.

(Beiträge zur klin. Chirurgie Bd. LIII. p. 208.)

Da die anatomischen und funktionellen Resultate nach der Grittischen Amputation fast gänzlich unbekannt sind, hat Verf. an der v. Bruns'schen Klinik 25 Amputierte nachuntersucht und die Krankengeschichten von 60 Fällen verwertet.

Die Amputation wurde ausgeführt bei 14 bösartigen Geschwülsten, 25 Unterschenkelgeschwüren und Verkrüppelungen, 6 Gangränfällen, 5 frischen Verletzungen und 10 akuten Eiterungen, bei denen vielfach das Gelenk selbst und dessen Umgebung beteiligt war. Die Methode wurde angewandt nicht nur bei Fällen, in welchen die Exartikulation im Kniegelenk, die diakondyläre Amputation des Oberschenkels und die verschiedenen anderen osteoplastischen Amputationen zur Wahl standen, sondern auch mit bestem Erfolg in zahlreichen Fällen, in denen alle konkurrierenden Verfahren teils als nicht ausführbar, teils kontraindiziert erschienen. Die sonst allgemein respektierte Indikationsgrenze wurde wesentlich überschritten, insofern drohende oder bereits bestehende Infektion des Operationsgebietes, schlechte allgemeine Ernährungsverhältnisse bei Arteriosklerose und hohem Alter nicht als Gegenindikation galten. Die Mortalitätsziffer von 3,3% beruht auf solchen Komplikationen, welche bei keiner Amputationsstatistik in Wegfall kommen werden, und ist besser als alle bisherigen. Auf 60 Fälle entfallen 73% primäre, 26½% sekundäre Heilungen. Glatte Heilung bildet die Regel bei aseptischen Fällen (84,6%) und wurde unter 6 Gangränfällen 4mal, unter 5 schweren komplizierten Verletzungen 4mal erreicht. Die Methode erwies ihre guten Heilungsaussichten gerade bei den septischen Fällen, insofern auch von diesen 3 primär heilten und bei den übrigen 7 nur leichtere Störungen, niemals Lappengangrän, Knochennekrose oder Nachamputation zu verzeichnen sind. Damit ist vor allem die erweiterte Indikationsstellung

gerechtfertigt und die Methode besonders für alle Fälle zu empfehlen, bei welchen eine prompte und sichere Heilung aus speziellen Gründen wünschenswert ist, so bei alten, geschwächten oder anderweitig kranken Personen.

Bei der Nachuntersuchung von 25 Stümpfen fiel deren schöne Länge, welche bei direkt stützenden Prothesen den Unterstützungspunkt und die Ebene des künstlichen Gelenkes zugleich in die Höhe des natürlichen Gelenkes zu verlegen gestattet, sowie die durchweg vorzügliche Form der Stümpfe mit ihren breit abgerundeten Enden und ihrer durch Erhaltung der Streckmuskulatur garantierten guten Beweglichkeit auf.

Vor allem verfügten die Weichteile über alle für Tragfähigkeit wünschenswerten Eigenschaften und eine an der Hinterseite gelegene, unschädliche Narbe.

Die Lage der Kniescheibe, der eine prinzipielle Bedeutung zukommt, festzustellen, ist die Tastung durchaus unzureichend und daher früheren Angabe in dieser Hinsicht geringer Wert beizumessen; nur die Röntgenaufnahme in zwei verschiedenen Ebenen kann sicheren Aufschluß geben.

Mit nur einer Ausnahme fand sich durchweg eine knöcherne Anheilung der Kniescheibe. In 17 (von 25) Fällen war sie, von minimalen Verschiebungen abgesehen, eine anatomisch ideale, für direkte Belastung durchaus geeignete.

Unter den acht mit Dislokation geheilten Fällen finden sich nur zwei totale Abgleitungen, alle übrigen Verschiebungen ließen sich nur röntgenologisch nachweisen und waren funktionell bedeutungslos.

Der Sekundärheilung kommt keine sehr große Bedeutung für die Dislokation zu, vielmehr scheint sie die Anheilung eher zu beschleunigen. Ein großer Vorzug der Gritti-Stümpfe ist darin zu sehen, daß sie ausnahmslos der terminalen Exostosenbildung entbehren, also durchweg eine abgerundete normale und in normalem Weichteilzusammenhang stehende Knochenfläche zur direkten Unterstützung bieten.

Nach Würdigung der verschiedenen Methoden der Kniescheibenbefestigung empfiehlt Verf. die Knochennaht mit Zelluloidzwirn und gleichzeitige Vereinigung des Lig. patellae mit den Flexorenstümpfen als sicherste Methode, wie sie an der v. Bruns'schen Klinik jetzt geübt wird.

Von 25 Nachuntersuchten traten 18 Amputierte direkt mit dem Stumpfende auf und erfreuten sich dabei einer fast ausnahmslos vorzüglichen Geh- und Arbeitsfähigkeit. Demgegenüber hatten 7 Amputierte mit indirekt stützenden Apparaten eine durchschnittlich schlechtere Funktion lediglich deshalb, weil sie bei an sich gut tragfähigen Stümpfen bei der Prothesenbeschaffung auf direkte Unterstützung verzichtet hatten.

Daraus folgt, daß die Gritti'sche Methode vorzüglich tragfähige Stümpfe liefert; präpatellare Hygrome und geringfügige Dislokationen

der Kniescheibe stehen direkter Belastung keineswegs entgegen. Tragfähigkeit wurde in allen Fällen ohne Nachbehandlung erzielt, doch ist eine solche durchaus zweckmäßig. **Reich** (Tübingen).

---

8) **Sacchi.** Nuovo processo di cura della frattura della rotula.
(Arch. di ortopedia 1907. Nr. 1.)

Zwei Längsschnitte legen die Sehne des Quadriceps und das Lig. patellae frei. Mit gestielter großer Nadel wird ein aus drei starken Seidenfäden gedrehter Strick zweimal um die Bruchstücke in der Sagittalebene, also subkutan vorn und hinten durchs Gelenk durchgeführt und in der oberen Wunde geknüpft. Vom 8.—10. Tage wird mit Bewegungen begonnen. **E. Pagenstecher** (Wiesbaden).

---

9) **Tavel.** Die künstliche Thrombose der Varicen.
(Berliner klin. Wochenschrift 1907. Nr. 7.)

Die doppelte Unterbindung der V. saphena mit Exzision eines Stückes hat nach der Statistik eine definitive Heilung bei ca. 75% der Fälle ergeben. Verf. hatte den Eindruck, daß das Resultat der Operation bei den Fällen mit spontaner Thrombose weitaus günstiger war, als bei denjenigen ohne Thrombose. Er bildete deshalb eine Methode der künstlichen Thrombose aus, die er nach Besprechung der Ätiologie und der klinischen Formen der varikösen Erkrankung folgendermaßen schildert: Der künstlichen Thrombose mag unbedingt Ligatur des Hauptstammes vorangehen, um die Gefahr der Embolie vollständig auszuschließen. Die Unterbindung wird am zweckmäßigsten unter Hackenbruch'scher regionärer Anästhesie ausgeführt. 24 bis 48 Stunden später wird mit der Thrombosierung angefangen. Zur Vornahme der Injektion wird Pat. auf einen Stuhl vor einen Tisch gestellt. In die gefüllten Venen wird mit einer Pravaz'schen Spritze eingestochen und Blut aspiriert, dann die mit Karbolsäure gefüllte Spritze injiziert, nachdem sich Pat. auf den Tisch gesetzt hat (zwei bis drei Spritzen einer 5%igen Karbollösung). Kompression der Einstichöffnung, während der Operateur eine andere Stelle bespritzt. Einige Tage nacheinander oder alle 2—3 Tage wird an verschiedenen Stellen injiziert, bis das ganze variköse Gebiet thrombosiert ist. Die Dosis von 10 ccm Lösung ist für eine Sitzung genügend. Nachdem alle sichtbaren Stellen thrombosiert sind, darf Pat. beliebig umhergehen. Zurzeit wird bei doppelseitigem Leiden nur ein Bein behandelt. Mit der Thrombose geht oft etwas Temperaturerhöhung einher; Störung des Allgemeinbefindens wurde nie beobachtet. In den ersten Wochen nach der Operation sind die Beine zu wickeln, als Nachkur werden Heißluftbäder zur Begünstigung der Zirkulation und Hamamelis und Koffein innerlich empfohlen. Die Vorzüge des Verfahrens sollen in Verkürzung des Bettliegens, in der Gefahrlosigkeit und in der radikalen Heilung liegen. T. hat 27 Fälle mit der künstlichen Throm-

bose behandelt, die alle bis auf einen, bei dem es nicht gelang, überall eine vollständige Thrombose zu bekommen — (die Frau war schwanger) — günstige Resultate ergaben. **Langemak** (Erfurt).

---

## Kleinere Mitteilungen.

10) **Marmorek.** Über neue Tuberkuloseforschung.
(Berliner klin. Wochenschrift 1907. Nr. 20.)

Der theoretische Teil der Arbeit muß im Original eingesehen werden. Für den Chirurgen wichtig ist, daß nach einer Zusammenstellung von 650 bisher mit M.'s Serum behandelten chirurgischen Fällen die Ergebnisse dieser Therapie unzweifelhaft gute sind. Verf. glaubt, daß die Ergebnisse noch besser werden, wenn nicht nur die schweren, sondern auch frischere Fälle der Behandlung mehr unterzogen werden. Bisher wurde ungefähr ein Viertel geheilt, ein Viertel bedeutend gebessert, ein Viertel günstig beeinflußt, dem letzten Viertel überhaupt nicht genützt. Daß die Erfolge der Serumbehandlung bei Lungentuberkulose sich mit denen bei der chirurgischen Bazillose bisher nicht messen können, liegt einerseits an der kleinen Zahl der behandelten Fälle, ferner daran, daß bei Lungenaffektionen das Resultat langsamer eintritt und weniger deutlich ist, und schließlich daran, daß bei der vorgeschrittenen Form der Koch'sche Bazillus die Szene nicht allein beherrscht, die Mischinfektion durch Eitermikroben der ständige Begleiter der Erkrankung ist. Verf. hat deshalb dem Antituberkuloseserum noch die Eigenschaft des Antistreptokokkenserums gegeben und hofft, mit diesem »Doppelserum« auch bei der Phthise allgemein gute Erfolge zu erzielen. Er fordert zur Nachprüfung dringend auf (cf. Ref. d. Bl. 1906 p. 1130, Hoffa).
**Langemak** (Erfurt).

11) **Hübener.** Ein Fall von Pyocyaneussepsis beim Erwachsenen.
(Deutsche med. Wochenschrift 1907. Nr. 20.)

Pat. (Soldat) war plötzlich erkrankt. Es bildete sich ein Abszeß unter der Glutaealmuskulatur. In dem Eiter fand sich Pyocyaneus in Reinkultur; auch in Blutproben fand sich Pyocyaneus ebenso wie im Harn. In einer Blutentnahme 14 Stunden vor dem Tode fanden sich neben Pyocyaneus Staphylokokken.
**Borchard** (Posen).

12) **A. van der Veer.** Introductory remarks and report of a series of cases of malignant growths, with a clinical study of the possibilities of carcinoma and sarcoma appearing in the same patient.
(Transact. of the amer. surg. assoc. Vol. XXIV. p. 1.)

Es wird ein Fall von Carcinoma mammae und Sarcoma durae matris und die Geschichte einer Familie erwähnt, in der der Vater an Epitheliom der Lippe und des Gesichtes mit Halsdrüsenmetastasen und der Vatersbruder an »bösartiger Krankheit« des Fußes starb. Vier Töchter litten an Karzinom (Scirrhus) der linken Brustdrüse, das meist mit 50 Jahren ausbrach. Eine von diesen hat 9 Jahre vor diesem Karzinom schon an einem »epitheliomatösen Geschwüre« der Falte unter der rechten Brust gelitten, das auf Caustica hin heilte. Die Tochter dieser Frau starb unter Symptomen des Tumor cerebri (nach Trauma?). Eine der Schwestern erkrankte nach erfolgreicher Amputatio mammae an papillomatösem Krebs des linken Eierstocks und starb an Rezidiv im rechten. Der Mann dieser Schwester endlich wurde wegen Sarcoma testis operiert. **Goebel** (Breslau).

13) **W. J. Morton.** Trypsin for the cure of cancer.
(New York med. record 1906. Dezember 8.)

M. berichtet über die Behandlung von 27 Karzinomen und 2 Lupusfällen mit Trypsin und Amylopsin. Ein Fall von Epitheliom der Nase bei einer 48jährigen

Frau heilte nach 3monatiger Behandlung mit im ganzen 25 Trypsininjektionen von ½—1 g. Ein ebenso guter Erfolg wurde bei einem rezidivierenden Epitheliom der Zunge mit abwechselnden Einspritzungen von Trypsin und Amylopsin erhalten. Bemerkenswerte Schrumpfung und Rückbildung trat bei einem Brustkarzinom ein. In allen Fällen wurde eine Besserung beobachtet. Lokale und allgemeine Reaktion auf Trypsin ist sicher festzustellen.

Trypsin ist weiterer Versuche wert. **Loewenhardt** (Breslau).

14) **Gougerot.** Lymphosarcoïde (variété nouvelle de sarcoïde).

(Ann. de dermat. et de syph. 1906. p. 721.)

Verf. stellt eine neue Abart der Sarkoide auf, allerdings nur auf Grund eines Falles: 70jähriger, sonst gesunder Erdarbeiter, der seit Jahren an einem Pruritus leidet, bietet als Nebenbefund seit einem Monat allmählich auftretende Knötchen (mehr als 100) am Rumpf und besonders auf dem Rücken. Die Knötchen stehen isoliert, sind hart, rotgelb, bläulich und dunkler in der Mitte, 4—5 mm groß und verursachen keine subjektiven Beschwerden. Mikroskopisch: tuberkuloseähnliche Herde mit epithelioiden und Riesenzellen, Nekrose in der Mitte, peripherem Lymphocytenwall. **Klingmüller** (Kiel).

15) **H. Rimann.** Ein Beitrag zur Neurofibromatosis congenita.

(Beiträge zur klin. Chirurgie Bd. LIII. p. 800.)

Die kasuistische Mitteilung betrifft einen Fall von nachgewiesenermaßen auf angeborener Grundlage beruhender Neurofibromatose bei einem 23jährigen Manne mit folgenden Symptomen: Neurofibrome (histologisch untersucht) am linken Bein, abnorme Pigmentierung am ganzen Körper, abnorme Behaarung an den Unterschenkeln, Angiome und Varicenbildung einseitig an dem von Neurofibromen betroffenen Beine. Als Komplikationen fanden sich Wachstumsstörungen, partielle periostale Knochenveränderungen, Kyphoskoliose der Wirbelsäule, periphere Arteriosklerose und ausgesprochene Neurasthenie. Die Neurofibrome am Beine rezidivierten wiederholt nach Exzision und verursachten heftigste ausstrahlende Schmerzen und Kontrakturen der Gelenke. **Reich** (Tübingen).

16) **A. Judd.** The X-ray vs. surgery in sarcoma, with report of cases.

(New York med. record 1906. Dezember 29.)

14 Fälle von Sarkomen, die mit Röntgenstrahlen behandelt wurden, davon 5 tödlich geendet oder unbeeinflußt, 3 etwas gebessert und 6 günstig verlaufen.

Immerhin ergibt sich für den Verf., daß die X-Strahlen gewisse positive Resultate bei diesen Geschwülsten erzielen. (Lymphosarcoma colli, melanotisches Sarkom an der Ferse, Rezidive eines Halsdrüsensarkoms, Spindelzellensarkom der Dura mater, inoperables Spindelzellensarkom des Beckens, rezidivierendes Sarkom der Brust betreffen die z. T. nach längerer Beobachtung anscheinend geheilten Fälle.) **Loewenhardt** (Breslau).

17) **C. L. Leonard.** Results in Roentgen therapy.

(New York med. record 1906. November 17.)

L. macht besonders darauf aufmerksam, daß Röntgenbehandlung die Lymphbahnen in der Umgebung einer Geschwulst in solide Stränge verwandle und dadurch Metastasenbildung verhindere. **Loewenhardt** (Breslau).

18) **Wickham.** Quelques notes sur l'emploi du radium en thérapeutique.

(Ann. de dermat. et de syph. 1906. p. 817.)

Kurze Besprechung der bisherigen Anwendung des Radiums, der Messung der Aktivität, genaue Beschreibung des von Danne angegebenen Elektroskops und Bericht über die behandelten Krankheiten: 11 Fälle von Epithelioma (2 Rezidive), Papillome, Keloide, Lupus vulgaris, Lupus erythematodes, Tuberculosis cutis, Gumma scrophulo-tuberculosum usw. Um Nebenwirkungen zu vermeiden, wandte

Verf. den von Soupault angegebenen Schirm an, der aus $^1/_{10}$ mm dickem Aluminium besteht, 0,05 Radiumbromid enthält und anfangs eine Aktivität von 500000 besitzt. Seine äußere, die Gewebe durchdringende Strahlung hat eine Aktivität von 48000 und enthält 0% $\alpha$-, 89% $\beta$- und 11% $\gamma$-Strahlen.

**Klingmüller** (Kiel).

19) **C. Coombs.** Congenital hypotonia (congenital amyoplasia).
(Brit. med. journ. 1907. Juni 15.)

C. beschreibt einen der sehr seltenen Fälle von Hypotonia congenita oder Myatonia congenita, die von Oppenheim zuerst beschrieben worden ist. Das 10jährige, sonst gesunde Mädchen, das mit über 2 Jahren laufen lernte, zeigt eine allgemeine, auffallend schwache Muskelentwicklung und infolge davon eine ungewöhnliche Freiheit der passiven Beweglichkeit der betreffenden Gelenke, am stärksten an Finger- und Handgelenken, so daß z. B. die Hyperextension bis zur Berührung der Rückflächen von Finger und Hand getrieben werden kann. Ähnlich verhalten sich Hüfte, Knie, Fuß, Ellbogen, Wirbelgelenke. Atem-, Schließ-, Gesichtsmuskeln erscheinen unbeteiligt. Die Prognose scheint leidlich gut zu sein, da Massage Besserung gebracht hat.

C.'s Ansicht geht dahin, daß das Leiden eine primäre Herabsetzung des Muskeltonus ist, daß alle übrigen Veränderungen an Gelenken, Knochen usw. sekundärer Art sind, und daß insbesondere das zentrale und periphere Nervensystem nicht beteiligt ist. C. belegt seine Ansicht ausführlich mit Gründen und bespricht zum Schluß kurz die knappe Literatur über solche Fälle. Einige anschauliche Bilder sind der Arbeit beigegeben. **Weber** (Dresden).

20) **Mandry.** Beitrag zur Serumtherapie des traumatischen Tetanus.
(Beiträge zur klin. Chirurgie Bd. LIII. p. 731.)

Verf. untersucht an der Hand eigener Fälle den Wert der Serumbehandlung des traumatischen Tetanus. Mit einer Ausnahme setzte die Anwendung des Mittels vor Ablauf der ersten 36 Stunden nach Ausbruch der ersten Symptome, als deren frühestes die Kiefersperre zu betrachten ist, ein. Stets wurde die von Behring auf 100 Antitoxineinheiten festgesetzte Heildosis erreicht, mehrfach, und zwar ohne jeden Nachteil, überschritten. Jedoch besserte eine Steigerung der Dosis nicht die Resultate. Die mehr chronisch verlaufenden Fälle mit wiederholten Einspritzungen sind kein Beweis für die stärkere Wirkung der größeren Dosis, auch wenn sie in Heilung ausgehen. Verf. kommt zu dem Schluß, daß Behring's Antitoxin, innerhalb der von ihm geforderten Zeit, in der von ihm angegebenen Menge und auf dem ursprünglich allein von ihm empfohlenen subkutanen Wege angewandt, wirkungslos ist, d. h. zum mindesten die schweren Fälle nicht merklich beeinflußt. Die vermutliche Inkubationsdauer gestattet keine sicheren Schlüsse auf die Schwere der Erkrankung, da die tetanusbazillenhaltige Verunreinigung sowohl sofort als auch erst später bei Eingriffen an der Wunde zur Infektion führen kann.

Die Erfahrungen des Verf.s auch über endoneurale Serumapplikation lauten ungünstig: im einen Falle wurde bei der Unterschenkelamputation in die Nervenstümpfe, im anderen in den freigelegten Plexus brachialis eingespritzt, ohne daß sich der tödliche Ausgang hätte aufhalten lassen.

Die Methoden der intravenösen und intrazerebralen Serumeinführung sind nicht emfehlenswert. Ob die intraspinale Serumapplikation ihre angeblich besseren Erfolge der Serumwirkung verdankt, ist noch zweifelhaft, da feststeht, daß der Liquorabfluß allein den Tetanus günstig beeinflussen kann. Der lokalen prophylaktischen Serumanwendung steht Verf. gleichfalls skeptisch gegenüber.

Im ganzen hat M. auf 11 serumbehandelte Fälle eine Sterblichkeit von 73%, auf 15 ohne Serum behandelte Fälle eine solche von 80% und beobachtete keinen einzigen schweren Fall von Wundstarrkrampf, der durch das Serum gerettet worden wäre. **Reich** (Tübingen).

## 21) Tilmann. Zur Behandlung des Tetanus.

(Deutsche med. Wochenschrift 1907. Nr. 12.)

Bei einem 4jährigen Kinde trat nach Huftritt gegen den Arm Gangrän ein. 3 Tage später Aufnahme. Sofort Amputation des Oberarms. 5 Tage nach der Verletzung, 2 Tage nach der Amputation stellten sich die ersten Tetanussymptome ein, die nach weiteren 36 Stunden zum Tode führten. Eine sonstige Verletzung lag nicht vor. Die Operation war unter aseptischen Kautelen ausgeführt. T. glaubt deshalb, daß man sich von der Amputation bei Tetanus keinen allzugroßen Erfolg versprechen darf. Pathogenetisch ist der Fall deshalb von Interesse, weil man annehmen muß, daß das in den ersten 3 Tagen nach der Verletzung aufgenommene Tetanustoxin genügt hat, um einen erst 5 Tage nach der Verletzung auftretenden Tetanus hervorzurufen. Der Fall paßt nach T.'s Ansicht am meisten auf die von Brunner-Goldscheider aufgestellte Theorie, nach der das Gift zu den Ganglienzellen des Rückenmarkes entlang den peripherischen Nerven gelangt. Nach diesem Prinzip, das auch von Küster in seinem Fall angewandt wurde, brachte T. einen 10 Tage nach der Knieverletzung auftretenden Tetanus durch Antitoxininjektion in den Ischiadicus, sowie Lumbalinjektion in 8 Tagen zur Heilung. Trotzdem ist T. von der Wirksamkeit des Antitoxins nicht überzeugt, hält aber immerhin die schnelle Heilung für beachtenswert. Zur prophylaktischen Einspritzung ist T. nicht übergegangen. Er läßt aber jede verdächtige Wunde auf Tetanusbazillen untersuchen und spritzt bei positivem Ausfalle sofort.

**Borchard** (Posen).

## 22) Veit. 150 Fälle von Lumbalanalgesie.

(Beiträge zur klin. Chirurgie Bd. LIII. p. 751.)

Am Stuttgarter Diakonissenhause wurden 19 Lumbalanästhesien mit Stovain und 131 mit Novokain ausgeführt. Nach medianem Einstich an der üblichen Stelle und nach Abfluß von 3—5 ccm Liquor wurde ohne Variation von Stovain (Riedel) 2 ccm = 8 g, von Novokain (Höchst) 3 ccm = 15 cg injiziert. Die Methode wurde nicht nur bei Operationen an der unteren Extremität, an Damm und Genitalien, sondern auch bei Laparotomien unterhalb und oberhalb des Nabels versucht.

Die Analgesie war bei Stovain in 84% eine vollkommene, bei dem Rest immerhin ausreichend. Während nur selten und dann nur geringe Nebenwirkungen auftreten, stellten sich ausnahmslos zum Teil recht erhebliche und bis zu 3 Tagen dauernde Nachwehen ein, die hauptsächlich in Kopf- und Kreuzschmerzen, in $^1/_3$ der Fälle in Erbrechen, je 1mal in Parästhesien der Beine und Albuminurie bestanden. Außerdem war ein plötzlicher Todesfall bei Stovaininjektion zu verzeichnen.

Bei Novokain war der anästhetische Erfolg weniger konstant und nahm mit der Höhe des Operationsgebietes schrittweise ab: Operationen an der unteren Extremität und am Beckengürtel hatten 10%, solche am Damm, an den äußeren Genitalien und durch die Scheide 11%, unterhalb des Nabels 18%, gynäkologische Laparotomien 19%, Laparotomien oberhalb des Nabels 36% versagender Anästhesie.

Nebenwirkungen, Blässe des Gesichts, Übelkeit, Würgen, Erbrechen, wurden in 27—31% der Fälle beobachtet und bezogen sich mit nur drei Ausnahmen auf Laparotomien, bei welchen am Peritoneum parietale manipuliert wurde.

Nachwirkungen (Kreuz-, Rücken-, Nacken-, Kopfschmerzen) sind etwa bei der Hälfte aller Fälle zu verzeichnen; sie waren aber ganz wesentlich geringer und kürzer dauernd als bei Stovain und betrafen fast ausnahmslos Pat., bei denen Nebenwirkungen ausgeblieben waren.

Als eigentümliche Komplikation der Novokainanästhesie sind zwei parenchymatöse Nachblutungen nach sorgfältiger Blutstillung erwähnt, während Todesfälle nicht zu beklagen waren.

Verf. betont die großen Vorteile der Lumbalanästhesie gegenüber der Allgemeinnarkose, gibt dem Novokain entschieden den Vorzug vor Stovain, welch

ersteres eine in ihren unmittelbaren Folgen gefahrlose Anästhesie ermöglicht, und widerrät die gleichzeitige Anwendung von Morphium und Skopolamin.

**Reich** (Tübingen).

23) **F. Zahradnický.** Über Medullaranästhesie.

(Revue v neurologii, psychiatrii etc. 1907. p. 8.)

Der Autor berichtet über seine Erfahrungen bei etwa 1000 Fällen. Eukain-$\alpha$ und -$\beta$ und Tropakokain besitzen keine besonderen Vorteile. Bei Kombination derselben mit Suprarenin sank die Zahl der Kollapse von 6,8% auf 4,6%. Unangenehme Erscheinungen waren weniger häufig und weniger intensiv, aber doch noch ziemlich hartnäckig. Erst seit der Anwendung des Stovains und speziell des Novokains wurde die Medullaranästhesie zu einer Konkurrenzmethode der Inhalationsnarkose. 200 Fälle von Medullaranästhesie mit Novokain und Suprarenin lehren, daß diese Methode gefahrlos ist, daß bei derselben keine Kollapse vorkommen und daß sie auch für länger dauernde und komplizierte Eingriffe genügt; die Nebenerscheinungen sind so gering, daß sie jenen der Allgemeinnarkose gleichen. Mit Hilfe der Kader'schen Lage lassen sich auch höhere Segmente anästhesieren, so daß man nunmehr auch Laparotomien im Epigastrium schmerzlos ausführen kann. Von besonderem Vorteile ist die Methode für karzinomkachektische Pat.

**G. Mühlstein** (Prag).

24) **A. Hofmann.** Über Friedensschußverletzungen.

(Beiträge zur klin. Chirurgie Bd. LIII. p. 778.)

Die vorliegende Mitteilung über 127 Schußverletzungen aus dem Karlsruher Krankenhause bringt zwar keine neuen Gesichtspunkte, aber zahlreiche interessante Einzelbeobachtungen, die im Originale nachzulesen sind.

Bei penetrierenden Schädelschüssen hat als Hauptindikator für einen Eingriff das Verhalten von Bewußtsein und Puls zu gelten. Sind beide ungünstig, so ist ein Eingriff aussichtslos. Ein solcher empfiehlt sich zur Reinigung der Wunden, zur Entfernung von Gehirnmasse, bei Epilepsie und motorischer Unruhe, bei Hirndrucksymptomen und Infektion. Die Prognose der Schädelschüsse hängt weniger von der Durchschießung der Dura als der knöchernen Schädelkapsel ab.

Bei perforierenden Brustschüssen wurde nur wegen übermäßiger Blutung, Infektion und gleichzeitiger Bauchverletzung eingegriffen.

Ein Herzschuß hat dadurch besonderes Interesse, daß das Geschoß als Embolus in der Lungenarterie bis zu deren Teilungsstelle verschleppt wurde.

Bezüglich der Bauchschüsse stellt Verf. den Satz auf, daß in der Friedenspraxis unter modernen Krankenhausverhältnissen unbedingt chirurgische Intervention angezeigt ist.

Zur Ruhigstellung bei Gelenkschüssen gebührt, außer im Felde, der Schienenbehandlung der Vorzug vor dem Gipsverbande.

Bei den Handschüssen sind infizierte Weichteilschüsse gefährlicher als Zerschmetterungen, wenn man bei letzteren ein gründliches Debridement vornimmt.

Im ganzen betrachtet verlaufen die Schußverletzungen des Friedens einfacher als die des Krieges, nach einem gewissen Schema.

Abgesehen von den Nahwirkungen der modernen Kriegsfeuerwaffen besteht kein großer Unterschied zwischen den Schußverletzungen des Friedens und Krieges. Die Therapie ist nur in wenigen Punkten abweichend und die Prognose nicht viel günstiger als im Kriege.

**Reich** (Tübingen).

25) **Kettner.** Transport und Unterkunft der Verwundeten und Kranken im russisch-japanischen Kriege.

(Beiträge zur klin. Chirurgie Bd. LIII. p. 1.)

Während Japan beim Ausbruche des Krieges völlig vorbereitet den Feldzug begann, insbesondere ein nach deutschem Muster vorzüglich organisiertes Sanitätswesen und ausgerüstete Sanitätsschiffe besaß, war das in Reorganisation begriffene

russische Feldsanitätswesen zunächst durchaus unvorbereitet und nach Zahl und Ausbildung der Formationen mangelhaft. Es war das Verdienst Kuropatkin's, daß eine Oberleitung des Sanitätswesens geschaffen und die freiwillige Hilfe, die Japan ablehnte, in ausgedehntem Maße herangezogen wurde, die dann auch Gewaltiges geleistet hat.

Verf. schildert die enormen Schwierigkeiten, welche Terrain, Klima, Fliegenplage usw. einem geordneten Dienste bereiteten. Bei dem raschen Wechsel der Kampfstellungen und der Tragweite der modernen Geschütze mußte man bald das Prinzip aufgeben, die Truppenverbandplätze in die Nähe zu verlegen und sich darauf beschränken, die Verwundeten in den Gefechtspausen herauszuholen. Bei den in festen Positionen geführten Kämpfen wurden die Verwundeten in bombensicheren Unterständen untergebracht und bei Gelegenheit rückwärts transportiert.

Bei dem enormen Andrange von Verwundeten während und nach den Hauptschlachten hatte sich laut Instruktion die ärztliche Hilfeleistung darauf zu beschränken, Verbände anzulegen, Knochenbrüche zu immobilisieren, Blutungen durch Tamponade oder Ligatur zu stillen, Chok und Anämie durch Morphium und Infusionen zu bekämpfen, während — abgesehen von der Tracheotomie — alle Operationen verboten waren. Die Sortierung der Verwundeten wurde durch Farbstiftbezeichnung den rückwärtigen Etappen erleichtert.

Große Schwierigkeiten machten die Transportmittel, da sämtliche europäischen Fahrzeuge sich als unbrauchbar erwiesen mit Ausnahme des zweirädrigen finnischen Karrens, der sich weitaus am besten bewährte.

Die Feldlazarette und Hospitäler wurden in den landesüblichen »Fansen« und Erdhüllen improvisiert. Die aus doppelter Segelleinwand bestehenden und mit Filzwänden ausgestatteten Lazarettzelte gewährten guten Schutz gegen Kälte und Hitze. Als Lazarettzüge waren die verschiedensten Typen vertreten, von den komfortablen, aber wenig fassenden Sanitätszügen der kaiserlichen Familie bis zu den improvisierten Güterwagen. Die Zahl der Züge und der Fahrgelegenheiten war im allgemeinen nicht zureichend. Um dem dauernden Zufluß von Verwundeten und Kranken gerecht werden zu können, mußte auf rascheste Evakuation großes Gewicht gelegt werden.

Dem Deutschen mag es interessant sein, daß der japanische Sanitätsdienst, der ganz nach deutschem Muster eingerichtet war, im Gegensatz zu dem erst allmählich ausreichend funktionierenden russischen Dienste von Anfang an mit staunenswerter Präzision und Leistungsfähigkeit arbeitete.

**Reich** (Tübingen).

26) **Kümmell.** Hirntumor.

(Deutsche med. Wochenschrift 1907. Nr. 25.)

Pat., der vor einem Jahre mit Kopfschmerzen und Erbrechen erkrankt war, litt bei der Untersuchung an totaler rechtsseitiger Hemianopsie, beiderseitiger Stauungspapille. Diagnose: Geschwulst im linken Hinterhauptslappen. Die Operation ergab eine hühnereigroße, von der Dura ausgehende und den Hinterhauptslappen senkrecht durchsetzende Geschwulst (Spindelzellensarkom), die radikal entfernt werden konnte. **Borchard** (Posen).

27) **A. V. Moschcowitz.** The radical cure of trigeminal neuralgia by means of peripheral separation.

(New York med. record 1907. Februar 16.)

M. bespricht die Operationsbehandlung der Trigeminusneuralgien und berichtet über drei günstig verlaufene Fälle, in denen nach Trennung der Nerven die Foramina mit Silberknöpfen plombiert wurden. **Loewenhardt** (Breslau).

28) **S. Barr.** Case of posterior ethmoidal disease caused by a foreign body.

(Brit. med. journ. 1907. Juni 8.)

Bei einem 49jährigen Manne mit Siebbeinzelleneiterung und heftigen Kopfschmerzen entfernte Verf. aus der Nasenhöhle nach Resektion der linken mittleren

Muschel ein Stück Radiergummi — 1 Zoll im Quadrat —, das 40 Jahre vorher hineingeraten war. Alle Beschwerden verschwanden sofort. Der Fall ist einzigartig. **Weber** (Dresden).

29) **A. Fröse.** Über die Behandlung der akuten Mastoiditis mit Stauungshyperämie nach Bier.

(Med. Klinik 1907. p. 799.)

In der Ohrenklinik zu Halle (Schwartze) wurden 20 Mittelohreiterungen mit Stauung behandelt. Auf Grund der dabei gewonnenen Erfahrungen, die kritisch besprochen werden, erklärt F. die Stauung bei akuten Mastoiditiden vorläufig noch für ein recht zweischneidiges Behandlungsverfahren, das bezüglich der Technik und der allgemein medizinischen und ohrenärztlichen Erfahrung und Umsicht sehr hohe Anforderungen stellt. Für die allgemeine Praxis ist das Verfahren noch durchaus ungeeignet. **Georg Schmidt** (Berlin).

30) **J. Joseph.** Beiträge zur Rhinoplastik.

(Berliner klin. Wochenschrift 1907. Nr. 16.)

Es wird bei einem Falle von Hypertrophie der Nase, von angeborener Sattelnase und von traumatischer Sattelnase die Operationstechnik beschrieben, die im Original eingesehen werden muß. Hier sei nur hervorgehoben, daß Verf., der bekanntlich den intranasalen Weg dieser kosmetischen Operationen angegeben hat, in dem Falle von angeborener Sattelnase ein Periost-Knochenstück der Tibia zur Einheilung brachte. Die eingefügten Abbildungen beweisen den vorzüglichen Erfolg der Operationen. **Langemak** (Erfurt).

31) **G. Engelhardt.** Über von der Zahnanlage ausgehende Tumoren der Kieferhöhle.

(Archiv für Laryngologie Bd. XIX. Hft. 1.)

Verf. berichtet über zwei Fälle. Der erste betraf ein $1^1/_2$jähriges Kind und hatte zu einer Auftreibung der einen Kieferhöhle geführt; der betreffende Eckzahn fehlte. Eröffnung von der Fossa canina förderte stark blutende Geschwulstmassen zutage. Glatter Wundverlauf. Die Geschwulst besteht aus einem Bindegewebe, das hier und da den Charakter von Schleimgewebe (embryonalem) besitzt und außerdem embryonalen Knorpel aufweist; das Wesentliche sind aber Gebilde, die Verf. als unvollkommen entwickelte Schmelzorgane ansehen zu müssen glaubt. Unter Berücksichtigung der einschlägigen Literatur führt Verf. den Nachweis, daß man diese Geschwulst zu den embryoplastischen Odontomen zu rechnen habe. Der zweite Fall zeigte bei einer 27jährigen Frau eine Anschwellung des Unterkiefers; die Operation deckte eine homogene Geschwulstmasse auf, in der drei nußgroße Cysten lagen; eine war leer, zwei mit klarer Flüssigkeit gefüllt. Wegen Verdacht auf Bösartigkeit Resektion des Unterkiefers; glatter Verlauf. Die Geschwulst bot das Bild der Adamantinome, die, paradentären Epithelresten ihre Entstehung verdankend, als Polykystome des Unterkiefers beschrieben sind, Geschwülste, die erfahrungsgemäß leicht rezidivieren. **F. Alexander** (Frankfurt a. M.).

32) **Litthauer.** Über retropharyngeale Geschwülste.

(Berliner klin. Wochenschrift 1907. Nr. 10.)

Von retropharyngealen Geschwülsten sind 31 bisher von Hellendal zusammengestellt, denen Verf. noch drei weitere aus der Literatur anfügt. Zwei eigene Beobachtungen werden kurz mitgeteilt:

1) 40jähriger Schlosser; taubeneigroße Geschwulst der rechten Seite der hinteren Rachenwand, derb, knorpelhart, der Wirbelsäule fest aufsitzend. Auf Jodkali völliges Schwinden. Diagnose: Gummiknoten.

2) Händlersfrau, 34 Jahre alt; vor 4 Jahren zuerst Schluckbeschwerden. Auf der linken Hälfte der hinteren Rachenwand eine halbkugelige Geschwulst. Schleimhaut darüber verschieblich, ebenso die Geschwulst auf der Unterlage. Konsistenz

derb, etwas elastisch. Linksseitiger Exophthalmus. Die Geschwulst wird durch einen parallel dem linken Unterkiefer verlaufenden Schnitt freigelegt, läßt sich stumpf leicht auslösen, hat die Gestalt einer plattgedrückten Kugel: 4 : 6,5 : 5 cm (Abbildung), ist ein Fibrosarkom. Schlucklähmung bestand monatelang, schwand aber soweit, daß Pat. wieder alle Speisen genießen kann. Die Lähmung der linken Gaumensegelseite und die okulären Symptome blieben bestehen (Hornersche Trias, Sympaticuslähmung). **Langemak** (Erfurt).

33) **Ayer.** Recovery from broken neck.

(Journ. of the amer. med. assoc. 1907. Juni 8.)

16jähriger Knabe wurde von einem niedergehenden Frachtaufzug am Hinterkopf und von dem gleichzeitig sich hebenden Schutzgatter, über welches er sich herüber gelehnt hatte, unter dem Kinne gefaßt. Er wurde nach 20 Minuten bewußtlos und mit allen Zeichen des Druckes auf das Rückenmark ins Krankenhaus eingeliefert in hoffnungslosem Zustand. In Höhe des 3. Halswirbeldornes fand sich eine Vertiefung, vom Rachen aus fühlte man den 2. Wirbel stark vorspringen. Unter großer Gewaltanwendung und starker Beugung und Streckung der Halswirbelsäule gelang die Einrenkung der Wirbel unter sofortigem Aufhören der krampfartigen Zuckungen, die bisher an den Gliedmaßen vorhanden waren. Nach 10tägiger Extension erhielt Pat. einen den Rumpf, Hals und Kopf einhüllenden Gipsverband, der nach 5 Wochen entfernt wurde. Die Bewußtlosigkeit hatte 12 Tage gedauert, nach Abnahme des Gipsverbandes war Pat. vollständig Herr seiner Glieder. 6 Wochen nach der Verletzung wurde er als geheilt entlassen. Ein Röntgenbild zeigte als einzige Abweichung einen größeren Zwischenraum zwischen 2. und 3. Halswirbel. **Trapp** (Bückeburg).

34) **Henschen.** Über Dornfortsatzfrakturen durch Muskelzug nebst Bemerkungen zur Lumbago traumatica.

(Beiträge zur klin. Chirurgie Bd. LIII. p. 687.)

Als durch Muskelaktion im engeren Sinne entstandene Frakturen lassen sich nur jene zusammenfassen, bei welchen eine jähe, forcierte Muskelwirkung als alleinige Ursache des Bruches eines vorher gesunden Knochens angeschuldigt werden kann. Verf. unterscheidet die Muskelzugbrüche in solche, die durch eine aktive, isotonische, in der Dosierung weit übergriffene Kontraktion, und andere, die durch passive Überdehnung und aktive, isometrische Spannungssteigerung des Muskels entstehen, Mechanismen, wie sie hauptsächlich unter der Einwirkung des Schrecks und unter Ausschaltung zweckmäßiger Regulationen bei plötzlichen, instinktmäßigen und inkoordinierten Abwehr- und Schutzbewegungen gegeben sind.

Derartige Muskelzugbrüche der Wirbeldornen sind nach Ansicht des Verf.s in keinem Fall einwandsfrei nachgewiesen, wogegen er selbst über zwei typische Beobachtungen verfügt. Beide Fälle betrafen Erdarbeiter und entstanden durch übermaximale plötzliche Muskelspannung der spino-humeralen Fasergruppe des Trapezius, wobei der Arm als Übertragungshebel wirkte, beim einen, als der Arm beim Umkippen einer Erdtruhe eine plötzliche Zerrung erfuhr, beim anderen, als der Pat. beim Erdschaufeln eine brüske Schleuderbewegung ausführte.

Die Frakturen saßen am ersten Brustdorn, vielleicht auch den beiden benachbarten Dornen. Es bestand heftiger Druckschmerz, Krepitation und abnorme Beweglichkeit, kein Stauchungsschmerz. Nach 3 Wochen, bei der Entlassung, waren noch schwere Funktionsstörungen, erhebliche Schmerzhaftigkeit bei Bewegungen des Armes und Kopfes mit Ausstrahlung in Schulter und Arm vorhanden.

Prognostisch hält Verf. eine knöcherne Heilung derartiger Dornfortsatzbrüche für die Ausnahme und rechnet mit der Möglichkeit, daß dauernde Funktionsstörungen zurückbleiben.

Im zweiten Teile der Arbeit werden die Symptome und Theorien der traumatischen Lumbago besprochen, über die zumal in der Begutachtungspraxis noch die

verwirrendsten Ansichten bestehen. Die am meisten verbreitete Theorie von der myogenen Natur des Leidens muß zum mindesten beträchtlich eingeschränkt und eine exaktere anatomische Diagnosenstellung vor allem durch Ausbau der Röntgenuntersuchung der Wirbelsäule und deren Auskultation angestrebt werden.

**Reich** (Tübingen).

35) **Ludloff.** Über Vertikal- und Schrägbrüche des Kreuzbeines in der Nähe der Synchondrosis sacroiliaca.

(Beiträge zur klin. Chirurgie Bd. LIII. p. 161.)

Verf. verfügt über fünf Beobachtungen der genannten, bisher wenig bekannten Frakturart und entwickelt an der Hand einer ausführlich mitgeteilten Krankengeschichte und von zahlreichen schematischen Röntgenbildern die Diagnose dieser Verletzung, deren Verkennung zumal in der Unfallbegutachtung recht unliebsame Folgen haben kann.

Als Pat. mit anderen Arbeitern eine Bohle trug und diese abgeworfen wurde, geschah dies ungleichmäßig. Pat., der mit hocherhobenen Armen das niederfedernde Bohlenende festhielt, wurde hintenüber gebogen und fiel in die Knie. Sofort Schmerz in der Lendenwirbelsäule und Kreuzbeingegend. Ohnmacht. An demselben Tage versuchte er, weiter zu arbeiten, mußte dies aber wegen Schmerzen im Kreuz wieder aufgeben. Selbst nach 8 Monaten mußte der Versuch mit leichter Arbeit wieder eingestellt werden, und Pat. kann jetzt als Nachtwächter nur leichteste Arbeit versehen. Beim Gehen treten Schmerzen auf in der linken Kreuzbein-Darmbeinfuge, in der oberen Partie des Kreuzbeines und der Lendenwirbelsäule, welche sich beim Heben von Lasten steigern, im Bette nicht ganz verschwinden, beim Stehen auf dem anderen Beine wesentlich geringer sind. Keine Blasenstörung, aber Verstopfung. Objektiv läßt sich ein eigentümlich wackelndes Hinken, linksseitige Beckensenkung, lumbale Lordose und Rechtsskoliose, stärkeres Hervortreten des linken Trochanters und der Spin. ilei posterior, ausgesprochen positives Trendelenburg'sches Hüftphänomen bei Stand auf dem linken Bein und Krepitation in der Gegend der linken Synchondrosis sacroiliaca bei phonendoskopischer Auskultation, gleicher Stand der Trochanterspitzen nachweisen.

Die zahlreichen Röntgenbilder zeigen eine entsprechende Asymmetrie des Beckens und der Wirbelsäule, aber keinen deutlichen Bruchspalt, doch konnte Verf. aus gewissen Merkmalen eine durch die Massae laterales nach der Synchondrose verlaufende Fraktur auch aus ihnen diagnostizieren. Die beschriebenen Symptome sind nach seiner Ansicht bei Nachweis zuvor normaler Verhältnisse typische für die genannte Frakturform, vor allem das positive Trendelenburg'sche Phänomen.

Die in dem ausführlich beschriebenen Falle vorhandenen, in die Schultern ausstrahlenden Schmerzen erklären sich durch Sympathicusaffektion und die in zwei anderen Fällen bestehende Ischias durch Schädigung der aus den Kreuzbeinlöchern austretenden Wurzeln der Nerven.

Die Prognose derartiger Frakturen ist nach längerem Bestand eine ungünstige, da sich die Verhältnisse eines Schlottergelenkes ausbilden. Die zweckmäßige Therapie hat in einem Stützkorsett mit Kopfstütze zu bestehen.

**Reich** (Tübingen).

36) **Moty.** Note sur l'hydrorachis traumatique aigue.

(Gaz. des hôpitaux 1907. Nr. 58.)

Ein Kavallerist stürzte in der Reitbahn mit dem Kopfe voran zu Boden. Er hatte gleich heftige Schmerzen im Nacken, aber keinerlei andere Erscheinungen. Nach 11 Tagen wurde er ins Krankenhaus gebracht. Er fieberte (39,2), Puls 112. Die Schmerzen waren stärker geworden. Er hielt den Hals steif und setzte allen Bewegungsversuchen Widerstand entgegen. Lumbalpunktion: unter hohem Druck entleerte sich klare Flüssigkeit in Menge. Gleich darauf schwanden die Schmerzen, und Pat. erholte sich schnell.

M. erinnert sich aus der Zeit, als die Punktion noch nicht geübt wurde, ähnlicher Fälle, die nach qualvollen Wochen spontan heilten. Es handelt sich seiner

Meinung nach um eine Hypersekretion von Zerebrospinalflüssigkeit, hervorgerufen durch das Trauma, das auf die Halswirbelsäule einwirkte. Verf. denkt sich den Vorgang ähnlich, wie die Entstehung eines Hydrarthros nach einer Distorsion.

V. E. Mertens (Breslau).

37) **Böttcher.** Die Prognose der Operation der Spina bifida.

(Beiträge zur klin. Chirurgie Bd. LIII. p. 519.)

Von 64 Fällen von Spina bifida, die Garrè beobachtet hat, wurden 39 ausgewählte Fälle operiert, wovon 25 (= 64%) starben, und zwar 13 an den Folgen der Operation, 2 am Grundleiden, 10 an späteren Erkrankungen. Bei 12 (=30,5%) Fällen wurde eine vollkommene Heilung durch die Operation erzielt. Die Prognose der Operation hängt ganz wesentlich davon ab, ob das Rückenmark selbst pathologisch verändert ist und zum Gegenstande von Eingriffen gemacht werden muß. Eine Besserung schon bestehender Lähmungen ist durch die Operation nicht zu erwarten, im Gegenteil verschlechtern sie sich häufig, oder es treten neue hinzu. Je älter die Pat., je besser der allgemeine Ernährungszustand und je tiefer der Sitz der Mißbildung, desto besser die Prognose der Operation. Ulzeration der bedeckenden Weichteile, drohende oder eingetretene Perforation des Cystensackes stellen zwar den Erfolg eines Eingriffes sehr in Frage, bilden aber keine absolute Kontraindikation, da eine Operation dann eben einen letzten Rettungsversuch darstellt. Der Zeitpunkt der Operation ist möglichst früh zu legen und event. zuerst eine Heilung des Dekubitus anzustreben.

Von den Operationsmethoden sind die Injektionsbehandlung, die Inzision und Ligatur ohne Eröffnung des Sackes zu verwerfen. Die Punktion ist nur als palliative Maßnahme berechtigt. Die gegebene Operation ist die Abtragung des Sackes mit plastischem Verschluß des Defektes.

Unter den postoperativen Komplikationen steht die Meningitis obenan. Die plötzliche Verminderung des intraspinalen Druckes durch Liquorabfluß bei der Operation ist bei geeigneter Tieflagerung des Kopfes unbedeutend, und durch dieselbe Maßnahme läßt sich das spätere Aussickern von Flüssigkeit und damit auch die Infektionsgefahr bekämpfen. Besteht schon vor der Operation ein Hydrocephalus, so ist die Prognose unbedingt schlecht, doch wäre ein Versuch mit Drainage des subarachnoidealen Raumes nach Mikulicz zu versuchen. Die postoperative Hydrocephalie ist vielleicht durch Wegfall des im Cystensacke gelegenen Reservoirs, wahrscheinlicher aber durch eine infektiöse Meningitis serosa diffusa bedingt. Die immerhin seltene Gefahr der postoperativen Hydrocephalie darf von der Operation nicht abschrecken.

Die diagnostische Unterscheidung der Spina bifida, deren Grundlagen v. Recklinghausen geschaffen hat, in ihre anatomischen Unterarten ist von größter prognostischer Bedeutung, leider aber nicht immer vor der Operation ausführbar. Die Aussichten sind am besten bei der unkomplizierten Meningokele, schon ganz wesentlich schlechter bei Myelocystokele und Myelocystomeningokele, absolut schlecht bei der partiellen oder totalen Rachischisis. Die Spina bifida occulta dürfte nur selten Operationsobjekt werden.

Im ganzen gewinnt man aus der Arbeit den Eindruck, daß die Prognose der Operation der Spina bifida nicht so schlecht ist, als man gemeinhin annimmt, daß aber trotzdem die Operation nur bei ganz ausgewählten Fällen, speziell unkomplizierten, einfachen Meningokelen, dankenswert erscheint. **Reich** (Tübingen).

38) **Evler.** Ersatz des Stützkorsetts durch einen Geradehalter aus Chromleder und verstellbaren federnden Hohlschienen.

(Med. Klinik 1907. p. 643.)

Ein Chromledergürtel umgreift unterhalb der oberen Darmbeinstacheln das Becken. An dem Gürtel ist rechts und links je ein ausziehbares Metallrohr befestigt, das in der Achselhöhle in einem Chromlederstück endigt. Die Achselstücke sind durch einen queren Rückengurt sowie Schultertragegurte verbunden. Die Metallrohre können auch bis zur Stirn emporgeführt (Notmast) und dort mit einem

Kopfgürtel versehen werden. Die einzelnen Stücke können vorrätig gehalten und als Notverband schnell angepaßt und angelegt werden. Abbildungen.

Verf. benutzte die Vorrichtung als Stütze für die Wirbelsäule bei Skoliose, Wirbeltuberkulose, Brüchen der Hals- und Brustwirbel, bei Schiefhals, als Ersatz der Glissonschlinge und der Rauchfußschwebe. Voraussetzung ist, daß keine erhebliche Gestaltsveränderung des Beckens vorliegt. **Georg Schmidt** (Berlin).

39) **R. Parker.** Ligature of common carotid for arterial dilatation and epilepsy.

(Brit. med. journ. 1907. Juni 22.)

Eine 32jährige Frau leidet seit 15 Jahren an starker Erweiterung und Pulsation der Arterien der linken Kopfseite, an Epilepsie seit 10 Jahren und rechtsseitiger Hemiparese. Unterbindung der linken Carotis communis, da eine Unterbindung der Carotis externa allein wegen sehr hoher Teilung nicht ausführbar war. Sofort und dauernd Aufhören der Pulsation und der Kopfschmerzen. Auch die Krämpfe verschwanden, kehrten aber nach 3 Monaten zurück, wenn auch viel milder und seltener: ungefähr ein Anfall wöchentlich, während früher bis zu 13 wöchentlich auftraten. **Weber** (Dresden).

40) **Martini.** Sopra un rarissimo caso di adeno-cistoma papillifero di tiroide aberrante.

(Policlinico 1907. Ser. chir. Nr. 2.)

Die mikroskopisch genau beschriebene Geschwulst saß auf der rechten Fossa supraclavicularis dicht am äußeren Drittel des Schlüsselbeines. In der Kindheit von der Größe einer Lymphdrüse, wuchs sie langsam und war zur Zeit der Exstirpation, im 29. Jahre der Trägerin, eigroß. Sie enthielt zentral embryonales und normales Schilddrüsengewebe und in den peripheren Partien gewucherte und erweiterte Follikel mit sehr ausgeprägten intracystösen papillären Wucherungen.

**E. Pagenstecher** (Wiesbaden).

41) **Caro.** Ein Fall von malignem Morbus Basedowii, kombiniert mit den Symptomen der Pseudoleukämie.

(Berliner klin. Wochenschrift 1907. Nr. 17.)

Das Eigenartige des mitgeteilten Falles liegt nach Urteil des Verf.s:

1) In der Kombination des Morbus Basedow mit den Symptomen der Pseudoleukämie, die wohl kein Zufall ist. Der Status pseudoleucaemicus dürfte eine Folge der Intoxikation sein, die wir Morbus Basedow nennen. Die Achylia gastrica, die wir häufiger bei Bluterkrankungen finden, ist ebenfalls als Konsekutivzustand zu bezeichnen.

2) In den zutage tretenden schweren toxischen Eigenschaften des hier vorhandenen Kropfes, die direkt im Anschluß an die Operation durch gesteigerte Resorption unter hyperpyretischen Temperaturen eine tödliche Vergiftung erzeugt. Der Urin des Basedowkranken gewinnt bei dieser für ihn selbst tödlichen Vergiftung schwer toxische, auf Meerschweinchen in kleinen Quantitäten tödlich wirkende Eigenschaften.

3) In dem ausnehmend hohen Jodgehalte des Kropfes.

**Langemak** (Erfurt).

42) **C. Pfeiffer.** Über Kropfverpflanzung und experimentellen Morbus Basedowii. (Aus der chirurgischen Abteilung des städt. Krankenhauses zu Frankfurt a. M. Prof. Dr. L. Rehn.)

(Münchener med. Wochenschrift 1907. Nr. 24.)

P. hat, um die von Rehn zuerst ausgesprochene Auffassung der Basedowerkrankung als einer Vergiftung durch quantitativ oder qualitativ abnormes Schilddrüsensekret zu stützen, das Tierexperiment herangezogen, indem er frische gewöhnliche Strumen und Basedowstrumen von Menschen in die Milz von jungen Hündinnen, besonders in zwei Fällen in die Milz von Ziegen überpflanzte, ohne leider

— aus äußeren Gründen — die Versuche zu dem gewünschten vollen Abschluß bringen zu können. Das wenige, was Verf. aus ihnen folgern zu dürfen glaubt, ist:

1) Artfremde, menschliche Kropftumoren lassen sich erfolgreich auf Tiere überpflanzen, so daß z. B. 127 Tage nach der Operation noch funktionierendes Kropfgewebe in der Milz nachzuweisen ist; am besten gelingt die Überpflanzung, wenn möglichst kurze Zeit zwischen Exstirpation des Kropfes und Implantation desselben ins Tier verfließt.

2) Das eingeheilte menschliche Kropfgewebe scheint eine Pulsbeschleunigung beim Tiere herbeizuführen, die bei Verwendung von Basedowstruma anscheinend größer ist, als bei Verwendung gewöhnlicher Strumen. Weitere basedowähnliche Erscheinungen sind bei den sechs Tieren, auch bei Einpflanzung beträchtlicher Mengen von Kropfgewebe, während der Beobachtungszeit nicht aufgetreten.

P. hält es für nicht aussichtslos, in einer größeren Versuchsreihe und in längerer Beobachtungszeit der Schilddrüsentheorie beim Morbus Basedowi auf dem von ihm gewählten Wege noch weiter näher zu kommen, jedoch die Implantation zahlreicher kleiner Stückchen für empfehlenswerter als die großen, zu Nekrose neigenden. **Kramer** (Glogau).

43) **S. Gooding.** Myxoedema and exophthalmic goitre.

(Brit. med. journ. 1907. Juni 15.)

G. berichtet kurz über einen Fall von allmählichem Übergang einer Basedowschen Krankheit in Myxödem. Eine Frau, die vorher gesund gewesen war, erkrankt mit 31 Jahren an typischem »Basedow«: unter ärztlicher Behandlung bedeutende Besserung. Mit 49 Jahren begannen ihre jetzigen Beschwerden und mit 52 bietet sie das ausgeprägte Bild des Myxödems dar mit starkem Rückgang ihrer geistigen Fähigkeiten. Alle Basedowzeichen sind geschwunden. Schilddrüsenextrakt bringt eine wunderbare Besserung hervor; Aussetzen der Medikation hat sofort Verschlechterung zur Folge. Es gibt zwei Parallelfälle in der Literatur, aber keinen, der die beiden Krankheiten so scharf getrennt aufweist. **Weber** (Dresden).

44) **Beresnegoffsky.** Struma metastatica (Adenocarcinoma).

(Chirurgia 1907. Nr. 123 u. 124. [Russisch.])

Kasuistischer Beitrag zu dieser nicht allzu häufig beobachteten Erkrankung (bisher ca. 60 Fälle). Eine 40jährige Frau war vor 4 Jahren auf die Hinterhauptsgegend geschlagen worden. Eine damals aufgetretene und weiter bestehende Schwellung begann nach 2 Jahren zu wachsen. Pat. klagt über Schmerzen am Hinterkopf, im rechten Oberarm, am Rücken und im Oberschenkel. Seit 30 Jahren leidet sie an Kropf. Pleuritis sicca.

Auf dem Hinterkopfe befindet sich eine faustgroße, leicht pulsierende, halbkugelige Geschwulst, über der die Haut von erweiterten Venen durchzogen ist. Am rechten Oberarm ist die Muskulatur atrophisch, das Caput humeri deutlich vergrößert. Die Lendenwirbelsäule ist auf Tastung sehr schmerzhaft. Der Kropf ist weich, verschieblich, von den benachbarten Halsorganen leicht abzugrenzen.

Die beabsichtigte Operation der Geschwulst am Hinterkopfe mußte unterbrochen werden, weil lebensgefährliche Blutung eintrat. Die Geschwulst war von einer derben Kapsel umgeben und konnte bis an die Basis stumpf gelöst werden, wo sie durch eine talergroße Öffnung im Schädel hindurch mit der Dura fest verwachsen war.

Die Haut wurde über der Geschwulst vernäht und heilte per primam.

Die nach kurzer Zeit entlassene Pat. stellte sich in einigen Wochen wieder ein und starb nach weiteren 10 Tagen. Die Autopsie ergab ein Adenokarzinom der Schilddrüse, das am Hinterkopf, im Humerus, Femur, in der Lendenwirbelsäule und in der Lunge Metastasen erzeugt hatte.

Auf Grund der mikroskopischen Untersuchungen und an der Hand einer ausführlich angeführten Literatur (73 Namen) schließt B. sich den Autoren an, die zwischen dem Adenokarzinom und dem Karzinom der Schilddrüse streng unterschieden wissen wollen. Während dieses bei schnellem und schrankenlosem Wachstum schnell zerfällt, wächst das Adenokarzinom nur langsam und bleibt so

unbedeutend, daß es noch unerkannt sein kann, wenn bereits umfangreiche Metastasen zum Tode führen; ja, in vereinzelten Fällen wird der primäre Herd in der Schilddrüse erst in Serienschnitten gefunden.

Die klinischen Erscheinungen des Adenokarzinoms faßt B. folgendermaßen zusammen:

1) Geringer Umfang der primären Geschwulst, bei größten Metastasen. — 2) Langsames Wachstum der Geschwulst. — 3) Die Metastasen pflegen eingekapselt zu sein. — 4) Prädilektionsstelle für Metastasen sind die langen Röhrenknochen. — 5) Die Metastasierung geschieht durch den Gefäßstrom. — 6) Die benachbarten Halsorgane bleiben unversehrt. — 7) Ein geschwüriger Zerfall der Geschwulst ist sehr selten. **Oettingen** (Berlin).

45) **Gottstein.** Zur Technik der Bronchoskopie.

(Berliner klin. Wochenschrift 1907. Nr. 7.)

Da die Einführung des offenen Tubus bei der oberen Bronchoskopie oft Schwierigkeiten macht, auch Verletzungen hin und wieder an den Stimmbändern verursacht, hat G. das Verfahren dadurch verbessert, daß er einen biegsamen Mandrin unter Einschaltung des Mikulicz'schen Trichterstückes anwendet. Durch diese Verbesserung des Instrumentariums ist es gelungen, die Methodik der Einführung bronchoskopischer Röhren vom Munde her unter lokaler Anästhesie zu einer einfachen zu gestalten. Technik: Nach gründlicher Kokainisierung (mit 10%iger wäßriger Lösung) der Mundgebilde, des Zungengrundes, der Epiglottis, der Stimmbänder und womöglich des Anfangsteiles der Luftröhre wird Pat. in rechte Seitenlage gebracht und sein Kopf von einem Assistenten gehalten, der auch von der Rohrskala abzulesen hat, wie tief sich das Rohr befindet. Beim Erwachsenen kommt man in einer Tiefe von 8 cm an die hintere Rachenwand und den Epiglottisrand, den man nach vorn hebelt und die Stimmbänder einstellt. Einführung des Mandrins und Vorschieben des Rohres. Abbildungen und Beschreibung des Instrumentariums (Haertel-Breslau) s. Original. **Langemak** (Erfurt).

46) **E. Hagenbach-Burckhardt.** Über zwei Fälle von Heilung von Narbenstrikturen des Ösophagus durch Thiosinamin.

(Med. Klinik 1907. p. 799.)

Laugenverätzung der Speiseröhre bei zwei Kindern. Bei dem einen gingen feinste Sonden überhaupt nicht, bei dem anderen 2½ mm-Sonden hindurch. Nach Thiosinamin-(Fibrolysin-)Einspritzungen baldige Besserung, vollständige Heilung.

**Georg Schmidt** (Berlin).

47) **Villard et Mouriquand.** Résultats éloignés du traitement du cancer du sein.

(Revue française de méd. et de chir. 1907. Nr. 11.)

Die Statistik der Verff. über Dauererfolge beim Brustkrebs beruht auf 50 von V. mit teilweiser oder gänzlicher Entfernung der M. pectorales und Ausräumung der Achselhöhle operierten Fällen. Nachbehandlung mit Röntgenstrahlen, 44% Heilungen, kürzestens 1½—2 Jahre nach der Operation nachuntersucht. Von 28 in bezug auf das Verhalten der Achsellymphdrüsen histologisch genau untersuchten Fällen zeigten nur die Hälfte Krebsmetastasen in den Drüsen; letztere ergaben nur 21% Heilungen, die Fälle ohne Drüsenmetastasen dagegen 71%. Von 13 1—2 Jahre lang nach der Operation mit Röntgenstrahlen Nachbehandelten blieben 7 rezidivfrei, ein Resultat, welches vermuten läßt, daß die Röntgenstrahlen mit nicht zu umfangreichen, zurückgebliebenen Geschwulstresten fertig werden können.

**Mohr** (Bielefeld).

---

Originalmitteilungen, Monographien und Sonderdrucke wolle man an *Prof. E. Richter* in Breslau (Kaiser Wilhelmstraße 115), oder an die Verlagshandlung *Breitkopf & Härtel*, einsenden.

Für die Redaktion verantwortlich: Geh. Med.-Rat Prof. Dr. E. Richter in Breslau.

Druck und Verlag von Breitkopf & Härtel in Leipzig, Nürnbergerstraße 36/38.

# Zentralblatt

für

# CHIRURGIE

herausgegeben

von

**K. Garrè,** in Bonn, **F. König,** in Berlin, **E. Richter,** in Breslau.

Vierunddreißigster Jahrgang.

Wöchentlich eine Nummer. Preis des Jahrganges 20 Mark, bei halbjähriger Vorauszahlung. Zu beziehen durch alle Buchhandlungen und Postanstalten.

**Nr. 37.** Sonnabend, den 14. September. **1907.**



**Inhalt:** 1) **Eulenburg,** Realenzyklopädie der Heilkunde. — 2) **v. Bergmann u. v. Bruns,** Praktische Chirurgie. — 3) **Kast** und **Meltzer,** Die Sensibilität der Bauchorgane. — 4) **Burci** und **Marchetti,** Heilung von Bauchfelldefekten. — 5) **Hertle,** 6) **Hildebrandt,** Bauchverletzungen. — 7) **Keetley,** Die konservative Bauchchirurgie. — 8) **Owen,** 9) **Papaioannou,** Herniologisches. — 10) **Montprofit,** Magenchirurgie. — 11) **Nyrop,** Gastropexie. — 12) **Mayo,** Magen- und Duodenalgeschwür. — 13) **Kausch,** Magenkrebs. — 14) **Duval,** Schrumpfung des Mesocolon sigmoideum. — 15) **Petrivalský,** Hirschsprung'sche Krankheit. — 16) **McGrath,** Resektion der Flexura sigmoidea. — 17) **Gant,** Lokalanästhesie bei Operationen am After. — 18) **Vulliet,** 19) **Lardy,** 20) **Vulliet,** Hämorrhoiden. — 21) **Lynch,** Mastdarmexstirpation. — 22) **Crouse,** Cholecystostomie. — 23) **Omi,** Talma'sche Operation.

**R. Haecker,** Über einen weiteren Fall von Brustwandresektion mit Plastik auf die freigelegte Lunge. (Originalmitteilung.)

24) Ungarischer Chirurgenkongreß. — 25) **Meyer,** Pseudomyxom des Bauchfells. — 26) **Moore,** 27) **Wrigley,** 28) **Meerwein,** Bauchverletzungen. — 29) **Anderson,** Darmperforation bei Typhus. — 30) **Torek,** 31) **Haynes,** 32) **Williams,** 33) **Morris,** 34) **Schlichthorst,** 35) **v. Rembold,** 36) **Zeller,** Appendicitis und Typhlitis. — 37) **Kopfstein,** 38) **Provera,** Seltene Hernien. — 39) **Descoeudres,** Magengeschwür und Speichelstein. — 40) **Rolleston** und **Higgs,** Krebs in Speiseröhre und Magen. — 41) **Solowoff,** 42) **Linnartz,** Gastroenterostomie. — 43) **Coffey,** Kotfistel. — 44) **Fanoni,** Ileus durch den Urachus. — 45) **Salzer,** 46) **Chandler** und **Baldauf,** 47) **Znojemsky,** 48) **Solieri,** 49) **Ramsey,** Darmverschluß. — 50) **Holland,** Tuberkulose der Flex. sigmoidea. — 51) **Vogel,** Murphyknopf. — 52) **Stark,** Gekrösdrüsentuberkulose. — 53) **Stefani,** Tuberkulose der Lymphdrüsen im Leistenkanal. — 54) **Breck,** Mastdarmtuberkulose. — 55) **Pawloff-Sliwanski,** Milzverletzungen. — 56) **Perez,** Splenektomie. — 57) **Dévic** und **Bériel,** Leberruptur. — 58) **Venema** u. **Grünberg,** Typhöser Leberabszeß. — 59) **Thevenot** u. **Barlatier,** Leberechinokokken. — 60) **Karewski,** Pankreasverletzungen.


1) **A. Eulenburg.** Realenzyklopädie der gesamten Heilkunde. Medizinisch-chirurgisches Handwörterbuch für praktische Ärzte. 4. gänzlich umgearbeitete Auflage. Bd. I. (Aachen—Asphyxie.) XII* und 900 S. 144 Abbildungen im Texte, 2 schwarze und 7 farbige Tafeln.

Wien, **Urban & Schwarzenberg,** 1907.

Ein enzyklopädisches rein wissenschaftliches Werk von so gewaltigem Umfange wie das E.'sche, das innerhalb weniger als 30 Jahren 3mal neu aufgelegt werden muß, kann nur den Ansprüchen, die an ein

solches Sammelwerk gestellt werden, entsprochen haben, sonst hätte es sich eben nicht des großartigen Erfolges zu erfreuen. Es war dies aber nur dadurch möglich, daß es durch volle Neubearbeitung jeder weiteren Auflage stets seinen Inhalt verbesserte und entsprechend den neuen Forschungen bereicherte. Dadurch ist es nun so umfangreich geworden, daß der Herausgeber neuerdings beschlossen hat, durch Fortlassen fast aller propädeutischen Disziplinen, wie einer großen Anzahl unwichtiger, auch veralteter Artikel, durch den Ausschluß überreicher Literaturübersichten u. dgl., den Umfang wieder auf ein geringeres Maß herabzusetzen, statt 26 Bänden nur 15 zu liefern, allerdings von etwas größerem Umfang als die früheren waren.

Was in Band I geboten wird, steht entschieden dem der letzten Auflage nicht nach; denn er enthält in den darin behandelten Artikeln die Forschungsergebnisse und Erfahrungen bis zur neuesten Zeit, entsprechend den einzelnen Stichworten in kleinerem oder größerem Umfange bis zu monographischer Bearbeitung behandelt, wie sie Wissenschaft und Praxis erheischen. Dabei ist die Ausstattung auch durch Abbildungen, wie in Papier und Druck noch reicher als bisher, so daß das Auge bei der Lektüre sich nicht anzustrengen braucht, zumal Petitdruck nur spärlich zur Verwendung kommt. Nach den früheren Erfahrungen läßt sich außerdem wohl erwarten, daß die einzelnen Bände in relativ rascher Aufeinanderfolge erscheinen werden, und somit das schöne Werk in Jahr und Tag sich vollständig in den Händen der Abnehmer finden wird, die sich in ihm eine Bibliothek der praktischen Medizin zulegen. **Richter** (Breslau).

---

2) Handbuch der praktischen Chirurgie. Bearbeitet und herausgegeben von E. v. Bergmann und P. v. Bruns. Fünf Bände. Dritte umgearbeitete Auflage. Bd. III, 10. Stuttgart, Ferdinand Enke, 1907.

Mit Band III und IV liegt das große Werk zum dritten Mal vollendet vor. Daß diese zwei Bände etwas später als die übrigen erschienen sind, liegt zum Teil daran, daß gerade in den von ihnen behandelten Krankheitsgebieten, denen des Bauches und Beckens, die Chirurgie am gewaltigsten vorwärtsschreitet, andernteils daran, daß hier neue Bearbeiter an die Stelle der inzwischen verstorbenen — v. Mickulicz, Nitze, Schede — eintreten mußten: Körte, M. v. Brunn, Kümmell, Graff. Sie haben die Erfahrungen der letzten Jahre voll ausgenutzt, das Werk auf der Höhe zu halten, die ihm seine gewaltige Verbreitung innerhalb kurzer Zeit ermöglicht hat. Es dient unserer Wissenschaft zu höchstem Ruhm.

**Richter** (Breslau).

---

3) **L. Kast** und **S. J. Meltzer.** Die Sensibilität der Abdominalorgane und die Beeinflussung derselben durch Injektionen von Kokain.

(Berliner klin. Wochenschrift 1907. Nr. 19.)

Die Ergebnisse der Tierversuche sind folgende: Die derzeit herrschende Ansicht, gegründet auf exakte chirurgische Beobachtungen, ist die, daß die Baucheingeweide sowohl im normalen, als auch entzündeten Zustande keiner Schmerzempfindung fähig sind. Durch die Tierversuche ist festgestellt, daß die Empfindlichkeit für Schmerzeindrücke vorhanden ist in normalen Organen, und daß dieselbe beträchtlich erhöht ist in entzündeten Organen; daß eine subkutane oder intramuskuläre Injektion einer relativ kleinen Dose von Kokain imstande ist, diese Empfindlichkeit in normalen wie in entzündeten Eingeweiden vollständig aufzuheben. Verff. nehmen deshalb an, daß die Anästhesie der inneren Bauchorgane in dem Gebrauche von Kokain ihre Erklärung findet. Die Injektion einer geringen Kokainmenge übt auf den Erregungszustand des narkotisierten und operierten Tieres eine beruhigende Wirkung aus. **Langemak** (Erfurt).

---

4) **Burci** e **Marchetti.** Ricerche sperimentali sulle conseguenze pathologiche e sulla riparazione delle estese perdite di sostanza del peritoneo parietale.

(Clinica mod. 1907. Nr. 6.)

Ausgedehnte Peritonealdefekte bei Hunden heilen durch Vernarbung, wobei die Regeneration von allen Schichten der Serosa ausgeht. Der Prozeß geht sehr rasch vor sich, das Epithel schiebt sich wie bei der Cornea sehr früh herüber; zuerst in kubischen Zellen, die dann sich abplatten. Unter ihnen bilden sich dann die übrigen Schichten. Adhäsionen treten kaum auf — vielleicht anfangs — werden aber dann gelöst. Entzündliche Prozesse mit Zerstörung des Epithels zweier gegenüberliegender Flächen und dauerndem Aneinanderliegen desselben sind die Vorbedingung für Adhäsionen.

**E. Pagenstecher** (Wiesbaden).

---

5) **J. Hertle.** Über stumpfe Verletzungen des Darmes und Mesenteriums.

(Beiträge zur klin. Chirurgie Bd. LIII. p. 257.)

Die 155 Seiten umfassende Arbeit stellt eine Fortsetzung der grundlegenden Publikation Petry's aus der Grazer Klinik zu obigem Thema dar. Sie baut sich auf dem Material der letzten 10 Jahre und einer Sammlung der gesamten neuen Literatur aus dieser Zeit auf, welche kritisch besprochen und in einem Verzeichnis von 329 Nummern der Arbeit beigefügt ist. Die Veröffentlichung bildet daher ein ergänzendes Seitenstück zu der kurz zuvor erschienenen Bearbeitung des gleichen Themas von Tawastjerna.

In der Ätiologie der stumpfen Darmverletzungen stehen solche durch Hufschlag (29%) und Überfahrung (5,2%) obenan. Im ganzen überwiegen die Verletzungen durch umschrieben angreifende Gewalten die durch breit angreifende in einem Verhältnis von 98 : 34. Nach H.'s Statistik kommen auf 4 Frauen 167 Männer, für welche letztere sich ein sicherer Zusammenhang der Verletzungshäufigkeit mit der Berufsart ergab.

Die zum Studium der Pathogenese der Darmverletzungen angestellten Versuche lehrten, daß die einzelnen Darmschichten der Überdehnung einen verschiedenen Widerstand leisten: erst reißt die Serosa, dann die Muscularis und Mucosa, erst zuletzt die Submucosa. Die penetrierenden Risse bevorzugen die Darmpartien gegenüber dem Mesenterialansatz. Diese Risse waren stets längsgestellt und durchaus glattwandig, wie mit dem Messer geschnitten. Bei Quetschungen leidet stets zuerst die Mucosa. Die Serosa ist sehr widerstandsfähig, ausgenommen den Fall, daß mesenteriale Serosarisse sich auf den Darm fortsetzen.

Die Ausführungen über die Mechanismen der Darmrisse durch Quetschung, Berstung und Abreißung, die an der Hand eigener und fremder Beispiele kritisch erörtert werden, decken sich größtenteils mit denen von Sauerbruch und Bunge, welch' letzterer insbesondere die Bedingungen der Berstung festgestellt hat, die in Zukunft in betreff der Häufigkeit vermutlich eine größere Rolle spielen wird.

Für die totalen Darmabreißungen bildet die oberste Jejunumschlinge den Vorzugsort. Die physiologische Befestigung eines Endes einer Darmschlinge bildet zwar eine wesentliche, aber keineswegs allein ausschlaggebende Erklärung für den totalen queren Darmabriß. Insbesondere erzeugt die Überfahrung eine geradezu typische Verletzung, die in mittelschweren Fällen zur Abreißung des Darmes vom Gekröse, in den schwersten Fällen zur totalen queren Darmzerreißung durch Abszeß führt. Als wenig bekannter Verletzungstyp sei endlich die Abschälung der Serosa erwähnt, die bei schweren breit angreifenden Gewalten in der Regel von einem Serosariß des Mesenteriums ausgeht und sich auf den Darm fortsetzen kann.

Nach der Lokalisation der Verletzungsstelle steht der Dünndarm mit 92% obenan, während der an sich schon kürzere Dickdarm dank seiner geschützten Lage weit seltener (8%) betroffen wird.

Bei der Besprechung der Darmwunden behandelt Verf. vor allem die Bedeutung des Schleimhautvorfalles und kommt zu der Ansicht, daß dieser durch eine Art Fistelbildung und Verhinderung der Verklebung eher die Infektion der Bauchhöhle begünstigt und dem Heilerfolg der zirkulären Muskelkontraktion entgegensteht.

Weiterhin untersucht Verf. seine Fälle auf das Vorhandensein oder Fehlen der bekannten allgemeinen und lokalen Symptome nach Bauchverletzungen mit dem Ergebnis, daß nur eine individuelle Verwertung der Symptome statthaft und keines pathognomonisch ist.

Deutet auch nur das eine oder andere Symptom auf eine Darmverletzung hin, so ist die Probelaparotomie angezeigt.

Die Prognose der operierten Darmperforationen — eine Statistik der nicht operierten ist nicht genügend einwandsfrei — ist unter Ausschluß der Spätoperationen mit 29% Heilungen immer noch schlecht. Von 6 : 12 : 24 : 48 Stunden sinkt die Heilungschance der Operation in einem Verhältnis von 52 : 46 : 21 : 7, woraus ohne weiteres die Forderung der Frühoperation und die Berechtigung der Probelaparotomie sich ableitet.

In der operativen Behandlung der Darmperforationen bietet die Übernähung meist hinreichende Sicherheit. Die Resektion ist nur auf strengste Indikation hin bei nicht zu schlechtem Allgemeinzustand vorzunehmen. Die Anlegung eines Kunstafters, sei es am Orte der Perforation oder entfernt davon, läßt sich nicht immer umgehen.

Die Prinzipien der Peritonitisbehandlung gehen an der v. Hackerschen Klinik dahin, lokalisierte Abszesse offen mit breiter Tamponade zu behandeln. Bei fortschreitender diffuser Peritonitis wird die trockene Form mit Reinigung der Darmschlingen mittels feuchter Kompressen, die exsudative Form mit Auswaschen und Spülen behandelt. In allen Fällen wird die Wunde durch Schürzentampons und Gazestreifen offen gehalten, event. kommen Drains in das kleine Becken. **Reich** (Tübingen).

---

6) **Hildebrandt.** Die Behandlung der penetrierenden Bauchschüsse im Felde.

(Berliner klin. Wochenschrift 1907. Nr. 5.)

Im Felde hat die Laparotomie bei penetrierenden Bauchschüssen ein vollständiges Fiasko erlebt, weil die Verwundeten zu spät in die Behandlung kommen, und weil die Operation zu viel Zeit für den einen Verwundeten beansprucht. Außerdem leidet der Chirurg häufig unter sehr schlechten äußeren Bedingungen. Ein großer Teil der Nichtoperierten kam dagegen durch; doch glaubt H., daß die Zahl der Genesenen überschätzt wird, da weder die Gefallen noch die auf dem Transport Gestorbenen mitgerechnet wurden. Von den leichter Verwundeten blieben 40—50% am Leben, bei Mitzählung aller Fälle besteht eine Sterblichkeit von 70% und mehr. Bei penetrierenden Bauchschüssen mit noch gutem Allgemeinbefinden, wenn Zeit und Umstände es gestatten und, wenn die Verwundeten innerhalb der ersten 6 Stunden gebracht werden, kann die Laparotomie gemacht werden, als einziges Mittel der Rettung. Zunehmende intraabdominelle Blutungen bilden eine absolute Indikation für die Operation. Bei peritonealer Sepsis ist jeder Eingriff abzulehnen, dagegen kann bei der eitrigen und der fibrinöseitrigen progredienten Peritonitis die Eröffnung lokaler Abszedierung Vorteil bringen bzw. notwendig sein nach genügend langem Abwarten. Vorgefallener Darm ist sorgfältig zu reinigen und zu reponieren, wenn er unversehrt ist, event. nach Erweiterung der Wunde. Verdächtige Darmschlingen sind im Haut-

defekt zu befestigen. Gangränöser Darm soll vorgelagert werden. Bei lokalen Abszedierungen bringen Punktionen oft Klarheit über den Situs. (Magenschüsse: subphrenische und Leberabszesse. Verletzungen der Flexur oder des Mastdarmes: Beckenabszesse. Mastdarmuntersuchung nicht zu versäumen!) Entleert sich aus einer Schußöffnung Kot, so soll die Wunde erweitert und ein dickes Drain eingelegt werden; keine Kolotomie. Größtmögliche Ruhe, Vermeidung jeglicher Nahrung und aller Getränke ist durchaus notwendig, ebenso schonender Transport nur auf der Bahre. **Langemak** (Erfurt).

---

7) **C. R. B. Keetley.** The conservative surgery of the abdomen.

(Lancet 1907. Juni 29.)

Mit einem großen Maß von Satire wendet sich hier der bekannte Verf. gegen den Radikalismus in der Bauchchirurgie, insbesondere gegen die Ovariektomie, Appendektomie und die Ileosigmoidostomie. Diese Operationen werden nach seiner Ansicht viel zu häufig gemacht. Es bestehe kein Grund, stets den Wurmfortsatz zu exstirpieren, es genüge, ihn von seinem Konkrement zu befreien; um ihn gefahrlos zu machen und zu beobachten genüge es, den Wurmfort in die Bauchwand zu verlagern, hier könne man durch eine Fistel den Katarrh des Organes behandeln und so diesen wichtigen Darmteil dem Organismus dienstbar erhalten.

Was die Behandlung der chronischen Verstopfung mit Ileosigmoidostomie, wie sie besonders von Arbuthnot Lane empfohlen wird, angeht, so hält Verf. diese Operation für viel zu weit gehend: statt des kurzen Blinddarmes stellt die Operation einen langen her, der den ganzen Dickdarm umfaßt.

Verf. empfiehlt zur Behandlung der schweren chronischen Verstopfung die Appendikostomie und tägliche Irrigation des Dickdarmes mit lauwarmem Wasser oder Bitterwasser von dieser Fistel aus. Er hat 16 Fälle schwerer und schwerster Art auf diese Weise mit ausgezeichnetem Erfolge behandelt. Die minimale Fistel ist durchaus sauber und verursacht keinerlei Unbequemlichkeiten.

**H. Ebbinghaus** (Dortmund).

---

8) **E. Owen.** Remarks on hernia-particularly in children.

(Brit. med. journ. 1907. Juni 1.)

Den Leistenbruch des Säuglings behandelt O. durch Anlegung einer Pelotte mit Heftpflaster und Hochhängen der Beine oder mindestens Tieflagerung des Kopfes. Äußerst wichtig ist die Vermeidung von Meteorismus durch sorgsame Überwachung der Nahrungsaufnahme. Hartnäckig rückfällige Formen von Leistenbruch der rechten Seite enthalten oft Blinddarm und Wurmfortsatz und sind somit geeignet zur Operation. Beim Zusammentreffen von Leistenbruch mit mangel-

haftem Descensus testiculi richtet O. sich nach der Größe des Hodens: ist er deutlich unentwickelt, so entfernt er ihn und verzichtet auf alle im Erfolg so zweifelhaften Versuche, ihn zu erhalten; ist er gut entwickelt, so mag ein Versuch der Erhaltung gerechtfertigt sein, obwohl die Erfolge nach seiner Erfahrung wenig befriedigend sind. — Für die Radikaloperation des kindlichen Leistenbruches kommt als wesentlich nur die hohe Abbindung des Brucksacks in Betracht, alles weitere ist Liebhaberei. O. selbst bevorzugt die einfache Pfeilernaht und hält sie für genügend. — Eine weitere Altersgrenze für die Operation gibt es nicht. **Weber** (Dresden).

---

9) **Papaioannou.** Eine Modifikation der Bassini'schen Radikaloperation der Hernien.

(Deutsche med. Wochenschrift 1907. Nr. 14.)

Nach Freilegung des äußeren Leistenringes und Isolierung des Bruchsackes von dem Samenstrang wird die Aponeurose des Obliq. extern. $2^1/_2$—3 cm oberhalb des Poupart'schen Bandes und parallel zu demselben gespalten. Nach möglichst hoher und vollkommener weiterer Isolierung des Bruchsackes bis zum inneren Leistenring wird der Bruchsack durch eine Tabaksbeutelnaht geschlossen, der eine Faden durch den Muscul. transver. und obliq. intern. weit nach oben, der andere hinter diesen Muskeln bis zu derselben Stelle gefaßt und durch das Poupart'sche Band herausgestochen. Durch das Anziehen und Knoten der beiden Ligaturfäden wandert der Stumpf des Sackes hinter die Muskeln nach oben und fixiert sich dort. Oberhalb und unterhalb werden noch zwei Sicherheitsnähte durch die Muskeln und andererseits durch das Poupart'sche Band gestochen. Unterhalb der vierten Naht befindet sich die Austrittsstelle des Samenstranges. Durch diese Modifikation kommen die zwei Nähte nicht aufeinander zu liegen, die eigentliche Stumpfmuskelwand wird sehr fest, und es wird, da keine Verengerung am äußeren Leistenring eintritt, die Infiltration des Samenstranges vermieden. **Borchard** (Posen).

---

10) **A. Montprofit.** Considérations cliniques sur la chirurgie de l'estomac en général.

(Ann. intern. de chir. gastro-intestinale Paris 1907. Nr. 3.)

Verf. empfiehlt dringend die frühzeitige Operation des Magenkarzinoms. Die Resektion wird dann besser vertragen, weil Pat. kräftiger, die Neubildung noch klein ist. Ausgedehnte Verwachsungen mit dem Pankreas, der Leber usw. geben eine Kontraindikation für die Resektion. Sind die Pat. schon sehr heruntergekommen, wird nur eine Gastroenterostomie angelegt, die Resektion auf später verschoben. Als Palliativoperation kommt nur die Gastroenterostomie in Betracht. Schon am Tage nach der Operation sollen die Pat. für kurze Zeit mit Bauchbandage aufstehen.

Wiederholte Blutungen, dauernde Schmerzen, Pylorusstenose, Entzündungsgeschwülste erfordern bei Magengeschwür die Gastroenterostomie. Die Y-förmige Gastroenterostomie nach Roux wird bevorzugt.

Glimm (Magdeburg).

---

11) **E. Nyrop.** Gastropexie und Retention.

(Ann. intern. de chir. gastro-intestinale Paris 1907. Nr. 3.)

N. verwirft die Gastropexie bei Gastroptose; sie nimmt (Schou) keine Rücksicht auf den Zustand der Magenmuskulatur, ja sie macht sogar Schwierigkeiten für die Entleerung durch die ausgedehnten Verwachsungen, da der verwachsene Abschnitt des Magens in motorischer Beziehung als gelähmt zu betrachten ist. Noch schlimmer wird es, wenn die Magenmuskulatur von vornherein schwach ist. Wie durch vier Krankengeschichten bewiesen wird, kann sich nach Gastropexie eine Retention entwickeln. Theoretisch kann die ausgedehnte Befestigung der vorderen Magenwand (nach Rovsing) an die Bauchwand die Bildung von Geschwüren begünstigen. Spontane Festlegungen bei Gastroenterostomie deuten darauf hin, daß man bei Retention frühzeitig operieren soll, um möglicherweise eine Gastroenterostomie dadurch zu vermeiden, daß man eine noch heilbare Stenose antrifft, die zurückgehen wird, wenn man dem Magen durch Anlegung einer temporären Jejunostomie Ruhe verschafft hat! Glimm (Magdeburg).

---

12) **Mayo.** The contributions of surgery to a better understandig of gastric and duodenal ulcer.

(Annals of surgery 1907. Juni.)

Die meisten Magengeschwüre sitzen an der kleinen Curvatur oberhalb des Pylorus, während die Duodenalgeschwüre in den oberen $1^1/_2$ Zoll des Duodenum ihren Sitz haben und sich in 96% aller Fälle bis in den Sphincter pylori erstrecken. Der tiefste Teil des Duodenalgeschwürs liegt gewöhnlich gerade dicht unterhalb des Pylorus. Dadurch, daß sich das Duodenalgeschwür bis in den Sphinkter hinein erstreckt, werden diese Geschwüre häufig fälschlich zu den Magengeschwüren gezählt. Duodenalgeschwüre sind bei Männern häufiger als bei Frauen, nach des Verf.s Ansicht, weil der Zwölffingerdarm bei Männern senkrecht und bei Frauen transversal verläuft, so daß bei den letzteren ein besseres Vermischen des sauren Magenbreies mit der alkalischen Galle und dem Pankreassaft möglich ist.

Nach M. sind zwei Arten von Magen-Darmgeschwüren zu unterscheiden: 1) das indurierte, 2) das nicht indurierte Schleimhautgeschwür.

Chirurgisch kommt nur das erstere in Betracht, da das zweite nur selten prägnante Symptome macht und sehr häufig überhaupt nicht bei der Laparotomie gefunden wird. Bei dem nicht indurierten Magengeschwüre greift M. operativ nicht ein für den Fall, daß die Diagnose darauf gestellt ist, falls nicht Perforation, Blutung oder Verstopfung den Eingriff indizieren. Herhold (Brandenburg).

---

13) **W. Kausch.** Der Magenkrebs und die Chirurgie.
(Berliner klin. Wochenschrift 1907. Nr. 17 u. 18.)

An der Hand der Statistiken hat K. eine Betrachtung darüber angestellt, ob der noch weitverbreitete Glaube, die Resultate der operativen Therapie des Magenkrebses seien ungünstige, berechtigt ist. Unter Zugrundelegen der aus der v. Mikulicz'schen Klinik stammenden Statistik und der anderer Kliniken berechnet er die Mortalität der Magenresektion auf durchschnittlich 27%. Die durchschnittliche Lebensdauer der rezidivierten Fälle betrug $18^1/_2$ Monate, die Dauerheilung bis zu 3 Jahren 30%. Im weiteren widerlegt K. die in der Arbeit von Boas aufgestellten Behauptungen als zu pessimistisch und nach den Erfahrungen eines für die Beurteilung nicht geeigneten Krankenmateriales aufgestellt, indem er überall beweisende Zahlen anführt. Einzelheiten müssen im Original eingesehen werden.

Was die palliativen Operationen anbetrifft, so soll die Gastroenterostomie nur in den Fällen ausgeführt werden, in denen eine schwere motorische Insuffizienz des Magens vorliegt. Die Mortalität der wegen Karzinom vorgenommenen Gastroenterostomie ist eine enorm hohe. Die Jejunostomie verwirft K. bei Magenkrebs vollständig. Dagegen soll von der Probelaparotomie häufiger, als es bisher geschehen ist, Gebrauch gemacht werden nach Erschöpfung der diagnostischen Hifsmittel. Falls die Ärzte die Kranken früher zum Chirurgen schicken und die durch Volksaufklärung beeinflußten Kranken früher den Arzt oder Chirurgen aufsuchen, werden wir bald größere Fortschritte bei der Bekämpfung des Magenkrebses machen, der bis heute nur durch Operation zu heilen ist. Fortschritte der Technik können uns nicht weiter bringen. **Langemak** (Erfurt).

---

14) **Duval.** De la méso-sigmoïdite rétractile.
(Arch. des malad. de l'appar. digestif 1907. Nr. 1.)

Das zuerst von Virchow, später von Curschmann, Leichtenstern, Braun, Riedel u. a. beschriebene Krankheitsbild der Schrumpfung des Mesocolon sigmoideum scheint in Frankreich ganz unbekannt zu sein, obwohl es die häufigste Ursache aller Volvulusfälle des S romanum bildet. Es handelt sich um einen ausgesprochen chronischen, fortschreitenden Prozeß, durch den das Mesosigmoideum in einen derben sehnigen Strang umgewandelt wird; eigentümlich ist dabei, daß die Schrumpfung ausschließlich in querer Richtung erfolgt, so daß die beiden Schenkel des S romanum einander genähert werden und, je nach der Dauer und der Schwere des Prozesses, mehr oder weniger eng miteinander verwachsen. Der Schrumpfungsprozeß beginnt an der Ansatzstelle des Mesosigmoideums und kann auf sie beschränkt bleiben. In schwereren Fällen ist das ganze Mesosigmoideum zu einem derben weißlichen Strang geschrumpft, die beiden Schenkel des Sigmoideums sind wie zwei Flintenläufe einander genähert und durch quere dicke Bindegewebskränze miteinander verwachsen. Durch

Zug kommt es zu Verengerungen der Darmlichtung und später zu Erweiterungen sowohl der Sigmoideumschlinge als auch des oberhalb gelegenen Dickdarmteiles. Die Stauung des Darminhaltes führt in den erweiterten Darmabschnitten zu entzündlichen Veränderungen der Wand, zu Schleimhautulzerationen (Dehnungsgeschwüren Kocher's), Zirkulationsstörungen usw. — Bezüglich der Pathogenese haben Virchow und Riedel entzündliche Vorgänge im Mesosigmoideum, im Darm oder in der Nachbarschaft angeschuldigt; andere, namentlich Leichtenstern, sahen in dem Prozeß eine Entwicklungsstörung. Gewisse Eigentümlichkeiten, der konstante Beginn an der Wurzel des Mesosigmoideums, die Schrumpfung ausschließlich in querer Richtung, die eigenartigen queren Verwachsungen, nach deren operativer Lösung sich das Mesosigmoideum oft unversehrt entfaltet, machen es nicht wahrscheinlich, daß es sich um entzündliche Vorgänge handelt. Nach des Verf.s Ansicht liegt höchstwahrscheinlich eine Entwicklungsanomalie vor; der entwicklungsgeschichtliche Prozeß, durch den das Colon descendens an die hintere Bauchwand angeheftet wird, dauert bei einzelnen Individuen im postfötalen Leben fort, indem er sich auch auf das Colon sigmoideum erstreckt. In der Schrumpfung des Mesosigmoideum ist das rudimentäre Ergebnis des anormalen Vorganges zu erblicken. Die Symptomatologie des Leidens besteht in Störungen der Stuhlentleerung, die sich bis zu schwerer Koprostase und bis zum chronischen Ileus steigern können. Eine relativ häufige Komplikation ist der Volvulus der erkrankten Darmschlinge. Bezüglich der Therapie ist die Resektion der verwachsenen Schlinge empfohlen worden, die unbedingt angezeigt ist, wenn die Darmwand schwerere Veränderungen zeigt, oder wenn das Mesosigmoideum sich nach Lösung der die Darmschlingen verbindenden Spangen nicht als glatte Membran entfaltet. Man kann durch Einläufe mit dem Darmrohre die Lösung eines Volvolus versuchen, um später unter günstigeren Umständen zu operieren.

**W. Goebel** (Köln).

---

15) **J. Petrivalský.** Zur Ätiologie der Hirschsprungschen Krankheit.

(Časopis lékařů českých 1907. p. 457.)

Auf Grund genauer Untersuchung und Messung der anatomischen und histologischen Präparate des ganzen Magen-Darmrohres kommt P. zu folgender Ansicht: Die Fälle von Megakolon dürfen nicht nach klinischen oder anatomischen Symptomen eingeteilt werden, sondern nur von dem Gesichtspunkt aus, ob die Krankheit angeboren ist, oder ob die Symptome nur jenen des echten Megakolon ähnlich sind. Beim echten Megakolon congenitum besteht kein mechanisches Passagehindernis; seine Ursache liegt in einem Entwicklungsfehler des ganzen Darmkanales; dieser ist nur halb so groß als der Größe des Individuums entsprechen würde; das Mesenterium ist samt den Gefäßen histogenetisch geschwächt, die Gefäße entbehren der Elastica. Die Folge davon ist eine mangelhafte Regulierung des Blutzu- und -ab-

flusses und weiter eine Agenesie oder Aplasie des elastischen Gewebes und eine Hyperplasie des interstitiellen Bindegewebes der Darmwand. Infolgedessen erschlafft die Peristaltik, der Darminhalt staut sich hauptsächlich im Dickdarme, dessen Wand wird dilatiert, und ihre Muskelelemente hypertrophieren funktionell. Dilatation und Hypertrophie sind daher nicht idiopathisch, sondern konsekutiv. An dem Übergang der gedehnten lockeren Partie in die besser fixierte kann wiederum sekundär ein Klappenverschluß zustandekommen.

Von dieser angeborenen Anomalie sind jene Fälle zu unterscheiden, wo die Symptome ein Megakolon vortäuschen, aber eine Dilatation des Darmes aus anderen Gründen vorliegt. Diese Dilatation entsteht durch zufällige, geringfügige anatomische Anomalien oder auch durch gröbere Anomalien des Darmes und Mesenteriums (längere Flexura sigmoidea, Schlingenbildung an der Flexur, schmälerer Ansatz des Mesosigmoideum), die oft lange keine Symptome machen, bis sie unter gewissen Umständen dadurch die Aufmerksamkeit auf sich lenken, daß sich etwa infolge eines Katarrhs, eines Diätfehlers oder anderer Ursachen ein Klappenmechanismus oder -verschluß bildet, der dem Megakolon ähnliche Symptome (mit Dilatation und Hypertrophie der Darmwand) verursacht. Hier liegt also die Ursache in einer anormalen Formation der Flexur resp. ihres Mesenteriums; der histologische Befund wird sich niemals mit jenem beim angeborenen Megakolon decken. P. bezeichnet diese Fälle als virtuelles oder (besser) symptomatisches Megakolon. **G. Mühlstein** (Prag).

---

16) **J. J. McGrath.** Resection of the sigmoid flexure.
(New York med. record 1907. Februar 9.)

Mc.G. hat seit einigen Jahren mit gutem Erfolge mittels einfacher Nahtmethode, die er näher beschreibt, End-zu-End-Anastomosen ausgeführt. Der Hauptwert wird auf guten Mesenterialschluß gelegt,

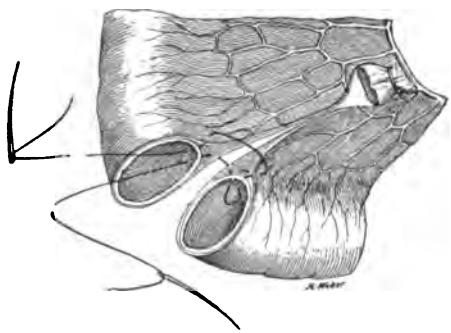

damit der tote Raum geschlossen wird und die serösen mesenterialen Schichten mit der Darmwand dicht in Berührung gebracht werden. Den Verlauf der Mesenterialnaht zeigt obenstehende Figur. Der doppelt mit geraden Nadeln armierte, etwa 24 Zoll lange Faden ge-

*

nügt weiter zur fortlaufenden Vereinigung der Darmenden. Zum Schluß eine Lembertnaht, zur Unterstützung genauer Applikation zwei Zügel, zur Vermeidung von Faltung nach jedem fünften oder sechsten Stich ein rückläufiger Stich. **Loewenhardt** (Breslau).

17) **S. G. Gant.** Local anesthesia in the operative treatment of anorectal diseases.

(New York and Philadelphia med. journ. 1906. Oktober 13.)

G. weist von neuem darauf hin, daß die große Mehrzahl der Operationen am After durch Einspritzung von sterilem Wasser oder Kochsalzlösung völlig schmerzlos ausgeführt werden können. Seinen Wunsch, diese Methode allgemein verbreitet zu sehen, teilt Ref. nach eigenen Erfahrungen in vollem Umfange.

Enthält die Injektionsflüssigkeit Eukain oder ein anderes Anästhetikum, so kommt es leichter zu Nachschmerz, bei Adrenalinzusatz besteht die Gefahr von Nachblutungen. **Lengemann** (Bremen).

18) **Vulliet.** Le traitement chirurgical des hémorrhoïdes par les injections de glycérine phéniquée.

(Revue méd. de la Suisse romande 1906. Nr. 12.)

Nach einer kurzen Besprechung der Ätiologie und des Wesens der Hämorrhoiden hebt Verf. hervor, daß die spontan, meist durch Bakterien entstandene Entzündung der Knoten in ihrem Verlaufe mit schließlicher Rückbildung in allen Phasen der durch ein chemisches Agens erzeugten gleicht; es lag daher nahe, sich der letzteren zur Heilung zu bedienen, und zwar mittels der Injektionsmethode. Die Indikationen hierzu sind starke, stets rezidivierende Blutungen, wiederholte Anfälle von Entzündungen, schmerzhafte Fissuren und schließlich die Melancholie des Hämorrhoidariers.

Die vom Verf. seit mehreren Jahren mit bestem Erfolge geübte Methode besteht in der Injektion einer 60—80%igen Karbol-Glyzerinlösung (ein, wie zugegeben, an sich nicht neues namentlich in Amerika geübtes Verfahren! Ref.). — Der Kranke wird hierzu tief narkotisiert, der After digital erweitert, die inneren Knoten fallen vor, unter Kontrolle eines eingeführten Fingers werden von jeder Seite an die Basis des Knotens zwei Tropfen der oben erwähnten Lösung in denselben eingespritzt; man achte darauf, daß man nicht in die Oberfläche des Knotens gespritzt, und daß von der Lösung nichts in die Umgebung desselben gelange, weil hierdurch Blutungen bzw. Gangrän entstehen können; aus letzterem Grunde beriesele man während des Eingriffes das Operationsgebiet.

Nachbehandlung ist kaum nötig, warme Umschläge und Sitzbäder können den Heilungsprozeß unterstützen, Schmerzen sind unbedeutend; Bettruhe benötigt 3—5 Tage, die Regeneration beginnt nach 2—3 Tagen.

**Kronacher** (München).

19) **Lardy.** Traitement des hémorrhoïdes par l'écraseur de Doyen.

(Revue méd. de la Suisse romande 1907. Nr. 2.)

Verf. wendet sich in erster Linie gegen die von Vulliet empfohlene Injektionsmethode mit so konzentrierten Karbol-Glyzerinlösungen als nicht ganz ungefährlich; er selbst hat auch mit 5%iger wäßriger Karbollösung, Alkohol u. a. Heilungen gesehen.

Seit längerer Zeit bedient er sich zur Entfernung der Knoten der lineären Quetschung mittels des Doyen'schen Ekraseurs; statt eines Knotens kann man auch mehrere zusammenfassen, wenn, wie in manchen Fällen, eine Verengerung des Afters wünschenswert erscheint; die Operation hinterläßt keine Wunden, man vermeidet dabei den rektalen, sehr lästigen Tampon; die Methode ist schmerz- und gefahrlos, nach einer Woche gehen die Pat. der gewohnten Tätigkeit wieder nach. Bei einer schließlichen Betrachtung anderer als operativ zum Ziele führenden Heilmittel wird Kalomel als Puder oder 10%ige Vaseline als besonders erfolgreich wirkend hervorgehoben.

**Kronacher** (München).

---

20) **Vulliet.** Quelques mots encore sur le traitement chirurgical des hémorrhoides.

(Revue méd. de la Suisse romande 1907. Nr. 3.)

Verf. sucht die Ausführungen Lardy's bezüglich der Nachteile des von ihm geübten Injektionsverfahrens zu entkräften, indem er nochmals diese einfache, sicher zum Ziele führende und gefahrlose Behandlungsart begründet.

Der von Lardy geübten Methode mit dem Doyen'schen Ekraseur hält er entgegen, daß sie blutig werden und zu Narbenstrikturen führen könne. Schließlich führt er als Beweis der Überlegenheit seiner Methode eine mit Injektionen erfolgreich behandelte faustgroße Hämorrhoidalgeschwulst an; in diesem Falle war vor Jahren eine Exzision gemacht worden und alsbald ein Rezidiv eingetreten.

(Dieser Fall allein beweist keinesfalls die Überlegenheit des Injektionsverfahrens, Rezidive wird es wohl auch bei dieser, wie zuweilen jeder anderen Operationsmethode geben; die Wahl der letzteren ist Geschmacks- und Erfahrungsache. Ref.) **Kronacher** (München).

---

21) **J. M. Lynch.** Obliteration of the dead space following perineal extirpation of the rectum.

(Amer. journ. of surgery 1907. Juni.)

Es wird empfohlen, durch die Muskelwand der herunter- und durchgezogenen und an die Haut angenähten Schlinge drei Suturen zu legen, die etwa $^1/_4$ des Umfanges einnehmen, die Nähte dann zu beiden Seiten des Kreuzbeins durchzustechen und außen über einem Gazebausche zu knüpfen, so daß der neue Mastdarm nun der Kreuz-

beinwand genähert, und der sonst an deren vorderer Wand bleibende tote Raum ausgefüllt wird (Methode Tuttle). Ob die Darmschlinge aber das aushält (Ref.)? **Goebel** (Breslau).

22) **H. Crouse** (El Paso, Texas). Cholecystostomy. An improved technique.

(New York and Philadelphia med. journ. 1906. September 22.)

Unzufrieden mit den bisherigen Methoden der Cholecystostomie bei geschrumpften oder stark verwachsenen Gallenblasen, hat Verf. folgende Technik ausgearbeitet. Er löst die Gallenblase bis zur ersten Windung des Cysticus von der Leberfläche ab, wonach sie sich mehr in die Länge ziehen läßt. Dann tamponiert er die Bauchhöhle gründlich ab. Nun nimmt er ein 10 Zoll breites, 20 Zoll langes Stück dicken Gummis, wie es die Zahnärzte zum Trockenlegen der Zähne benutzen, das mit einem dicken Pfriemen punktiert ist, und zieht durch dieses Loch die Gallenblase allmählich hindurch. Das Loch im Gummi umschließt den Cysticus dicht. Die Ecken des Gummis werden angeklemmt, Pat. etwas auf die rechte Seite gelegt, über die das lange Ende des Gummistückes herabhängt und so die Gallenblase völlig von der Wundhöhle getrennt. Nun wird die Gallenblase eröffnet, entleert und ausgespült; in die Öffnung kommt ein fast 1 cm dickes Drain, das fixiert und mit Tabaksbeutelnaht ähnlich wie bei der Kader'schen Magenfistel wasserdicht in die Gallenblase versenkt wird. Spaltung und Entfernung des Gummistückes, Annähen des Blasengrundes an das Bauchfell vervollständigen die Operation. An das äußere Ende des Drains kommt ein Gummikondom, der nach Bedarf abgenommen und entleert wird.

Voraussetzung zu diesem Vorgehen ist natürlich, daß zu Beginn der Operation die Gallenwege sämtlich — event. nach Spaltung des Bauchfelles zwischen Duodenum und Leber — genau auf Steine untersucht und frei befunden sind. **Lengemann** (Bremen).

15) **K. Omi.** Weitere experimentelle Untersuchungen zur Frage der Talma'schen Operation.

(Beiträge zur klin. Chirurgie Bd. LIII. p. 446.)

Die experimentellen Untersuchungen beschäftigen sich mit der Frage, in welcher Weise ausgedehnte und gut vaskularisierte Verwachsungen zwischen den Organen des Pfortadergebietes und der Bauchwand zur Herstellung eines Kollateralkreislaufes erzielt werden können.

Dieses Ziel ließ sich am besten erreichen durch Annähen von steriler Gaze an die innere Fläche der Bauchwand, wodurch feste und ausgedehnte Verwachsungen zwischen dieser und den Baucheingeweiden gewonnen werden.

Zur Herstellung einer Anastomose zwischen Pfortader und Vena cava läßt sich auch die Niere benutzen. Unterbindet man nämlich

Hunden beide Nierenvenen gleichzeitig, so gehen sie innerhalb 1 bis 3 Tagen unter urämischen Erscheinungen zugrunde. Vernäht man dagegen zuvor die Nieren mit Netz oder Gekröse, so können manche Tiere die Pfortaderunterbindung ertragen und können nach doppelseitiger Ausschaltung der Nierenvenen am Leben bleiben. Eine Lösung von Berlinerblau, die von dem Pfortadersystem her injiziert wird, reicht bei solchen Tieren in das Nierengewebe und umgekehrt eine Injektion von der Vena cava aus in das Pfortadersystem. Bei den Versuchen, eine Anastomose zwischen Niere und Netz bzw. Gekröse herzustellen, ist es gleichgültig, ob die Niere zuvor entkapselt wird oder nicht. Die besten Resultate ergab die Einpflanzung des Netzes in die gespaltene Niere.

Der Versuch, eine Anastomose zwischen Niere und Pfortadersystem herzustellen, muß also als gelungen betrachtet werden, und eine Übertragung dieser Methoden in die menschliche Chirurgie an Stelle oder zur Unterstützung der Talma'schen Operation sowie bei Schrumpfniere könnte aussichtsvoll erscheinen. **Reich** (Tübingen).

## Kleinere Mitteilungen.

(Aus der kgl. chirurg. Universitätsklinik zu Greifswald. Prof. Dr. Friedrich.)

### Über einen weiteren Fall von Brustwandresektion mit Plastik auf die freigelegte Lunge.

Von

**Dr. R. Haecker,**
Assistent der Klinik.

Die ersten positiven Resultate, die mit dem Sauerbruch'schen Verfahren erzielt wurden, lagen auf dem Gebiete der plastischen Thoraxwandresektion. Schon 1904 wurden mit Erfolg in der Breslauer Klinik zwei Brustwandresektionen mit breiter Eröffnung der Pleura und Deckung des Defektes durch gestielte Lappen aus der Umgebung, die auf die geblähte Lunge gelegt wurden, ausgeführt.

Vor kurzer Zeit hat Sauerbruch[1] noch zwei derartige Fälle von Mammakarzinom in der Greifswalder Kammer operiert und im Anschluß daran auf die Vorteile dieser Methode hingewiesen.

Ein weiterer Fall gelangte im Mai d. J. in der Greifswalder chirurgischen Klinik zur Beobachtung und wurde mir von Herrn Prof. Friedrich zur Operation überlassen.

Das wachsende Interesse, welches in neuerer Zeit den Thoraxoperationen unter Druckdifferenz entgegengebracht wird, rechtfertigt die Mitteilung des Falles an dieser Stelle.

Es handelt sich um eine 52jährige Pat., welche bis zu ihrem jetzigen Leiden immer gesund gewesen sein will. Vergangenen Herbst bemerkte sie in der rechten Brust ein kleines Knötchen, dem sie jedoch anfangs keine Beachtung schenkte. Allmählich wurde dasselbe größer, und es traten nun auch zeitweise Schmerzen in der rechten Brust auf. Pat. gibt ferner an, daß sie in den letzten Wochen an

[1] Sauerbruch, Beitrag zur Resektion der Brustwand mit Plastik auf die freigelegte Lunge. Deutsche Zeitschrift für Chirurgie Bd. LXXXVI. p. 275.

Gewicht bedeutend abgenommen habe. Vor einigen Tagen ging sie zum Arzt, welcher sie sofort der chirurgischen Klinik zur Operation überwies.

Untersuchungsbefund bei der Aufnahme in die Klinik am 6. Mai 1907:

Ziemlich kachektisch aussehende Frau von blasser Gesichtsfarbe. Die Untersuchung der inneren Organe ergibt keine krankhaften Veränderungen. Die rechte Mamma steht höher als die linke. Die rechte Brustwarze ist eingezogen. Im äußeren oberen Quadranten fühlt man einen etwa hühnereigroßen, derben, nicht druckempfindlichen Tumor. Derselbe ist gegen die Brustwand fest fixiert und läßt sich weder nach der Seite noch nach oben und unten auf der Unterlage verschieben. Die bedeckende Haut ist unverändert und leicht verschieblich. Von dem Tumor aus zieht ein dünner, ziemlich derber Strang gegen die Achselhöhle hin. In derselben sind mehrere erbsen- bis bohnengroße Drüsen zu fühlen. In der Infra- und Supraclaviculargrube lassen sich keine Drüsenschwellungen nachweisen. Bei der Auskultation hört man über beiden Lungen lautes Vesikuläratmen ohne Geräusche. Nach mehrtägiger Beobachtung führte ich am 10. Mai die Operation in der Sauerbruch'schen Kammer in Chloroformnarkose aus. Der Minusdruck betrug 8 mm Hg.

Ich begann die Operation nach der Halstedt'schen Methode mit breiter Umschneidung der Drüse durch Ovalärschnitt, welcher bis in die Achselhöhle verlängert wurde. Die Mm. pectorales major und minor werden stumpf unterminiert, an den Rippen scharf durchtrennt, im Zusammenhang mit dem Tumor nach oben umgeklappt und nahe ihren Ansätzen am Humerus bzw. Processus coracoideus abgetragen. Es liegt nun sofort die V. subclavia frei zutage. Die Ausräumung der

Achselhöhle und die Entfernung der längs der V. subclavia befindlichen Drüsen gelingt ohne Schwierigkeit.

Wie bereits bei der Untersuchung festgestellt war, ist der Tumor in großer Ausdehnung mit der Brustwand verwachsen, und zwar entspricht die Stelle der 4. und 5. Rippe. Es wird daher aus jeder dieser beiden Rippen ein ca. 8 cm langes Stück reseziert und im Zusammenhange mit der dazwischen liegenden Interkostalmuskulatur und der Pleura parietalis entfernt. Gegen den Rand des so entstandenen Fensters legt sich die schön geblähte Lunge sofort fest an. Die Atmung ist gleichmäßig und ruhig. Zur Deckung des Defektes werden die Weichteile nach der Mitte zu etwas mobilisiert und herangezogen. Die Fixation geschieht in der Weise, daß die Unterfläche des Lappens ohne die Cutis durch dünne Seidenknopfnähte mit dem Rande des Defektes, Pleura bzw. Interkostalmuskulatur vereinigt wird. Darüber wird die Hautwunde durch dichtliegende Seidenknopfnähte geschlossen. Steriler trockener Kompressenverband. Die Nachbehandlung verlief ohne jede Störung.

Am 2. Tage nach der Operation stieg die Temperatur auf 38,8° C, war jedoch am 5. Tage bereits wieder zur Norm abgefallen. Irgendwelche pleuritische Erscheinungen waren nicht nachzuweisen. Am 7. Tage wurden die Nähte entfernt, und nach weiteren 7 Tagen konnte Pat. geheilt die Klinik verlassen.

Der vorliegende Fall stand auf der Grenze der Operabilität. Zwar waren die Drüsenmetastasen nicht sehr ausgedehnt, trotzdem wäre bei der festen Fixation des Tumors gegen die Brustwand auf eine Radikalheilung ohne Brustwandresektion nicht zu hoffen gewesen.

Unter Anwendung des Unterdruckverfahrens gestaltete sich die Operation in Anbetracht des großen Eingriffs einfach. Die gleichmäßig ruhige, durch keinen Pneumothorax beeinträchtigte Atmung gestattete, die erkrankte Partie der Brustwand ohne Schwierigkeit in beliebiger Ausdehnung zu entfernen. Die Lunge blähte sich bei dem bestehenden Minusdruck von 8 mm Hg schön auf und legte sich sofort wie ein Tampon in den Brustwanddefekt ein. Der von der Seite herangezogene Weichteillappen wurde direkt auf diese Lungenpartie gelegt, so daß dadurch die Bildung eines Hohlraumes vollständig vermieden wurde. Von großer Wichtigkeit dabei ist, daß der Lappen luftdicht durch eine versenkte Nahtreihe an den Rand des Brustwandfensters fixiert wird. Nebenstehende Abbildung zeigt die Ausdehnung des Defektes. Das Bild ist in Exspirationsstellung aufgenommen, und es ist deutlich zu sehen, wie der Weichteillappen eingezogen ist. Bei der Inspiration wird derselbe durch die geblähte Lunge nach außen vorgewölbt.

Der Hauptvorteil, welchen die Ausschaltung des Pneumothorax durch Operieren unter Druckdifferenz gewährt, nämlich die Verminderung der Infektionsgefahr, hat sich auch in unserem Falle bestätigt. Die Heilung verlief, ohne daß die geringsten Spuren von Pleuritis nachzuweisen waren.

Der Erfolg bezüglich der Radikalheilung bleibt bei der Kürze der Zeit — es sind seit der Operation erst 2 Monate verstrichen — abzuwarten. Immerhin war sowohl in diesem als auch in den von Sauerbruch beschriebenen vier Fällen von Brustwandresektion der Verlauf der Operation, sowie der unmittelbare Heilungserfolg ein so guter, daß wir im Gegensatz zu früher nunmehr berechtigt sind, die Indikation für die Operabilität derartiger Brustwandtumoren weiter zu stellen.

Meinem hochverehrten Chef, Herrn Prof. Friedrich, sage ich für die Überlassung des Falles meinen ergebensten Dank.

## 24) I. Kongreß der Ungarischen Gesellschaft für Chirurgie. Budapest, den 1. und 2. Juni 1907.

Berichtet von

Dr. **Emerich Gergö** in Budapest.

Unter dem Vorsitze Prof. J. Dollinger's (Budapest) hielt die Ungarische Gesellschaft für Chirurgie ihren ersten Kongreß zu Budapest ab.

1. Sitzung.

Das Hauptthema der ersten Sitzung bildete die Hyperämiebehandlung nach Bier, als Referenten fungierten Primarius J. Lumniczer (Budapest) und Prof. L. Makara (Kolozsvár).

Von den persönlichen Erfahrungen Lumniczer's sei nur hervorgehoben, daß derselbe die hauptsächlichsten Erfolge bei Furunkel, Phlegmonen, Abszessen, gonorrhoischen Gelenksentzündungen, Mastitiden, Sehnenscheidenentzündungen sah, während bei Anthrax, Osteomyelitis und chirurgischer Tuberkulose, wie auch bei einigen Erkrankungen der Spezialfächer der wirkliche Wert der Bier'schen Methode derzeit noch nicht genügend präzisiert werden kann. Bei Erysipel, gewissen Streptokokkusinfektionen, eiternden Gelenksentzündungen, seniler als auch diabetischer Gangrän ist die Methode nicht ganz gefahrlos.

L. Makara bestätigt in seinem Referate fast sämtliche Erfahrungen Bier's und rühmt besonders die Erfolge bei Vermeidung akzidenteller Wundinfektionen; um ein endgültiges Urteil über den Wert des Verfahrens bei tuberkulösen Gelenksentzündungen abzugeben, müssen noch weitere Erfahrungen gesammelt werden.

L. Polyák (Budapest) berichtet über seine Erfolge mit der Hyperämiebehandlung bei Nasen-, Rachen- und Kehlkopfleiden. Beginnende Kehlkopftuberkulose wird nach P. sehr günstig beeinflußt.

An der Diskussion beteiligten sich: S. Borbély (Torda), K. Vidakovich (Budapest), L. Ihrig (Budapest), E. Szalay (Ercsébetfalva), zumeist mit der Mitteilung kasuistischer Erfahrungen an einem größeren Krankenmateriale. D. Balás (Budapest) empfiehlt bei Gelenktuberkulose eine Kombination der Hyperämiebehandlung mit der Ruhigstellung des Gelenkes.

A. Fischer (Budapest) hält die Bier'sche Methode nicht für gleichwertig mit der souveränen Methode unserer chirurgischen Behandlung, d. h. der blutigen Eröffnung. Was die Behandlung der chirurgischen Tuberkulose betrifft, so haben wir nach F. keinen Grund, von den bisherigen konservativen Methoden Abstand zu nehmen.

J. Dollinger (Budapest) weist darauf hin, daß der Gedanke der Festlegung tuberkulöser Gelenke von weiland Prof. Balassa ausging.

Die Schlußworte Makara's und Lumniczer's beendigten die äußerst rege Diskussion.

Prof. W. Tauffer (Budapest). Über die moderne Aseptik. Seitdem in seiner Klinik mit Handschuhen operiert wird (September 1905) sank die Mortalität seiner Laparotomierten infolge Sepsis von 2,2% auf 0%. Die Morbiditätsstatistik (postoperative Fieberbewegungen) weist eine Verbesserung von 11% auf 5% auf.

H. Hültl (Budapest). Die Prinzipien der Vor- und Nachbehandlung bei Bauchoperationen. Abführmittel, Magenspülungen wendet H. nicht an; die Kranken können schon am Tage nach der Operation kompakte Speisen genießen (auch Magenoperierte bilden keine Ausnahme), 24—48 Stunden nach der Operation ist es den Kranken erlaubt aufzustehen. In Fällen von Primaheilung verlassen die Kranken am 10.—12. Tage die Abteilung. Die mitgeteilten Resultate H.'s sind ausgezeichnet.

J. Boros (Szeged). Versuche mit Stovain und Novokain bei der Lumbalanästhesie. Redner spricht sich zugunsten des Novokains aus.

E. Hints (Marosvásárhely) erörtert die Vorzüge der endoneuralen Anästhesierung mit Novokain, mittels welcher er auch größere Operationen (Amputationen der Extremitäten) ausführt.

G. Horváth (Budapest) rühmt den Erfolg der Behandlung mit konzentrierter Karbolsäure bei infizierten Wunden, vereiterten Lymphomen, tuberkulösen Knochen- und Gelenkerkrankungen. Intoxikationen sah er nie.

A. Huber (Budapest) verzeichnet 92% Heilung bei der Röntgenbehandlung von Epitheliomen und Ulcus rodens. Unter 36 Fällen sah er nur 3mal Rezidive.

In der Diskussion bezweifelt M. Chudovszky (Sátoraljaujhely) eine durchwegs endgültige Heilung der als solche dargestellten Fälle, unter Heranziehung entsprechender Beispiele.

M. Chudovszky demonstriert das Präparat eines Dipygus parasiticus. Der operierte Zwilling ist gesund.

W. Manninger (Budapest) liefert Beiträge zur Heilung des Rhinoskleroms mit Radium-Kaliumröhrchen an der Hand von Krankendemonstrationen.

In der Diskussion betont K. Zimmermann die Erfolglosigkeit seiner therapeutischen Versuche mit Thyosinamin, Fibrolysin, Radiumbromid und Skleromserum.

B. Alexander (Késmárk) liefert an der Hand von Röntgenbildern Beiträge zur topischen Lokalisation von Fremdkörpern in den Weichteilen.

Von den Vorträgen aus dem Kreise der Chirurgie des Kopfes und des Halses seien erwähnt:

M. Chudovszky. Röntgenbilder einer Kleinhirngeschwulst. Nach den Ausführungen des Vortr. wurde die Diagnose durch Sektion bestätigt.

M. A. Winternitz (Budapest) — zur Technik bei der Operation von Gaumenspalten — verfährt einzeitig, gestaltet die Lappenbildung nach der Methode Wolff's, durchtrennt die Art. palatina descendens, verschiebt den Hamulus nach innen. Außer den Knopfnähten werden noch einige Aluminiumklammern angewandt. Ideale Heilung in 66% seiner Fälle.

L. Bakay (Budapest) beobachtete in der Klinik Prof. Dollinger's drei Fälle von Polykystom (Adamantinom) des Kiefers.

K. Vidakovich (Budapest) beschreibt einige Kunstgriffe bei der Entfernung von Geschwülsten der Mundhöhle und des Halses.

2. Sitzung.

A. Ónody (Budapest) spricht über die schweren Komplikationen bei Eiterungen der Nasennebenhöhlen auf Grund eigener Erfahrungen.

L. Polyák (Budapest) demonstriert die vorzüglichen therapeutischen Resultate der Killian'schen Operation bei Stirnhöhleneiterungen.

In der Diskussion rühmt Ónody den kosmetischen Vorzug der Jansen'schen Methode, während sich Dollinger auf Grund von Erfahrungen mit beiden Operationsmethoden auch zugunsten der Killian'schen Methode ausspricht. Die Heilungsresultate dieser Methode sind unbedingt besser, wenn auch der kosmetische Erfolg in manchen Fällen zu wünschen übrig läßt.

Bei der Chirurgie der Knochen und Gelenke demonstriert K. Martiny (Trencsén) einen mit Hilfe von Laminektomie geheilten Fall von Wirbelsäulenfraktur. Die Symptome der Blasen- und Extremitätenlähmung gingen zurück.

W. Manninger berichtet über analoge Erfahrungen.

J. P. Haberern (Budapest) beobachtete drei Fälle von Symphysentuberkulose; zwei davon operierte er mit Erfolg. Des weiteren demonstriert H. an vorgestellten Kranken die Indikationen der osteoplastischen Resektion von Wladimiroff-Mikulicz.

E. Gergö (Budapest) spricht über die Gelenkserkrankungen bei Blutern an der Hand von Krankendemonstration.

E. Kopits (Budapest) behandelt die Frage des angeborenen Klumpfußes; er rühmt die Vorzüge der unblutigen Behandlung, der er höchstens die Tenotomie beifügt.

H. Alapy (Budapest) dagegen spricht sich zugunsten der Tarsektomie aus, die er in 35—40 Fällen mit Erfolg durchgeführt hatte. Nach derselben fand er auch einige Jahre später keine beträchtliche Verkürzung des Fußes.

M. Horváth (Budapest) erörtert die Frage der Pathologie und Therapie der angeborenen Hüftverrenkung. An Röntgenbildern weist er

nach, daß die allbekannten Veränderungen der Pfanne sekundäre sind; bei der Lorenz'schen Methode erhält die Pfanne ihre normale Gestalt wieder.

W. Manninger (Budapest) fixiert die Kranken bei der Einrenkung schwer reponibler Verrenkungen auf Dittl'schen Stangen mit einem Gipsverbande, analog der Methode Dollinger bei der Behandlung von Kontrakturen des Hüftgelenkes. Zur Behandlung von Coxa vara schweren Grades empfiehlt M. die Trochanterotomia myoplastica mit Verlagerung des abgemeißelten Trochanters auf eine tiefere Stelle des Schenkelknochens.

3. Sitzung.

Über das Thema: die wichtigeren Fragen der chirurgischen Behandlung der Appendicitis hatten Prof. E. v. Herczel (Budapest) und Primarius H. Schmid (Pozsony) das Referat übernommen. v. H. verfügt über eine Anzahl von über 600 Wurmfortsatzoperationen. Er ist Anhänger der Frühoperation innerhalb der ersten 48 Stunden. Die Entfernung des Wurmfortsatzes hält er für überflüssig, wenn seit dem letzten Anfalle 2 Jahre symptomlos vergangen sind, oder im Falle ein Exsudat vorhanden, das resorptionsfähig ist. Die Exstirpation des Wurmfortsatzes nach vorausgegangener Abszeßeröffnung führt er nur in einer beschränkten Anzahl der Fälle aus, da nach seiner Erfahrung 75 bis 80% der Fälle auch ohne eine solche endgültig ausheilen.

Zum Schluß gibt v. H. eine Übersicht seiner operativen Statistik. Die Gesamtmortalität beträgt bei ihm 10,93%, die bei Früh- und Intervalloperationen nur 0,5%.

H. Schmid (Pozsony) befaßte sich mit sämtlichen wichtigeren Fragen der Pathologie wie Therapie der Appendicitis; darauf näher einzugehen ist aus Raummangel nicht gestattet.

Aus der Diskussion des Hauptthemas sei folgendes vermerkt.

D. Balás (Budapest) rät, nach dem ersten Anfalle mit schweren peritonealen Erscheinungen die Kranken unbedingt zur Operation zu veranlassen; beim Spitalsmateriale, das sich zumeist aus Leuten der arbeitenden Klasse konstituiert, fällt die Operation unter eine gleiche Beurteilung mit der präventiven Herniotomie. Bei der Operation solcher schwerer Fälle fand B. stets Komplikationen von seiten des Wurmfortsatzes.

H. Alapy (Budapest) erweist sich als Anhänger der Frühoperation.

In der Statistik von M. A. Winternitz figurieren Intervalloperationen mit 0% Mortalität; abszedierende Entzündungen des Wurmfortsatzes mit 9,7%, Peritonitis mit 85% Mortalität. Für die Frühoperation ist er nur in solchen Fällen, die mit schweren Symptomen, event. mit Verdacht auf Peritonitis beginnen. In abszedierenden Fällen rät er zur sekundären Entfernung des Wurmfortsatzes, da er in 63% seiner Fälle Kotsteine fand, die sich nach bloßer Eröffnung des Abszesses nur in $^1/_3$ der Fälle entleeren.

A. Fischer (Budapest) bespricht einige wichtige Fragen der Differentialdiagnose (Nieren-Harnleitersteine); er nimmt Stellung gegen die Spülung der Peritonealhöhle.

W. Manninger (Budapest) ist im Prinzip Anhänger der Frühoperation, in der Praxis ergeben sich jedoch sehr viele Schwierigkeiten. Statt der Intervalloperation empfiehlt er mehr die Frühoperation im zweiten Anfall.

J. Pozsonyi (Budapest) behandelt die Frage der Komplikation von Appendicitis mit Schwangerschaft.

Im Schlußworte präzisiert v. Herczel abermals seinen eingangs kurz erwähnten Standpunkt.

E. Kossow-Geronnay (Sopron) spricht über die Porro'sche Operation, St. Sándor (Budapest) über die penetrierenden Fremdkörper des Magens, auf Grund eines in der Dollinger'schen Klinik beobachteten Falles.

W. Milkó (Budapest) erörtert die diagnostischen Schwierigkeiten der penetrierenden Bauchverletzungen; die Basis seiner lehrreichen Abhandlung bilden 70 wohlbeobachtete Fälle.

E. v. Herczel (Budapest) demonstriert operierte interessante Fälle aus dem Gebiete der Bauchchirurgie, unter anderem einen Fall, wo bei einer entzündlichen Pankreasgeschwulst mit Kompression des Ductus choledochus durch Cholecystogastrostomie Heilung erzielt wurde.

E. Pólya (Budapest) operierte drei Fälle von Sarkom des Mesenteriums.

H. Alapy (Budapest) führte bei Peritonitis 10mal die Ileostomie aus. Er beschreibt die Technik und Indikation der Methode, verzeichnet auch günstige Erfolge mit derselben bei Appendicitis mit Ileussymptomen.

In der Diskussion rühmt v. Herczel die Vorzüge der Coecostomie.

W. Manninger empfiehlt eine einfache Methode der Darmentleerung zur leichteren Lösung von Darmverschluß. Die Methode besteht in einer Darmfistelbildung, Einnähung eines Drainrohres und wiederholten Einläufen mit warmem Bitterwasser.

Von den Vorträgen aus dem Gebiete der urologischen Erkrankungen sind folgende zu erwähnen:

J. P. Haberern bespricht die Fragen der Prostatektomien.

G. v. Illyés (Budapest) demonstriert operierte Fälle aus der Nierenchirurgie. P. Steiner (Budapest) behandelt die Frage der Frühoperation bei Nierentuberkulose auf Grund von drei Fällen, welche Dollinger operierte; in all diesen Fällen war die Tuberkulose nur auf das Parenchym beschränkt. Die Mortalitätsstatistik dieser Erkrankung beträgt in Dollinger's Klinik 0%.

---

25) **Meyer.** A malignant type of pseudomyxoma peritonei penetrating the spleen and colon.

(Annals of surgery 1907. Juni.)

Verf. bespricht jene myxomatöse Erkrankung des Bauchfells, die als selbständige Erkrankung des Bauchfells bestehen kann oder von der myxomatösen eines anderen Organes, z. B. des Eierstockes, auf das Bauchfell übergreift. Das Bauchfell zeigt eine diffuse gelatinöse Verdickung; an einzelnen Stellen sind Cysten aufsitzend, deren Inhalt ebenfalls aus gelatinöser Masse besteht. Die Diagnose der Krankheit ist schwer, Verwechslungen mit Geschwülsten, namentlich Eierstockskystomen, sind sehr leicht möglich. Einzelne Unterschiede sind folgende: Das Cystadenoma pseudomucinosum peritonei macht allgemeine Symptome und wächst schnell unter Erscheinungen von Bauchfellreizung, während bei Eierstocksgeschwulst keine allgemeinen und auch keine Bauchfellerscheinungen vorhanden sind. Im Gegensatz zur Eierstocksgeschwulst ist beim Cystadenom des Bauchfells der Leib mehr symmetrisch vorgetrieben, die Dämpfung mehr in den Seiten, die Kontur der Anschwellung unregelmäßig. Zuweilen wird »Kolloidknarren« bei der Auskultation gehört.

Zwei Fälle werden beschrieben. Im ersten hatte die Kranke seit 2 Jahren eine Anschwellung des Leibes bemerkt; bei der Laparotomie wurde eine gelatinöse Entartung des Bauchfells angetroffen und tamponiert. Die Frau starb bald darauf, und bei der Autopsie fand sich die eine Hälfte der Milz von gelatinösen Massen durchwachsen; außerdem waren Blinddarm und Wurmfortsatz in eine gelatinöse Geschwulst verwandelt. Das hintere Bauchfell war mehrfach mit Cysten bedeckt, die eine gelatinöse Masse enthielten. Die mikroskopische Untersuchung der Cystenwände ergab das Vorhandensein eines pseudomucinösen Cystadenoms. Verf. hält dieses Cystadenom für bösartig, da es auf andere Organe Metastasen übertragen hatte. Im zweiten Falle handelte es sich um ein pseudomyxomatöses Ovarialcystadenom, das geborsten war und das Bauchfell ebenfalls in ein gelatinöses, mit Cysten besetztes Gewebe umgewandelt hatte. Auch diese Frau starb.

**Herhold** (Brandenburg).

26) **Moore.** Two cases of gun-shot wound of the upper abdomen.
(Intercolonial med. journ. of Australasia 1907. März.)

1) Unregelmäßige Schußwunde des rechten Leberlappens. Die starke Blutung wurde durch Vernähung der Wunde mit drei tiefgreifenden Catgutnähten gestillt. Das unter der Haut in der rechten Flanke liegende Geschoß (Jagdflinte) wurde ebenfalls entfernt. Heilung.

2) Gewehrschußwunde des Duodenums. Nach Eröffnung des Bauches wurde zunächst eine Blutansammlung zwischen Mesocolon transversum und hinterem Rande des rechten Leberlappens gefunden. Nach langem Suchen wurde als einzige Verletzung eine Wunde im Duodenum festgestellt, anscheinend durch Tangentialschuß am unteren Rande des Darmes entstanden, 4 cm vom Pylorus entfernt. Naht, Drainage des Hämatoms, Heilung. **Mohr** (Bielefeld).

27) **Wrigley.** A bayonet wound of the stomach.
(Brit. med. journ. 1907. Juni 1.)

Ein 25jähriger Mann fällt nach sehr reichlicher Mahlzeit und Alkoholaufnahme mit dem Bauch in die Spitze eines Bajonets. 2 Stunden später Operation. Vorder- und Hinterwand des Magens sind perforiert, freies Gas, aber wenig Mageninhalt, trotz der Überfüllung, im Bauchraume. Genesung. **Weber** (Dresden).

28) **Meerwein.** Duodenalverletzungen durch stumpfe Gewalt.
(Beiträge zur klin. Chirurgie Bd. LIII. p. 496.)

Eine 50 Jahre alte Frau fiel von einem Stuhl und schlug mit der rechten Unterbauchgegend gegen die Stuhlkante auf. Sofort starke Schmerzen im rechten Hypogastrium, Übelkeit, mehrmals Erbrechen, nach einigen Stunden gallig. Nachdem Pat. noch $^1/_2$ Stunde gearbeitet, ging sie zu Bett und kam nach 7 Stunden in die Klinik. Puls, Temperatur, Atmung normal, Bauch eingesunken. Rechts neben dem Nabel prominente, sehr empfindliche, nicht deutlich fluktuierende Geschwulst unter normalen Bauchdecken. Kein Flüssigkeitserguß. Lebergrenzen und Nierenbefund normal. Kein Erbrechen oder Aufstoßen. Bei der Laparotomie findet sich in der Lebergegend wenig Blut.

Die fühlbare Geschwulst erweist sich als ein retroperitoneales Hämatom, in dem die Pars horizontalis inferior duodeni, von dem überziehenden Bauchfell völlig entblößt und stark hämorrhagisch verfärbt, freiliegt. Resektion des traumatisch ausgelösten Duodenum in der Mitte der Pars descendens und an der Grenze nach dem Jejunum. Hintere quere Gastrojejunostomie und Anastomose zwischen Jejunum und Duodenalstumpf zur Ableitung von Galle und Pankreassekret. Tamponade. Bauchdeckennaht. Am Tage nach der Operation fand sich 1,4% Zucker im Urin, der am 3. Tage verschwand. Nie Ikterus. Später bildete sich eine länger bestehende, aber nicht kotführende Fistel, auch bestand längere Zeit galliges Erbrechen. Dann völlige Heilung ohne Beschwerden.

Verf. nimmt Entstehung der Verletzung durch Zugwirkung an.

An der Hand dieses eigenen und von 64 in der Literatur behandelten Fällen werden die Entstehungsmechanismen, die Symptome und die Prognose der Duodenalverletzungen besprochen. Trotzdem außer dem mitgeteilten nur noch ein Fall glücklich verlaufen ist, befürwortet Verf. ein möglichst frühzeitiges aktives Vorgehen, das sich bei vorhandener Zerreißung nicht mit Tamponade begnügen, sondern bei kleineren Perforationen in Übernähungen, bei größeren in Resektion bestehen soll. **Reich** (Tübingen).

29) **Anderson.** The complications of typhoid fever.
(Intercolonial med. journ. of Australasia 1907. März.)

A. sah mehrfach im Verlaufe von Typhus Darmperforationen nach traumatischen Einwirkungen auftreten, z. B. nach Rütteln des Bettes, während es von der Stelle gerollt wurde. Unter neun von A. operierten Pat. genasen fünf; von den Todesfällen wurde einer durch eine zweite, später erfolgende Perforation ver-

ursacht. In zehn Fällen sah A. Appendicitis als Typhuskomplikation, einmal lag Perforation eines Typhusgeschwüres des Wurms vor. Ein typhöser Milzabszeß wurde mit Erfolg operiert. Drei Fälle von eitriger Parotitis endeten sämtlich tödlich. Noma wurde in zwei Fällen beobachtet. Mehrere Fälle von Synovitis verliefen ohne Eiterung, ebenso eine Anzahl von Orchitis und Mastitis.

**Mohr** (Bielefeld).

30) **F. Torek.** The treatment of diffuse suppurative peritonitis following appendicitis.

(New York med. record 1906. Dezember 1.)

T. berichtet über 18 Fälle von diffuser eitriger Peritonitis nach Entzündung des Wurmfortsatzes.

Es wird eine lange Inzision, in der Regel in der Mittellinie, empfohlen, ausgedehnte Waschungen mit Kochsalzlösung und Schluß der Bauchwunde mit Drainage.

Alle Fälle, welche nicht später als 70 Stunden nach dem Einsetzen der Bauchfellentzündung operiert wurden, genasen. Ebenso zwei Pat. noch nach 4tägigem Bestande der Peritonitis.

Die Operation soll so früh wie möglich ausgeführt werden.

**Loewenhardt** (Breslau).

31) **I. S. Haynes.** Congenital absence of the appendix and suppurative pelvic peritonitis in a boy.

(Amer. journ. of surg. 1907. Mai.)

Ein 14jähriger Junge zeigte bei der Operation eines Beckenabszesses an der Stelle des Wurmfortsatzes eine kleine Fettmasse, wie eine Appendix epiploica, etwa 1 Zoll lang, mit einem Mesenteriolum, in dem eine kleine Arterie sichtbar war. Der Fettanhang wurde entfernt; genaue Untersuchung ergab keine Spur von intestinalem Gewebe.

Der Beckenabszeß war von dem Blinddarme durch Dünndarmschlingen getrennt. Er war wahrscheinlich dadurch entstanden, daß der Knabe bei besonders kaltem Wetter übermäßig dem Schlittensport gehuldigt hatte, indem er — in Bauchlage — von einem steilen Hügel herabgefahren war und dann über eine Erhöhung mit dem Schlitten einen Sprung von 15—20 Fuß gemacht hatte.

Verf. führt, ohne erschöpfend sein zu wollen, verschiedene Fälle von angeborenem Fehlen des Wurmfortsatzes an, so Fälle, publiziert von Beaver, Zuckerkandl, Bryant, Huntington (zwei) und Michau (zwei).

**Goebel** (Breslau).

32) **Williams.** Primary typhlitis without appendicitis.

(Annals of surgery 1907. Juni.)

Nach W. ist das Vorkommen einer Typhlitis stercoralis ohne Erkrankung des Wurmfortsatzes möglich, wenn auch im ganzen selten. Es kommen einfache Entzündungen der Schleimhaut, aber auch Nekrosen derselben vor, die zur Perforation führen. Die Symptome sind von denen bei Appendicitis beobachteten nicht verschieden. Die Behandlung hat in der Laparotomie zu bestehen. Ein diesbezüglicher Fall, der von W. beobachtet und operiert wurde, wird ausführlich beschrieben. Es handelte sich um einen 48jährigen Mann, der unter Erbrechen und Leibschmerzen erkrankte. Druckempfindlich war die rechte Darmbeingrube, in ihr ließ sich eine Geschwulst fühlen. Bei der Laparotomie erschien die ganze Wand des Blinddarmes stark verdickt, so daß wegen Verdacht auf Tuberkulose die Resektion mit nachfolgender seitlicher Anastomose zwischen Ileum und Kolon ausgeführt wurde. Es zeigte sich die Schleimhaut des Blinddarmes eitrig entzündet mit einzelnen nekrotischen Stellen, während der nach hinten geschlagene Wurm zwar geschrumpft, aber gesund erschien. Der Kranke ging 24 Stunden nach der Operation an Herzschwäche zugrunde.

**Herhold** (Brandenburg).

33) **Morris.** Two cases of appendicitis, in which the omentum was wrapped round a sloughing appendix.

(Intercolonial med. journ. of Australasia 1907. Januar.)

Zwei Fälle von Appendicitis, bei denen der erkrankte Fortsatz vollkommen in Netz eingehüllt und abgeschlossen war; infolgedessen wurde bei dem ersten Pat., trotz vorgeschrittener Gangrän des Wurms, bei der Operation keine Peritonitis gefunden; Resektion des Wurms mitsamt einem großen Netzstück. In Fall 2 wurde das Netz vom nicht perforierten Wurm allseitig losgelöst und reponiert.

**Mohr** (Bielefeld).

34) **Schlichthorst.** Appendixklemme.

(Ärztl. Polytechnik 1907. Juli.)

Für schwer zugängliche Fälle hat S. eine praktische Klemme mit rechtwinklig zum Schloß gestellten Branchen und Graser'schem Schlitz konstruiert. Die Klemmen sind leicht bogenförmig gekrümmt, um sich der Oberfläche des Blinddarmes anzupassen. Abbildung im Original. **E. Fischer** (Straßburg i. E.).

35) **v. Rembold.** Über die Behandlung der akuten Appendicitis.

(Med. Korrespondenzblatt d. württemberg. ärztl. Landesvereins 1907. Juni 8, 15 u. 22.)

36) **Zeller.** Über die operative Behandlung der Perityphlitis.

(Ibid.)

v. R. erörtert besonders die Berechtigung der Frühoperation, der er ablehnend gegenübersteht. Er verteidigt die interne Behandlung mit Eisbeutel, Opium und restringierter Diät, und berichtet über 169 Fälle, von denen er 50% zu den leichten, 24% zu den mittelschweren, 26% zu den schweren zählt; die leichten und mittelschweren sind sämtlich ohne Operation geheilt; von den 45 schweren wurden 19 der chirurgischen Abteilung übergeben, von den übrigen 26 starb nur einer, der bereits bei der Aufnahme in hoffnungslosem Zustande war. v. R. kommt zu dem Schluß, daß nur einer der dem Chirurgen übergebenen und gestorbenen Pat. durch die Frühoperation vielleicht hätte gerettet werden können.

Z. bekennt sich dagegen als unbedingter Anhänger der Frühoperation und nimmt von derselben nur die leichtesten Fälle aus, bei welchen außer mäßiger Schmerzhaftigkeit in der Ileocoecalgegend keine schwereren Symptome vorhanden, und diese nach 24 Stunden wieder in der Rückbildung begriffen sind. Besonders dringend empfiehlt Z. die Operation innerhalb der ersten 48 Stunden bei Kindern, da bei diesen die diffuse Peritonitis besonders leicht und oft schleichend eintritt. Unter 17 mit ausgesprochener fortschreitender Peritonitis von Z. Operierten waren 11 Kinder unter 15 Jahren. Von 20 innerhalb der ersten 48 Stunden von Z. Operierten starben 2, darunter ein bereits 15 Stunden nach Beginn des Anfalles Operierter, bei dem von vornherein allgemeine Sepsis bestand. Z. hatte unter 31 Operationen im Intermediärstadium 16,1% Mortalität, bei 37 im Spätstadium der akuten Appendicitis 16,2%. Von 34 im Intervall Operierten starben 4; die Höhe dieser Ziffer erklärt sich daraus, daß verhältnismäßig oft ausgedehnte feste Verwachsungen vorlagen, die eine Darmresektion notwendig machten. Bei der Behandlung der Peritonitis ist Z. von den multiplen Inzisionen wieder mehr zurückgekommen, er begnügt sich mit einer, höchstens zwei; von 17 Operierten genasen nur 2.

R. Mayer glaubt, daß bei der Frühoperation öfters Pat. mit katarrhalischer Appendicitis operiert werden, die nach der Operation öfters mehr Beschwerden hätten wie vorher; einzelne Pat. wurden nach der Operation über 5 Jahre beobachtet und hatten in dieser ganzen Zeit Temperatursteigerungen meist um 38°.

Hofmeister steht bezüglich der Frühoperation auf demselben Standpunkte wie Z.; unter 57 innerhalb der ersten 48 Stunden Operierten hatte er nur einen Todesfall; in 24,5% dieser Fälle wurde freie Peritonitis mit eitrigem Exsudat angetroffen. Auch die durchschnittliche Heilungsdauer stellte sich bei der Frühoperation außerordentlich günstig.

**Mohr** (Bielefeld).

37) **W. Kopfstein.** Beitrag zu seltenen Hernien.

(Časopis lékařů českých 1907. p. 11.)

Bei einem 36jährigen Manne mit eingeklemmtem rechtsseitigen Bruch, der keine schweren Erscheinungen darbot, wurde als Bruchinhalt Netz vermutet. Bei der Herniotomie fand man im Bruchsacke zwei Appendices epiploicae der Flexura sigmoidea, die dem Darme breit aufsaßen und dicht an ihrer Insertionsstelle eingeklemmt waren. Der Darm war gesund, der Bruchsack von einem gelappten präperitonealen Lipom dicht umgeben.

K. fand in der Literatur noch fünf ähnliche Fälle. Zumeist betreffen dieselben Frauen; gewöhnlich handelt es sich um einen Leisten-, seltener um einen Schenkelbruch. Alle Fälle waren linksseitig, was sich an den zahlreichen Appendices der Flexur und dem langen Mesenterium leicht erklärt. **G. Mühlstein** (Prag).

38) **Provera.** Un caso di ernia crurale dell' uretere.

(Giorn. di R. accad. di med. di Torino 1907. Nr. 3 u. 4.)

Bei der Operation eines kleinen reponiblen Schenkelbruches fand sich außer einem typischen präperitonealen Lipom der Harnleiter über die Oberfläche des Bruchsackes ziehend. Bei weiterem Zuge wurde ein Blasenzipfel vorgezogen. Beschwerden, die auf den Ureter deuteten, hatten nicht vorgelegen.

**E. Pagenstecher** (Wiesbaden).

39) **Descoeudres.** Calcul salivaire et ulcère de l'estomac.

(Revue méd. de la Suisse romande 1907. Nr. 2.)

Bei einem 30jährigen Manne, der seit Jahren an einem Magengeschwür litt, deshalb sich einer Gastroenterostomie unterzogen hatte, dennoch niemals frei von Beschwerden und nahezu völlig arbeitsunfähig geworden war, wurde nachträglich mit Röntgenstrahlen ein schon ca. 12 Jahre bestehender Speichelstein der rechten Submaxillardrüse festgestellt; dabei hatte sich nach den Angaben des Pat. seit dieser Zeit stets Eiter in den Mund entleert.

Nach Entfernung des kleinen Steines waren alle Beschwerden von seiten des Magens verschwunden und blieben es seit Jahresfrist, Pat. arbeitet wie vor Beginn des Magenleidens.

D. nimmt nun einen möglichen Zusammenhang zwischen dem Speichelsteine, d. h. dessen Folgezuständen — dem seit vielen Jahren in den Mund ergossenen und in den Magen eingeführten Eiter — und der Entstehung des Magengeschwüres an und sucht diese durch Literaturangaben zu stützen.

**Kronacher** (München).

40) **Rolleston and Higgs.** Squamous-celled carcinoma of the stomach and oesophagus imitating tuberculous ulceration of the intestine.

(Brit. med. journ. 1907. Juni 1.)

Ausführliche Wiedergabe eines Falles von großem Plattenepithelkarzinom im Magen und eines ebensolchen, nur viel kleineren, in der Speiseröhre. Klinisch verlief die Erkrankung unter dem Bild einer Darmtuberkulose: säurefeste Bazillen im Auswurf und Darmblutungen. Das Speiseröhrenkankroid ist vermutlich der primäre Herd gewesen, das Magenkarzinom als Metastase oder Implantation aufzufassen.

**Weber** (Dresden).

41) **Solowoff.** Historischer Rückblick über die Entwicklung der Gastroenterostomie in Rußland in den letzten 25 Jahren.

(Chirurgia Bd. XXI. Nr. 124 u. 124. [Russisch.])

Die anregende Arbeit, die sich auf über 100 Veröffentlichungen und Vorträge auf russischen Kongressen bezieht, beweist, daß in Rußland auch auf diesem Gebiete fortgeschritten wird. Während die ersten Erfolge sich an die Namen der in den 80er Jahren auf den Lehrstühlen befindlichen Chirurgen knüpften, ist, wie

S. sich ausdrückt, die Gastroenterostomie »demokratisiert worden«, d. h. aus den spärlichen Universitätskliniken ihren Ausgang nehmend, ist sie bis in die Hütte des Bauern getragen worden. Eine große Zahl von »Landschaftsärzten« führt die Operation jetzt aus. So war der Landarzt Chruschtschoff in der Lage, über 50 von ihm ausgeführte Gastroenterostomien nach Roux zu berichten. Im übrigen konkurriert in Rußland mit der Operation nach Roux am meisten die nach v. Hacker.

Für Rußland mit seinen 130 Millionen Bewohnern ist diese »Demokratisierung« der Gastroenterostomie von größter Bedeutung, da die Städte im Reiche nur spärlich gesät sind, und es an Universitäten zurzeit nur acht gibt.

**Oettingen** (Berlin).

42) **Linnartz.** Klemme zur Gastroenterostomie und Enteroanastomie.

(Ärztl. Polytechnik 1907. März.)

Obige Klemme ist der Doyen'schen nachgebildet, besteht jedoch statt aus zwei, aus drei Branchen. Das Instrument gestattet Exaktheit und Schnelligkeit der Naht, Verwendung als gewöhnliche Magen- und Darmklemme und strenge Asepsis.

**E. Fischer** (Straßburg i. E.).

43) **Coffey.** Remote or indirect subperitoneal drainage in the extraperitoneal closure of persistent faecal fistulae.

(Annals of surgery 1907. Juni.)

Verf. beschreibt seine Methode, Kotfisteln ohne Eröffnung des Bauchfells zu schließen. Hierbei kommen solche Fisteln in Betracht, die entweder nur einen mit der Darmlichtung in Verbindung stehenden schmalen Gang bilden, oder bei denen die hintere Darmwand durch die Bauchpresse in die Fistelöffnung vorgetrieben ist. Die übrigen Fisteln, die in eine gangränöse oder durch bösartige Geschwülste zerstörte Darmlichtung führen, können auf diese extraperitoneale Weise nicht geheilt werden.

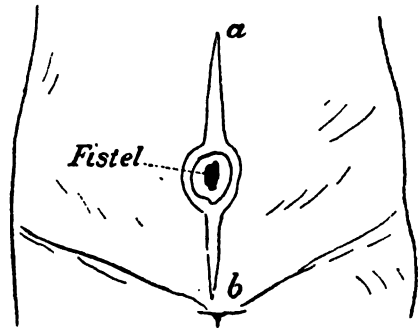


C. umschneidet die Fistel, nachdem er in sie einen Gazebausch gestopft hat, durch einen Hautschnitt (Fig. *a b*), der $^1/_2$ Zoll von der Fistel entfernt bleibt. Fascie und Muskel werden in derselben Richtung durchtrennt und auseinander gezogen, so daß das Bauchfell mit der in der Mitte liegenden Fistel freiliegt. Nachdem von der letzteren das an ihr sitzende Hautstück entfernt ist, wird sie vermittels innen gelegter und innen geknoteter Fäden eingestülpt und über sie noch eine zweite, das über dem Bauchfell befindliche Bindegewebe vereinigende Naht gelegt. Dann werden Muskeln und Fascien mit Catgut und die Haut mit Silk genäht. In den oberen Wundwinkel — also nicht direkt auf die genähte Fistel — kommen zwei kleine, bis auf das Bauchfell reichende Drains. Sezerniert wider Erwarten die Fistel etwas, so läuft dieses Sekret zwischen Bauchfell einerseits und Fascie und Muskeln andererseits zu den Drainröhren hin. Verf. hat acht Fälle auf diese Weise operiert, ohne daß ein Rezidiv oder ein Unfall eintritt. Schöne Zeichnungen sind der Arbeit beigegeben.

**Herhold** (Brandenburg).

44) **A. Fanoni.** A case of intestinal obstruction due to persistence and anomaly of the urachus; operation; recovery.

(New York med. record 1907. Juni 1.)

F. beschreibt einen Fall von Ileus des Dünndarmes, bedingt durch einen persistierenden, abnorm gelagerten, ungefähr $^1/_2$ Zoll seitwärts des Nabels mit der Bauchwand verwachsenen Urachus. Der Darm war an zwei Stellen bis zum vollen Verschluß komprimiert. **Loewenhardt** (Breslau).

45) **Salzer.** Ileocaecal intussusception due to myoadenoma of the ileum.

(Annals of surgery 1907. Mai.)

Ein 16jähriges Schulmädchen erkrankte an Leibkrämpfen und einer orangegroßen partiellen Anschwellung des Leibes. Da Erbrechen und Stuhlverhaltung hinzutrat, wurde der Leib eröffnet und die Invagination einer Ileumschlinge in das Kolon angetroffen. Die invaginierte Schlinge ließ sich mit einiger Mühe hervorziehen, sie war nicht krankhaft verändert; nur fühlte man in ihrem Innern eine haselnußgroße Geschwulst, die nach Eröffnung der Darmlichtung entfernt wurde und sich durch die mikroskopische Untersuchung als ein Myoadenom erwies. Dasselbe hatte an der Darmwand gesessen und die Invagination bedingt. Pat. machte einen ungestörten Heilungsverlauf durch. **Herhold** (Brandenburg).

46) **Chandler and Baldauf.** Lipoma of the intestine occurring in a child thirteen months old and causing symptoms of intestinal obstruction.

(Annals of surgery 1907. Juni.)

Ein 1jähriges Kind wurde ab und zu von Koliken mit Stuhlverhaltung heimgesucht, bis nach etwa 1 Monat ein deutlicher Ileus einsetzte. Bei der Laparotomie wurde eine an der Flexura sigmoidea mit kurzem Stiel sitzende, 12 cm lange, 7 cm breite, nierenförmige Geschwulst angetroffen, die eine Knickung des betreffenden Darmstückes verursachte. Nach ihrer Entfernung blieb das Kind von Beschwerden verschont. Es handelte sich um ein Lipom.

**Herhold** (Brandenburg).

47) **J. Znojemský.** Darmverschluß, bedingt durch die Inkarzeration eines Meckel'schen Divertikels.

(Časopis lékařů českých 1907. p. 335.)

Ein 18jähriger Uhrmacher kam wegen der Symptome eines Darmverschlusses, der seit 3 Tagen bestand, zur Operation. Die Diagnose lautete wegen der größten Schmerzhaftigkeit in der Ileocoecalgegend auf Perforativperitonitis nach Appendicitis. Bei der Operation fand man, daß ein etwa 70 cm von der Ileocoecalklappe befindliches Meckel'sches Divertikel im äußeren retrocoecalen Recessus (Berry) inkarzeriert war. Im Divertikel lag ein Gallenstein. Der Autor resezierte die Dünndarmschlinge, von der das Divertikel ausging, in einer Ausdehnung von 60 cm, spülte die Bauchhöhle mit physiologischer Kochsalzlösung aus, drainierte gegen das Becken und die Leber und schloß die Bauchwand in drei Etagen bis auf die Durchtrittsstellen der Drains. Am nächsten Tage Tod an diffuser Peritonitis. **G. Mühlstein** (Prag).

48) **Solieri.** Sopra una rara anomalia del tubo digerente, che determinò un ileo postlaparotomico.

(Policlinico. Sez. chir. 1907. Nr. 3.)

Gelegentlich einer Operation wegen tuberkulöser Peritonitis findet sich der Blinddarm abnorm beweglich. Sehr schnell nach der Operation auftretender Ileus zwingt zur Relaparotomie. Der Blinddarm ist unter die Leber hinaufgeschlagen, offenbar um 180° gedreht und gebläht. Er wird herabgezogen, ein After an ihm

angelegt. Tod. Sektion ergibt Fehlen eines Colon ascendens. Der Blinddarm setzt sich in ein kurzes queres Stück fort, das direkt oberhalb des Promontoriums nach links verläuft und dort in die Flexur übergeht. Durch die Verlagerung des Blinddarmes war es zu einem Verschluß gekommen. Der Magen verlief mehr vertikal und das Duodenum besaß ein freies Mesenterium und bildete eine Schlinge rechts von den Mesenterialgefäßen bis zur Fossa iliaca herab. Die Plica duodenojejunalis fehlt und das Mesokolon setzt sich links von der Mittellinie und etwas oberhalb der Articulatio lumbosacralis an. **E. Pagenstecher** (Wiesbaden).

49) **Ramsey.** Two cases of multiple intestinal obstruction.

(Brit. med. journ. 1907. Juni 1.)

Ein 81jähriger Mann wird wegen Ileuserscheinungen operiert: eine große, gespannte, irreponible Leistenhernie zeigt nach Herniotomie keine Einklemmungserscheinungen, daher Laparotomie und Lösung einer fest in einer Blinddarmtasche eingeklemmten Ileumschlinge. 8 Stunden später wegen Fortbestehens der Ileuserscheinungen zweite Laparotomie: wiederum Lösung einer Darmschlinge, diesmal eingeklemmt in einer Bauchfelltasche an der Flexura sinistra. Ileus ist beseitigt, aber am 8. Tage Tod an Pneumonie.

Bei einem 18jährigen Burschen, wegen schweren Ileus operiert, findet man eine Darmstrecke von etwa 75 cm leicht eingeklemmt in der Bursa omentalis liegend und — als eigentliche Ursache des Ileus — einen langen entzündeten Wurmfortsatz um eine Ileumschlinge geschlungen und diese völlig verschließend. Tod nach 6 Stunden.

In beiden Fällen, meint R., ist die zweite Einklemmung infolge des heftigen Würgens und Brechens bei der ersten Einklemmung entstanden.

**Weber** (Dresden).

50) **J. F. Holland.** Über den tuberkulösen Tumor der Flexura sigmoidea.

(Deutsche Zeitschrift für Chirurgie Bd. LXXXVIII. p. 21.)

Eine Beobachtung der Königsberger Klinik, betreffend einen 40jährigen Restaurateur, seit Jahren an schwerer Verstopfung mit Leibschmerzen, zeitweise auch schwarzen Stühlen leidend, der eine faustgroße Geschwulst in der Flexurgegend hatte. Die Geschwulst war als Karzinom diagnostiziert und imponierte als solches auch bei der ersten Operation, schien indes inoperabel, weshalb oberhalb eine Kolostomie angelegt wurde. Durch den Eingriff wurde eine erhebliche Besserung erzielt, auch verschwand die frühere Geschwulst, weshalb nach 4 Monaten der Dickdarmafter geschlossen wurde. (Erst Mikulicz'sche Darmklemme, dann Darmnaht). Hiernach rezidivierten indes die Beschwerden, sich schließlich zu fast völligem Darmverschluß steigernd, so daß neuerdings eine Kotfistel angelegt werden mußte. Einige Wochen danach folgte die Resektion der Flexur nebst dem dazugehörigen Mesosigmoideum mit anschließender Naht. Heilung. Das Resektionspräparat ist 11 cm lang, dick und starrwandig, Darmwand 2 cm dick, die Lichtung nur bleistiftdick. Auch das Mesosigmoideum ist stark verdickt, enthält vereiterte Drüsen, von welchen eine Fistel ausgeht. Mikroskopisch ist die Schleimhaut des Präparates ganz unverändert, die Muscularis und namentlich die Submucosa dagegen stark hypertrophisch und eingenommen von tuberkulösen Herden mit Riesenzellen usw. Anamnestisch ist noch von Interesse, daß die Erkrankung vor 8 Jahren plötzlich mit den Erscheinungen einer Appendicitis begann und lange Zeit die Leibschmerzen zunächst nur in der rechten Bauchseite lokalisiert waren.

In der Besprechung zu dem Falle wird die Seltenheit der tuberkulösen Striktur in der Flexur hervorgehoben und die anatomischen Eigenheiten der Beobachtung mit denen der bekanntlich ziemlich häufigen tuberkulösen Striktur des Ileocoecum verglichen. **Meinhard Schmidt** (Cuxhaven).

51) **Vogel.** Über die Anwendung des Murphyknopfes am Dickdarm.
(Deutsche med. Wochenschrift 1907. Nr. 22.)

Verf. berichtet über unangenehme Erfahrungen, die er mit der Anwendung des Murphyknopfes bei Resektion der Flexura lienalis wegen Karzinom gemacht hatte. Beidemal — einmal war End-zu-End, das anderemal Seit-zu-Seit anastomosiert — war es zu einer Perforation mit nachfolgender Peritonitis und Tod gekommen. Die Perforation war aber nicht an der Stelle der Naht, sondern oberhalb, wo der zuführende Darmteil sich um den Buckel des Knopfes herumlegt. Die Erklärung hierfür liegt nach V. darin, daß der Kotpfropf die Lichtung des Knopfes verstopft, der entstehende Meteorismus den Darm ausdehnt, der Knopf peripherwärts gedrängt und der Darm stark über den Buckel des Knopfes gespannt wird. V. rät, den Murphyknopf stets dann zu vermeiden, wenn man mit dem Durchtritte festerer Kotmassen zu rechnen hat. **Borchard** (Posen).

52) **W. Stark.** Beitrag zur operativen Behandlung der Mesenterialdrüsentuberkulose.
(Beiträge zur klin. Chirurgie Bd. LIII. p. 765.)

Bei einer 31 Jahre alten Frau bestand seit einigen Jahren Appetitlosigkeit und zunehmende Abmagerung. Seit einem Jahre Schmerzen in der rechten Bauchseite und Auftreten einer Geschwulst daselbst. Keine tuberkulöse Belastung oder andere Erkrankung. Die Untersuchung der mäßig herabgekommenen Frau ergab eine quer gelagerte, pendelnde, respiratorisch verschiebliche, derbe, kleinlappige Geschwulst rechts unterhalb des Rippenbogens. Sonst normale Verhältnisse. Bei der Operation erwies sich die Geschwulst als ein Paket tuberkulöser, verkäster Drüsen im Mesocolon ascendens, das ausgeschält wurde. Keine Peritoneal- oder Darmtuberkulose. Im weiteren Verlaufe bestand längere Zeit Fieber und starke Sekretion aus der tamponierten Wunde. Bei einer Nachoperation wegen Infiltration der Wundumgebung entstand eine Perforation einer verwachsenen Darmschlinge, die durch Naht geschlossen wurde, aber Anlaß zu einer länger bestehenden Kotfistel gab. Nach 5 Monaten fand sich noch eine wenig sezernierende Kotfistel und ein Infiltrat im Epigastrium. Nach weiteren 3 Monaten hatten sich die Fistel und die Wunde geschlossen und die Frau hatte sich sehr erholt. Das epigastrische Infiltrat war unverändert.

Unter Anführung analoger Beobachtungen aus der Literatur bespricht Verf. die Differentialdiagnose der tuberkulösen Gekrösdrüsengeschwülste, die nur selten ohne Probelaparotomie diagnostiziert werden können, aber durch subjektive Störungen häufig den Bauchschnitt indizieren. **Reich** (Tübingen).

53) **Stefani.** Adenitis intra-inguinales.
(Province méd. 1907. Nr. 16.)

Bericht über einen Fall aus der Jaboulay'schen Klinik von tuberkulösen verkästen Lymphdrüsen, die innerhalb des Leistenkanales gelegen waren. Sie boten eine mandarinengroße, fluktuierende Geschwulst dar, die beim Sitzen dem tastenden Finger nach dem Bauche zu entschlüpfte. Diese Fälle, namentlich die tuberkulöse Form, werden vom Verf. als selten geschildert. **A. Hofmann** (Karlsruhe).

54) **T. B. Breck.** The importance of examination of the rectum.
(Amer. journ. of surg. 1907. April.)

Der Aufsatz enthält eine interessante Krankengeschichte, nach der bei einer 24jährigen Frau häufige, mit wenig Blut untermengte Entleerungen auf einem schleimig-eitriges Sekret liefernden, unregelmäßigen Geschwür der vorderen Wand beruhten. Abkratzungen ergaben Tuberkelbazillen, aber keine Riesenzellen. 10%ige Höllensteinlösung, Klistiere und Diät brachten das Geschwür rasch zur Heilung.
**Goebel** (Breslau).

55) **Pawloff-Silwanski.** Zur Therapie der Milzverletzungen.

(Chirurgia Bd. XXI. Nr. 123 u. 124. [Russisch.])

Zwei Fälle von Milzverletzung. Der erste war durch Hufschlag verursacht; bei dem fast verbluteten Pat. wurde die Milz exstirpiert und es erfolgte Tod. Beim anderen handelte es sich um Revolverschuß aus 6 m Entfernung. Schußrichtung, starke Anämie und Bauchdeckenspannung ließen auf Milzschuß schließen, und nach 12 Stunden kam es zur Operation. Im Bauche ca. $1^1/_2$ Liter Blut. Das Geschoß hatte die Milz durchsetzt; die Schußöffnungen hatten etwa die Größe des Geschosses. Beiderseits war die Kapsel sternförmig gesprengt, wobei ein Riß vom Hilus um die ganze Milz herumreichte. Die mäßige Blutung steht nicht auf Tamponade. Da ein Nähen der Kapsel unmöglich, wird das Organ exstirpiert. Heilung.

Von Interesse sind die fortlaufenden Blutuntersuchungen.

Die Schlußresultate lauten:

1) Die Milzverletzungen, die zu den schwersten Traumen des Bauches gehören, lassen sich in drei Kategorien einteilen: Subkapsuläre Ruptur, Ruptur mit Blutung in die Bauchhöhle und offene Milzverletzung.

2) Vergrößerung des Organes prädisponiert zu Rupturen,

3) Subkapsuläre Rupturen können Spontanheilung zeigen, doch folgen meist Blutcysten, die leicht vereitern.

4) Zur Diagnose der Milzruptur genügen nach vorhergegangenem Trauma Schmerzhaftigkeit, Dämpfung im linken Hypochondrium, Auftreibung des Leibes und Bauchdeckenspannung.

5) Bei kleinen Rissen genügt die Naht der Kapsel, bzw. die partielle Unterbindung des Hilus. (Wie weit darf diese gehen? Ref.)

6) Bei größeren Rissen ist die Exstirpation des Organes die einzig rationelle Therapie.

7) Die Exstirpation der Milz führt zur Vermehrung der weißen Blutkörperchen (Lymphocyten) und Verminderung der roten, sowie zur Abnahme des Hämoglobingehaltes.

8) Die Norm ist erst nach Monaten wieder hergestellt.

9) In vielen Fällen von Milzexstirpation (nach der Literatur in 36%) schwellen in den ersten 3—4 Wochen die Lymphdrüsen an, und die langen Röhrenknochen zeigen eine bedeutende Schmerzhaftigkeit.

10) Alle diese Erscheinungen verschwinden vollständig in einigen Monaten.

**Oettingen** (Berlin).

56) **Perez.** Contributo allo splenectomia.

(Policlinico. Sez. chir. 1907. Nr. 5 u. 6.)

P. exstirpierte eine vergrößerte, histologisch unveränderte Wandermilz, welche außer starken Schmerzen keine Störungen gemacht hatte. Die sehr genauen Blutuntersuchungen vor und nach der anstandslos vertragenen Operation ergaben: Hämoglobingehalt, vorher niedrig, stieg nach einem kurzen Sinken am Operationstage, beträchtlich an. Zahl der Erythrocyten steigt von 4800000 zu 5060000. Die weißen Zellen steigen am Operationstage auf 26400. Diese Leukocytose ist nicht durch den Operationschok zu erklären; vom 6.—20. Tage schwankte sie um 15000; geringe Verminderung der polynukleären und der großen Lymphocyten, Vermehrung der kleinen Lymphocyten. Auch die Blutplättchenzahl steigt. Der toxische Koeffizient des Urins nach Bouchard verminderte sich um etwas. Die bakterizide Kraft des Blutserums stieg.

Bei einem kürzere Zeit vorher der Milz beraubten Pat. wurde Verminderung der Erythrocytenzahlen gegen früher gefunden, doch bestand hier Malaria; die Leukocyten betrugen 10000 vorher, 8600 nachher.

P. nimmt an, daß infolge der Milzexstirpation die vikariierenden Organe eine Hyperfunktion erfuhren und es daher zu den oben beschriebenen Zahlen kam; insbesondere gaben die Lymphdrüsen mehr Zellen ab.

**E. Pagenstecher** (Wiesbaden).

57) **Dévic et Bériel.** L'apoplexie hépatique dans la syphilis. Considérations sur les ruptures spontanées du foie.

(Ann. de dermat. et de syphiligr. 1906. p. 642.)

Verff. stellen die Fälle von spontaner Leberruptur zusammen und fügen einen Fall eigener Beobachtung bei: 41jähriger Mann; im 20. Lebensjahre Lues (schlecht behandelt), vor 5 Jahren gummöse Lues der Nase. Potator. Klinische Diagnose: Nephritis chronica, Herzhypertrophie, Ozaena, Lebercirrhose, urämische Dyspnoe. Tod an Blutung im Verdauungskanal. Sektion. Peritonealblutung aus einem beträchtlichen, subkapsulären Hämatom der Leber nach Ruptur des rechten Leberlappens, gummöse Veränderungen im linken Leberlappen. Großes Herz, Klappen frei. Aortitis specifica. Sclerosis renalis. In den Schlußsätzen heben die Verff. hervor, daß die syphilitischen Gefäßveränderungen als die häufigste Ursache anzusehen seien. **Klingmüller** (Kiel).

58) **Venema und Grünberg.** Ein Fall von Leberabszeß mit Typhusbazillen.

(Berliner klin. Wochenschrift 1907. Nr. 12.)

Den bisher bakteriologisch sichergestellten fünf Fällen reihen Verff. einen in Nordhausen operierten, in Halle bakteriologisch untersuchten sechsten Fall an. Der Abszeß wurde durch Schrägschnitt nach Eröffnung einer perihepatischen Eiteransammlung im rechten Leberlappen eröffnet. Heilung. Als ätiologische Momente kommen bei der Entstehung solcher Leberabszesse in Betracht: 1) Typhöse Ulzerationen der Gallenwege; 2) Pylephlebitis infolge der Darmaffektion; 3) allgemeine Bakteriämie; 4) Trauma. Die Prognose scheint ohne Operation eine sehr ungünstige zu sein: nur fünf Heilungen unter allen Fällen; dagegen wurden von den bakteriologisch sicheren Fällen 66,6% durch Operation geheilt.

**Langemak** (Erfurt).

59) **L. Thevenot et Barlatier.** Des kystes hydatiques du foie chez l'enfant.

(Gaz. des hôpitaux 1907. Nr. 39.)

Eine der angeführten Krankengeschichten ist technisch nicht uninteressant.

Das 12jährige Kind hatte eine mächtige Geschwulst vorn, die mit der Leber zusammenhing. Da die Lendengegend vorgewölbt war, wurde ein Lendenschnitt gemacht, um gleich möglichst günstige Drainageverhältnisse anzubahnen. Es fand sich eine faustgroße Cyste, die leicht auszulösen war. Die Wundränder wurden an die Hautränder genäht. Durch einen Schnitt am äußeren Rectusrande wurde dann eine zweite Cyste eröffnet, die sich ebenfalls leicht ausschälte. Nun fand sich, daß beide Hohlräume nur durch ca. 4—5 cm Lebersubstanz getrennt waren. Sie wurden in einen verwandelt und gemeinsam drainiert. Nach 8 Tagen ließ man die vordere Wunde sich schließen und drainierte nur noch hinten. Nach 5 Monaten war das Kind vollständig geheilt.

Bei einem anderen Kinde führte die anfangs leichte Auslösung der Blase zu einer heftigen Blutung. Pat. verblutete an demselben Tage.

**V. E. Mertens** (Breslau).

60) **Karewski.** Über isolierte subkutane Verletzungen des Pankreas und deren Behandlung.

(Berliner klin. Wochenschrift 1907. Nr. 7.)

Von 34 bisher publizierten subkutanen Zerreißungen der Bauchspeicheldrüse hatte nur bei elf das Trauma isoliert die Drüse angegriffen; von diesen elf sind nur drei, und zwar durch eine frühzeitige Laparotomie, gerettet worden. K. reiht eine neue, glücklich verlaufene Operation an:

15jähriger Pat. erleidet einen Stoß durch Wagendeichsel gegen die Magengrube, wird $5^1/_2$ Stunden nach dem Trauma operiert. Die Diagnose konnte erst

nach Öffnung der Bauchhöhle, die viel frisches, hellrotes Blut enthielt, gestellt werden. Es zeigt sich, daß das *Lig. gastrohepaticum* und das kleine Netz blutunterlaufen sind und letzteres sich cystenartig bläulich vorwölbt. Es wird stumpf durchtrennt, aus der Bursa omentalis werden einige Blutgerinnsel herausgewischt; aus der Tiefe kommt frische Blutung, als deren Quelle der zerquetschte Pankreaskopf erkannt wird. Fettgewebsnekrosen nirgends vorhanden. Ein kleiner Leberriß wird mit Heißluftbrenner verschorft und nach Mikulicz tamponiert, die Pankreaswunde in gleicher Weise ausgestopft ohne sonstige Versorgung. Blutung steht. Bauchwundennaht. Tampons aus dem oberen Winkel herausgeleitet. Wunde heilt p. pr. int. Die Versuche, die Pankreassekretion aus der Fistel durch Diät zu beschränken, haben das interessante Resultat, daß eine der Diabetesdiät fast gleiche Ernährung bei reichlicher Fettzufuhr ohne Gesundheitsstörung hochkonzentrierten, in geringer Menge ausgeschiedenen Pankreassaft bedingt, also für die Heilung der Fistel die beste Aussicht gibt. Daneben erscheint die Darreichung von Natr. bicarb. vorteilhaft. Urin stets ohne Zucker. Der definitive Schluß der Fistel macht noch längere Zeit Schwierigkeit, gelingt aber endlich ohne operativen Eingriff durch Jodtinktur.

Verf. zieht nun aus seinem Fall und den der anderen Autoren folgende Schlüsse: Die unmittelbar in die offene Bauchhöhle penetrierenden Rupturen der Bauchspeicheldrüse haben symptomatologisch nichts Eigenartiges vor Zerreißungen anderer Eingeweide voraus. Ausschließlich die Lokalisation der Krafteinwirkung kann für die Frage, ob die Bauchspeicheldrüse getroffen ist, in Betracht kommen. Das Trauma ist oft die Ursache für die spätere Entwicklung einer Pankreascyste. Eine gewisse Anzahl der sog. Pseudocysten entwickelt sich aus einem retroperitonealen Hämatom. Die Kontinuitätstrennung des Drüsenparenchyms veranlaßt Austritt von Pankreassaft und Blut; der verhältnismäßig langsame Verlauf stempelt sie zu weniger gefährlichen Ereignissen, und die markante Geschwulstbildung ergibt die zweifelsfreie Andeutung für die Art des Eingriffes. Sobald indessen der Bauchfellüberzug mitverletzt wird, kommt alles darauf an, ob eine schnelle entzündliche Verklebung des Foramen Winslowii den Flüssigkeitserguß in die Bursa omentalis zurückhält, oder ob er durch diese Öffnung seinen natürlichen Ausweg in die freie Bauchhöhle findet. Bei tieferen Zusammenhangstrennungen, bei denen auch wohl ausnahmslos das Bauchfell einreißt, summiert sich zu der Gefahr der Hämorrhagie diejenige, welche durch die schädlichen Eigenschaften des Pankreassaftes heraufbeschworen wird (Peritonitis). In den Fällen, in welchen das linke Drittel der Drüse getroffen wird, das nur geringe Mengen von Saft eintreten läßt, steht die Blutung im Vordergrunde des Interesses, während die Verletzung des Kopfes zu Fettgewebsnekrosen Anlaß gibt. Die Vermutung einer tieferen Pankreasverletzung zeigt die frühe Laparotomie besonders dringend an. Glatte Querrisse wird man am besten durch die Naht vereinigen, Wunden mit zerrissenen Rändern lieber tamponieren, in jedem Fall aber muß die Wundtasche ausgestopft werden. Auf eine sorgfältige Ableitung des Sekretes bei eingetretener Fistelbildung durch Drainage ist Gewicht zu legen, um Zerstörung der Granulationen zu vermeiden. **Langemak** (Erfurt).

---

Originalmitteilungen, Monographien und Sonderdrucke wolle man an *Prof. E. Richter* in Breslau (Kaiser Wilhelmstraße 115), oder an die Verlagshandlung *Breitkopf & Härtel*, einsenden.

Für die Redaktion verantwortlich: Geh. Med.-Rat Prof. Dr. E. Richter in Breslau.
Druck und Verlag von Breitkopf & Härtel in Leipzig, Nürnbergerstraße 36/38.

# Zentralblatt

für

# CHIRURGIE

herausgegeben

von

**K. Garrè,** in Bonn, **F. König,** in Berlin, **E. Richter,** in Breslau.

Vierunddreißigster Jahrgang.

Wöchentlich eine Nummer. Preis des Jahrganges 20 Mark, bei halbjähriger Vorauszahlung. Zu beziehen durch alle Buchhandlungen und Postanstalten.

**Nr. 38.** **Sonnabend, den 21. September.** **1907.**



**Inhalt:** I. **Revenstorf,** Verletzung des Längsblutleiters, Blutstillung durch »Duranaht«. — II. **F. Berndt,** Bemerkung zu der Mitteilung von Ewald: Über die Nachbehandlung bei Mammakarzinomoperationen. (Originalmitteilungen.)

1) **v. Bruns,** Die Chirurgie der letzten 25 Jahre. — 2) **Beitzke,** Die pathologisch-histologischen Untersuchungsmethoden. — 3) **Monod** u. **Vanverts,** Operationstechnik. — 4) **Védy,** Filariasis. — 5) **Butlin,** Krebskontagion. — 6) **Bergey,** Opsonine und Vaccine. — 7) **Scordo,** Sublimat und Sublamin. — 8) **Hallopeau,** Atoxylbehandlung der Syphilis. — 9) **Allis,** Zirkumzision. — 10) **Guiteras,** Prostatektomie. — 11) **Bloch,** Nachweis von Tuberkelbazillen. — 12) **Leonard,** 13) **Jahr,** 14) **Bittorf,** Harnleiter- und Nierensteine. — 15) **Soreile,** 16) **Rodoni,** Nierenenthülsung. — 17) **Lotheissen,** Kryptorchismus. — 18) **Belfield,** 19) **Hagner,** Epididymitis. — 20) **Belfield,** Eitrige Infektion des Ductus deferens. — 21) **Barringer,** Cystoskopie bei Gebärmutterkrebs.

22) **Sick,** Arsen gegen Sarkome. — 23) **Friedländer** u. **v. Meyer,** Kopftetanus. — 24) **Ely,** Skopolaminvergiftung. — 25) **Markus,** 26) **Bloch,** Katheterisation. — 27) **Beck,** 28) **Trendelenburg,** Epispadie und Blasenspalte. — 29) **Posner,** 30) **Valentine** und **Townsend,** Harnröhrenstriktur. — 31) **Moore,** Prostatektomie. — 32) **Lohnstein,** Wachsklumpen in der Blase. — 33) **Lewis,** Drei Harnleiter. — 34) **Tilp,** Erweiterung des Blasenendes überzähliger Harnleiter. — 35) **Armugam,** Harnleitertransplantation. — 36) **Rutschinski,** Nierenmißbildung. — 37) **Steinthal,** 38) **Young,** Nierenblutungen. — 39) **Mackay,** Nierenenthülsung. — 40) **Johnsen,** Nierenstein. — 41) **Draudt,** Nephrektomie und Cavaresektion. — 42) **M'Cosh,** Nebennierencysten. — 43) **Paetzold,** Dermoide und Epidermoide der männlichen Geschlechtsteile. — 44) **Trunci,** Hodenektopie. — 45) **Rimann,** Hodengeschwülste. — 46) **Keyes,** Hodentuberkulose. — 47) **Holmes,** Eierstocksdermoid. — 48) **Barragán,** Echinokokkus im Lig. latum.


## I.

(Aus dem Hafenkrankenhaus in Hamburg. Oberarzt Dr. C. Lauenstein.)

## Verletzung des Längsblutleiters, Blutstillung durch „Duranaht".


Von

Dr. **Revenstorf,** Sekundärarzt.


Zum Verschluß partieller und totaler Durchtrennung von Venen ist in neuerer Zeit an Stelle der Unterbindung die direkte Vernähung der Gefäßwände bzw. der Gefäßstümpfe angegeben und mit Erfolg

ausgeführt worden. Jacobsthal empfiehlt die Naht bei allen Verletzungen größerer Venenstämme, die für die seitliche Ligatur zu ausgedehnt erscheinen. Zirkulationsstörungen sind in der Regel nicht zu fürchten.

Wenn auch verschiedene Momente, insbesondere der geringe Blutdruck und die infolgedessen geringe Inanspruchnahme der Nähte auf ihre Festigkeit die Blutstillung bei Verletzung der Hirnblutadern erleichtern, so sind doch andererseits durch die anatomische Lage des Gefäßes innerhalb der gespannten Duralblätter Verhältnisse gegeben, die sowohl die Anlegung der Naht, wie die Ligatur erschweren. Das gilt auch für das am häufigsten verletzte Blutgefäß der harten Hirnhaut, den Sinus longitudinalis.

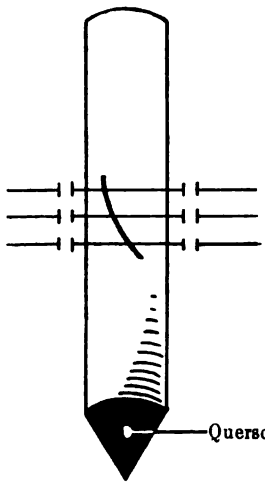


Schematische Darstellung einer Verletzung d. Längsblutleiters. 3 Knopfnähte.

Der Längsblutleiter ist in den oberen Rand der Großhirnsichel eingebettet und verläuft an der Innenfläche des Schädeldaches in sagittaler Richtung. Sein Querschnitt ist dreiseitig mit abwärts gerichteter scharfer Kante, seine obere Wand konkav, seine Seitenwände fast eben oder leicht konvex (Figur).

Wie die Veröffentlichungen zeigen, ist der Operateur bei Sinusblutungen häufig gezwungen, seine Zuflucht zur Tamponade zu nehmen (Riegner u. a.) und manchmal die Operation zu unterbrechen, um den Eintritt der Blutstillung abzuwarten (Burgess). Die partielle Durchtrennung des Sinus longitudinalis ist eine häufige Nebenverletzung der Impressionsfraktur des Schädeldaches. Die Wunde präsentiert sich nach gelungener Blutstillung in der Regel als ein schräger, bogenförmiger Riß der oberen Gefäßwand.

Der Zweck dieser Zeilen ist nun, auf einen kleinen Kunstgriff hinzuweisen, mit dessen Hilfe bei genügender Freilegung des Wundgebietes die »Naht« leicht und schnell ausgeführt werden kann.

Die Technik ist eine sehr einfache. Man sticht die Nadel sowohl rechts wie links neben dem Sinus, also beiderseits etwas lateral von dieser großen Vene, vorsichtig durch die Dura und spannt auf diese Weise einen Catgutfaden quer über das blutende Gefäß. Meist genügt es, diesen einen Faden leicht anzuziehen und zu knüpfen, um die Blutstillung, wenn der Faden gut liegt, schon fast völlig zu erreichen. Neben dem ersten Faden werden nach Bedarf ein zweiter und dritter Faden in derselben Weise gelegt und geknüpft. Während der Nahtlegung wird die provisorische Blutstillung durch den aufgelegten Finger bewirkt. Die Ausführung dieses Verfahrens ist deshalb so leicht, weil man unter Leitung des Auges arbeitet und nicht durch einen Blut-

schwall, der bei der Anwendung anderer Methoden für eine kurze Zeit aus der Wunde strömt, gestört wird.

Die Catgutfäden, welche ganz außerhalb des Gefäßes liegen, bewirken die Blutstillung teils dadurch, daß sie der verletzten Partie der konkaven Gefäßwand die verlorene Stütze gegen den Gefäßinnendruck wiedergeben, teils dadurch, daß sie den vom Blutstrom nach außen vorgetriebenen und flottierenden Teil der Venenwand in seine ursprüngliche Lage zurückbringen und bei leichtem Zuge die zerrissenen Wandteile bis zur Berührung einander nähern, bei starkem Anziehen der Fäden übereinander schieben.

Als Vorzug des Verfahrens darf hervorgehoben werden, daß die Fäden zur Gerinnsel- und Thrombosenbildung innerhalb des Gefäßes keinen Anlaß geben können.

Während der letzten beiden Jahre hatte ich Gelegenheit, diese Methode in drei Fällen anzuwenden.

Fall I. Dem 23jährigen Arbeiter Emil H. fiel am 6. Februar 1907 ein 5 Pfund schwerer Stein aus der Höhe des vierten Stockwerkes auf den Kopf. 9 cm lange fast sagittal verlaufende Wunde in der Mitte der Stirn. Impressionsfraktur des Stirnbeines.

Operation in Chloroformnarkose: Bei dem Versuche, die eingedrückten Knochenstücke herauszuziehen, erfolgt eine starke Blutung aus dem Längssinus. Blutstillung mittels zweier Duralnähte. Wundversorgung. Hautnaht. Fieberloser Verlauf. Reaktionslose Heilung.

Fall II. Friedrich M., 28 Jahre alt, Kutscher, erhielt am 3. März 1906 im Streite von seinem Arbeitskollegen mit der scharfen Kante einer Schaufel einen Schlag über den Kopf. Der Verletzte brach auf der Stelle zusammen und wurde bewußtlos eingeliefert. Es fand sich eine Knochenimpression des Schädeldaches nahe der Mittellinie. Die eingedrückten Knochenteile gehörten teils dem rechten, teils dem linken Scheitelbein an. Mehrere Knochenfragmente haben die obere Wand des Sinus longitudinalis durchbohrt und stecken in diesem Gefäß. Beim Herausziehen der Splitter erfolgt eine starke Blutung.

Die Blutstillung wird durch drei Duralnähte erreicht. Heilung per primam.

Fall III. Helmuth T., 10 Jahre alt, wurde bei einem heftigen Sturme durch Auffallen eines Dachziegels auf den Kopf schwer verletzt.

Etwa der Spitze des Hinterhauptbeines entsprechend liegt eine 5 cm lange, 3 cm breite Knochenimpression.

In Chloroformnarkose wird der Knochendefekt durch Abmeißelung der scharfen Knochenränder erweitert. Bei Entfernung der eingedrückten Fragmente blutet es plötzlich sehr stark aus dem Sinus.

Blutstillung durch drei Duralnähte. Heilung per primam.

Taddei (zitiert von Jacobsthal) stellte im Jahre 1901 Versuche an über die Frage, wie weit man durch Naht das Kaliber der Venen verengern dürfe, ohne Thrombose befürchten zu müssen und setzte die Grenze auf etwas mehr als die Hälfte der Gefäßlichtung fest.

In unseren drei Fällen war nur ein vorsichtiges Anziehen der Catgutfäden erforderlich, um die Blutung zu stillen. Die Gefäßlichtung dürfte dadurch kaum in erheblicher Weise verkleinert worden sein.

Der prompte Erfolg, den ich in jedem der drei Fälle bei der Anwendung der »Duranaht« sah, mag es rechtfertigen, daß ich die

vorliegende kurze Mitteilung veröffentliche und das Verfahren der Nachahmung empfehle.

---

II.

## Bemerkung zu der Mitteilung von Ewald[1]: Über die Nachbehandlung bei Mammakarzinomoperationen.

Von

Dr. **Fritz Berndt** in Stralsund.

Den von Ewald mit einem besonderen Heftpflasterzugverband erstrebten Effekt erreichen wir seit langer Zeit auf viel einfachere Weise: der Oberarm der operierten Seite wird bis zur horizontalen erhoben und in dieser Lage in den Verband mit hineingenommen. In dieser Lage bleibt er auch im Bette liegen. Wenn die Frau aufsteht, so stützt sie die Hand in die Seite, so daß auch dann die Lage des Oberarmes nicht geändert wird. Dadurch erreicht man auf die einfachste Weise, daß die Haut in der Achselhöhle glatt anliegt: die Achselhöhle wird ad maximum abgeflacht, um so mehr als der Pectoraliswulst wegfällt (wir exstirpieren prinzipiell den ganzen Rippenteil des Pectoralis). Außerdem wird erreicht, daß der Deltoides in verkürzter Stellung ruht, so daß er nach Abnahme des Verbandes sofort wieder ordentlich funktioniert. Unsere Pat. verlassen durchschnittlich am 10.—12. Tage nach der Operation das Krankenhaus. Sie können dann fast ausnahmslos den Arm aktiv bis über die Horizontale erheben und die Hand auf den Kopf legen. — Den Arm an den Thorax anzubandagieren, wie Schlesinger (Nr. 34) empfiehlt, halte ich für völlig unzweckmäßig. Gerade die von Schlesinger geforderte »Vermeidung des kleinsten Zwischenraumes im Wundgebiet«, auf die ich ebenfalls den größten Wert lege, erreicht man am einfachsten durch rechtwinklige Abduktion des Armes.

---

1) **v. Bruns.** Die Chirurgie der letzten 25 Jahre.

(Med. Korrespondenzblatt des württemberg. ärztl. Landesvereins 1907. Juli 27.)

Aus v. B.'s auf der 25. Jahresversammlung des württembergischen ärztlichen Landesvereins gehaltenen Rede sei sein energisches Eintreten für die Äthernarkose, sowie sein Urteil über die Bier'sche Stauungsbehandlung akuter Entzündungen hervorgehoben: »Das Verfahren ist nun überall nachgeprüft worden und hat sich wohl bei leichteren Infektionen bewährt, indem es den Schmerz lindert und den Verlauf nach dem kleinen Schnitt mit dem Messer abkürzt, aber leider versagt es da, wo es am nötigsten wäre, bei den schweren Formen der Wundinfektion, und kann hier durch Verzögerung der breiten Spaltung großen Schaden stiften«. **Mohr** (Bielefeld).

---

[1] Nr. 14 Jahrg. 1907 dieses Blattes.

2) **Beitzke.** Taschenbuch der pathologisch-histologischen Untersuchungsmethoden.

Leipzig, **J. A. Barth,** 1907.

Studenten, Medizinalpraktikanten und Ärzten, namentlich Krankenhausärzten, die ihre pathologisch-anatomischen Untersuchungen selbst ausführen wollen, bietet B. in dem zweckmäßig ausgestatteten, 83 Seiten starken Leinenbändchen in knapper, sehr brauchbarer Form »eine beschränkte Auswahl« der empfehlenswertesten Arbeitsmethoden. Bei der ohne Zweifel bestehenden Schwierigkeit, einen so umfangreichen Stoff, wie eine pathologisch-histologische Untersuchungstechnik, in den engen Rahmen eines Taschenbuches zu zwängen, kann man dem Verf. die Anerkennung nicht versagen, daß kaum eine in Betracht kommende Einzelheit und keine Methode von Wert und Wichtigkeit fehlt. Der Gebrauch des inhaltlich sehr übersichtlich angeordneten Werkchens wird durch ein genaues Namen- und Sachregister noch erleichtert. Solche Kompendien pflegen sich schnell einer großen Beliebtheit zu erfreuen; vielleicht entschließt sich der Verf. in einer wohl bald nötig werdenden Neuauflage im Hinblick auf die Bestimmung des Büchleins hier und da etwas ausführlicher zu werden. Ich glaube auch, daß er sich den Dank zahlreicher Benutzer erwerben wird, wenn er auch dem bakteriologischen Teile, das allerdings ja nicht eigentlich zur Materie gehört, einen etwas größeren Raum gönnt. **W. Goebel** (Köln).

3) **Monod** et **Vanverts.** Traité de technique opératoire. 2. édition. I. Teil.

Paris, **Masson,** 1907.

Die zweite Auflage des Werkes folgt der ersten nach 5 Jahren (Ref. 1902 Nr. 35, 1). Erschienen ist bisher der 1. Band, der in zwei Abschnitte zerfällt. 1) Die allgemeine Chirurgie der Gewebe und dann der Gliedmaßen. Der zweite Abschnitt beginnt mit der Chirurgie des Schädels und schließt mit der Brust ab. Als Einleitung ist wiederum ein kurzes Kapitel über Asepsis, Blutstillung und Narkose vorausgeschickt. Gekürzt wurde der Abschnitt Chirurgie des Auges, um so Platz zu schaffen für die Unterbindungen und Amputationen, welche in der ersten Auflage absichtlich fortgelassen waren. Merkwürdigerweise fehlen nunmehr von typischen Operationen die Resektionen. Am Schluß jedes Kapitels findet sich eine ausführliche Literaturangabe, die diesmal auch die ausländischen Autoren weitgehendst berücksichtigt. Der Tendenz des Werkes entsprechend fehlen alle Angaben über Symptomatologie, Diagnose usw. Die Verff. wollten eben lediglich eine Beschreibung der Technik geben, sie beschränkten sich hierbei indes nicht auf die blutigen Operationen, sondern gaben darüber hinaus auch eine Schilderung der unblutigen Eingriffe, wie Paraffinprothesen, Knochenplomben usw. Besonders hervorheben möchte ich, daß die Gelenkpunktionen ausführlich

beschrieben sind, die bei uns meist etwas stiefmütterlich behandelt werden. Die neue Auflage ist soweit vervollständigt und modernisiert, daß dieselbe bis auf die Resektionen wohl kaum eine Lücke aufweisen dürfte.

**Coste** (Breslau).

4) **L. Védy.** Filariose. Dans de district de l'Mele.

(Bull. de l'acad. Roy. de méd. de Belg. Bd. XX. Hft. 11.)

Die Eingeborenen des Distrikts Mele (Kongo), besonders die an Flüssen wohnenden, werden nicht selten von kleinen Geschwülsten der Rippen-, Kreuz- und Lendengegend, seltener anderer Körperstellen befallen, die den Trägern lästig fallen, meist klein, einige Zentimeter lang und breit sind, nach Angaben der Wilden ausnahmsweise enorm groß werden. Von selbst verschwinden diese Geschwülste nicht. V. exstirpierte bei drei Frauen im Alter von 20—25 Jahren solche kleine Geschwülste des subkutanen Gewebes und fand sie aus Bindegewebe bestehen, in das hinein eine Anzahl Filariaexemplare, männliche und weibliche, eingebettet waren. Die Geschwülste sind nicht balgartig abgegrenzt, etwa wie Echinokokkenblasen, sondern ihre Grenze ins lockere Bindegewebe gebettet; oft muß man mehrere Einschnitte machen, bis man eine solche Filariakolonie vollends entfernt hat. Die Individuen liegen meist geknäuelt, spiralig aufgedreht in ihren Lakunen. Untersucht man das Blut solcher Kranken, so wimmelt es meist von lebhaft sich bewegenden Filarien. V. gibt eine genaue Beschreibung der Männchen, Weibchen, Eier, Embryonen und bildet sie ab in 15 Figuren. Auch gibt er die Merkmale an, die sie von anderen Filariaarten unterscheiden. Die Frage, ob die von V. operierte die Fil. volvulus sei oder nicht, läßt V. offen. In das subkutane Gewebe gelangen diese Parasiten durch einen Zwischenwirt, d. h. durch den Stich von Insekten (Mouches oder Moustiques).

**E. Fischer** (Straßburg i. E.).

5) **H. T. Butlin.** The contagion of cancer in human beings: auto-inoculation.

(Lancet 1907. August 3.)

Verf. führt aus, daß dem Beweise der Überimpfbarkeit, des Krebses auf andere die Feststellung der direkten Kontaktüberimpfbarkeit auf den eigenen Organismus vorangehen muß. Er unterzieht die hierüber in der Literatur niedergelegten Fälle einer eingehenden Untersuchung. Es sind nur wenige Fälle, die einer Kritik standhalten: Ausscheiden müssen unbedingt alle solche Fälle, die nicht mikroskopisch untersucht sind, resp. bei denen die Krebsarten nicht dieselben waren. Ferner muß als ausgeschlossen gelten, daß ein mit gesunder Oberfläche bedeckter Krebs überimpfbar ist; auch Sepsis und Verjauchung der Partien ist ein Hindernis für die Transplantation. Für die Annahme der Inokulation muß ferner bewiesen werden, daß die Impfstelle in häufiger Berührung mit der Krebsstelle gestanden hat.

Von diesen Gesichtspunkten betrachtet bleiben als erwiesen folgende Fälle der Literatur:

1) Ein Fall von Kontaktübertragung von Krebs der großen Labien (Aldrich-Blake).

2) Ein Fall von Übertragung von Unterlippenkrebs auf die Oberlippe (v. Bergmann).

3) Eine utero-vaginale Inokulation (Hartmann und Lecine).

4) Eine Lippen-Naseninokulation durch Fingerübertragung (Mac-Ewen).

5) Eine Nierenbecken-Blasenübertragung (Michels).

Immerhin hält Verf. diese Fälle für aussreichend, um die Autoinokulationsfrage bejahend zu beantworten.

Verf. erklärt sich als Anhänger der parasitären Theorie des Karzinoms und hält die Krebszelle selbst für den Parasiten.

**H. Ebbinghaus** (Dortmund).

---

6) **Bergey.** Opsonins and vaccines as applied to surgical therapie.

(Univ. of Pennsylvania med. bull. 1907. Juni.)

B. erörtert die Bedeutung der Wright'schen Opsonine und Vaccine für die Behandlung chirurgischer Erkrankungen. In Betracht kommen besonders Infektionen mit Strepto-, Staphylo- und Pneumokokken sowie Tuberkulose. Die Vaccinebehandlung ist für den Chirurgen von größter Bedeutung bei der Behandlung chronischer Infektionen, bei denen operative Maßnahmen fehlschlugen, ferner zur Hebung des Widerstandes des Organismus gegen bakterielle Infektion bei oder nach Operationen, bei denen keine hinreichende Asepsis oder Antisepsis gewahrt werden kann. B. rechnet zu den für die Behandlung geeigneten Krankheiten: Furunkulose, Karbunkel, umschriebene Staphylokokkeneiterungen, chronische Entzündungen infolge von Strepto- oder Pneumokokken, örtliche Tuberkulose, besonders der Haut und der Knochen, der Drüsen usw. Die Behandlung erfordert unter Umständen noch Hilfsmaßnahmen, wie Massage und passive Hyperämie. Bei schlechtem Allgemeinzustand, wie z. B. bei Diabetes und Albuminurie, vermag die einem operativen Eingriff vorausgehende Vaccinebehandlung die Gefahr einer Sekundärinfektion mit pyogenen Bakterien zu vermindern, in ähnlicher Weise auch die Sekundärinfektion nach Öffnung eines tuberkulösen Abszesses oder bei akzidentellen, ausgedehnten, stark gequetschten Wunden. **Mohr** (Bielefeld).

---

7) **Scordo.** Vergleichende Untersuchungen über die Eigenschaften des Sublimats und des Sublamins.

(Zentralblatt für Bakteriologie u. Parasitenkunde I. Abt. Bd. XLIV. Hft. 3.)

Vergleichende bakteriologische und chemische Untersuchungen über Sublimat und das Schering'sche Sublamin (Quecksilbersulfatäthylendyamin) — hauptsächlich im Hinblick auf die chirurgische

Verwendbarkeit beider Körper unternommen — ergeben, daß die desinfizierenden Eigenschaften des Sublamins denen des Sublimats nur wenig nachstehen. Dank seinem Gehalt an Äthylendiamin bringt das Sublamin Eiweißstoffe nicht zum Gerinnen. Dieser wesentlichen Eigenschaft ist es zuzuschreiben, daß das Sublamin vor dem Sublimat den Vorzug größerer Tiefenwirkung hat, und daß es, wie auch schon von anderer Seite nachgewiesen wurde, auch bei gewohnheitsmäßigem Gebrauch die menschliche Haut nicht reizt. Das Sublamin kann infolgedessen ohne Schaden in stärkerer Konzentration als das Sublimat gebraucht werden, wodurch der geringe Ausfall an keim- und sporentötender Wirkung völlig ausgeglichen wird.

Bei subkutaner Einverleibung scheint das Sublamin dem Sublimat an Giftigkeit nicht nachzustehen. **W. Goebel** (Köln).

---

8) **Hallopeau.** Traitement de la syphilis par l'anilarsilate de soude, suivant le procédé de M. Paul Salmon.

(Revue française de méd. et de chir. 1907. Nr. 13.)

H. hat die Atoxylbehandlung der Lues in 72 Fällen angewendet, entsprechend dem Verfahren von Salmon: von einer 10%igen Lösung wurden 75—50 cg 5—9mal alle 2 Tage in die Glutäen injiziert. Verf. schließt aus seinen Erfolgen, daß das Atoxyl eine mächtige Wirkung auf das Syphilisvirus ausübt, welche den übrigen Spezifizis ebenbürtig, wenn nicht überlegen ist. Damit die Behandlung genügend lange durchgesetzt werden kann, gilt es vor allem, Intoleranzerscheinungen vorzubeugen; am besten beschränkt man sich auf eine kleine Anzahl von Injektionen, gebraucht nur bei den beiden ersten Einspritzungen die größeren Dosen, vermindert die Dosis bei den folgenden immer mehr und hört bei den ersten Nebenerscheinungen sofort auf. Das Mittel hat Kumulativwirkung und zersetzt sich vermutlich nach einer gewissen Zeit im Organismus zu toxisch wirkenden Substanzen; je nach der Schnelligkeit dieser Zersetzung wird die Toleranz gegegenüber dem Atoxyl verschieden ausfallen müssen; Atoxyl wird schnell wieder ausgeschieden; 15 Tage nach der Einverleibung findet man im Urin keine Spur mehr, und kann ohne Gefahr eine neue Kur beginnen. **Mohr** (Bielefeld).

---

9) **Allis.** Circumcision. A plastic in constricted prepuces.

(Annals of surgery 1907. April.)

Um zu verhüten, daß die Eichel nach Phimoseoperationen gänzlich unbedeckt bleibt, schlägt A. folgendes Verfahren vor.

Er macht zunächst eine Zirkumzision an der Spitze der Eichel (Fig. 1 *a*), von der Mitte derselben ausgehend wird ein V-förmiger Lappen *cd* geschnitten und dieser Schnitt in der Höhe des größten Eichelumfanges ganz herumgeführt (*e*), alles aber nur mit Durchschneidung der Haut. Die letztere wird nun zurückgezogen, so daß

nunmehr Fig. 2 entsteht. Jetzt wird das innere Blatt in der punktierten Linie $x$ gespalten und zurückgezogen, wodurch ein Zustand

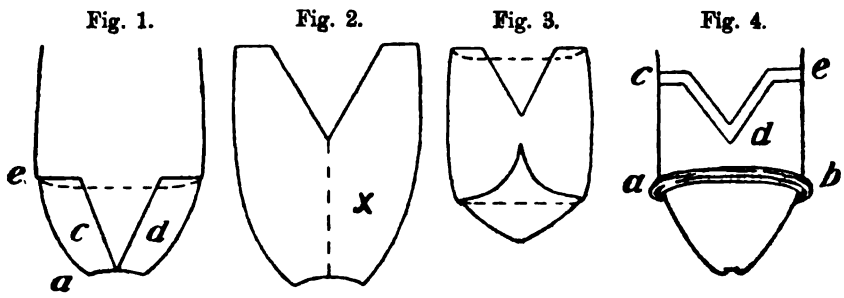


wie in Fig. 3 dargestellt entsteht. Durch weiteres Zurückziehen des inneren Blattes kommt dann Fig. 4 zustande; und jetzt werden einige Nähte gelegt. **Herhold** (Brandenburg).

---

10) **R. Guiteras.** Prostatectomy for prostatic hypertrophy, with special reference to the work done by american surgeons.

(New York and Philadelphia med. journ. 1906. September 22.)

G. blickt auf eine 15jährige Arbeit auf dem Gebiete der Prostatektomie zurück. Erst hat er durch die Blase, dann perineal exstirpiert, ist zuletzt aber zur transvesikalen Methode zurückgekehrt und ist damit zufrieden, nachdem er sich eine sorgfältige Technik ausgearbeitet hat. Höhere Sterblichkeit scheint sie zwar auch ihm zu bringen, dafür aber bessere funktionelle Resultate; so reserviert er die perineale Operation lediglich für die Fälle, wo die Prostata bei bei mageren Individuen weit unten liegt und rektal als stark vergrößert zu tasten ist. Alle anderen Kranken, auch die mit Blasensteinen, operiert er von oben. — Statistik bringt G. nicht.

Für die suprapubische Operation bläht G. den Mastdarm mit dem Kolpeurynter auf, macht Beckenhochlagerung, macht einen möglichst langen Längsschnitt in die Blase, hält sich mit kleinen Bauchkompressen das Operationsfeld trocken und zieht die Prostata mit Zangen energisch vor. Gleichzeitig drängt die mit zwei Fingern in den Mastdarm geführte linke Hand die Prostata hinauf. Durch kleine Längsschnitte in die Prostatakapsel wird der rechte Zeigefinger eingeführt und die Enukleation bewerkstelligt, und zwar bei mäßiger Beckenhochlagerung. **Lengemann** (Bremen).

---

11) **A. Bloch.** Ein rascher Nachweis des Tuberkelbazillus im Urin durch den Tierversuch.

(Berliner klin. Wochenschrift 1907. Nr. 17.)

B. zentrifugierte 12 ccm des mit Katheter entnommenen auf Tuberkelbazillen verdächtigen Urins 5 Minuten lang, schüttete die über dem Sediment stehende Flüssigkeit ab und schüttelte das Sedi-

ment selbst in 3 ccm einer zugefügten sterilen Kochsalzlösung bis zur gleichmäßigen Verteilung auf. Von dieser Aufschwemmung wurde einem Meerschweinchen 1 ccm subkutan in die rechte Leistengegend injiziert. Dann faßte Verf. die rechte Leistenfalte des Tieres zwischen Daumen und Zeigefinger und durchtastete einige Male reibend die Leistengegend, immer mit den beiden Fingern von der Tiefe zur Oberfläche gehend. Dabei kamen die Leistendrüsen als ganz kleine Knötchen zwischen den reibenden Fingern zur Wahrnehmung und wurden dabei durch festeres Zudrücken gequetscht. Das Resultat war: In allen Fällen, in welchen es sich um Urine mit mikroskopisch nachgewiesenen Tuberkelbazillen handelte oder der Verdacht auf Anwesenheit dieser Bakterien vorlag, waren bei den Versuchstieren nach 9 bis 10 Tagen ca. haselnußgroße Knoten in der rechten Leistengegend zu fühlen. Mikroskopisch ließen sich immer Tuberkelbazillen in großer Anzahl in den Drüsen nachweisen.

Das Ergebnis seiner Untersuchungen faßt Verf. wie folgt zusammen.

Der positive Nachweis von Tuberkelbazillen gelang bei jenen Versuchen, bei welchen injiziert waren:

1) Reinkulturen von Tuberkelbazillen;

2) Urinsediment der vorher als gesund angenommenen Niere bei klinisch und mikroskopisch sichergestellter Diagnose einer Nierentuberkulose der anderen Seite.

3) Urinsedimente von Pat., bei denen die klinischen Symptome einer Urogenitaltuberkulose bestanden, Tuberkelbazillen aber nicht gefunden waren.

4) Urinsedimente von Pat., bei denen die Symptome einer Urogenitaltuberkulose nicht ausgeprägt, im Sediment aber vereinzelte säurefeste Stäbchen gefunden waren, so daß sie daher nicht als Tuberkelbazillen angesehen werden konnten.

Der negative Nachweis konnte erbracht werden in jenen Fällen, wo injiziert waren:

1) Das Sediment des aus der einen Niere stammenden Urins bei sichergestellter Diagnose einer Tuberkulose der anderen Niere.

2) Smegmabazillen in Reinkultur, aufgeschwemmt in Kochsalzlösung und im Urinsediment einer gonorrhoischen Cystitis.

B. bittet um Nachprüfung seiner Methode, über die er trotz dieser eindeutigen Versuchsergebnisse noch kein abschließendes Urteil abgeben zu dürfen glaubt. **Langemak** (Erfurt).

---

12) **Leonard.** Symptoms and signs in urinary lithiasis.

(Annals of surgery 1907. April.)

L. bespricht hauptsächlich die klinischen Erscheinungen der Harnleitersteine. Dieselben werden stets in der Niere gebildet und machen in derselben, wenn sie ruhen und wenn keine Infektion hinzutritt, zunächst keine Krankheitssymptome. Sobald sie jedoch wandern, oder sobald Verschluß des Nierenbeckens oder des Harn-

leiters eintreten, machen sie sich unangenehm fühlbar. Der kolikartige Schmerz strahlt bei Nierensteinen in den Rumpf aus, bei Harnleitersteinen mehr nach der Leiste und den Hoden. Blutungen treten bei rauhen Steinen, Eiter im Urin auf, sobald sich Infektion hinzugesellt hat. Die Prädilektionsstellen, an welchen Harnleitersteine auf ihrer Wanderung festgehalten werden, sind 1) der Teil, an welchen der Harnleiter die Arteria iliaca kreuzt; 2) dort, wo er in die Blasenwand eintritt. Harnleitersteine, die oberhalb der Kreuzungsstelle mit der Arteria iliaca sitzen, machen Erscheinungen von Nierenkolik, die unterhalb befindlichen mehr die Symptome der Blasensteine. Der Schmerz strahlt bei Harnleitersteinen gewöhnlich von der Stelle aus, an der der Stein sitzt, oberhalb dieser Stelle ist der Harnleiter oft erweitert und verdickt und schmerzhaft bei Druck. Bei Steinen, die in der oberen Hälfte des Harnleiters liegen, wird nicht selten eine krampfhafte Kontraktur des M. psoas beobachtet, infolge deren das betreffende Bein krampfhaft gebeugt gehalten wird. Bei den juxta-vesikalen Steinen sind Koliken nicht häufig, desto stärker ist die Infektion des Urins; die Ähnlichkeit mit Blasensteinen tritt in die Erscheinung, so z. B. die in die Eichel des Gliedes, die Hoden und die Leiste ausstrahlenden Schmerzen, während Kreuzschmerzen fehlen.

Sehr wichtig und nicht zu entbehren bei den Steinen der Harnwege ist das Röntgenbild. Verf. will aber nicht sofort operieren, sobald irgendein kleiner Stein festgestellt ist, wenn dabei klinische Krankheitszeichen fehlen, da solche Steine spontan abgehen können. Tritt jedoch Eiweiß, Eiter oder Blut im Urin auf, oder sind erhebliche Koliken vorhanden, so soll mit der Operation nicht mehr gewartet werden. **Herhold** (Brandenburg).

---

13) **R. Jahr** (Berlin). Eine intra-ureterale Methode zur Lösung eingeklemmter Harnleitersteine und ihrer Herausbeförderung per vias naturales.

(Münchener med. Wochenschrift 1907. Nr. 24.)

Auf Grund eines damit erfolgreich behandelten Falles von Einklemmung eines über erbsengroßen Phosphatsteines im Harnleiter sowie zahlreicher Leichenversuche empfiehlt J. folgendes Verfahren: Ein an der Spitze mit einer aufblähbaren Gummihülse versehener modifizierter Nitze'scher Harnleiterokklussivkatheter wird durch die Harnwege bis an den Stein herangeführt, sodann der Ballon durch Injektion von sterilem Wasser ausgedehnt und so zunächst das unmittelbar unter dem Steine befindliche Stück des Harnleiters erweitert. Bei reichlicher Injektion erstreckt sich die Erweiterung des Ballons und damit des Harnleiters ein beträchtliches Stück über die Spitze des Katheters hinaus und wirkt bis an die Einklemmungsstelle selbst. Sollte jetzt noch kein Urin abfließen, weil zwischen dem Stein und dem aufgeblähten Ballon sich ein mehr oder weniger großes Stück

kontrahierten Harnleiters befindet, so wird durch die Röhre in den Raum zwischen Ballon und Stein 2%ige Eukainlösung eingespritzt, dadurch der Harnleiter oberhalb des Ballons und schließlich auch zwischen Harnleiterwandung und Stein ausgedehnt und letzterer durch Lösung der Einklemmung gelockert. Durch Injektion sterilen warmen Öles und Dilatation der physiologisch engen Stellen des Harnleiters in gleicher Weise wird die Ausstoßung des Steines erleichtert. Eine Schädigung des Harnleiters durch die Aufblähung des Ballons hält J. für ausgeschlossen. Er empfiehlt das Verfahren in allen Fällen von Harnleiterkolik, in denen sich die Ausstoßung des Steines in die Blase über 24 Stunden hinaus verzögert. In schweren Fällen von großen Steinen, deren Lösung auf diese Weise nicht gelingt, werden alsdann operative Eingriffe in Betracht kommen.

**Kramer** (Glogau).

---

14) **A. Bittorf.** Druckschmerzhaftigkeit des Hodens bei Nierensteinen. (Aus der med. Universitätsklinik zu Breslau. Prof. v. Strümpell.)

(Münchener med. Wochenschrift 1907. Nr. 23.)

Während das Ausstrahlen der Nierensteinschmerzen in den Hoden allgemein bekannt ist, ist auf die außerordentlich erhöhte Empfindlichkeit des gleichseitigen Hodens während des Unfalles bisher anscheinend nicht geachtet worden. B. berichtet deshalb über einige derartige Beobachtungen und weist auf die Bedeutung dieses Symptoms bei rechtsseitigen Schmerzen im Falle des Schwankens der Diagnose zwischen Gallen- und Nierensteinen, wie auch darauf hin, daß bei Frauen Druckschmerzhaftigkeit des gleichseitigen Ovariums aus gleicher Ursache, nämlich infolge Reizung des Plexus spermaticus, bei Nierensteinen auftritt. Bei anderen schmerzhaften Nierenerkrankungen, wie z. B. einer Nierengeschwulst, bei Nephritis, fehlte das Symptom. — Mit Schwinden des Nierensteinkolikanfalles ließ auch die Druckempfindlichkeit des Hodens nach, während bei vermindertem Fortbestehen der Nierenschmerzen auch eine geringere Hodenempfindlichkeit zurückblieb, die in ihrer Intensität den Schwankungen der Nierenbeschwerden parallel ging.

**Kramer** (Glogau).

---

15) **Soreile.** Decapsulazione renale nelle nefriti.

(Morgagni 1907. Nr. 27. — R. accad. med. di Genova 1907. Januar 4.)

Verf. hat bei Hunden nach Entkapselung einer Niere 10 Tage bis 2 Monate später einen Arterienast in beiden Nieren unterbunden. Die Kapsel hatte sich bereits 10 Tage nach ihrer Entfernung mit vielen jungen Zellen und Blutgefäßen neugebildet. Nach 15—25 Tagen war sie verdickt, besaß aber noch viele Rund- und Bindegewebszellen sowie Gefäße. Nach 2 Monaten war die fibrilläre Kapselstruktur wieder hergestellt. Während in den ersten 15—25 Tagen eine zunehmende Verbindung durch Gefäße und Bindegewebe zwischen Kapsel

und Nieren bestand, nahm diese 40 Tage bis 2 Monate nach der Enthülsung wieder ab. Der entstehende Infarkt zeigte in der entkapselten Niere im Anfange häufiger einen völlig normalen subkapsulären Saum. Auch die Reparationsvorgänge beginnen hier früher trotz vieler Verschiedenheiten im einzelnen Experiment. An ihnen nehmen sowohl das Epithel wie Gefäße und Bindegewebe teil, und zwar letzteres in besonderem Maße. Wenn an Stelle der Entkapselung im Experimente die Verbindung mit dem Netze (nach Bakes und Parlavecchio) hergestellt wurde, so blieben die Verhältnisse die gleichen, nur war die neugebildete Kapsel im Anfange hier etwas feiner.

**Dreyer** (Köln).

---

16) **Rodoni.** La scapsulamento del rene.

(Sperimentale Bd. LXI. Hft. 1 u. 2.)

Nach der Enthülsung der Niere bei Kaninchen und Hunden bildet sich eine Kapsel neu aus dem umgebenden Bindegewebe; bei Menschen beteiligt sich auch das intertubuläre Bindegewebe. Wo die Kapsel völlig entfernt und das Parenchym verletzt war, dringen von außen Gefäße ein, dann aber folgt eine narbige Sklerose, welche die funktionierenden Elemente schädigt. Die Nierenfunktion ist in den ersten Tagen eher geschädigt als gebessert (Fälle künstlicher Nephritis). Die operierte Niere ist gegen akut und chronisch einverleibte Gifte empfindlicher als die andere. Interstitielle Nephritis wird durch die Enthülsung verschlimmert.

**E. Pagenstecher** (Wiesbaden).

---

17) **Lotheissen.** Die Behandlung des Kryptorchismus.

(Zeitschrift für Heilkunde 1907. Hft. 3.)

L. geht bei der operativen Behandlung des Kryptorchismus zunächst wie bei einer Leistenbruchoperation vor: Freipräparieren des Samenstranges, stumpfe Spaltung des Cremasters von oben her und Isolierung des begleitenden Bruchsackes, der hoch oben, nachdem er rings vom Hoden abgetrennt ist, unterbunden wird; nunmehr vorsichtige Dehnung des Samenstranges, wobei L. bisher ohne Gefäßresektion ausgekommen ist, stumpfe Erweiterung des leeren Skrotalfaches und Verlagerung des ektopischen Hodens in dieses, wobei der Hoden mittels eines Tampons stark nach abwärts gedrängt wird. Hierauf Schluß der Leistenwunde über dem Samenstrang bis zum Os pubis. Nunmehr wird — und darin besteht das Neue des Verfahrens — das skrotale Bindegewebe über dem Rest des noch freiliegenden Samenstranges zu einem Kanal vernäht, so daß ein festes bindegewebiges Polster entsteht, das zwischen Os pubis und Hoden gelagert ist und ein Zurückgleiten des Hodens verhütet. Eine Extensionsbehandlung ist infolgedessen nicht nötig; der Hoden selbst wird durch keinerlei Naht gefaßt und ist daher nicht der Gefahr von Ernährungsstörungen ausgesetzt; er hängt gewissermaßen »wie eine Birne am Stiel« vollkommen frei in seinem Fache. Wie die vier mitgeteilten Krankengeschichten und auch die beigefügten Abbildungen zeigen, hat sich

23) **Friedländer und v. Meyer.** Zur Lehre vom Rose'schen Kopftetanus.

(Deutsche med. Wochenschrift 1907. Nr. 28.)

Der Tetanus trat am 6. Tage nach einer Verletzung in der Gegend der rechten Augenhöhle auf. Der Facialis der betreffenden Seite war gelähmt, keine Nackenstarre, starke Schlingkrämpfe (Tetanus hydrophobicus), starker Speichelfluß, terminales Erschöpfungsstadium, Tod am 12. Tage nach Ausbruch des Tetanus. Der Order Leitungsunterbrechung am Facialis ließ sich im vorliegenden Falle ziemlich genau lokalisieren, und zwar innerhalb des Canalis Fallopiae. Interessant ist der Fall besonders wegen des vollständigen Fehlens von Nackensteifigkeit.

**Borchard** (Posen).

24) **G. W. Ely.** A fatal case of scopolamine poisoning.

(New York and Philadelphia med. journ. 1906. Oktober 20.)

Nach einmaliger Injektion von 0,0075 g Morphium und 0,0006 g Skopolamin bei einer 29jährigen, kräftigen Pat. mit Kehlkopfkrebs bei gesunden inneren Organen trat $^1/_2$ Stunde später stertoröse Atmung, leichte Cyanose und — im Beisein des Arztes — nach $1^1/_2$ Stunden der Tod ein. Der Arzt hat durchaus den Eindruck gehabt, daß nicht etwa mechanische Atmungsbehinderung durch den Kehlkopfkrebs, sondern Lähmung des Atmungszentrums durch Giftwirkung die Todesursache gewesen ist. Nach dem ganzen Verlaufe muß wohl als sicher gelten, daß das Skopolamin den Tod herbeigeführt hat. **Lengemann** (Bremen).

25) **H. Markus** (Wien). Ein aseptischer Katheterisator.

(Münchener med. Wochenschrift 1907. Nr. 26.)

Der abgebildete Apparat besteht aus einer in der Mitte auseinandernehmbaren Blechkapsel, die in ihrem vorderen Anteil in einen kurzen Hals ausläuft, in den eine vorn trichterförmig aufgebogene Halbrinne eingeschoben wird, die als Ölreservoir dient. Die dem vorderen Anteil aufgelöteten elastischen Branchen dienen zum Fixieren und Vorwärtsschieben des im Innern der Blechkapsel über einer losen, gehöhlten, serviettenhalterähnlichen Spule aufgewickelten, weichen Katheters. Über den vorderen Anteil wird nach dem Auskochen des kleinen Instrumentes und Abfließenlassen der Auskochflüssigkeit eine Schutzhülse gestülpt, die erst vor dem Gebrauche des Instrumentes abgenommen wird. Der Apparat (Instrumentenmacher H. Reiner in Wien) ermöglicht dem Pat., den weichen Katheter aseptisch aufzubewahren und den Katheterismus ohne Berührung des Katheters mit den Händen auszuführen. **Kramer** (Glogau).

26) **Bloch.** Über einen neuen Katheter-Dampfsterilisator mit Aufbewahrungsbehältern für die einzelnen Katheter.

(Berliner klin. Wochenschrift 1907. Nr. 10.)

B. beschreibt einen von Casper angegebenen Sterilisationsapparat, den er auf seine Wirksamkeit geprüft hat. Die Vorzüge desselben bestehen darin, daß er sehr handlich ist, mehrere Katheter zugleich sterilisiert, ohne daß sich dieselben berühren. Die Katheter können darin eine Zeitlang steril aufbewahrt werden (48 Stunden). Der Dampfentwickler besitzt einen vom Sterilisationsraume völlig getrennten Raum, so daß eine Benetzung der Katheter mit kochendem Wasser ausgeschlossen ist; der Dampf wird gezwungen, die Lichtung der Katheter u durchziehen und tötet hierdurch rasch die Keime. Der Apparat besteht aus einem dosenförmigen Dampferzeuger, um den 3—4 Tuben kreisförmig herumgelegt sind. Diese Tuben dienen zur Unterbringung der Katheter. Weniger resistente Keime werden in 3 Minuten abgetötet, resistente in 5 Minuten.

**Langemak** (Erfurt).

38) **C. Beck.** A new method of operation for epispadias.

(New York med. record 1907. März 30.)

In gewisser Anlehnung an seine früher publizierte Operation der Hypospadie (Deutsche med. Wochenschrift 1901 Nr. 45, ref. in d. Ztbl. 1902 p. 77) hat B. einen

Fall von Epispadie mit so günstigem Erfolg operiert, daß nicht nur die Inkontinenz beseitigt, sondern auch willkürliches Urinieren in einem 6 Zoll langen Strahl in verhältnismäßig kurzer Zeit ermöglicht wurde.

Der Gang des angewendeten Verfahrens wird am besten durch einen Blick auf beigegebene drei Figuren erklärt.

Fig. 1.

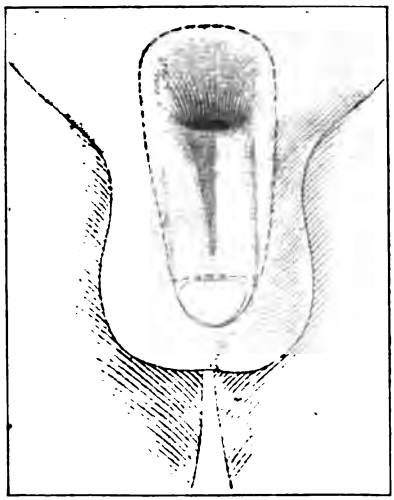

Fig. 2.

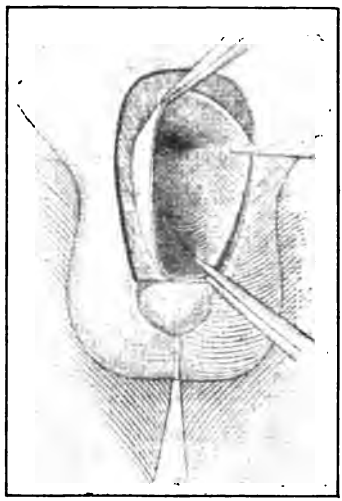

Zuerst erfolgt eine Umschneidung, die breit die Penisrinne beiderseits und die trichterförmige Blasenmündung umkreist (Fig. 1).

Nun wird die ganze einbezogene Partie wie ein Bruchsack herauspräpariert und mobilisiert (Fig. 2).

Nachdem die Eichel mit dem Bistouri tunneliert worden ist, zieht B. den vorher durch Faltung und Tabaksbeutelnaht verengten Sack am freien Rande durch die durchbohrte Eichel und legt vier Knopfnähte an der Mündung an.

Der Penis erscheint etwas kurz. Zur Verlängerung wurde noch eine kleine Hautplastik von dem restierenden Vorhautstück an der Abdominalecke zugefügt. Der Erfolg erscheint aber durchaus zufriedenstellend, wenn man bedenkt, daß vorher die Eichel in natürlicher Lage direkt die Öffnung des Infundibulum bedeckte und nur, wenn die Spitze heruntergedrückt wurde, ein kurzer Penis erschien, dessen obere Partie anstatt der Harnröhre nur die breite, mit dünner Schleimhaut ausgekleidete Rinne aufwies.

Fig. 3.

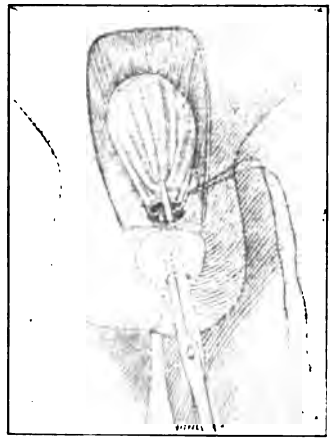

**Loewenhardt** (Breslau).

28) **Trendelenburg.** Surgical treatment of epispadias and ectopy of the bladder.

(Transact. of the amer. surg. assoc. Bd. XXIV. p. 14.)

T. gibt eine Übersicht über die mit seiner Methode: Durchtrennung der Symphysis sacro-iliaca erreichten Erfolge bei Ectopia vesicae und bei Epispadie mit partiellem Blasenvorfall. Neun ausgezeichnete Illustrationen. Bei drei Pat., die jetzt die Schule besuchen, ist unter Unterstützung eines kleinen Federdruckes auf die Harnröhre an der Peniswurzel volle Kontinenz vorhanden und gelegentlich auch ohne den Apparat. Selbst die Form des Penis ist zufriedenstellend. Ein vierter Pat., 5jähriger Knabe, konnte den Urin einige Stunden im Gehen und Stehen halten, verlor aber diese Fähigkeit wieder nach Verlassen der Klinik. Zur Hebung der Kontinenz hat T. Versuche mittels Mobilisierung der Schambeine, der Harnröhre und des Blasenhalses vergebens gemacht und warnt wegen der Narbenbildung vor denselben.

Die Resultate bei Epispadie und Fissur des Blasenhalses sind vollkommen. Bei einem Mädchen wurde die Symphyse mit Draht zusammengenäht. Das erreichte Resultat war gut, wenn auch der Draht wegen Fistelbildung und Durchschneidens wieder entfernt werden mußte.

Verf. verspricht sich für die Zukunft das meiste von dem Vorschlage von Demme und Passavant, die Symphysenhälften durch orthopädische Maßnahmen einander zu nähern und dadurch den querovalen Bauchspalt in eine vertikale, leicht zu vernähende Spalte zu verwandeln. **Goebel** (Breslau).

29) **Posner.** Über angeborene Strikturen der Harnröhre.

(Berliner klin. Wochenschrift 1907. Nr. 13.)

Im Anschluß an die Mitteilung eines Falles von wahrscheinlich angeborener Harnröhrenverengerung bespricht P. die einzelnen angeborenen engen Stellen der Harnröhre. Bei dem 11jährigen Kranken fand sich an der auch für die erworbene Striktur als klassisch bezeichneten Stelle, der Übergangsstelle zwischen der Pars bulbosa und membranacea, ein Hindernis. Die Behandlung bestand in Einführung immer stärkerer Katheter mit gleichzeitiger Spülung der Blase, wodurch der Residualharn fast völlig schwand, der Harn klarer wurde, die Beimengung von Blut, die vorher nachweisbar war, aufhörte. P. nimmt an, daß das Blut aus dem Nierenbecken stammte. Das ganze klinische Bild hatte das Vorhandensein eines Steines vorgetäuscht. Diese neue und bisher wenig beachtete Ursache der Hämaturie fordert dazu auf, in dunklen Fällen die Untersuchung der Harnröhre nicht zu verabsäumen. **Langemak** (Erfurt).

30) **Valentine and Townsend.** The emergency dilatation of urethral stricture.

(Amer. journ. of surgery 1907. Mai.)

Die Verff. geben eine sehr detaillierte Schilderung der Bougierung einer hochgradigen Harnröhrenstriktur mit klaren Abbildungen, die dem Praktiker manche gute Winke gibt. Sie betonen die Wichtigkeit der korkzieherartig gebogenen filiformen Bougies, geben auch die Abbildung eines neuen filiformen Bougieführers und haben die Guyon'sche Art der Befestigung der Dauerbougies an den Pubes in sinnreicher Art dadurch verbessert, daß sie den Haltefaden durch zwei Perlmutterhemdenknöpfe an beiden Seiten der Glans hindurchführen, so daß eine größere Stabilität in der Lage des Fadens gewährleistet wird. Als Desinfektionsflüssigkeit wird Quecksilber-Oxycyanat (1 : 5000), als Gleitmittel 10%iges Jodoformglyzerin angewandt. Anästhetika werden wegen der Gefahr der falschen Wege bei unempfindlicher Harnröhre verworfen. **Goebel** (Breslau).

31) **Moore.** Cases of prostatectomy under spinal anaesthesia.

(Intercolonial med. journ. of Australasia 1907. Mai.)

Den Gefahren der Inhalationsnarkose bei der Prostatektomie, besonders für die Nieren und Lungen geschwächter Prostatiker, sucht M. zu entgehen durch

Stovainrückenmarksanästhesie. Der Chok ist geringer, durch die völlige Erschlaffung der M. recti und der Aftersphinkteren wird die Operation erleichtert. Aus den acht von M. mitgeteilten Krankengeschichten geht hervor, daß kaum unliebsame Nebenerscheinungen, abgesehen von leichten Kopf- und Rückenschmerzen, beobachtet wurden. Von sieben suprapubisch Operierten genasen sechs glatt, selbst bei dem siebenten, bei dem Karzinom vorlag, heilte die Wunde zunächst, und die Harnentleerung wurde eine Zeitlang normal. Bei dem achten Pat. war es unmöglich, die sehr harte, fibröse Drüse vom suprapubischen Wege aus zu entfernen; daher wurde 4 Wochen später unter Spinalanästhesie die perineale Prostatektomie ausgeführt; auch so gelang nur die teilweise, stückweise Entfernung; trotzdem war der funktionelle Erfolg gut. **Mohr** (Bielefeld).

32) **Lohnstein.** Über einen Wachsklumpen in der Blase. Entfernung desselben durch Auflösung mittels Benzininjektion.

(Berliner klin. Wochenschrift 1907. Nr. 23.)

Bei dem 23jährigen Pat. hatte ein längerer Krankenhausaufenthalt einen hartnäckigen, mit Hämaturie einhergehenden Blasenkatarrh nicht beeinflussen können. Durch Cystoskopie wurde dann durch L. ein walnußgroßer Klumpen festgestellt; der Pat. hatte sich zusammengeknetetes Stearin in die Harnröhre gebracht, welches in die Blase gewandert war. Es hatten sich trotz des halbjährigen Verweilens des Wachsklumpens keinerlei Inkrustationen um denselben in der Blase gebildet. Zur Entfernung des Steines spritzte L. nach vollkommener Entleerung 15 ccm Benzin durch einen engen Katheter in die Blase, was keine Schmerzen verursachte. Das Benzin blieb 45 Minuten darin. Nach drei Injektionen war kein Wachs mehr nachzuweisen. **Langemak** (Erfurt).

33) **B. Lewis.** Three ureters demonstrated during life; ureter-catheterization giving three different urines, one infected with gonococci.

(New York med. record 1906. Oktober 6.)

Während Harnleiterverdoppelung keinen so außergewöhnlichen Befund darstellt, konnten in dem Falle von L. drei verschiedenartige Urine gleichzeitig durch Harnleiterkatheterismus entnommen werden. Dazu ergab sich noch aus der äußeren linken Öffnung des verdoppelten linken Harnleiters isoliert Eiter- und Gonokokkenbefund.

Mehrmalige Injektion von 10 ccm gefärbter Silberlösung in diesen infizierten Weg brachte Heilung und ließ gleichzeitig den Mangel einer Kommunikation zwischen den verdoppelten Harnleitern resp. Nierenbecken feststellen. Das Röntgenbild nach Einführung dreier mit Metallmandrins armierter Katheter ergab etwa in der Höhe der Linea innominata eine Kreuzung der beiden sonst parallel laufenden linken Harnleiter, d. h. die mediane Harnleitermündung führt schließlich zur lateralen Nierenseite, während die laterale Harnleitermündung nach der Kreuzung median aufsteigt. Auch von rechts nach links fehlt die Kommunikation.

Ob die Verschiedenheit in der Länge der beiden linksseitigen Harnleiter nur durch ungenügendes Vorschieben des medianen Katheters im Röntgenbilde zum Ausdruck kam, läßt Verf. unentschieden. Jedenfalls scheint danach von den beiden Parallelen die äußere nach der Kreuzung 3 Zoll höher hinauf zu reichen.

Daß eine Verdoppelung des Nierenbeckens bestehen mußte, ist erwiesen durch die auch spezifisch ganz verschiedenen Urine auf der einen Seite. Die Möglichkeit einer unabhängigen dritten Niere ist nicht ausgeschlossen. Etwas häufiger ist aber die alleinige Verdoppelung der abführenden Harnwege mit Ausgang von verschiedenem Pol, und für diese Anomalie auch die hier gefundene Kreuzung der Ureteren als typisch bekannt. **Loewenhardt** (Breslau).

34) **Tilp.** Drei Fälle von cystischer Erweiterung des Blasenendes überzähliger Ureteren.

(Prager med. Wochenschrift 1906. Nr. 25.)

Drei anatomisch untersuchte Fälle, die sämtlich Weiber, zweimal die linke, einmal die rechte Seite betrafen. Der überzählige Harnleiter entsprang jedesmal

aus dem oberen Teile der Niere und mündete in zwei Fällen schon in der Harnröhre, nahe ihrem Orificium externum, im dritten Fall im Blasenhals aus. Die cystische Erweiterung der in die Harnröhre mündenden Harnleiter hörte im Bereiche des Sphinkters auf, so daß dessen Wirkung als Ursache für die Erweiterung anzusehen ist. Es bildete sich gewissermaßen für den Harn, der weder in die normale Harnblase, noch — infolge des Sphinktertonus — nach außen abfließen konnte, ein Rezeptakulum. Der in den Blasenhals ausmündende Harnleiter konnte ebenfalls seinen Inhalt weder nach außen noch nach der Blase entleeren. Daß diese Stauung die cystische Erweiterung der überzähligen Harnleiter bewirkte, bewies auch die Hypertrophie ihrer Wandung und die Dilatation der zugehörigen Becken und Kelche. **Gutzeit** (Neidenburg).

35) **Armugam.** Extraperitoneal transplantation of ureters into the rectum, according to the description of Peters of Toronto in a case of extraversion of bladder.

(Brit. med. journ. 1907. Juni 22.)

Nach Dehnung des Sphincter ani und Anfüllung des Mastdarmes möglichst hoch hinauf zur Vermeidung von Beschmutzung werden die beiden mit biegsamen Kathetern versehenen Harnleiter auf eine Länge von 2 Zoll frei präpariert ohne Eröffnung des Bauchfells, und die ganze Blasenschleimhaut exstirpiert. Jetzt wird durch den Assistenten der Mastdarm möglichst nach oben gehoben, seine Wand so hoch nach oben wie möglich mit langer Zange ins Wundgebiet geschoben, und die Harnleitermündungen durch je einen ganz schmalen Spalt in den Mastdarm geschoben und so weit mit Hilfe der eingenähten Katheter in den Mastdarm gezogen, daß die Papillen ungefähr 1/4 Zoll über den Sphinkter hinausragen. Die Katheter bleiben 5 und 7 Tage liegen. Der Enderfolg war, daß Pat. von abends 9 bis morgens 6 Uhr den Urin halten konnte und am Tage 4mal Urin ließ.

**Weber** (Dresden).

36) **B. P. Rutschinski.** Zur Kasuistik der Mißbildungen der Nieren.

(Wratschebnaja Gazeta 1907. Nr. 22. [Russisch.])

Ein Fall aus dem russisch-japanischen Kriege. Ein Soldat wurde mit Schußwunde am Rücken links im 7. Interkostalraum in der hinteren Axillarlinie eingeliefert. Parese der unteren Körperhälfte, Blasen- und Darmsymptome; nach 2 Monaten Abszeß in der Narbe, aus dem sich später Sequester und Harn entleeren. Diagnose: Verletzung der Wirbelsäule, aufsteigende Entzündung der Harnwege. Exzision der linken Niere (Größe 5 : 4 : 2,5 cm). Besserung, die aber nur 2 Monate anhielt; dann wieder Harn aus der Wunde und Tod 2 Wochen später. Die — leider nicht vollständige — Sektion zeigte die rechte Niere 10 : 5 : 5 cm groß, links inmitten des Narbengewebes eine zweite Niere, 4 : 3.5 : 2 cm groß; alle drei Nieren waren von zahlreichen Eiterherden durchsetzt. In der Blase zwei Harnleiteröffnungen; der linke Harnleiter konnte wegen reichlicher Narbenbildung nicht genau untersucht werden. Die Verdoppelung der Nieren kommt äußerst selten vor. **E. Gückel** (Wel. Bubny, Poltawa).

37) **Steinthal.** Zur Kenntnis der essentiellen Nierenblutungen.

(Beiträge zur klin. Chirurgie Bd. LIII. p. 772.)

Die Zahl der einwandsfrei erwiesenen Fälle von essentieller Nierenblutung beträgt nicht viel mehr als 4. Daher ist die folgende Beobachtung dieser Art von Interesse: Eine 24jährige Pat., die seit 1/4 Jahr an Appetitlosigkeit, morgendlichem Brechreiz, erheblicher Abmagerung, seit 14 Tagen an Druckgefühl in der Blasengegend ohne Urinbeschwerden gelitten hatte, bekam bei sonstigem Wohlbefinden plötzlich eine starke Hämaturie unter fortgesetztem Brechreiz. Die objektive Untersuchung ergab außer den Symptomen der Anämie keinen krankhaften Befund, insbesondere keine tuberkulösen Affektionen. In der Gegend der zeitweise schmerzhaften linken Niere keine Geschwulst nachweisbar. Durch Cysto-

skopie und Ureterenkatheterismus wurde festgestellt, daß die Blase gesund war, die rechte Niere durchaus regelmäßig normalen Urin ohne pathologische Bestandteile sezernierte, während aus dem linken Harnleiter bei der Indigkarminprobe sich nur spärlich Urin entleerte. Die tägliche Harnmenge schwankte zwischen 1050—1250 ccm. Die linke Niere wurde freigelegt und gespalten, aber mangels jeden positiven Befundes wieder durch Naht geschlossen und die Wunde versorgt. Da sich beim Tamponwechsel eine bedrohliche Nierenblutung einstellte, mußte am 5. Tage die Nephrektomie vorgenommen werden, nach der Pat. vollkommen genas. Eine eingehende pathologisch-anatomische Untersuchung des Präparates ergab durchaus normale Verhältnisse.

Trotzdem dieser Fall für das Vorkommen von Nierenblutungen ohne materielle Grundlage spricht, rät Verf. doch, bei allen Nierenblutungen dunkler Herkunft zu Freilegung und Spaltung der Niere und eventuell weiteren Maßnahmen, um nicht bei der Seltenheit der essentiellen Blutungen mit abwartender Behandlung kostbare Zeit zu verlieren. **Reich** (Tübingen).

38) **Young.** The cure of unilateral renal hematuria by injection of adrenalin through an ureter catheter.

(Journ. of the amer. med. assoc. 1907. Mai 18.)

Der 36jährige Pat. hatte einen Schlag gegen die rechte Nierengegend erhalten; 10 Tage später trat Blutharnen auf unter andauerndem dumpfem Schmerz. Das Allgemeinbefinden war so wenig gestört, daß Pat. 16 Monate lang die ziemlich starke Hämaturie ertrug und erst gegen Ende dieser Zeit abmagerte und blaß wurde. Die cystoskopische Untersuchung ergab, daß die Blutung nicht aus der rechten, sondern der linken Niere stammte. Durch Injektion von Adrenalin (2 ccm zu 8 ccm sterilem Wasser) in den linken Harnleiter stand nach 4 Tagen die Blutung teilweise, nachdem der Injektion sehr starke kolikartige Schmerzen und Entleerung von Blutgerinnseln gefolgt waren. Nach 24 Tagen waren auch die letzten Spuren von Blutung verschwunden, und spätere Nachuntersuchungen (1 Monat) ergaben völlige Gesundheit trotz schwerer Landarbeit. Nur geringer Schmerz wurde bei der Arbeit noch in der rechten Nierengegend gefühlt.

**Trapp** (Bückeburg).

39) **Mackay.** Interstitial nephritis in children; Edebohls' operation.

(Intercolonial med. journ. of Australasia 1907. März.)

Zwei Fälle von interstitieller Nephritis bei Kindern, die trotz längerer interner Behandlung immer mehr zunahm. In Fall 1 gab das bedrohliche Ödem, in Fall 2 ein schwerer urämischer Anfall die Indikation zur doppelseitigen Entkapselung der Nieren. Die Capsula propria war bei dem ersten Kinde durch eine Schicht serosanguinolenter Flüssigkeit von der Nierensubstanz abgehoben und daher leicht abzuschälen, mit Ausnahme einiger Stellen, wo sie verwachsen war. Bei dem zweiten Kinde war sie mit den vergrößerten, harten Nieren fest verwachsen und konnte nur stückweise und unter Verletzung der Nierensubstanz abgelöst werden. Der Erfolg war in beiden Fällen, was den schnellen Rückgang der bedrohlichen Symptome anlangt, bemerkenswert; auch der Urinbefund wurde günstiger. Ob die Besserung andauern wird, läßt Verf. selbst dahingestellt.

Moore berichtet über einen anscheinenden Dauererfolg bei einer 27jährigen Frau; die Operation war leicht, da zwischen Kapsel und Nierensubstanz eine Flüssigkeitsschicht lag; zunächst sehr rasche Besserung, während einer späteren Schwangerschaft trat wieder Anasarka auf, schwand jedoch nach Abort wieder. M. sah nur Erfolge bei großer ödematöser Niere und nicht verwachsener Kapsel.

**Mohr** (Bielefeld).

40) **Johnsen.** Ein durch Operation entfernter Riesennierenstein.

(Berliner klin. Wochenschrift 1906. Nr. 51.)

Mitteilung der Krankengeschichte eines Pat., der den größten bisher mit Erfolg entfernten Nierenstein trug. Freilegung der Niere durch 25 cm langen

Lumbalschnitt. Luxierung und Stielung der Niere gelingt wegen starker Verwachsungen nicht. Sektionsschnitt. Das atrophische, nur 1—1,5 cm dicke Parenchym wird vom Steine mühsam abgestreift. Auslösung des Steines gelingt auch jetzt nicht, ist erst möglich nach Abbrechen anderer großer Stücke mit Knochenhalterzange. Entfernung des zerfetzten Nierengewebes bis auf den unteren Teil des Nierenbeckens. Heilung. Gewicht des Steines: 339 g, Länge 14,1 cm, größter Längenumfang 33,5 cm, größter Breitenumfang 28,5 cm. Die kristallisierte, weiße, harte Außenmasse bestand der Hauptmenge nach aus phosphorsaurer Ammoniak-Magnesia mit wenig phosphorsaurer Kalkerde. (2 Abbildungen des Riesensteines.)

**Langemak** (Erfurt).

41) **M. Draudt.** Über Cavaresektion in einem Falle von Mischgeschwulst der Nierenkapsel.

(Deutsche Zeitschrift für Chirurgie Bd. LXXXVIII. p. 109.)

D. behandelt einen von Lexer-Königsberg operierten Fall, betreffend einen 2jährigen Knaben. Dessen riesige rechtsseitige Nierenkapselgeschwulst war von einem großen Lendenschnitt aus nicht eben schwer luxierbar, haftete dann aber untrennbar an einem bandartig zusammengedrückten Stück der Vena cava inf. Die Operation wurde nach doppelter Unterbindung dieses Stückes mittels Ausschneidung desselben in einer Länge von ca. 3 cm vollendet. Tamponade der großen Wundhöhle, glatte Heilung, ohne daß jemals Stauungserscheinungen an den Beinen auftraten. Rezidiv schon 1/4 Jahr nach der Operation, erneutes Riesenwachstum der Geschwulst zur früheren Größe; Tod 1/2 Jahr nach der Operation. Bei der Sektion zeigte sich, daß das resezierte Cavastück die rechte Nierenvene mit einschloß, daß aber die linke Nierenvene oberhalb (herzwärts) von der Resektion erhalten war. Der Knabe hatte schon vor der Operation stark ausgedehnte Venen der Bauchhaut, die jedenfalls damals schon den venösen Kollateralallauf vermittelten; außerdem fand sich in der Leiche (Gefäßinjektion mit Quecksilber-Terpentinölverreibung, die röntgenographiert wurde) stattliche Ausbildung der prävertebralen usw. Venennetze. D. bespricht, was bisher in der Literatur betreffs Unterbindung bzw. Resektion der unteren Hohlvene publiziert ist, macht auch die bisherigen (6) dieser Operation unterzogene Fälle namhaft.

Betreffs der histologischen Eigenschaften der exstirpierten Geschwulst sei im wesentlichen auf das Original verwiesen. Es handelte sich um eine Mischgeschwulst im Sinne von Wilms. Es fanden sich Drüsengänge mit Zylinderepithel, außerdem sarkomähnliches, kleinzelliges Rundzellengewebe, sowie Spindelzellengewebe nebst glatten Muskelfasern, kein Knorpel oder gar Knochen.

**Meinhard Schmidt** (Cuxhaven).

42) **M'Cosh.** Cysts of the suprarenal gland.

(Annals of surgery 1907. Juni.)

Im allgemeinen sind Geschwülste an den Nebennieren selten, besonders kommen Cysten vor, aber auch bösartige Geschwülste, Fibrome, Gliome, Angiome und Lipome sind beobachtet. Die Klassifikation der Cysten nach Henschen ist folgende: 1) Parasitäre Cysten (Echinokokkus); 2) wahre Cysten (Epithel- und follikuläre Cysten); 3) falsche Cysten (tuberkulöse Pseudocysten, erweichte Geschwülste, hämorrhagische Cysten). Im allgemeinen kann aber die Klassifikation der Cysten als befriedigend nicht angesehen werden.

Nebennierencysten lassen sich nicht mit Sicherheit diagnostizieren. Sie werden leicht mit Geschwülsten anderer Organe (Milz, Pankreas, Nieren) verwechselt. Die klinischen Symptome bestehen in neuralgischen Schmerzen der Lendengegend, Erbrechen, Druckgefühl im Leib, Atemnot usw. Bronzefärbung der Haut ist bisher als Symptom nicht bemerkt worden. Ein von M. operierter Fall von linksseitiger Nebennierencyste wird beschrieben. Es handelte sich um eine Endothelcyste, die durch den Lendenschnitt entfernt wurde, mit günstigem Ausgange für die Operierte.

**Herhold** (Brandenburg).

43) **Paetzold.** Dermoide und Epidermoide der männlichen Genitalien.

(Beiträge zur klin. Chirurgie Bd. LIII. p. 420.)

Verf. erörtert die pathologische Stellung und Ontologie der in den männlichen Geschlechtsorganen vorkommenden sog. Dermoide und tritt dafür ein, daß alle Geschwülste, die nicht nur ektodermale, sondern auch meso- und entodermale Abkömmlinge enthalten, besser die Bezeichnung Teratome oder, nach Lexer's Vorschlag, »komplizierte Dermoide« verdienen.

Von den gewöhnlichen Dermoiden, die sämtliche Anfangsgebilde der Haut, also Drüsen und Haare, besitzen, lassen sich die noch einfacher gebauten »Epidermoide« abtrennen, die jene Anhangsgebilde vermissen lassen.

Die Dermoidcysten entstehen durch Abschnürung beim Verschluß der Genitalrinne, ohne immer genau in der Mittellinie zu liegen.

Verf. beschreibt einen eigenen Fall von Epidermoid, das bei einem 17 Jahre alten Mann in der Raphe des Hodensackes saß und einen feinen Stiel nach der Fossa bulbo-urethralis entsandte. Der Inhalt bestand aus einem grauen Brei, die Wandung aus mehreren Bindegewebslagen und dreischichtigem Epithel. Papillen waren deutlich ausgebildet, dagegen fehlten Haare und Drüsen.

**Reich** (Tübingen).

44) **Trunci.** Di una varietà non comune di ectopia testicolare.

(Clinica moderna 1907. Nr. 10.)

Der ireponible angeborene rechtsseitige Leistenbruch eines 15 Monate alten Knaben enthielt Blinddarm und zwei Hoden. Der eine, der rechten Seite angehörend, von normaler Lagerung. Der andere liegt links und hinten vom Blinddarme. Sein Samenstrang bildet eine kurze Schlinge, kreuzt den Samenstrang des ersten Hoden und geht dann nach links. In der linken Skrotalhälfte fehlt der Hoden. Beide Hoden zeigen den Nebenhoden getrennt von der Drüse. T. rät, solche doppelte einseitige Hoden an ihrem Platze zu belassen.

**E. Pagenstecher** (Wiesbaden).

45) **Rimann.** Ein Beitrag zur Kasuistik der Mischgeschwülste des Hodens.

(Beiträge zur klin. Chirurgie Bd. LIII. p. 438.)

Die Arbeit bringt einen kasuistischen Beitrag zu der Wilms'schen Lehre von den Embryomen und embryoiden Geschwülsten des Hodens.

Es handelte sich in dem betreffenden Fall um eine solide, kleincystische Mischgeschwulst des Hodens, die zum kleineren Teile bösartig degeneriert war und Derivate sämtlicher drei Keimblätter enthielt. Es überwogen die Produkte des inneren Keimblattes, Zylinderzellenschläuche, Schleimzellen und Drüsen; spärlicher war das vom Ektoderm abstammende Plattenepithel vorhanden, reichlicher die Produkte des mittleren Keimblattes, Bindegewebe, Knorpelgewebe und glatte Muskulatur.

**Reich** (Tübingen).

46) **Keyes.** Tuberculosis of the testicle.

(Annals of surgery 1907. Juni.)

Verf. hat die Krankengeschichten von 100 an Hodentuberkulose erkrankten Leuten durchgesehen und kommt an der Hand derselben zu folgenden Schlüssen: Die Hodentuberkulose ist immer ein Zeichen allgemeiner Genitaltuberkulose; sie tritt als akute oder chronische Form auf. Primär erkrankt fast stets der Nebenhoden, der Hoden stets sekundär. Bei der akuten zur Eiterung führenden Form liegt eine Mischinfektion vor. Einseitige Kastration schützt nicht immer vor einer späteren tuberkulösen Erkrankung des anderen Hodens; daher ist bei einseitiger heftiger Erkrankung die doppelseitige Kastration zu empfehlen. Gewöhnlich tritt nach einseitiger Kastration der Rückfall innerhalb 4 Jahren ein, nach Ablauf von 4 Jahren ist ein Rezidiv nicht mehr zu befürchten. Bezüglich der Behandlung empfiehlt K. bei auch nur partieller Erkrankung eines Nebenhodens die doppel-

seitige Exstirpation beider Nebenhoden, sobald Spermatozoen im Sperma nicht mehr nachgewiesen werden. Diese doppelseitige Resektion schützt vor Rezidiven und übt einen günstigen Einfluß auf eine etwaige Erkrankung der Samenblasen usw. aus. Ist der Hoden der erkrankten Seite nicht total zerstört, so kann er nur partiell operativ angegriffen werden, eine totale einseitige oder beiderseitige Kastration ist nur in ganz schweren Fällen angezeigt.

**Herhold** (Brandenburg).

47) **Holmes.** Dermoid cyst of ovary, with unusual complications.

(Intercolonial med. journ. of Australasia 1907. April.)

Bei der 42jährigen Kranken war 14 Jahre vor Beginn der jetzigen Erkrankung die Bauchhöhle in der Rekonvaleszenz von einem Unterleibstyphus geöffnet worden, vermutlich wegen akut entzündlicher Erscheinungen; eine damals links hinter der Gebärmutter festgestellte orangengroße Geschwulst wurde nicht entfernt. Hierauf monatelang andauernde Schmerzen im Becken, die plötzlich nachließen, nachdem eine größere Menge Eiters durch den Mastdarm sich entleert hatte. Ähnliche Schmerzanfälle mit Eiterabgang wiederholten sich von Zeit zu Zeit mehrere Jahre lang. Dann etwa 10 Jahre lang völliges Wohlbefinden, bis Pat. jetzt plötzlich unter Erscheinungen erkrankte, die an Darmverschluß oder Appendicitis perforativa denken ließen; im Douglas war eine harte, druckempfindliche Geschwulst nachzuweisen, die mit der Gebärmutter verwachsen war. Operationsbefund: beginnende Peritonitis, im rechten Lig. latum eine als Parovarialcyste angesprochene Geschwulst, die entfernt wurde; bei der Ausspülung der Bauchhöhle entleerten sich u. a. Fruchtkerne, obwohl keine Perforationsstelle gefunden wurde. Drainage, Tod nach 4 Tagen. Bei der Autopsie fand man links hinter dem Uterus eine von starken Verwachsungen allseitig umgebene Höhle, die mit Kotmassen, Kirsch- und Pflaumenkernen und ähnlichen Bestandteilen gefüllt war und mit dem Mastdarme kommunizierte; es handelte sich um eine vereiterte, z. T. gangränöse Dermoidcyste. Dieselbe war vermutlich vor 14 Jahren in den Mastdarm perforiert, und infolgedessen hatten sich nun im Laufe der Jahre allmählich immer mehr Kotbestandteile durch die enge Fistel in die Geschwulsthöhle hineingezwängt, bis schließlich durch den zunehmenden Druck in der Höhle Nekrose und Perforation der Geschwulstwandung eintrat.

**Mohr** (Bielefeld).

48) **Barragán.** Quiste hidatídico del ligamento ancho derecho.

(Revista de med. y cir. pract. de Madrid 1907. Nr. 983.)

46jährige Frau, die eine im Verlaufe von 10 Monaten entstandene Geschwulst in der rechten Bauchseite darbietet, die ihren Ausgang von einer kleinen Schwellung in der rechten Leistenbeuge genommen hat. Sie beginnt 5 cm unterhalb des Rippenbogens, reicht bis zur Linea alba und der Leistenbeuge und nach hinten bis zum Musc. sacrolumbalis, ist prall gespannt und etwas beweglich. Der Uterus ist nach links verdrängt; die Nieren sind gesund. Die Pat. hatte starke Schmerzen und fieberte seit einigen Tagen. Diagnose wurde auf vereiterte Adnexgeschwulst gestellt. Die Operation ergab eine Echinokokkencyste im rechten Lig. lat. von ganz enormer Ausdehnung, mit der rechten Tube verwachsen, ihr Inhalt war verjaucht. — Die Cystenwand wurde so weit als möglich reseziert. — Pat. genas in 26 Tagen. — In der Literatur sind nur 6 oder 7 derartige Fälle bekannt.

**Stein** (Wiesbaden).

Originalmitteilungen, Monographien und Sonderdrucke wolle man an *Prof. E. Richter* in Breslau (Kaiser Wilhelmstraße 115), oder an die Verlagshandlung *Breitkopf & Härtel*, einsenden.

Für die Redaktion verantwortlich: Geh.-Rat Prof. Dr. E. Richter in Breslau.

Druck und Verlag von Breitkopf & Härtel in Leipzig, Nürnbergerstraße 36/38.

# Zentralblatt

für

# CHIRURGIE

herausgegeben

von

**K. Garrè,** in Bonn, **F. König,** in Berlin, **E. Richter,** in Breslau.

Vierunddreißigster Jahrgang.

Wöchentlich eine Nummer. Preis des Jahrganges 20 Mark, bei halbjähriger Vorauszahlung. Zu beziehen durch alle Buchhandlungen und Postanstalten.

**Nr. 39.** **Sonnabend, den 28. September.** **1907.**



**Inhalt:** **A. Kroglus,** Zur Technik des blinden Duodenalverschlusses nach der Pylorusresektion (Methode Billroth II). (Originalmitteilung.)

1) **Hochenegg,** Spezielle Chirurgie. — 2) **Hoorn,** Kriegschirurgische Erfahrungen. — 3) **Raschofszky,** Kriegswaffen und Feldsanitätsdienst. — 4) **Braun,** Lokalanästhesie. — 5) **Bosse,** Lumbalanästhesie. — 6) **Keen,** Halsrippen. — 7) **Caro,** Schilddrüse und Schwangerschaft. — 8) **Kummer,** Knochencysten. — 9) **Bade,** Osteotomie und Osteoklasie. — 10) **de Bovis,** Tendinitis und Peritendinitis. — 11) **Chlumsky,** Angeborene Hüftverrenkung. — 12) **Sargent** und **Kisch,** Lösung der oberen Femurepiphyse. — 13) **Moszkowicz,** Arterienverschluß bei Brand der unteren Extremität. — 14) **Vulpius,** Fasciodese. — 15) **Kirchner,** Epiphyse am V. Metatarsale.

16) **Terrier** und **Mercadé,** Tetanus. — 17) **Narbut,** Tetanie. — 18) **Baldwin,** Sarkom des Wirbelkanals. — 19) **Keen** und **Funke,** Geschwülste der Carotisdrüse. — 20) **Schnurpfeil,** Spiralfrakturen. — 21) **Moog,** 22) **Smoler,** Osteomyelitis. — 23) **De Coulon,** Knochentuberkulose. — 24) **Cole** und **Meakins,** 25) **Mathies,** Arthritis gonorrhoica. — 26) **Loening,** Pectoralisdefekt. — 27) **Bobbio,** Schulterblattsarkom. — 28) u. 29) **Goyanes,** Venennaht. — 30) **Baer,** Bursitis subdeltoidea. — 31) **Keen,** Schulterverrenkung mit Fraktur des Tub. maj. — 32) **Viannay,** Erkrankung der tiefen Oberarmlymphdrüsen. — 33) **Babcock,** Transbrachiale Nervenanastomosierung. — 34) **Stirling,** Naht des N. med. — 35) **Jardini,** Geschwulst des N. ulnaris. — 36) **Lop,** Ellbogenverrenkung. — 37) **Frangenheim,** Ostitis gummosa mit Spontanfraktur. — 38) **Ritschl,** Traumatische Strecksehnenspaltung am Finger. — 39) **Lossen,** Daumenbewegungsapparat. — 40) **Hofmann,** Verrenkung einer Beckenhälfte. — 41) **Kusnetzow,** Glutäenverschiebung. — 42) **Hartmann,** Frakturen und Distorsionen der unteren Extremität. — 43) **Arnolds,** Traumatische Epiphysenlösung am unteren Femurende. — 44) **Winkelmann,** Subpatellare Lipome. — 45) **Lexer,** Gelenkchondrome. — 46) **Rauenbusch,** Sauerstoffeinblasungen ins Knie. — 47) **Rugh,** Bluterknie. — 48) **Kudlek,** Zur Pathologie und Physiologie der Kniescheibe. — 49) **Barnabei,** Refraktur der Kniescheibe. — 50) **Cranwell,** Aneurysmata arterio-venosa der Poplitealgefäße. — 51) **Golley,** Verrenkung des Capit. fibulae. — 52) **Hopfengärtner,** Wadenbeinbrüche. — 53) **Bobbio,** Einpflanzung der Fibula in die Tibiaepiphysen. — 54) **Blumenthal,** Fibuladefekt. — 55) **Buri,** Aneurysma der Art. tib. post. — 56) **Custodis,** Amputationsstümpfe. — 57) **Delbet,** Vorübergehende Fußexartikulation. — 58) **Revenstorf,** Transformation der Calcaneusarchitektur. — 59) **Haglund,** Knochenkernverletzungen. — 60) **Janowski,** Calcaneodynie. — 61) **Schlagintweit,** Sprungbeinverrenkung. — 62) **Papendick,** Fußgelenkresektion. — 63) **Baumgartner** und **Huguier,** Luxat. subastrachalea. — 64) **Metta,** Phelps'sche Operation. — 65) **Eichel,** Verrenkung des Os naviculare pedis. — 66) **Lengfellner,** Plattfußeinlage.

# Zur Technik des blinden Duodenalverschlusses nach der Pylorusresektion (Methode Billroth II).

Von

Prof. Dr. **Ali Krogius** in Helsingfors.

Es ist das Verdienst Brunner's[1], die Schwierigkeiten bei der Versorgung des Duodenalstumpfes nach der Resektionsmethode Billroth II und die dadurch für die Operierten erwachsenden Gefahren kräftig hervorgehoben und zur Diskussion gebracht zu haben. Durch seinen Artikel angeregt, haben später Steinthal[2] und Kausch[3] in derselben Frage das Wort ergriffen.

Brunner schlägt bekanntlich vor, den »so sicher als möglich« vernähten Duodenalstumpf extraperitoneal zu lagern. Für Steinthal gilt es als Regel, wo die Abtrennung weit im Duodenum erfolgte, den Stumpf mit darüber genähtem Netz und Gazetampon zu sichern. Die beiden genannten Autoren verzichten also von vornherein auf eine absolut zuverlässige Duodenalnaht; sie erstreben aber durch geeignete Maßnahmen wenigstens der gefährlichsten Folge einer Nahtinsuffizienz, der Perforationsperitonitis, eventuell auf die Gefahr einer Duodenalfistel hin, vorzubeugen. Kausch dagegen ist um einen haltbaren Verschluß des Duodenums bemüht, indem er in solchen Fällen, wo die Durchtrennung des Duodenums an ungenügend von Peritoneum bedeckter Stelle erfolgen muß, die Einstülpungsnaht nach der Abbindung des durchquetschten Darmendes als Längs-, nicht als Schnürnaht anlegt und dabei die nicht von Peritoneum bedeckte Stelle des Darmes als den einen Endpunkt der Naht nimmt und tiefer versenkt als die gegenüberliegende Stelle. Dazu bedeckt er noch den Stumpf mit Netz.

Ich bin in Übereinstimmung mit Kausch der Ansicht, daß alle unsere Bestrebungen auf die Erzielung eines absolut zuverlässigen Verschlusses des Duodenalstumpfes hinausgehen müssen; und ich glaube, daß dies auch in schwierigen Fällen durch Anwendung eines kleinen Kunstgriffes, den ich im folgenden näher beschreiben werde, möglich ist. Dieser Kunstgriff ist, wie ich gleich im voraus bemerken will, so einfach und naheliegend, daß ich kaum bezweifeln kann, daß schon früher von anderen Operateuren gelegentlich etwas Ähnliches vorgenommen worden ist. So spüre ich in dem Vorschlage von Kausch, die nicht von Peritoneum bedeckte Stelle des Duodenums tiefer zu versenken als die gegenüberliegende Stelle, eine Andeutung desselben Kunstgriffes. Jedenfalls habe ich eine methodische An-

[1] Conrad Brunner, Zentralblatt für Chirurgie 1905. p. 1265.
[2] Steinthal, Zentralblatt für Chirurgie 1905. p. 1345.
[3] Kausch, Zentralblatt für Chirurgie 1906. p. 121.

wendung des von mir ersonnenen Verfahrens nicht von anderen Verff. angegeben gesehen.

Die Schwierigkeiten bei der Versenkung des Duodenalstumpfes nach der Pylorusresektion liegen bekanntlich darin, daß nur die erste Portion des Duodenums an seiner hinteren Seite von Peritoneum bedeckt ist. Nun kommt es ja bei ausgiebiger Resektion des Pylorus wegen Karzinoms nicht selten vor, daß die Abtrennung so weit nach unten am Duodenum erfolgen muß, daß der zurückbleibende freie Teil desselben zur Einstülpung des Stumpfes nicht ausreicht; man wird in solchen Fällen genötigt, den Anfang der zweiten Portion durch Lösung seiner retroperitonealen Anheftung mobil zu machen. Dann bekommt man es aber an der hinteren Seite des Duodenums mit einer vom Peritoneum entblößten, dünnen und morschen Darmwand zu tun (s. Fig. 1), die zur Versenkung des Stumpfes sehr ungeeignet ist; die Nähte schneiden durch, oder jedenfalls gelingt es nicht, eine wirkliche Einstülpung zustande zu bringen.

Fig. 1.

Fig. 2.

Das Vorgehen, das ich für schwierige Fälle zur Abhilfe dieses verhängnisvollen Übelstandes vorschlage, besteht in folgendem:

Man macht das Duodenum in genügender Ausdehnung frei, um den Stumpf später bequem einstülpen zu können, und braucht sich dabei nicht zu scheuen, dasselbe, wenn nötig, ein Stück weit vom Pankreas abzulösen. Der Darm wird in genügender Entfernung vom Pylorus durchquetscht und abgebunden, oder aber einfach abgetrennt und das Ende mit Naht verschlossen. Dann versenkt man die von Peritoneum entblößte hintere Darmwandpartie gegen das Darmlumen hin, indem man, von der Basis des abge-

lösten Duodenalstückes beginnend, mittels einer fortlaufenden Naht abwechselnd am oberen und unteren Rande des Peritonealdefektes die Peritonealbekleidung des vorderen Darmumfanges faßt und deren Ränder somit in eine längsverlaufende Nahtlinie zusammenzieht (s. Fig. 2). Hierdurch gewinnt man einen ringsum von gutem Peritoneum überzogenen Zylinder, dessen Umfang etwa die Hälfte des ursprünglichen Darmzylinders beträgt. In diesen Zylinder hinein läßt sich nun der Stumpf spielend leicht einstülpen und durch einige, als Fortsetzung der fortlaufenden Naht angelegte Lembert'sche Suturen mit breiten Peritonealflächen bedecken.

Dieses Verfahren habe ich im Anfange dieses Jahres mit vollständigem Erfolg in einem Falle angewandt, wo nach Resektion des Pylorus die Versorgung des Duodenalstumpfes ungewöhnliche Schwierigkeiten darbot. Später habe ich dasselbe Verfahren durch Leichenversuche nachgeprüft. Ich glaube, daß durch ein methodisches Befolgen desselben die Schwierigkeiten bei der blinden Einstülpung des Duodenalstumpfes im wesentlichen beseitigt werden können.

---

1) **Hochenegg.** Lehrbuch der speziellen Chirurgie. I. Band. 2. Teil.

Wien, **Urban & Schwarzenberg,** 1907.

Der vor kurzer Zeit erschienene zweite Teil des ersten Bandes enthält als Hauptabschnitt die Chirurgie der Brust, bearbeitet von E. Payr. In kurzer knapper Form bietet Verf. einen reichen Inhalt, und er versteht es, sowohl durch die Art der Darstellung wie durch den gebotenen Stoff seinen Leser in hohem Grade zu fesseln. Es handelt sich ja auch, wenigstens was die Lungenchirurgie anbetrifft, um Dinge, welche, gerade weil sie noch so im Werden und in der Umgestaltung begriffen sind, unsere Aufmerksamkeit im höchsten Maße erfordern. Es wird jedem Freude machen, diese Arbeit zu lesen. Auch sonst bestätigt das Werk das früher zu seinem Lobe Gesagte. Die Verletzungen und Erkrankungen der Wirbelsäule, des Rückenmarkes und des Beckens sind von Friedländer, Ewald, Lorenz und Reiner bearbeitet. Den Abschnitt über das Rückenmark würde mancher Leser gern wohl noch etwas ausführlicher gewünscht haben.

**Tietze** (Breslau).

---

2) **Hoorn.** Kriegschirurgische Erfahrungen aus dem russisch-japanischen Kriege nebst einem Anhang über Verwundetenabschub bei den Russen und Japanern. 79 S.

Wien, **Josef Šafář,** 1907.

Kurze zusammenfassende Darstellung der bisher publizierten Arbeiten (besonders Brentano, Schäfer, v. Oettingen).

**Lessing** (Hamburg).

---

3) **Raschofszky.** Kriegswaffen und Feldsanitätsdienst.
Wien, **Josef Šafář**, 1907.

Das Hauptgewicht der Bearbeitung des Themas ist nicht auf die kriegschirurgische Seite gelegt, sondern auf eine zusammenhängende Darstellung der taktischen Seite der Waffenwirkung, deren Kenntnis die Vorbedingung einer rationellen Verwendung der Sanitätsformationen ist; daher kann ihr Studium auch deutschen Sanitätsoffizieren warm empfohlen werden. **Lessing** (Hamburg).

---

4) **H. Braun** (Zwickau). Die Lokalanästhesie, ihre wissenschaftlichen Grundlagen und praktische Anwendung. Zweite, teilweise umgearbeitete Auflage.
Leipzig, **Johann Ambrosius Barth**, 1907.

Daß in ca. einem Jahr eine Neuauflage des Buches erforderlich wurde, beweist zur genüge, wie vorzüglich der Autor die sich gestellte Aufgabe gelöst hat. Das Buch ist für jeden, der wissenschaftlich auf dem Gebiet arbeiten will, absolut notwendig; es ist aber vielleicht noch wichtiger für jeden Praktiker, der sich heute nur mit Mühe in der Menge der angepriesenen Mittel zurechtfinden kann. Die Schreibweise des Autors ist einfach und klar und dabei stilistisch so gut, daß auch der angestrengteste Praktiker das Buch mühelos lesen kann. Geändert resp. neu sind in der Auflage die Kapitel über Novokain (Höchst) und über Lumbalanästhesie. So sehr B. das Novokain für Lokalanästhesie lobt, zieht er doch für Lumbalanästhesie das weniger bedenkliche Tropakokain vor. B. warnt vorläufig, die Lumbalanästhesie für Operationen oberhalb des Nabels auszudehnen, rühmt aber die Bedeutung der Bier'schen großen Anästhesierung für die Operationen der unteren Extremitäten und der unteren Bauchgegend bei richtiger Indikation. — Geradezu auffällig an dem Buch ist die fabelhafte Beherrschung der ganzen Materie durch den Autor; dadurch konnte auch das Buch erst so gut werden wie es tatsächlich ist.
**Helle** (Wiesbaden).

---

5) **B. Bosse** (Berlin). Die Lumbalanästhesie. 76 S.
Wien, **Urban & Schwarzenberg**, 1907.

B. hat sich der dankenswerten Aufgabe unterzogen, die vielfachen in der Literatur verstreuten Angaben über die Lumbalanästhesie und seine eigenen Erfahrungen aus der Berliner Universitätsklinik zusammenzustellen. Er berichtet über die Geschichte der Methode, ihre Technik und den chemisch-physiologischen Einfluß der Anästhetika. Von mechanischen Hilfsmitteln wird besonders die Bier'sche Kopfstauung und die Kader'sche Beckenhochlagerung angeführt. Unter den zahlreichen Ersatzmitteln des Kokains ist vor allem das Tropakokain zu empfehlen. Es folgt eine Besprechung der technischen Fehler, die, wie B. berechnet, zu etwa 10% Mißerfolgen geführt haben, der Indikationen und Kontraindikationen, der gefährlichen und ungefährlichen Nachwirkungen und der bisher publizierten Todesfälle.

Trotz aller Vorzüge haften der Methode noch so zahlreiche Nachteile an, daß sie nur dann als unbedingt indiziert gilt, wenn die Allgemeinnarkose kontraindiziert ist, also bei Pat. mit Myokarditis, Nephritis, Lebercirrhose und bei ganz alten Leuten, und zwar wenn es sich um Eingriffe unterhalb des Nabels handelt.

**Erhard Schmidt** (Dresden.

---

6) **Keen.** Symptomatology, diagnosis and surgical treatment of cervical ribs.

(Amer. journ. of the med. sciences 1907. Februar.)

Nachdem Verf. bis dahin noch keinen einzigen Fall von Halsrippe gesehen hatte, kamen plötzlich im Oktober 1905 innerhalb eines Monats nicht weniger als drei Fälle zu seiner Beobachtung; zwei weitere Pat., bei denen man an das Vorhandensein von Halsrippen hatte denken müssen, erwiesen sich als frei davon. Von diesen Pat. hat K. selbst nur einen operiert, die anderen zwei wurden von anderen Chirurgen behandelt und durchweg erfolgreich operiert. An zahlreichen Abbildungen erläutert Verf. die Beziehungen der Gefäße, Nerven und Muskeln zu den Halsrippen, erörtert die Frage der Skoliose durch Halsrippen und bespricht die Sensibilitätsstörungen, die hier zur Beobachtung kommen.

Zusammen mit einem neuen, im Nachtrage beschriebenen Falle von Spellissy sind bisher 43 Kranke wegen Halsrippen operiert worden. Verf. gibt bei jedem Falle den Namen des Operateurs und des Autors der Publikation an und liefert am Schluß der Arbeit ein Literaturverzeichnis von 82 Nummern.

Die Aussicht der operativen Therapie ist eine so gute, daß man sich schnell zu ihr entschließen sollte. **W. v. Brunn** (Rostock).

---

7) **Caro.** Schilddrüsenresektionen und Schwangerschaft in ihren Beziehungen zur Tetanie und Nephritis.

(Mitteilungen a. d. Grenzgebieten der Medizin u. Chirurgie Bd. XVII. Hft. 3 u. 4.)

Die sehr häufig auftretende Vergrößerung der Schilddrüse in der Schwangerschaft legt den Gedanken nahe, daß die Funktion dieser Drüse in der Schwangerschaft gesteigert sei, daß die Entfernung großer Teile derselben also vielleicht gefährlicher für den Organismus sei, als bei Nichtschwangeren. Die Versuche C.'s bestätigen nun diese Ansicht nicht. Er entfernte sieben tragenden Hündinnen bis zu $^9/_{10}$ der ganzen Schilddrüse mitsamt den Epithelkörpern und fand, daß bei manchen von ihnen dieser Schilddrüsenverlust auf Entbindung und Gesundheit vor und nach der Geburt ohne Einfluß war; in anderen Fällen treten bei trächtigen Hündinnen nach minder großen Resektionen vorübergehende Krämpfe auf. Klinische Erfahrungen beim Menschen ergeben dieselbe Erfahrung. Nimmt man die Tatsache hinzu, daß der Kropf durchaus keine regelmäßige Begleiterscheinung der Schwangerschaft ist, so muß man schließen, daß bei den Schwan-

geren die Anforderungen an die Schilddrüse im Sinne der Vernichtung giftiger Stoffwechselprodukte nicht gleichmäßig, sondern nur individuell von Fall zu Fall verschieden und nur manchmal gesteigert ist.

Zweimal trat nach Schilddrüsenresektionen bei Hunden akute Nephritis auf. Man könnte also denken, die Nieren würden dabei in erhöhtem Maße, etwa durch Ausscheidung toxischer Substanzen, in Anspruch genommen. Diese Vermutung bestätigte aber das Experiment nicht. C. exstirpierte zwei Hunden eine Niere vor der Schilddrüsenresektion; die Tiere erkrankten nicht, eine Niere genügte also zur Ausscheidung.

Da Katzen wegen stets fehlender Nebenschilddrüsen sehr prompt auf Schilddrüsenresektionen reagieren, so machte C. auch an diesen Versuche in der Schwangerschaft; es fand sich, daß zwar von einer prinzipiellen Wirkung der Schwangerschaft nach dieser Richtung nicht gesprochen werden kann, daß schwangere Katzen jedoch empfindlicher gegen Schilddrüsenverlust sind als Hunde.

Endlich polemisiert C. gegen die von Pineles, Erdheim u. a. aufgestellte Lehre, daß Verlust der Schilddrüse Kachexie, Verlust der Epithelkörperchen Tetanie verursache. Nach seiner Ansicht sind die Versuche der genannten Autoren nicht beweiskräftig.

**Haeckel** (Stettin).

---

8) **E. Kummer.** Nature et origine des kystes des os, en particulier des kystes simples des os longs.

(Revue de chir. XXVI. année. Nr. 12.)

Die sog. einfachen Knochencysten, die man gewöhnlich in der Epiphysengegend langer Röhrenknochen findet, hat man vielfach mit Geschwülsten in Verbindung gebracht. K. glaubt sie als traumatische Gebilde, verwandt mit dem sog. Cal soufflé auffassen zu sollen. Es spricht dafür 1) der Umstand, daß sie nicht rezidivieren; 2) daß man Übergänge findet vom weichen Callus bis zur Cystenbildung; 3) daß bei 34 Krankengeschichten das Trauma 25mal notiert war. Das Reizmoment gibt vielleicht die Blutung ab. (In einem vom Ref. operierten Falle — große Cyste des linken unteren Femurendes — ließ sich kein Trauma nachweisen.) **Christel** (Metz).

---

9) **P. Bade.** Zur Osteotomie- und Osteoklasiefrage.

(Archiv für Orthopädie, Mechanotherapie und Unfallchirurgie Bd. V. Hft. 2 u. 3.)

Verf. bespricht in dieser Arbeit des breiteren die Vor- und Nachteile der Osteotomie und Osteoklasie und kommt dann an der Hand einiger von ihm behandelter Fälle zu dem Resultate, daß die Extremitätenverkrümmungen mehr in der Mitte durch die maschinelle Osteoklasie, mehr in der Nähe der Gelenke durch die blutige Osteotomie ausgeglichen werden sollen. **Hartmann** (Kassel).

10) **R. de Bovis.** Tendinitis et péritendinitis.

(Semaine méd. 1907. Nr. 30.)

Die Arbeit ist in gewissem Sinne die Fortsetzung und klinische Konsequenz der anatomischen Studie über das gleiche Thema — Referat 1899 Nr. 13. Alle Sehnen, die wie die Achillessehne nicht von Sehnenscheide umgeben sind, sind nach B. in eine doppelte Bindegewebsschicht eingehüllt. Die äußere ist mehr locker, weitmaschig und sitzt hauptsächlich vorn und seitlich. Ein zweites Blatt ist fest mit der Sehne verwachsen und weist vereinzelte ganz kleine seröse Höhlen und Buchten auf, bourses séreuses. Eine Entzündung kann getrennt jede dieser Schichten ergreifen, und es lassen sich so nach dem klinisch verschiedenen Bilde drei Entzündungsformen aufstellen. 1) Die peritendinöse ist charakterisiert durch Schmerz und Anschwellung der Gegend zu beiden Seiten der Sehne und dem Raume zwischen Sehne und Knochen, entsprechend der äußeren Schicht des Bindegewebes, während die Sehne selbst frei ist. 2) Bei der zweiten Form ist die Sehne selbst schmerzhaft, oder es erkranken die feinen serösen Höhlen. Endlich findet man feine Knötchen, die im Unterschiede zu einer Entzündung der Bursa calcanea stets mehrere Zentimeter oberhalb des Fersenbeines sitzen. Man fühlt bei dieser Form ein feines Knirschen. Dieselbe entspricht ähnlichen Angaben von Schanz-Drehmann. Ätiologisch kommen Traumen und Rheumatismus in Betracht.

Auch an anderen Sehnen sind letztere Entzündungen beobachtet. B. sah eine solche des zweiten und dritten Extensor digitorum longus. Er hält es daher für nicht unmöglich, daß sie die Ursache ist derjenigen Fußgeschwülste, bei denen das Röntgenogramm keine Erklärung gibt. **Coste** (Breslau).

11) **Chlumský.** Beiträge zur Frage der angeborenen Hüftgelenksluxation.

(Archiv für Orthopädie, Mechanotherapie u. Unfallchirurgie Bd. V. Hft. 2 u. 3.)

Nach Beschreibung einiger anfangs mißlungener Repositionen von angeborenen Hüftverrenkungen und weiterer Schwierigkeiten, denen man bei der Einrenkung begegnete, schildert Verf. seine Methode, die sich jedoch im großen und ganzen nicht von der anderer Autoren unterscheidet. **Hartmann** (Kassel).

12) **P. W. G. Sargent** and **H. A. Kisch.** Separation of the acetabular epiphysis of the femur: its relation to adolescent coxa vara.

(Lancet 1907. Juli 6.)

Im Anschluß an einen Fall von Coxa vara adolescentium bei einem 19jährigen Epileptiker, als deren Ursache ein Fall aus dem Bette wahrscheinlich schien, besprechen Verff. eingehend die Ätiologie der Coxa vara adolescentium. Auch sie vertreten den neuerdings

wohl immer mehr angenommenen Standpunkt, daß die Coxa vara adolescentium stets eine Folge der Lösung der acetabulären Femurepiphyse ist, da weder klinisch noch röntgenographisch ein Unterschied zwischen den beiden Leiden besteht.

Je nachdem die gelöste Epiphyse sich nur in anterio-posteriorer horizontaler Richtung von vorn nach hinten verschiebt, bestehen weniger oder mehr Beschwerden und Bewegungshemmungen. Als Ursache für die Schmerzen wird von den Verff. der Druck gegen die Gelenkkapsel angesehen.

Die Prognose des Leidens ist bei Verschiebung der Epiphyse nur um die horizontale Achse gut; je mehr Verschiebung um die vertikale Achse besteht, desto schlechter wird sie.

Die Diagnose der Verschiebung ist hauptsächlich aus dem Röntgenbilde zu stellen; und zwar wird die vertikale Verschiebung aus dem hellen Schatten bestimmt, der von der Bruchfläche des Epiphysenendes ausgeht. Je mehr kreisförmig dieser Schatten ist, desto größer die Rotation um die Vertikalachse, je mehr die Form des Schattens einer Elipse nahe kommt, desto geringer ist sie.

Auch die Verff. mahnen zwecks genauer Klärung dieser wichtigen Frage zu prinzipiell durchzuführender Röntgenisation bei allen in dem betreffenden Alter vorkommenden Hüfttraumen.

**H. Ebbinghaus** (Dortmund).

---

13) **Moszkowicz.** Die Diagnose des Arterienverschlusses bei Gangraena pedis.

(Mitteilungen a. d. Grenzgebieten der Medizin u. Chirurgie Bd. XVII. Hft. 1 u. 2.)

Unter den Chirurgen bestehen die größten Meinungsverschiedenheiten darüber, in welcher Höhe man bei Brand der unteren Extremitäten amputieren soll. Manche sind prinzipiell für Amputation im Oberschenkel, während anderen selbst Absetzungen am Fuß nach Pirogoff, Chopart und selbst Lisfranc geglückt sind. Um die richtige Wahl zu treffen, brauchen wir ein Mittel zur Erkenntnis, wieweit die Gefäße geschädigt sind. M. empfiehlt als solches die aktive Hyperämie nach Blutleere. Bekanntlich strömt beim gesunden Menschen nach Entfernung der Esmarch'schen Binde sofort, nach 1 bis 2 Sekunden, das Blut in die bisher leichenblasse Extremität ein, und eine lebhafte Hyperämie breitet sich rasch bis in die äußersten Spitzen aus. Bei Verstopfungen oder Verengerungen der Arterien dagegen geschieht das sehr viel langsamer oder überhaupt nur bis zu einer bestimmten Zone. Die Grenze der Rötung zeigt uns also an, wie weit die Zirkulation noch gut ist, und wir können danach die Stelle der Amputation wählen. Drei Fälle von Amputation, in denen die Freilegung der Arterien am Präparate die Übereinstimmung der Grenze der Hyperämie und Stelle des Gefäßverschlusses darlegte, zeigen die Wichtigkeit dieses neuen diagnostischen Behelfes. In seinem Versuche ließ M. die elastische Binde 5 Minuten liegen.

**Haeckel** (Stettin).

---

14) **O. Vulpius.** Fasciodese.

(Zentralblatt für chir. u. mech. Orthopädie Bd. I. Hft. 3.)

Um bei paralytischem Sprunggelenk die Resultate der Arthrodese dauernd zu gestalten, hat V. in letzter Zeit mit Erfolg die Fasciodese der drei vorderen Fußmuskeln hinzugefügt. Sein Verfahren ist technisch einfacher, wie die von Codivilla und Reiner geübte subperiostale beziehendlich transossäre Tenodese. Bei Anlegung des die drei Sehnen freilegenden Fascienlängsschnittes führt er den Schnitt derart, daß von der Fascie ein $^1/_2$ bis 1 cm breiter Streifen an der Crista tibiae stehen bleibt. An diesen Streifen werden die bis zur Mittelstellung des Fußes angezogenen Sehnen in der Nische hinten zwischen Fascie und Periost und Tibia fest vernäht. Die zu lang gewordenen zentralen Sehnenteile werden durch Faltung verkürzt. V. ist mit den bis $1^1/_2$ Jahre zurückliegenden Dauererfolgen zufrieden.

**Müller** (Dresden).

---

15) **Kirchner.** Die Epiphyse am proximalen Ende des Os metatarsale V nebst Bemerkungen zur Calcaneusepiphyse.

(Sonderabdruck der Anatom. Hefte Nr. 101. Wiesbaden, **J. F. Bergmann**, 1907.)

K. beschreibt in einer sehr eingehenden Abhandlung aus dem anatomischen Institut in Göttingen an der Hand von Präparaten und Röntgenbildern eine am proximalen Ende des fünften Metatarsale vorkommende Epiphyse, die im späteren Kindesalter auftritt und meist der plantaren Seite der Tuberositas aufsitzt, bisweilen aber auch die ganze Tuberositas umfaßt. Über ihre Häufigkeit läßt sich zurzeit noch kein bestimmtes Urteil abgeben; mit dem sogenannten Os Vesalinum hat sie nichts zu tun. Die Entwicklung dieser Epiphyse führt K. mit Wahrscheinlichkeit auf die beim Gehen stattfindende Belastung zurück, die ja auch an anderen Teilen des Fußwurzelskeletts (Calcaneusepiphyse, Capitula metatarsorum) deutlich einen formgestaltenden Einfluß zeigt. Für den Chirurgen dürfte die Kenntnis dieser Epiphyse insofern beachtenswert sein, als sie differentialdiagnostisch mit Frakturen in dieser Gegend in Betracht gezogen zu werden verdient.

**Deutschländer** (Hamburg).

---

## Kleinere Mitteilungen.

16) **F. Terrier et S. Mercadé.** Tétanos. Note à propos de deux cas d'insuccès du sérum antitétanique en injection préventive.

(Revue de chir. XXVII. ann. Nr. 1.)

Da sich die Ansichten über den Wert der prophylaktischen Einspritzungen von Tetanusantitoxin noch widersprechen, möchten Verff. durch Veröffentlichung zweier Fälle, in denen die Vorsichtsmaßregel nicht den gewünschten Erfolg hatte, zur Klärung der Sache beitragen. Der erste Pat., mit kompliziertem Knöchelbruche starb; beim zweiten trat erst etwa 87 Tage nach einem offenen Oberarmbruche Wundstarrkrampf ein, der protrahierten Verlauf nahm und bei Opium-Chloralbehandlung, unterstützt von Lumbalpunktionen, das eine Mal mit nachfolgender

Antitoxininjektion, genas. Verff. möchten daraus nur den Schluß ziehen, daß ihre prophylaktische Injektion von je 10 g unzureichend gewesen sei, und empfehlen, tetanusverdächtige Wunden erst gründlich mit Karbolspülung und Sauerstoffwasser zu reinigen, sorgfältig zu drainieren und bis in alle Winkelchen hinein mit trockenem Antitetanin auszupulvern; gleichzeitig werden 10—20 ccm flüssiges Serum injiziert, bei Verdacht auf Tetanus nach 8 Tagen nochmals. Inzwischen versäume man nicht, Wundsekret an Mäusen zu prüfen. **Christel** (Metz).

17) **W. Narbut.** Ein durch Lumbalpunktion geheilter Fall von Tetanie.

(Russki Wratsch 1907. Nr. 27.)

23 Jahre alter Soldat erkrankte ohne nachweisbare Ursache plötzlich an Tetanie und kam sofort ins Lazarett. Trotz verschiedener Mittel (Laxantia, Antinervina, Narkotika, Hydrotherapie) traten die Anfälle während der 1. Woche jeden 3., dann jeden 2. Tag auf. Am 12. Tage wurde die Lumbalpunktion ausgeführt. Druck sehr hoch, 500 mm, die Flüssigkeit sprang im Strahle hervor; es wurden 50 ccm entleert. Darauf trat nur noch einmal — nach 3 Tagen — ein leichter Anfall auf, dann Heilung. — Verf. schloß auf Erhöhung des Druckes im Rückenmarkskanal auf Grund folgender Symptome: Fallen der Herztätigkeit während einiger Anfälle, einseitige Myosis, Fehlen der Kniereflexe. Nach der Punktion wurde die Herztätigkeit sofort normal und das Allgemeinbefinden gut. Die entleerte Flüssigkeit war klar und steril. **Glückel** (Wel. Bubny, Poltawa).

18) **H. C. Baldwin** (Boston). Case of tumor of spinal cord correctly diagnosticated; operation; marked improvement.

(Publications of the Massachusetts general hospital, Boston Vol. I. Hft. 3.)

Bei einer 29jährigen Frau hatte sich seit ca. 1½ Jahren allmählich eine vollkommene Lähmung beider Beine sowie der Blase und des Mastdarmes mit Anästhesie bis etwas oberhalb des Nabels entwickelt. Bei der Laminektomie fand sich eine das Rückenmark komprimierende, bohnengroße Geschwulst in Höhe des 5. Halswirbels. Sie besaß eine Kapsel und wurde entfernt. Die mikroskopische Untersuchung ergab Fibrosarkom. Es trat sehr rasch Besserung der nervösen Symptome ein. **Erhard Schmidt** (Dresden).

19) **Keen and Funke.** Tumors of the carotid gland.

(Separatabdruck aus Journ. of the amer. med. assoc. Vol. XLVII. 1906.)

Eingehende Behandlung des Themas an der Hand des gesamten bisher publizierten Materials mit Reproduktion der makro- und mikroskopischen Abbildungen, soweit sie das Krankheitsbild besonders zu charakterisieren vermögen. Die bisherigen Erfahrungen stützen sich auf 27 im Leben und teilweise nach dem Tode untersuchte Pat. und auf zwei weitere bei Gelegenheit der Obduktion beobachtete Fälle.

Zu den ersteren gehört ein von K. operierter 56jähriger Mann, der 24 Stunden p. op. an Lungenödem starb; das durch die Operation gewonnene Präparat wurde von F. untersucht, die Sektion wurde verweigert.

Pat. hatte die Geschwulst ungefähr 1887 zuerst bemerkt; sie war ganz langsam gewachsen, ohne Schmerzen, Schluckbeschwerden, Atemnot oder andere Beschwerden zu verursachen. Die Operation war sehr schwer und wurde zunächst unter der Annahme begonnen, daß ein ektopischer Kropf vorliege. K. sah sich dann gezwungen, die Carotis externa und interna, dann auch die Carotis communis zu unterbinden und zu resezieren; der Eingriff war äußerst blutig und von langer Dauer, doch gelang es, die großen Nervenstämme zu schonen. Die Geschwulst war 8 cm lang, 5 cm dick und 100 g schwer, die Struktur war die eines Perithelioms. **W. v. Brunn** (Rostock).

20) **K. Schnurpfeil.** Über Spiralfrakturen.

(Časopis lékařů českých 1907. p. 376.)

Unter 230 röntgenisierten Fällen verschiedener Knochenbrüche fand S. 23 Spiralfrakturen, von denen 9 auf 29 Schienbein-, 7 auf 26 Oberschenkelbrüche, 6 auf

40 Brüche beider Unterschenkelknochen und 1 auf 22 Oberarmbrüche entfielen. Fast stets entstand die Spiralfraktur durch indirekte Gewalt, wobei dieselbe bei fixiertem peripheren Teil auf den zentralen Teil einwirkte; nur dreimal war der Mechanismus ein umgekehrter, und einmal entstand die Spiralfraktur durch direkte Gewalteinwirkung (Hufschlag). Der Tod erfolgte nur einmal infolge Vereiterung eines Hämatoms. Verlauf und Prognose waren von anderen Brüchen nicht wesentlich verschieden. **G. Mühlstein** (Prag).

21) **J. Moog.** Über die therapeutische Verwendung der Stauungshyperämie bei akuter Osteomyelitis.

Inaug.-Diss., Kiel, 1906.

M. gibt die Krankengeschichten von 13 Fällen von akuter Osteomyelitis, die nach der Bier'schen Stauungsmethode behandelt sind. Auch in dieser Kasuistik läßt sich eine wesentliche Besserung der Heilerfolge durch die Stauungsbehandlung nicht nachweisen. **Müller** (Dresden).

22) **Smoler.** Zur subperiostalen Diaphysenresektion bei Osteomyelitis der langen Röhrenknochen.

(Zeitschrift für Heilkunde 1907. Hft. 3.)

S., dem im Olmützer Krankenhaus ein reiches Osteomyelitismaterial zur Verfügung stand, berichtet über acht Fälle, in denen er mit gutem Erfolge die Diaphysen subperiostal resezierte. In zwei Fällen lag frische, in den sechs übrigen alte Osteomyelitis vor. In zwei Fällen war der Oberschenkel, in drei Fällen das Schienbein, in einem Falle das Wadenbein, in zwei Fällen Oberschenkel und Schienbein Sitz der Erkrankung. Von den Kranken stand einer im 1., sechs im 2. und einer im 4. Lebensdezennium. Eine ungenügende Regeneration des Knochens hat S., wie auch die Röntgenbilder und die Funktion erkennen ließen, in keinem Fall erlebt. Um dem neugebildeten Knochen die gewünschte Form und Richtung zu geben, hat S. bei seinen letzten Operationen unmittelbar nach der Resektion Aluminiumschienen versenkt, die als provisorische Prothesen dienten und infolge des Fremdkörperreizes die Knochenneubildung des Periosts erhöhten; die Wunde wurde darüber zum großen Teil offen gelassen. War genügender Knochen vorhanden, so wurde die Aluminiumprothese, meist in Stücken, wieder entfernt. Die Heilungsdauer nahm in den berichteten Fällen stets mehrere Monate, mitunter sogar ein halbes Jahr und darüber in Anspruch; in allen Fällen wurden indessen ausgezeichnete funktionelle Endresultate erzielt. Der günstige Verlauf der resezierten Fälle und besonders die rasche Wendung unmittelbar nach Ausführung der Resektion veranlassen den Verf., für eine häufigere Anwendung der Methode einzutreten, da dieselbe sichere Heilung verbürgt und die rasche Ausschaltung alles Kranken gewährleistet. **Deutschländer** (Hamburg).

23) **De Coulon.** Traitement de la tuberculose osseuse avec les injections focales de tuberculine Béranek.

(Revue méd. de la Suisse romande 1907. Nr. 6.)

Verf. hat seit 3 Jahren tuberkulöse Knochen- bzw. Gelenkerkrankungen mit Tuberkulin Béranek behandelt; er injiziert je nach Alter und Empfänglichkeit in den kranken Herd 1 cmm bis 1 ccm der Konzentration Béraneck A, bis eine ergiebige örtliche Reaktion eintritt; die Injektionen werden in der Regel zweimal in der Woche gemacht. Bei einem geschlossenen tuberkulösen Abszeß tritt nach 4—6 Stunden Schwellung ein, nach 24 Stunden ist der dicke Eiter bereits seröser, nach wiederholten Injektionen (etwa 10 Tage) serös, rötlich gefärbt und enthält in Suspension die käsigen, nekrotischen Auskleidungsmassen; nach einer Anzahl von Tagen oder Wochen heilt der Abszeß nach Etablierung einer serös sezernierenden Fistel aus.

Ist kein Abszeß vorhanden, so soll der Herd tunlichst durch ein Röntgenogramm festgestellt und in denselben injiziert werden; wünschenswert ist dabei die

Erzeugung eines Abszesses oder wenigstens einer stärkeren Schwellung; gelingt es nicht, den Herd festzustellen, so injiziere man in die geeignetste Partie; die kranken Glieder werden meistens immobilisiert, stärkere Kontrakturen vor Beginn der Behandlung allmählich redressiert.

Begleiterscheinungen sind: Kopfschmerzen, Übelkeiten, Tachykardie, Appetit- und Schlaflosigkeit, die Temperaturen, gewöhnlich 37,5—38°, können 40°, niemals mehr, erreichen.

In fortgeschrittenen Erkrankungsfällen — Lungen-, Nieren- u. a. Komplikationen — ist Vorsicht, event. Aussetzen der Behandlung nötig; üble Zufälle ernsterer Art sind nicht beobachtet worden.

Im ganzen sind bisher 50 Kranke behandelt worden, hiervon sind 39 zur Veröffentlichung geeignet; von diesen wurden 3 operiert, 2 Pat. starben; alle anderen sind, bis auf 2, bei denen noch eine Fistel mit seröser Sekretion besteht, geheilt = 80%.

(Wenn das Crux der Chirurgen durch das Tuberculinum Béraneck so leicht aus der Welt zu schaffen ist, so werden wir in eine neue Ära der Behandlung der chirurgischen Tuberkulose eintreten; bis dahin dürfte die Bestätigung dieser, wie Verf. selbst sagt, überraschenden Erfolge von anderer Seite interessieren. Ref.)

**Kronacher** (München).

24) **Cole and Meakins.** The treatment of gonorrhoeal arthritis by vaccines.

(Bull. of the Johns Hopkins hospital 1907. Juni—Juli.)

Unter ausführlicher Mitteilung von 15 Krankengeschichten berichten Verff. über ihre Erfolge mit Serumbehandlung der Arthritis gonorrhoica. Das Serum wurde nach der Wright'schen Methode aus 16—20 Stunden alten Blutagarkulturen der Gonokokken gewonnen und durch subkutane Injektion einverleibt. Die Einzelheiten des Verfahrens müssen im Original eingesehen werden.

Verff. wollen in Fällen, wo alle anderen Mittel, auch die Stauung, im Stiche gelassen hatten, offensichtliche Erfolge gesehen haben.

**W. v. Brunn** (Rostock).

25) **A. Mathies.** Zur Behandlung der Arthritis gonorrhoica.

Inaug.-Diss., Kiel, 1907.

M. berichtet über 18 in der Kieler Klinik behandelte gonorrhoische Gelenkaffektionen, von denen die letzten zehn nach den Prinzipien von Bier mit Stauung, Heißluftbädern und Massage behandelt wurden. Als Vorteile dieser Behandlung gegenüber der früheren, allgemein üblichen hebt Verf. die schmerzstillende Wirkung, die kürzere Dauer der Behandlungszeit, die bei weitem zahlreicheren vollständigen Heilungen und Besserungen und die Billigkeit und Einfachheit des Verfahrens hervor.

**Müller** (Dresden).

26) **Loening.** Über einen Fall von einseitigem kongenitalem Pectoralisdefekt bei einseitiger Amastie.

(Mitteilungen a. d. Grenzgebieten d. Medizin u. Chirurgie Bd XVII. Hft. 1 u. 2.)

Bei einem 18jährigen Manne fand sich an der linken Brust Defekt der Kostalportion des Pectoralis major, fehlten Pectoralis minor, Brustdrüse und Brustwarze; die linke Achselhöhle war weit weniger behaart als die rechte. Als möglicher Entstehungsgrund wird Druck eines Armes im Uterus angesehen.

**Haeckel** (Stettin).

27) **Bobbio.** Sarcoma sviluppato attorno ad un tragitto fistoloso da tubercolosi della scapola.

(Giorn. di R. accad. di med. di Torino 1906. Nr. 11 u. 12.)

20jähriger Mann. Fistulöse Schulterblatt-Tuberkulose seit 7 Jahren. Geschwulst um die Fistel seit 2 Monaten. Subperiostale Resektion des Schulterblattes bis

auf Cavitas glenoidalis und Proc. coracoideus. Tod an Metastasen. Spindelzellensarkom. **E. Pagenstecher** (Wiesbaden).

28) **Goyanes.** Un caso de resección de la vena subclavia con sutura circular de la misma.

(Revista de med. y cir. pract. de Madrid 1907. Nr. 979.)

29) **Derselbe.** Sobre la sutura lateral y circular de las venas.

(Ibid. 1907. Nr. 982.)

Mitteilung eines in volle Heilung ausgegangenen Falles von Resektion eines 12 mm langen Stückes der Vena subclavia dextra mit nachfolgender Naht des Gefäßes bei einer 48jährigen Frau, die wegen Karzinomrezidivs nach früherer Amputatio mammae zur Operation kam. **Stein** (Wiesbaden).

30) **Baer.** The operative treatment of subdeltoid bursitis.

(Bulletin of the Johns Hopkins hospital 1907. Juni—Juli.)

Bei akuter Bursitis subdeltoidea, gleichgültig welcher Ätiologie, ist Verf. für konservatives Verhalten. Sollte der Krankheitszustand aber Neigung zu längerer Dauer zeigen, so hat sich ihm die operative Freilegung und totale Exstirpation der Bursa in vier Fällen bestens bewährt, vor allem auch mit Bezug auf das funktionelle Resultat. Er führt einen Schnitt von 4 cm Länge mitten zwischen Proc. coracoideus und Acromion, entlang der Faserung des M. deltoideus. Die Topographie dieser Gegend wird durch eine große, sehr schöne Abbildung veranschaulicht; weitere Figuren zeigen Bilder von Pat. und Röntgenaufnahmen.

**W. v. Brunn** (Rostock).

31) **Keen.** Fracture of the greater tuberosity of the humerus with dislocation of the humerus into the axilla. On seventh day nailing of fragment.

(Annals of surgery 1907. Juni.)

Verrenkung des Oberarmes in die Achselhöhle und Abbruch des Tub. majus. Nach Reposition der Verrenkung zeigte sich, daß die abgesprengte Tuberositas durch keinen Verband an der Bruchstelle fixiert werden konnte; daher wurde sie durch den Schultermuskel freigelegt und durch zwei feine Nägel am Oberarmkopfe festgenagelt. Verf. glaubt, daß diese Annagelung bisher nur in alten, aber nicht in frischen Fällen gemacht sei. Die Heilung verlief glatt, das funktionelle Resultat ist wegen der Kürze der Zeit noch nicht abzusehen.

**Herhold** (Brandenburg).

32) **Viannay.** Les adénites brachialis profondes.

(Loire méd. 1907. Mai 15.)

V. berichtet über einen Fall von Erkrankung der tiefen, subaponeurotischen, entlang der A. brachialis in der Gefäßscheide gelegenen Lymphdrüsen. Die tuberkulös veränderten, erheblich vergrößerten und zum Teil mit der A. brachialis verwachsenen Drüsen fanden sich bei einem 3jährigen, an allgemeiner Tuberkulose verstorbenen Kinde an beiden Oberarmen.

Diese Lymphdrüsen sind nicht konstant, sie erkranken seltener wie die oberflächlichen Lymphdrüsen des Armes, gewöhnlich chronisch-tuberkulös; sie sind weniger verschieblich wie die supraaponeurotischen Drüsen, z. B. die supratrochlearen. Bei der Exstirpation oder Ausschabung ist zu berücksichtigen, daß sie oft mit den großen Gefäßen verwachsen sind. **Mohr** (Bielefeld).

33) **Babcock.** Transbrachial anastomosis.

(Journ. of the amer. med. assoc. 1907. Mai 25.)

Vorläufiger Bericht über die von ihm bei einem 5jährigen Knaben vorgenommene Operation. Der Knabe hatte nach Poliomyelitis anterior eine völlige Arm-

und Schulterlähmung mit Muskelatrophie, nur die Streckung der Hand und die Pronation waren restweise vorhanden. Die Operation bestand darin, daß vom rechten — gelähmten — Plexus brachialis die 6. Wurzel etwa mitten zwischen der Austrittsstelle und dem Schlüsselbeine der Länge nach soweit wie möglich distal, die 6. Wurzel des linken — gesunden — Plexus soweit wie möglich nach proximal gespalten und dann deren Enden dicht über dem Jugulum vereinigt wurden, nachdem die Nervenstämme durch stumpf gebohrte Kanäle zwischen den vorderen Halsmuskeln und der Luftröhre durchgezogen waren. Die Nahtstelle wurde durch Umnähen mit Fascie noch besonders geschützt. 3½ Monate nach der Operation war die ganze Ernährung des vorher atrophischen Armes sehr viel besser — außer der des Deltoideus und der Oberarmmuskeln —, die Finger konnten jetzt auch gestreckt werden, auch Abduktion und Adduktion waren, wenn auch in geringerem Maße, vorhanden, Supination war angedeutet. Das Hängen der Schulter war beseitigt, die Drehbewegungen in dem Schultergelenk, namentlich Innenrotation, waren sehr gut. Die rechte Hand wurde fleißig benutzt. Die Operation war 15 Monate nach Eintritt der Lähmung vorgenommen. Vom 8. Tage nach der Operation hatte keinerlei Nachbehandlung stattgefunden. **Trapp** (Bückeburg).

34) **Stirling.** Primary suture of the median nerve, subsequent transplantation of sciatic nerve of dog.

(Intercolonial med. journ. of Australasia 1907. März.)

Infolge einer schweren Maschinenverletzung mit großer Wunde dicht oberhalb des Ellbogens war der N. medianus auf mindestens 7—8 cm Länge zerstört worden. Die Enden wurden zunächst durch Catgutfäden einander möglichst genähert, es trat jedoch Eiterung ein. Nach Reinigung der Wunde wurde 6 Wochen später ein Stück vom N. ischiadicus eines Hundes zwischen die angefrischten Nervenenden gebracht und vernäht. 2 Monate später bestand noch vollständige Medianuslähmung, ¾ Jahr p. o. war die motorische Funktion jedoch fast völlig wiederhergestellt, die sensible dagegen nur unvollkommen. **Mohr** (Bielefeld).

35) **Jardini.** Tumore cistico del nervo cubitale.

(Arch. di ortopedia 1907. Nr. 2.)

Bei der 50jährigen Frau bestand seit kurzem eine chronische Arthritis des rechten Ellbogens mit Verdickung der Vorderarmenden, eine Parese und Atrophie der kleinen Handmuskeln und erhebliche Schmerzen in der Hand. Radiographisch keine Veränderung. Vor 32 Jahren war eine Verletzung des Ellbogens mit starker Schwellung erlitten worden. Der Ulnaris neben dem Olecranon, verdickt, wird von einer taubeneigroßen Cyste mit kolloidem Inhalt umwachsen, durch deren Lichtung er hindurchgeht, der einen dickeren Wand genähert. Mikroskopisch Bindegewebe, hier und da mit ausgebildeten Gefäßen und zellreicheren Stellen. J. faßt die Geschwulst als Ganglion auf. **E. Pagenstecher** (Wiesbaden).

36) **Lop.** Luxation du coude réduite 30 minutes après l'accident. Ablation d'un ostéome intraarticulaire 28 jours après.

(Gaz. des hôpitaux 1907. Nr. 34.)

4 Tage nach der Reposition wurde mit Massage und Übungen begonnen. Der Verlauf war ausgezeichnet, bis Pat. am 28. Tage plötzlich über Schmerzen im Gelenke klagte und den Arm nicht mehr bewegen konnte. In der Tat hatte man bei Flexion im Ellbogen die Empfindung eines starken Hindernisses an einer bestimmten Stelle.

In der Ellbeuge entwickelte sich nun sehr schnell unter heftigen Schmerzen eine kleine, harte Geschwulst. Jede Funktion des Gelenkes hörte auf. Die Diagnose Osteom bestätigte sich bei der Operation. Die Geschwulst saß an der Vorderseite des Humerusgelenkendes. In 2 Monaten war Pat. wieder arbeitsfähig.

**V. E. Mertens** (Breslau).

37) **P. Frangenheim.** Ostitis gummosa mit Spontanfraktur.
(Deutsche Zeitschrift für Chirurgie Bd. LXXXVIII. p. 127.)

Eine Mitteilung aus der Königsberger Klinik (Lexer), eine 29jährige kinderlos verheiratete Frau betreffend, mit Schmerzen im rechten Unterarme seit Jahren, einer Verdickung in dessen Mitte seit Monaten. Jodkaligebrauch erfolglos. Die Knochenanschwellung, längsoval und etwa hühnereigroß, nimmt die Mittelpartie des Radius ein, ist hart und druckempfindlich, die Rotationsbewegungen des Vorderarmes sind aufgehoben. Röntgen zeigt inmitten dieser Knochenauftreibung einen Radiusbruch. Die Knochenauftreibung wurde entfernt, und beschäftigt sich die Mitteilung weiterhin im wesentlichen mit der anatomischen Untersuchung derselben, während das klinische Operationsresultat nicht mitgeteilt wird. Bei der Exzision stieß man unter der Haut auf trockene, ockergelbe, bröcklige Massen, die dem Knochen auflagen; das Periost war von gelben Massen durchsetzt, auch im Markraume des durchsägten Resektionspräparates fanden sich ähnliche (gummöse) Massen, hier vom Farbentone des Stangenschwefels. Von der Corticalis sind Reste vorhanden, die Radiusbruchstücke nicht verschoben, nirgends Eiter oder Sequesterbildung. Die benachbarte Muskulatur war von breiten Septen unterbrochen, welche fibrösen Charakter zeigten, stellenweise auch wie Knorpel aussahen, hier und da sich knochenhart anfühlten. Dem entsprechend fanden sich in der Muskulatur große Inseln von hyalinem Knorpel, die nach enchondralem Typus und durch Metaplasie in Knochen übergeführt werden. Dagegen fehlte in den Präparaten durchweg Knochenneubildung nach periostalem Typus und direkte Verknöcherung des Bindegewebes, wie sie bei normaler Frakturheilung vorkommt.

**Meinhard Schmidt** (Cuxhaven).

38) **Ritschl** (Freiburg i. B.). Über Fingerbeugekontraktur infolge von traumatischer Strecksehnenspaltung.
(Münchener med. Wochenschrift 1907. Nr. 23.)

Die Verletzung war vor einigen Jahren dadurch entstanden, daß die Pat. bei einer Kahnfahrt plötzlich heftige Ruderbewegungen machen mußte, wobei sie einen Schmerz an der Streckseite des rechten kleinen Fingers verspürte; letzterer blieb in allmählich zunehmender Beugestellung des Grund- und Mittelgelenkes stehen. Aktive Streckung war erheblich behindert, die Beugung dagegen frei; bei aktiver Beugung des passiv gestreckten Fingers rutschte auf der radialen Seite des Capitulum metacarpi V die Strecksehne herab, um bei passiver Streckung wieder normale Lage einzunehmen. Bei der Operation fand sich die Strecksehne in Ausdehnung von ca. 3 cm in zwei gleiche Hälften gespalten, deren eine sich bei Beugebewegungen medialwärts nach dem 4. Finger hinüber, deren andere ulnarwärts sich verschob, so daß das Capitulum wie in einem Knopfloch erschien. — Naht der Sehnenteile führte zu Wiederherstellung der Funktion des Streckapparates.

**Kramer** (Glogau).

39) **H. Lossen.** Ein neuer Daumenbewegungsapparat.
(Archiv f. Orthopädie, Mechanotherapie u. Unfallheilkunde Bd. V. Hft. 2 u. 3.)

Der Daumenbewegungsapparat der Firma Rossel, Schwarz & Co. in Wiesbaden ist ein Pendelapparat, der gleichzeitig als Widerstandsapparat gebaut ist. Die Konstruktion dieses Apparates, die nicht ganz einfach ist, ist aus dem Originale zu ersehen.

**Hartmann** (Kassel).

40) **M. Hofmann.** Pathologische Luxation einer Beckenhälfte nach Zerstörung der Articulatio sacroiliaca durch eine Karzinommetastase.
(Beiträge zur klin. Chirurgie Bd. LIII. p. 201.)

Eine Frau mit einem Mammakarzinom erkrankte mit Schmerzen in der linken Kreuzbeingegend, die zunächst als Ischias gedeutet worden waren und allmählich bis zur völligen Gehunfähigkeit geführt hatten. Beim Eintritt in die Grazer Klinik bestand eine ausgesprochene Schmerzhaftigkeit im Bereiche des N. ischia-

dicus, fast völlige Gehunmöglichkeit, ausgesprochene Beweglichkeit beider Beckenhälften gegeneinander, Hochstand der einen Hälfte von 2 cm, die sich durch Zug am Bein ausgleichen ließ, eine Lockerung der Symphysis ossium pubis mit stufenförmigem Absatz. Das Röntgenbild zeigte eine ausgedehnte Zerstörung der Synchondrosis sacroiliaca sin. und der angrenzenden Knochenpartien, offenbar durch eine Karzinommetastase. Die Lockerung der Schamfuge war dadurch zustande gekommen, daß Pat. nach eingetretener Zerstörung der hinteren Synchondrose noch längere Zeit Gehversuche gemacht hatte.

Der seltene Fall hat insofern Interesse, als Malgaigne das Vorkommen pathologischer Beckenverrenkungen bezweifelt und bisher in der Literatur kein analoger Fall bekannt zu sein scheint. **Reich** (Tübingen).

41) **M. M. Kusnetzow.** Über eine eigenartige Veränderung des Musculus glutaeus magnus, die sich in spontanem, von einem besonderen charakteristischen Geräusch begleitetem Gleiten seiner vorderen Fasern über den Trochanter major ausdrückt (hanche à ressort).

(Russki Wratsch 1907. Nr. 20.)

K. sah unlängst zwei Rekruten mit diesem bisher nur von Perrin, Ferraton und Bayer beschriebenen Leiden. Beim ersten Pat. entstand das Geräusch im Stehen bei Kontraktion des Muskels und Beugen der betreffenden (linken) Beckenhälfte; die aufgelegte Hand fühlte deutlich das Hinübergleiten der Sehne über den Trochanter. Liegend konnte Pat. das nicht hervorrufen. Beim zweiten Pat. entstand das eigenartige trockene Krachen ebenfalls im Stehen bei Kontraktion des Muskels; man konnte das Hinübergleiten der Sehne deutlich beobachten; Andrücken der Finger gegen den vorderen Rand des Muskels und dadurch Erschwerung des Hinübergleitens verstärkte das Krachen. Pat. war vor 6 Jahren vom Dachraume gestürzt und mit der linken (kranken) Hüfte auf den Boden geschlagen. K. erklärt sich die Entstehung durch Blutung unter die Sehne und nachfolgende Auflockerung derselben, schließt sich also der Auffassung Bayer's an. — Beide Pat. wurden zum Dienst untauglich befunden. — 3 Bilder (2 recht undeutlich). **E. Gückel** (Wel. Bubny, Poltawa).

42) **Hartmann.** Die Frakturen und Distorsionen der unteren Extremität unter Berücksichtigung ihrer wirtschaftlichen Bedeutung.

Inaug.-Diss., Kiel, **Schmidt & Klaunig,** 1907.

Verf. beschäftigt sich mit der Nachuntersuchung der Frakturen und Distorsionen der unteren Extremität, die in den Jahren 1899/1900 und 1900/1901 in der Kieler chirurgischen Klinik zur Behandlung kamen. Er gibt zunächst die Befunde wieder, wie sie nach Ablauf von 5 bzw. 6 Jahren zur Beobachtung kamen und erörtert sodann eingehend an der Hand von Tabellen die vom Versicherungsstandpunkt interessanten Fragen des Rentenbezuges, der Heilungskosten, der Behinderung der Erwerbsfähigkeit usw. Von 97 Pat. des Jahrganges 1899/1900 konnten 44, von 119 Pat. des Jahrganges 1900/1901 68 nachuntersucht werden. Bemerkenswert ist, daß die Kategorie der jugendlichen Verletzten unter 20 Jahren eine auffallend günstige Heilung der Frakturen aufwies. Naturgemäß zeigten die schwereren Verletzungen auch stärkere Funktionsstörungen und bedingten auch größere Kostenaufwendungen. Daß die nicht versicherten Verletzten im allgemeinen weniger Kosten verursachten, führt H. darauf zurück, daß bei diesen das Trauma weniger schwer war als bei den Versicherten. H. hält das bei der Arbeit erlittene Trauma für durchweg schwerer als das nicht bei der Arbeit erworbene. Die Arbeit des Verf.s verdient insofern Beachtung, daß nicht bloß rentenberechtigte Personen Gegenstand der Nachuntersuchung waren, sondern das bunte Material einer Universitätsklinik, das sich aus Kindern, nicht gegen Unfall versicherten Erwachsenen und Versicherten zusammensetzte.

**Deutschländer** (Hamburg).

43) **Arnolds.** Traumatische Epiphysenlösung am unteren Femurende.

(Deutsche med. Wochenschrift 1907. Nr. 27.)

Die Epiphyse hatte sich um 90° um die Querachse nach hinten gedreht, und die Diaphyse war in die Kniekehle disloziert. In dem ersten Falle, der sofort in Behandlung kam, gelang in Narkose die Reposition durch Längszug und Druck auf die Epiphyse von hinten nach vorn. Der zweite Fall kam erst 5 Wochen nach dem Unfall, als schon starke Callusmassen die Bruchstücke in fehlerhafter Stellung fixierten, in Behandlung. Operationsschnitt an der Außenseite, Abmeißelung der Callusmassen. Danach ließen sich die Bruchstücke nur bei rechtwinklig gebeugtem Knie (wegen der inzwischen eingetretenen Kapselschrumpfung) und Resektion von $1^1/_2$ cm der Diaphyse in richtige Berührung bringen. Gipsverband. Nach 14 Tagen wurde die Beugung langsam vermindert und schließlich lange extendiert. Völlige Heilung. auch der Lähmung. **Borchard** (Posen).

44) **Winkelmann.** Über subpatellare Lipome.

Inaug.-Diss., Kiel, **Fiencke**, 1906.

Bei einem 29jährigen Landmann entwickelte sich im Anschluß an ein wiederholtes Trauma eine schleichende hyperplastische Entzündung des Fettgewebes des linken Kniegelenkes, die sich in einem leichten Erguß und in einer geringen Schwellung des Gelenkes, namentlich am Ligamentum patellare inferius, äußerte und mit erheblichen Beschwerden einherging; das Kniegelenk stand in leichter Beugekontrakturstellung. Da trotz konsequenter und monatelanger konservativer Behandlung eine Besserung des Zustandes nicht eintrat, so wurde die Arthrotomie (bogenförmiger Schnitt am Innenrande der Patella) ausgeführt. Hierbei zeigte sich, daß es sich um eine entzündliche Hyperplasie des Fettgewebes unter der Kniescheibe handelte; die exstirpierten Synovialzotten waren von der Größe einer Daumenphalanx und fühlten sich derber als normales Fettgewebe an. Die mikroskopische Untersuchung ergab dieselben Befunde, wie sie bereits vor einiger Zeit von Hoffa beschrieben worden sind. Pat. wurde durch die Operation vollkommen beschwerdefrei. Im Anschluß hieran werden noch zwei analoge Fälle der Kieler Klinik mitgeteilt, in denen gleichfalls auf operativem Wege Heilung erzielt wurde.

**Deutschländer** (Hamburg).

45) **E. Lexer.** Gelenkchondrome.

(Deutsche Zeitschrift für Chirurgie Bd. LXXXVIII. p. 311.)

L. beobachtete bei einem 27jährigen Russen eine mächtige Entartung der Synovialis im Kniegelenke, bestehend in blumenkohlartigen Wucherungen von Chondromgewebe. Die Erkrankung war binnen 6 Jahren allmählich unter Schmerzen, Knieverdickung mit Flüssigkeitserguß und Versteifung vor sich gegangen, außerdem bestand Lungenphthise mit sehr schlechtem Allgemeinzustande. Die operative Behandlung bestand in einer extrakapsulären Knieresektion, bei der, da die Erkrankung im vorderen Gelenkrecessus hoch hinauf ging, ein 11 cm langes Stück Femur und die Tibia unterhalb ihrer Tuberositas fortgenommen werden mußte. Auch mußte fast die ganze umliegende Muskulatur, in welche die Geschwulstbildung hineingewuchert war, mitgenommen werden, so daß schließlich eine 17 cm lange Verkürzung und in der Kniekehle nur eine die Gefäße enthaltende Hautbrücke vorlag. Mit den Gefäßen waren die Geschwülste fest verwachsen, und hatte die Vene eine 3 mm lange Verletzung davongetragen, die durch Naht geschlossen wurde. Zum plastischen Knochenersatz wurde ein sterilisierter Leichenknochen (Ulna) eingepflanzt, der zunächst primär einheilte, dann aber zu Eiterung führte und nach etlichen Wochen entfernt werden mußte. Indes hatte er starke Callusbildung vermittelt, die rasch zur festen Vereinigung führte.

L. gibt das interessante Röntgenogramm seines Falles und das farbige Bild des Resektionspräparates in natürlicher Größe. Mikroskopisch handelt es sich um ein Chondrom mit reichlicher Verkalkung und Verknöcherung. Die Knorpelwucherungen gehen überall von der Synovialis aus, sind aber durch Kapsel und Muskeln auch in den Gelenkknorpel und in den Knochen vorgedrungen. — Das

Leiden ist sehr selten, und sind bislang erst zwei gleiche Fälle von Reichel und Riedel publiziert, die L. mitteilt. Da der Reichel'sche Fall dem von L. sehr ähnlich ist, gelang es in diesem die richtige Diagnose schon vor der Operation vermutungsweise zu stellen. Für die Ätiologie des Leidens weist L. auf die nahe Verwandtschaft zwischen Synovialiszellen und Knorpelzellen hin und hebt hervor, daß entwicklungsgeschichtlich die Synovialis aus dem Mesenchymgewebe hervorgeht. Er nimmt an, daß es durch Fehler der Mesenchymdifferenzierung bei der Gelenkbildung zu Knorpelversprengungen kommt, die den Grund zur Chondrombildung liefern. **Meinhard Schmidt** (Cuxhaven).

46) **Rauenbusch.** Therapeutische Sauerstoffeinblasungen in das Kniegelenk.

(Berliner klin. Wochenschrift 1907. Nr. 13.)

Bei Anwendung der Sauerstoffeinblasungen in das Kniegelenk zwecks röntgenographischer Darstellung machte Verf. die Beobachtung, daß an chronischen Entzündungen leidende Pat. ein erhebliches Nachlassen der Schmerzen konstatierten; er nahm deshalb bei chronischer Arthritis und Arthritis deformans in therapeutischer Absicht Sauerstoffeinblasungen vor. Die Erfahrungen waren ohne Ausnahme günstig, selbst bei schweren Fällen. Die Behandlung geschah ambulant. Die Pausen zwischen den einzelnen Injektionen betrugen meist 1—3 Wochen. Auch bei einigen Fällen von Synovialtuberkulose wurde das Verfahren nach Entleerung des Ergusses zur Anwendung gebracht. Die Schmerzen schwanden auch in diesen Fällen meist schnell, der Erguß verkleinert sich resp. blieb aus. Es bleibt abzuwarten, ob sich eine wirkliche Dauerheilung erzielen läßt, doch glaubt R. eine Nachprüfung raten zu können. **Langemak** (Erfurt).

47) **Rugh.** Report of a case of haemophilic knee joint operation; recovery under the use of thyroid extract.

(Annals of surgery 1907. Mai.)

Ein 22jähriger Mann, der früher an Nasenblutungen und erheblichen Blutungen gelegentlich zufälliger Zungenbisse gelitten hatte, erkrankte an einer Anschwellung des linken Knies nach Fall. Dieselbe ging nach einigen Wochen zurück, seit dieser Zeit traten jedoch in Intervallen Anschwellungen des Knies auf, bis schließlich eine dauernde Umfangsvergrößerung zurückblieb. Da die Krankheit für tuberkulös gehalten wurde, eröffnet man nach anderen vergeblichen Heilungsresultaten das Gelenk. Die ganze Synovialis hatte ein schokoladefarbenes Aussehen, die Zotten waren verdickt, die Lig. alaria hypertrophisch. Die verdickten Teile werden exzidiert und dann das Gelenk bis auf eine Öffnung für das Drain durch Nähte geschlossen. In der folgenden Zeit trat beim Verbandwechsel jedesmal eine Blutung ein, die besonders stark wurde, als man das Drainrohr entfernte. Der Kranke litt so sehr unter Schmerzen trotz Eispackung und Druckverband, daß zu narkotischen Mitteln gegriffen werden mußte. Als die Hautnähte entfernt wurden, trat bereits beim Durchschneiden derselben eine so heftige Blutung ein, daß Umstechungen notwendig wurden. Gelatine und Adrenalin innerlich hatten keinen Erfolg, dieser trat erst ein, als täglich 3mal 5 g Schilddrüsenextrakt gegeben wurde. Das Knie heilte unter dieser Behandlung völlig aus, so daß der Kranke wieder gut gehen lernte. **Herhold** (Brandenburg).

48) **F. Kudlek.** Beitrag zur Pathologie und Physiologie der Patella.

(Deutsche Zeitschrift für Chirurgie Bd. LXXXVIII. p. 138.)

Eine Beobachtung aus dem Augusta-Hospital in Köln (Prof. Tilmann), betreffend einen 25jährigen Mann, dem die an zentralem Riesenzellensarkom erkrankte Kniescheibe ohne jede funktionelle Schädigung des Kniegelenkes exstirpiert und der ca. 2 Jahre nach der Operation rezidivfrei geblieben ist. Pat. hatte schmerzhafte Kniebeschwerden, seitdem er vor $1^1/_2$ Jahren eine Kniequetschung erlitten hatte, und noch mehr, nachdem er vor 1 Jahr und zuletzt vor 14 Tagen auf das

Knie gestürzt war. Die Kniescheibe zeigte sich verdickt und vorgetrieben, auf ihrer Vorderfläche war Pergamentknittern fühlbar, und im Röntgenbilde zeigte sich bei querer Durchleuchtung in ihrem unteren Teil eine verdunkelte Partie. Die Operation fand mittels Vertikalschnitt statt, von dem aus sämtliche Sehnenbündel scharf vom Knochen abgetrennt werden konnten, um nachher sorgfältig durch versenkte Nähte wieder zusammengelegt zu werden. Glatte Heilung, nach 5wöchiger Bettruhe Beginn mit den gymnastischen Übungen, die rasch zu dem tadellosen Resultate führten. Am Operationspräparate zeigte sich nur vorn eine die Corticalis durchsetzende Erweichung durch die Neubildung, die übrigens nur das Mark einnahm.

Dem Berichtsfalle sind, sowohl was die Sarkomerkrankung als auch was die isolierte Totalexstirpation der Kniescheibe betrifft, nur wenig Parallelfälle zur Seite zu stellen. Kniescheibensarkome fand K. nur noch in zwei anderen Fällen (von Wilks und Creite), Exstirpationen des Knochens wegen Caries oder Ulzeration 3, wobei in einem Falle von Knode wie in K.'s Fall die Kniegelenksfunktion völlig normal wurde. Diese guten Resultate und die Tatsache, daß die Individuen mit angeborenem Kniescheibenmangel völlig normal arbeitende Knie besitzen, erweisen, daß der Mangel der Kniescheibe in keiner Weise für den Mechanismus des Kniegelenkes unentbehrlich ist, und müssen dazu auffordern, von der Kniescheibenexzision unter Anwendung richtiger Operationstechnik häufigeren praktischen Gebrauch zu machen, als bisher üblich. Insbesondere rät K. die Kniescheibe dann zu exstirpieren, wenn sie durch Verwachsung mit ihrer Unterlage die Kniebeweglichkeit stört (gonorrhoische Gonitis) und bei isolierter Tuberkulose derselben.

Beigaben zur Arbeit sind Röntgeno- und Photogramme des Pat., sowie ein Literaturverzeichnis von 8 Nummern. **Meinhard Schmidt** (Cuxhaven).

49) **Barnabai.** Sopra un caso di refrattura della rotula.

(Policlinico Ser. chir. 1907. Nr. 5.)

50jährige Frau, Querbruch der Kniescheibe 5 mm über dem unteren Rande. Seidennähte durch Periost und Sehne. Nach vollendeter Heilung am 21. Tage reißt etwas oberhalb der ersten Frakturlinie der Knochen bei einer stärkeren Flexionsbewegung durch. **E. Pagenstecher** (Wiesbaden).

50) **J. Cranwell.** Contribution à l'étude du traitement de l'anévrisme artério-veineuse.

(Revue de chir. XXVI. année. Nr. 12.)

Die ideale Behandlung der Aneurysmata arterio-venosa durch seitliche oder quere Naht wird nur in seltenen Fällen ausführbar sein. Mit vorgefaßtem Operationsplan wird man sie kaum operieren können. Bei kleineren Arterien wie Radialis würde überhaupt keine andere Methode als die vierfache Unterbindung in Frage kommen. Zur Stütze dieser Betrachtungen bringt Verf. zwei Mitteilungen über ein Aneurysma arterio-venosum der Poplitea, das bei sehr schmaler Verbindung wohl die seitliche Unterbindung, nicht aber die Naht gestattet, und eine solche der Carotis und Jugularis mit intermediärer Sackbildung nach Schußverletzung. Hier sah C. sich genötigt, die beiden Gefäße doppelt zu unterbinden und die Vene zu resezieren. Die Heilung war in beiden Fällen eine vollkommene.

**Christel** (Metz).

51) **F. B. Golley.** Report of a case of dislocation of the upper and of the fibula.

(Amer. journ. of surg. 1907. Juni.)

Ein 180 Pfund schwerer Mann glitt auf der Straße aus und saß nach mehrfachen krampfhaften und Drehbewegungen schließlich auf seinem linken Beine; zugleich hörte er etwas schnappen. Es fand sich das Fibulaköpfchen nach außen und vorn verrenkt. Ein Gipsverband brachte die Verletzung nach Reposition in 3 Wochen zur Heilung.

Es sind nach G. bisher nur etwa 25 ähnliche Fälle beschrieben, er selbst hat in einer 25jährigen Frakturenpraxis nur einmal eine partielle Verrenkung des Fibulaköpfchens gesehen. **Goebel** (Breslau).

52) **Hopfengärtner.** Zur Entstehung von Wadenbeinbrüchen.
(Deutsche militärärztl. Zeitschrift 1907. Hft. 3.)

H. beobachtete in der Zeit vom Oktober bis Dezember 1905 18 Wadenbeinbrüche im Garnisonlazarett Stuttgart. Alle Leute waren Infanteristen und alle standen im 1. Dienstjahre. 11 von ihnen gaben an, daß sie beim Sprunge vom Querbaum usw. falsch auf die Füße niedergekommen seien, die übrigen beschuldigten schnelles Laufen als Ursache, ohne aber etwas Bestimmtes angeben zu können.

Krepitation war nur in einem Falle vorhanden, stets aber eine lokalisierte Druckempfindlichkeit und eine Anschwellung entlang dem Wadenbeine. Das Röntgenbild ergab in 11 Fällen zunächst ein negatives Resultat, später war ein Callus sichtbar. 10mal war das linke, 6mal das rechte, 1mal waren beide Wadenbeine betroffen, der Bruch saß stets vierfingerbreit oberhalb des Knöchels. In den 11 Fällen von falschem Sprunge nimmt H. eine forcierte Supination, in den übrigen durch Laufen entstandenen Fällen eine Spontanfraktur an. Der Muskelermüdung bei den noch nicht trainierten Leuten wird eine Miteinwirkung zugeschrieben. Auch von 26 aus früheren Jahren stammenden Wadenbeinbrüchen entfielen 18 auf Leute des 1. Dienstjahres. **Herhold** (Brandenburg).

53) **Bobbio.** Innesto del perone sulla tibia.
(Accad. di Torino 1907. Nr. 1 u. 2.)

10jähriges Kind. Totale Nekrose der Tibiadiaphyse wegen Osteomyelitis. Einpflanzung zuerst des oberen, dann, nach 1 Jahre, des unteren Endes der Fibula in die Tibiaepiphysen. Die Fibula ist einige Monate nach der zweiten Operation doppelt so dick als auf der anderen Seite. **E. Pagenstecher** (Wiesbaden).

54) **M. Blumenthal.** Ein Fall von angeborenem Fibuladefekt (Volkmann'scher Sprunggelenkmißbildung) mit Metatarsus varus acquisitus.
(Berliner klin. Wochenschrift 1907. Nr. 16.)

Diese Form der Mißbildung wird dadurch charakterisiert, daß der Fuß normal entwickelt ist und keine Zehendefekte aufweist. Die gewöhnlichen Charakteristika der Fibuladefekte sind außer den Defekten der lateralen Zehenglieder Verkürzungen und Verdickungen der Tibia, oftmals Knickungen derselben nach vorn mit häufiger Hautnarbenbildung über der Knickstelle. Der Defekt der Fibula ist entweder total, oder es fehlt die obere oder die mittlere oder die untere Partie. In dem beschriebenen Falle war ein Fibularest von $6^1/_2$ cm vorhanden, den B. für das untere Ende der Fibula anspricht. Die Ätiologie der Fibuladefekte findet durch diesen Fall keine Förderung. **Langemak** (Erfurt).

55) **Buri.** Reperto radiografico in un caso di aneurisma della tibiale posteriore dextra.
(Arch. di ortopedia 1907. Nr. 2.)

Das Aneurysma entwickelte sich 3 Jahre nach einem Messerstich. Auf dem Röntgenbilde befand sich im Zwischenknochenraum ein spindelförmiger Schatten. Die Intaktheit der Knochenschatten zeigte, daß die pulsierende Geschwulst, die man fühlte, keine Neubildung, sondern nur ein Aneurysma sei.
**E. Pagenstecher** (Wiesbaden).

56) **Custodis.** Zwei Amputationsstümpfe mit plastischer Fußbildung.
(Beiträge zur klin. Chirurgie Bd. LIII. p. 194.)

Im 2. Bande der Bruns'schen Beiträge hat Ritschl eine doppelseitige Unterschenkelamputation mit osteoplastischer Fußbildung nach Bier beschrieben.

Der Pat. konnte bis zu seinem Tode recht gut mit zwei Pirogoff-Stiefeln direkt gehen, ohne jemals Geschwüre usw. bekommen zu haben. Durch Zufall gelangte die Freiburger Klinik in den Besitz der beiden seltenen Knochenpräparate. Beiderseits war der künstliche Fuß in leicht adduzierter Stellung fest angeheilt, links rechtwinklig, rechts in leichter Spitzfußstellung und mit bajonettförmiger Verschiebung nach der Fibularseite. An beiden Stumpfenden hatten sich ziemlich massige Exostosen gebildet, und zwar gerade an den Stellen, die den stärksten Druck auszuhalten hatten. Auf dem Durchschnitt zeigten beide Schenkel der Präparate eine gut erhaltene Markhöhle und mäßig verdickte Rindenschicht.

**Reich** (Tübingen).

57) **P. Delbet.** Désarticulations temporaires du pied.

(Bull. et mém. de la soc. de chir. de Paris T. XXXII. p. 521.)

D. behandelt schon seit Jahren die tuberkulösen Fisteln und Abszesse der Fußwurzel und des Mittelfußes mit breiter Eröffnung auch der plantaren Herde vom Fußrücken her durch Desartikulation im Chopart- und Lisfranc-Gelenke. Nach peinlicher Entfernung alles kranken Gewebes an Knochen und Sehnenscheiden, unter sorgfältiger Schonung der Sehnen selbst, reponiert er die Knochen und näht die Wunden. Funktion und Dauerresultate sollen vorzüglich sein. An einem 41jährigen Pat., der an tuberkulöser Erkrankung im 3. und 4. Tarsometatarsalgelenke gelitten hatte, demonstriert er die Operationsmethode und ihre Resultate.

**Thümer** (Chemnitz).

58) **Revenstorf.** Über die Transformation der Calcaneusarchitektur.

(Archiv für Entwicklungsmechanik Bd. XXIII. Hft. 3.)

Die Grundlage der recht bemerkenswerten Untersuchungen des Verf.s bilden zwei Fälle, denen von Lauenstein vor 11, bzw. vor 22 Jahren der Talus exstirpiert worden war. R. konnte hierbei ganz gesetzmäßige Umwandlungsvorgänge in der Spongiosastruktur des Fersenbeines feststellen, die im wesentlichen in einer Atrophie, Hypertrophie und Richtungsänderung vorhandener Liniensysteme, im Auftreten neuer Bälkchengruppen und in einer Formation neugebildeten Knochengewebes bestehen. Letzteres füllt die Knochenhöhlen aus und wandelt sich in ein grobmaschiges Balkensystem um, das jedoch dem Gesetze der orthogonalen Bälkchenkreuzung nicht folgt. Interessant ist es, daß die durch die Talusexstirpation bedingte Beinverkürzung im Laufe der Zeit durch Veränderungen des Calcaneus und anderer Knochen z. T. ausgeglichen wird. Die Stellung des Calcaneus wird eine steilere; der Winkel, den die Längsachse des Fersenbeines mit der Längsachse des Vorfußes bildet, nähert sich etwas mehr dem rechten; dadurch wird das Fußgewölbe höher, und die Verkürzung des Unterschenkels erscheint weniger groß. Außerdem tritt auch eine direkte Höhenzunahme des Calcaneus selbst und ein vermehrtes Wachstum desjenigen Teiles des Fersenbeines ein, das die Tibia trägt, während der Teil, der mit dem Cuboid artikuliert, atrophiert. Die Tibiaepiphyse erhält eine breitere Basis. Ferner lassen die Fälle des Verf.s einen engen Zusammenhang der bogenförmigen Liniensysteme mit der Inanspruchnahme des Knochens auf Zugfestigkeit seitens der Muskulatur erkennen: so ist eine deutliche Atrophie der Knochenbälkchen infolge Funktionsunfähigkeit der Waden- und Plantarmuskulatur nachweisbar. — Die Mitteilungen R.'s liefern einen wertvollen Beitrag zur Wolff'schen Lehre von der funktionellen Knochengestalt und bilden eine Ergänzung der Untersuchungen von Stich und Haglund. Ref. muß es sich leider versagen, auf die Einzelheiten näher einzugehen, die auch nur an der Hand der beigefügten Textabbildungen und Röntgenphotographien recht verständlich werden, und muß aus diesem Grunde auf das sehr lesenswerte Original verweisen.

**Deutschländer** (Hamburg).

59) **Haglund.** Über Fraktur des Epiphysenkerns des Calcaneus, nebst allgemeinen Bemerkungen über einige ähnliche juvenile Knochenkernverletzungen.

(v. Langenbeck's Archiv Bd. LXXXII. Hft. 3.)

H. beschreibt zwei Fälle von Verletzungen des Calcaneusepiphysenkerns an der Haftstelle der Achillessehne und gibt Abbildungen der Röntgenogramme. Trotz des traumatischen Ursprunges solcher Verletzungen können die Pat. oft einen bestimmten Anlaß nicht angeben. Wahrscheinlich ist Springen die häufigste Ursache der Fraktur, die wohl meist intrachondral geschieht, ohne daß das Perichondrium bzw. Periost mitverletzt wird, so daß auch keine große Schmerzhaftigkeit von vornherein zu erwarten steht. Oft schließen sich an den Epiphysenbruch Knochenveränderungen an, die zu Verwechslungen mit einer Knochenkrankheit führen können. Die Beschwerden pflegen lange anzuhalten, schwinden schließlich aber doch ganz. Für die Behandlung kommt möglichste Ruhigstellung der Bruchstelle in Betracht durch Bettruhe, Heftpflasterstreifen, hohe Absätze usw. Ähnliche Verletzungen finden sich an dem Os naviculare und an der Tuberositas tibiae. **E. Siegel** (Frankfurt a. M.).

60) **A. K. Janowski.** Zur Frage von der Calcaneodynie, verursacht durch Hypertrophie des Processus tuberis calcanei.

(Russki Wratsch 1907. Nr. 15.)

Den bisher veröffentlichten 9 Fällen (Ebbinghaus 2, Ewald 1 und Baer 6) reiht J. 12 weitere an, die er während eines Jahres sah. 23 Röntgenbilder zeigen die Befunde. 9 Fälle gehören zur Gruppe der reinen Calcaneodynie; 2 davon wurden mit Erfolg operiert; betreffs der Operation gibt J. den Rat, mit dem Knochenvorsprung auch das ihn bedeckende Periost, sowie etwa vorhandene Schleimbeutel zu entfernen, da in seinem Falle, wo das nicht getan wurde, nach 10 Monaten eine neue Verdickung entstand. Die übrigen Pat. begnügten sich mit einer Schuheinlage. — In 2 Fällen handelte es sich um Plattfuß, begleitet durch Hypertrophie des Fortsatzes; im letzten — 12. Fall — zeigte das Röntgenbild ein Stück einer Nähnadel neben einer gut ausgebildeten Hypertrophie des Processus. — Für die Operation empfiehlt J. — wie auch Ebbinghaus — einen Schnitt am medianen Fußrande. **E. Glückel** (Wel. Bubny, Poltawa).

61) **Schlagintweit.** Über subkutane Luxationen des Talus mit besonderer Berücksichtigung der blutigen Repositionsmethode.

(Deutsche Zeitschrift für Chirurgie Bd. LXXXVIII. p. 101.)

Bericht über vier Fälle von Talusverrenkung, die im Krankenhause Hamburg-St. Georg beobachtet wurden, unter Beigabe von Röntgenogrammen. 2mal gelang die Reposition unblutig, 2mal erst nach Anlegung eines Schnittes. Verlauf der Fälle günstig bis auf einen der blutig reponierten, in dem nach 6 Wochen von einer kleinen Hautnekrose aus sich Erysipel mit Fußgelenkvereiterung entwickelte, so daß schließlich doch noch der Talus exstirpiert werden mußte. Immerhin hat sich die blutige Talusreposition gut bewährt, und es hat sich gezeigt, daß nicht immer gleich zur primären Entfernung des Knochens zu schreiten ist, sowie daß der Talus auch bei starken Lageveränderungen noch ausreichende Blutzufuhr behält. **Meinhard Schmidt** (Cuxhaven).

62) **E. Papendieck.** 21 Fälle von Resektion des Fußgelenkes.

Diss., Kiel, 1906.

Die Resultate der Helferich'schen Klinik der letzten 10 Jahre. 2 Todesfälle (9,5%), 12 geheilt entlassen, 7 in Heilung. Definitives Resultat: Von 19 Fällen 2 nicht erreichbar, 13 dauernd geheilt — 8 ohne Schienenstiefel und Stock, 5 mit Schienenstiefel. Die Indikation zur totalen Resektion war von 21 Fällen 17mal Tuberkulose, von denen 11 Fälle gute Resultate lieferten, trotzdem die Resektion nicht etwa sofort nach Ausbruch der Erkrankung ausgeführt wurde, sondern nach

dem die konservative Behandlung versagt hatte — 2½ Monate bis 6 Jahre. Hervorzuheben ist, daß 25% mit Stauung, aber ohne Erfolg, behandelt waren.

**Coste** (Breslau).

63) **Baumgartner et Huguier.** Note sur les luxations sous-astragaliennes.

(Bull. et mèm. de la soc. anat. de Paris 1906. Nr. 8.)

Zwei veraltete Verrenkungen des Fußes sub talo, die durch Talusexstirpation in befriedigender Weise geheilt wurden, gaben Veranlassung zu Experimenten an der Leiche, um den Verletzungsmechanismus näher kennen zu lernen. Diese Verletzung kommt durch eine reine Adduktion des Fußes zustande, die ihn rechtwinklig zum Beine stellt. **Neugebauer** (Mährisch-Ostrau).

64) **Metta.** In difesa del metodo di Phelps.

(Arch. di ortopedia 1907. Nr. 2.)

M. ist Anhänger der Phelps'schen Operation, die er bei 608 Klumpfüßen 47mal gemacht hat. Er beschreibt die Technik genauer, wobei er besonders hervorhebt, daß man nur so viel an Weichteilen durchschneiden solle, als zur Redresierung des Fußes notwendig sei; darum aber in schweren Fällen auch neben der Achillessehne und den Aduktoren des Tibialis anticus, das Lig. talotibiale und event. den Talushals durchtrennen müsse. Die richtig ausgeführte Phelps'sche Operation unterscheidet sich also von der neuen blutigen Codivilla'schen nicht wesentlich, abgesehen von der anderen Behandlung der Sehnen — welche Codivilla verlängert — und dem Hautschnitt. Es ist nicht notwendig die Bänder des Sinus tarsi zu durchtrennen. **E. Pagenstecher** (Wiesbaden).

65) **T. Eichel.** Die isolierte Luxation des Os naviculare pedis.

(Deutsche Zeitschrift für Chirurgie Bd. LXXXVIII. p. 324.)

Ein 27jähriger Sergeant kam mit seinem durchgehenden Pferde zu Fall und wurde, während der rechte Fuß fest im Steigbügel saß, ein Stück auf dem Boden geschleift. Der Fuß lag dabei unter dem Pferde, die Fußspitze wurde nach der Fußsohle und nach außen gebogen, wobei Pat. einen Krach und Schmerz fühlte. Resultat: starke Fußschwellung mit Bluterguß und Gehunfähigkeit, deutlich fühlbarer rundlicher Knochenvorsprung vor dem inneren Knöchel, der als verrenkter Talus gedeutet wird. Indes ergab Röntgen sehr deutlich eine Verrenkung des Naviculare nach oben und innen. Da in Narkose die Reposition mißlang, Längsschnitt über den inneren Fußrand, der den leeren Raum zwischen Taluskopf und Keilbeinen sichtbar macht. Distraktion dieser Knochen mit Haken, Reposition des Knochens durch direkten Druck, Gelenkkapselnaht, Hautnaht, Gipsverband. Es erfolgte glatte Heilung mit Herstellung völliger Dienstfähigkeit.

Der Mitteilung des eigenen Falles, der durch drei Röntgenbilder gut erläutert ist, schickt E. Allgemeinbesprechung der Verletzung auf Grund des bislang publizierten Beobachtungsmaterials (9 Fälle) vorauf.

**Meinhard Schmidt** (Cuxhaven).

66) **Lengfellner** (Berlin). Eine Stahlbandfeder für Plattfußeinlagen.

(Münchener med. Wochenschrift 1907. Nr. 21.)

Die Feder kann unter jeder Plattfußeinlage befestigt werden, verhindert ein Heruntertreten der Wölbung der letzteren und gestattet, die Einlagen nach den modernsten wissenschaftlichen Prinzipien möglichst leicht zu machen; sie läßt jedes Schuhgelenk vollkommen frei, macht den Gang elastisch und sichert durch die Stützpunkte die richtige Stellung des Fußes. **Kramer** (Glogau).

Originalmitteilungen, Monographien und Sonderdrucke wolle man an *Prof. E. Richter* in Breslau (Kaiser Wilhelmstraße 115), oder an die Verlagshandlung *Breitkopf & Härtel*, einsenden.

Für die Redaktion verantwortlich: Geh.-Rat Prof. Dr. E. Richter in Breslau.
Druck und Verlag von Breitkopf & Härtel in Leipzig, Nürnbergerstraße 36/38.

# Zentralblatt

für

# CHIRURGIE

herausgegeben

von

**K. Garrè,** in Bonn, **F. König,** in Berlin, **E. Richter,** in Breslau.

Vierunddreißigster Jahrgang.

Wöchentlich eine Nummer. Preis des Jahrganges 20 Mark, bei halbjähriger Vorauszahlung. Zu beziehen durch alle Buchhandlungen und Postanstalten.

**Nr. 40.** Sonnabend, den 5. Oktober. **1907.**



**Inhalt:** **Hammer,** Über die Behandlung von Fingerbrüchen. (Originalmitteilung.)

1) **Offergeld,** Lungenkomplikationen nach Äthernarkosen. — 2) **Bockenheimer,** Colibactericidie. — 3) **van Lier,** Adrenalin. — 4) **Lanz,** Sauerstoffeinblasungen. — 5) **van Binsbergen,** Sodabäder. — 6) **Tixier,** Folgen von Schädelverletzungen. — 7) **Mills, Frazier, Spiller, de Schweinitz, Weisenburg,** Hirngeschwülste. — 8) **Wicart,** Oto-Rhino-Laryngologie. — 9) **Gerber,** Osteome der Stirnhöhle. — 10) **Tavel,** Retrobulbäre Geschwülste. — 11) **Nager,** Kieferhöhleneiterung. — 12) **Moskowicz,** Uranoplastik. — 13) **Vedova,** Cysten des Mundbodens. — 14) **Scherenberg,** Exstirpation der Gaumenmandeln. — 15) **Kuhn,** Nasen-Rachengeschwülste. — 16) **Bérard** und **Leriche,** Parotisexstirpation. — 17) **Délore,** Exstirpation der Carotisaneurysmen. — 18) **Morgan,** Rückenmarksverletzungen. — 19) **Haynes,** Schußverletzungen des Rückenmarks. — 20) **Calot-Ewald,** Wirbeltuberkulose. — 21) **Hertoghe,** Das Prinzip der Schilddrüse. — 22) **Grünwald,** Kehlkopfkrankheiten und Atlas der Laryngoskopie. — 23) **Grünwald,** Kehlkopftuberkulose. — 24) **Molinié,** Die bösartigen Kehlkopfgeschwülste. — 25) **Hellin,** Doppelseitiger Pneumothorax. — 26) **Hildebrand,** Thoraxschüsse und Bauchdeckenspannung. — 27) **Gordon,** Körperstellung und Herzerscheinungen. — 28) **Warren,** Operation gutartiger Brustdrüsengeschwülste.

29) Freie Vereinigung der Chirurgen Berlins. — 30) **Schubert,** Narkosen- u. Dosierungsvorrichtung. — 31) **Guicke,** Akute Leberatrophie nach Chloroformnarkose. — 32) **Fricker,** Tetanus. — 33) **Krebs,** Leukämie. — 34) **Pirie,** Zur Anwendung der Röntgenstrahlen. — 35) **Gwyer,** Thymusdrüse contra Krebs. — 36) **Vack,** Gonokokkensepthämie und -Pyämie. — 37) **Castellani,** Elephantiasisbehandlung. — 38) **Weber,** Multiple Angiome der Haut und Schleimhaut. — 39) **Baldwin** u. **Mumford,** Traumatische Epilepsie. — 40) **Küster,** Zur Kraniotomie. — 41) **Zytowitsch,** Radikaloperation. — 42) **Stakelberg,** Krebs der Ohrenschmalzdrüsen. — 43) **Okinczyc** und **Küss,** Oberkieferverrenkung. — 44) **Dreifuss,** Angeborene Skoliose. — 45) **Westenhoeffer,** Echinokokkus der Wirbelsäule. — 46) **Brissard,** Kropf bei Geisteskranken. — 47) **Derguin,** Ösophagotomie. — 48) **Jacques,** Fremdkörper im Kehlkopf. — 49) **Gangolphe** und **Gabourd,** Rippenenchondrom. — 50) **Barth,** Schimmelerkrankung von Pleura und Lunge. — 51) **Herhold,** Lungenabszeß nach Ruhr. — 52) **Edington,** Empyem mit Erosion der A. subclavia. — 53) **Spillmann** und **Parisot,** Lungengeschwülste. — 54) **Jacobson,** 55) **Oliver,** 56) **Ochsner,** 57) **Greenough, Simmons, Barney,** 58) **Ransohoff,** 59) **Cabot,** Endresultate von Operationen wegen Brustkrebs.


## Über die Behandlung von Fingerbrüchen.


Von

Stabsarzt Dr. **Hammer** in Karlsruhe.


Die Behandlung der Knochenbrüche an den Fingern wird von den Lehrbüchern zumeist mit wenigen Worten abgetan. Es wird

darauf hingewiesen, daß die Einrichtung und Feststellung leicht gelinge, und daß mäßige Verschiebung für das Ergebnis ohne Bedeutung sei. In der Praxis gibt es aber Fälle genug, bei denen durch einseitig überwiegenden Zug einer Sehne die richtige Stellung der Bruchstücke sehr erschwert oder ganz verhindert wird, und die Bedeutung exakter Heilung der Knochenbrüche gerade an den Händen braucht heute nicht noch besonders hervorgehoben zu werden.

Die am meisten empfohlene Methode der Anbindung des gebrochenen Fingers an seinen Nachbar (die sich schon bei Heister findet) ist in mehrfacher Hinsicht mangelhaft. Zunächst ist der Nachbarfinger schon deshalb nicht zur Ruhigstellung geeignet, weil er nicht starr ist, sondern Gelenke hat, die möglicherweise sogar der Bruchstelle des verletzten Fingers sehr nahe liegen. Sind doch die Gelenke der verschiedenen Finger alle gegeneinander verschoben. Ferner kann bei dieser Bandagierung niemals einer Abweichung nach der Beuge- oder Streckseite wirksam entgegen gearbeitet werden, da sie nur seitlich erfolgt. Endlich ist es heutzutage überhaupt unstatthaft, noch einen zweiten, nicht beteiligten Finger einer längeren Fixierung und damit Gefahr der Versteifung auszusetzen.

Die Bandagierung gebrochener Finger auf schmale Schienen mittels Binden ist oft genug unzureichend, um Bruchstücke, die zur Verstellung neigen, zurückzuhalten, weil die Binden an den kurzen Knochen keinen genügenden Halt finden. Bei komplizierten Frakturen entsteht bei jedem Verbandwechsel eine oft sehr schmerzhafte Bewegung der Bruchenden, welche naturgemäß sehr ungünstig auf die Heilung einwirkt.

Daraus erklärt sich, daß schon mehrfach besondere Verfahren zur Behandlung von Fingerbrüchen ersonnen worden sind. Ich erwähne nur das originelle Extensionsverfahren von Schmidt (Völklingen), Münchener med. Wochenschrift 1895 Nr. 39, mittels Gummizügen, die ihren Angriffspunkt an den durchbohrten Fingernägeln finden, und das Extensionsverfahren Bardenheuer's. Letzteres leistet unzweifelhaft Gutes, doch ist es für den vorliegenden Zweck für den Praktiker zu umständlich und schwierig, auch kommt es gerade bei komplizierten Fingerbrüchen bisweilen bei starker Distraktion der Bruchstücke zu Pseudarthrose und Nekrose an den Bruchflächen. Hier soll nun die Aufmerksamkeit auf ein sehr einfaches Verfahren hingelenkt werden, welches ich mir in der Praxis herausgebildet habe, und das sich stets gut bewährte.

Es ist anscheinend nicht allgemein bekannt, obgleich gewiß viele Praktiker sich in ähnlicher Weise helfen[1].

Das Verfahren besteht im wesentlichen in der direkten Anheftung des zerbrochenen Fingers an eine schmale Schiene, am besten von Aluminium mittels kreisförmiger, fest angelegter Heftpflasterstreifen.

---

[1] Schon in der Monographie von Goffres aus dem Jahre 1858 findet sich die Befestigung zweier Finger mittels Heftpflaster auf Schienen empfohlen.

Auf diese Weise gelingt es, auch kleine Bruchstücke in eine richtige Lage zu zwingen und darin festzuhalten, und zwar, wie mir scheint, in manchen Fällen nur auf diese Weise.

Einen Schaden von der festen Umschnürung brauchte man dann nicht zu fürchten, wenn man den Verband erst nach Ablauf der ersten Periode (der zunehmenden Schwellung) anlegt. Die große Furcht vor zirkulären Heftpflastertouren, die wohl besonders auf einen unglücklichen Fall Paget's von Beingangrän zurückzuführen ist, hat sich ja seit der Einführung der Bardenheuer'schen Technik ziemlich verloren. Die Schiene muß so lang sein, daß sie die benachbarten Gelenke mit ruhigstellt; ist eines von diesen das Grundgelenk, so reicht sie am besten bis zur Handwurzel, da sie sich nur dort wirksam befestigen läßt. Hier empfiehlt sich, um seitlichen Verschiebungen auf dem breiten Handrücken vorzubeugen, der Kunstgriff, den Heftpflasterstreifen einmal um die Schiene zu schlingen, die Klebefläche der Schiene zugekehrt, bevor man ihn um die Handwurzel legt.

Die Schienen haben am besten eine Breite von 1—2 cm und können natürlich aus jedem starren Materiale sein, doch sind die Steudel'schen Aluminiumschienen am geeignetsten. Sie lassen sich leicht an der Stelle der Gelenke in die etwa bei jedem Falle nützlich erscheinende Beugestellung biegen, und wenn nötig an der Bruchstelle in einem der Dislokation entgegengesetzten Sinn etwas einknicken. Ja man kann sogar, wenn nach Bandagierung des Fingers noch eine Korrektur notwendig erscheint, diese in gewissem Umfange durch Biegung des Metalls vornehmen, ohne den Finger abzulösen.

Die Schiene wird meist dorsal, doch wenn der Fall es erheischt (etwa bei dorsaler Wunde), auch volar angelegt. Bei seitlichen Abweichungen empfiehlt es sich, noch eine kürzere seitliche Schiene hinzuzufügen. Die Polsterung darf nur gering sein. Zweckmäßig ist es, die Schiene nur 4—8fach in Mull einzuwickeln.

Als Pflastermaterial empfiehlt sich am meisten Leukoplast in schmalen, höchstens 2 cm breiten Streifen. Das gebrochene Glied bekommt zwei Pflasterringe zu beiden Seiten der Fraktur, die anderen Glieder werden so weit umwickelt, daß sie unverrückbar fest auf der Schiene liegen. Über das Ganze legt man zum Schutz eine Mullbinde oder einen weiten Fingerling. Die übrigen Finger bleiben unbehelligt.

Der Verband bleibt 3 Wochen liegen. Dann ist in der Regel die Heilung vollendet. Wenn nicht, muß noch ein Verband gemacht werden. Der Verband beseitigt sofort die Schmerzen und stört sehr wenig.

Am besten bewährt er sich bei komplizierten Frakturen. Man kann die Leukoplaststreifen, wenn man der Sekretion genügend Abfluß läßt, durch die Wunde legen.

Die absolute Ruhigstellung wirkt auf die Heilung äußerst günstig. Der Schienenverband bleibt gleichfalls 3 Wochen liegen; über denselben legt man bei sezernierenden Wunden einen lockeren aufsau-

genden Verband, dessen Wechsel beliebig oft geschehen kann, ohne die Ruhigstellung der Knochen zu beeinträchtigen. In diesem Fall ist natürlich die Aluminiumschiene vorher zu sterilisieren und in sterilen Mull einzuhüllen. Es muß jedoch darauf hingewiesen werden, daß Aluminium das Auskochen in Sodalösung nicht verträgt, daß daher die Schiene entweder in reinem kochenden Wasser oder mit den Verbandstoffen im strömenden Dampf sterilisiert werden muß.

Der hier beschriebene Verband ist auch sehr zu empfehlen zur Nachbehandlung von Sehnennähten, sowie wenn es sich darum handelt, einzelne Fingergelenke ruhig zu stellen, ohne durch den Verband die Hand im übrigen zu sehr zu behindern.

---

Die Fixation kleiner Schienchen an den gebrochenen Fingern durch zirkuläre Heftpflasterstreifen habe ich bereits von meinem Lehrer Roser gelernt. Den Lesern meiner Chirurgie ist dieselbe bekannt (König, Lehrbuch usw., 8. Aufl., III. Bd., p. 358.).

König.

---

1) **Offergeld.** Lungenkomplikationen nach Äthernarkosen.
(v. Langenbeck's Archiv Bd. LXXXIII. Hft. 2.)

O. prüfte bei Tieren die Einwirkung des zu Narkosezwecken einverleibten Äthers auf die Lungen. Er fand, daß bei Aufgießen in eine fest anschließende Maske bronchopneumonische Prozesse auftreten, welchen ein Teil der Tiere unter dem Bilde der lobulären Pneumonie erliegt. Gleichzeitige Einatmung von Äther und Sauerstoff gestalte den Erfolg günstiger. Zwar traten auch hierbei bronchiolitische Veränderungen und vereinzelte lobuläre pneumonische Herde auf, aber diese Erscheinungen gingen bald zurück und reichen nicht aus, gefährliche Komplikationen zu schaffen. Bei der Äthertropfmethode traten gelegentlich im Bronchialepithel ganz geringe Verfettungen ein, während das eigentliche Lungenparenchym und die Epithelien der Lungenalveolen verschont blieben. Diese höchst geringe fettige Degeneration heilte ohne Schaden in ein paar Tagen aus. Bei der Äthertropfmethode erholte sich, wie Verf. durch seine histologischen Untersuchungen feststellte, die erkrankte Zelle selbst, während bei den anderen Narkosemethoden gelegentlich Zelltod erfolgt und die abgestorbenen Zellen durch Wucherung der Nachbarzellen ersetzt wurden. Bei der Aufgußmethode dauerte die Zellregeneration wegen der Leukocytenemigration am längsten. Die Zufuhr von Sauerstoff erwies sich jedenfalls der Aufgußmethode überlegen.

Weiterhin wurde das Verhalten der Lungen nach wiederholten Narkosen geprüft. Hier zeigte sich, daß nach der Gußmethode die lobulären Pneumonien weiter um sich griffen und die degenerativen Veränderungen am Epithel an Ausdehnung zunahmen. Bei der kombinierten Äther-Sauerstoffmethode erkrankte auch das respiratorische Alveolarepithel, die fettige Degeneration wurde intensiver, die Regene-

ration verzögerte sich. Dagegen fand man auch bei wiederholter Narkose mit der einfachen Äthertropfmethode eine nur angedeutete Infiltration des Lungenparenchyms, und es zeigte sich eine stärkere fettige Degeneration des Bronchialepithels und Anfüllung der Bronchien mit Exsudat nur dann, wenn Narkosen wiederholt innerhalb weniger Stunden stattfanden. Die Zufuhr frischer Luft zum Äther scheint die Zellen weniger ungünstig zu beeinflussen als selbst eigens hergestellter chemisch reiner Sauerstoff, ebenso wie anscheinend bei reiner Luftzufuhr der inhalierte Äther schneller aus dem Körper ausgeschieden wird. Verf. gibt deshalb hinsichtlich der Einwirkung auf die Lungen der Äthertropfmethode nach Witzel den Vorzug vor allen anderen bisher gebrauchten Verfahren.

E. Siegel (Frankfurt a. M.).

---

2) **P. Bockenheimer.** Beitrag zur Beeinflussung der Colibaktericidie des Menschenserums durch chirurgische Operationen.

(v. Langenbeck's Archiv Bd. LXXXIII. Hft. 1.)

Verf. ging, durch Ehrlich's und Wassermann's Arbeiten angeregt, darauf aus, die Widerstandskraft des Blutserums gegen Bakterien zu prüfen, und zwar speziell nach chirurgischen Eingriffen. Er mußte sich dabei insoweit beschränken, als er nur die Baktericidie des Blutserums nach Coliinfektion berücksichtigen konnte. Dies geschah dadurch, daß durch Untersuchung vor und nach der Operation deren Einfluß auf die baktericide Kraft des Serums vergleichenderweise festgestellt wurde. Stets wurde derselbe Colistamm verwendet, der, aus einem menschlichen Organismus gezüchtet, durch Überimpfung weitergeführt wurde. Zuerst wurde dargetan, daß normales Menschenserum Colikulturen gegenüber baktericid wirkt, und als dies erledigt war, wurden die eigentlichen Versuche vorgenommen, zu denen als günstigste Aussaat $^1/_{100\,000}$ Öse der Colikultur benutzt wurde. Jedesmal wurden auch Kontrollversuche mit inaktiviertem und reaktiviertem Serum angestellt, um zu zeigen, daß es sich um Einwirkung von Ambozeptor und Komplement, und nicht etwa um physikalische Prozesse oder Agglutination handle. Im ganzen wurden 50 Fälle untersucht. Es zeigte sich, daß Blutungen, Hunger, Kachexie, Anämie, Kollaps, Reizungen des Bauchfells, Organerkrankungen, Diabetes usw. die natürliche angeborene Widerstandskraft des Organismus gegenüber dem verwendeten Colistamm herabsetzten. Bei 25 schweren Operationen war in 10 Fällen nach der Operation eine starke Herabsetzung der Baktericidie zu konstatieren, und von diesen 10 endeten 7 mit dem Tode des Pat. Alle Fälle mit leichter Herabsetzung der baktericiden Kraft oder ohne Verminderung derselben heilten glatt. Leichtere Operationen bis zur Dauer von einer Stunde übten keinen Einfluß auf die Baktericidie aus. B. hält es nicht für unmöglich, mittels des von ihm gebrauchten Coliambozeptors eine praktische Methode zu gewinnen, mit der man die natürliche Resistenz eines jeden

Körpers gegenüber Infektionserregern bestimmen kann. Man würde dadurch einen sicheren Hinweis für die Vornahme prophylaktischer Maßnahmen und für die Prognosestellung einen bestimmten Anhalt bekommen. Außerdem lehren die Versuche, daß die Dauer der operativen Eingriffe möglichst herabzusetzen ist; denn je länger die Dauer, desto größer war das Herabsinken der Baktericidie. Eine gute Technik ist für schwere Eingriffe unbedingt erforderlich. Bei Laparotomien müssen die größten Anforderungen an die Technik gestellt werden, da hier neben der langen Dauer auch noch durch Reizung des Bauchfells und Abkühlung der Därme die Baktericidie schnell und bedeutend sinkt. B. hält weitere Versuche auf diesem Gebiete für dringend erforderlich. **E. Siegel** (Frankfurt a. M.).

---

3) **E. H. van Lier.** Adrenaline.

(Nederl. Tijdschrift v. Geneeskunde 1907. Nr. 8.)

Nachdem Braun uns die gute Wirkung des Adrenalins gelehrt hat, und dies durch Dönitz und Klapp experimentell bestätigt wurde, ist von anderer Seite durch Thies für subdurale Injektionen, und durch Sikemeier für subkutane Einspritzungen die gute Wirkung angezweifelt worden.

Bei diesem Widerspruch hat Verf. mit Injektionen von Jodnatrium und Adrenalin nochmals die Wirkung des Adrenalins untersucht. Er fand, daß bei einer Injektion von 1 ccm 10%iger JdNa-Lösung in die Rückenmuskeln eines Kaninchens nach 5 Min. Jod im Urin nachzuweisen ist, bei gleichzeitiger Injektion von JdNa und 2 oder 3 Tropfen Adrenalin (1 : 1000) aber erst nach 40 Minuten bis 2 und 3 Stunden. Injizierte er größere Menge JdNa oder stärkere Lösungen, so war die Reaktion ohne oder mit Adrenalin nach 5 Minuten positiv. Hieraus folgt, daß durch das Adrenalin die Resorption stark verzögert wird, daß die Wirkung des Adrenalins aber beschränkt ist, da stärkere Lösungen in die Zirkulation aufgenommen werden. (Selbstbericht).

---

4) **O. Lanz.** Bijdrage tot de diagnostische therapeutische waarde der zuurstof-inblazingen.

(Nederl. Tijdschrift v. Geneeskunde 1907. Nr. 5.)

Durch die Arbeit von Hoffa über die Einblasungen von Sauerstoff in Gelenke zu diagnostischen Zwecken angeregt, hat L. untersucht, ob die Gewebe den Sauerstoff ohne Reaktion ertragen. Er hat einige Hydrokelen und einige Bursae praepatellares 1, 2 und 6 Tage vor der Operation punktiert und mit Sauertoff gefüllt und nach der Operation mikroskopisch untersucht. Ebenso hat er die Synovialis einiger Kniegelenke nach der Operation untersucht, die zum Zweck einer röntgenlogischen Aufnahme zuvor mit Sauerstoff injiziert waren. Er fand, daß die Tunica vaginalis propria, die Bursa mucosa und die Synovialis den Sauerstoff ohne Reaktion ertragen,

so daß die Einblasungen ohne Schaden des Gewebes gemacht werden können.

Zum therapeutischen Zwecke sind mehrere traumatische und deformierende Gelenkentzündungen mit Sauerstoff injiziert worden. Die Resultate sind sehr wechselnd. **E. H. van Lier** (Amsterdam).

---

5) **W. A. A. van Binsbergen.** Sodabaden als Geneesmiddel.

(Nederl. Tijdschrift v. Geneeskunde 1907. Nr. 20.)

Zur Heilung eitriger Prozesse oder offener Tuberkulose oder Geschwüre empfiehlt B. Sodabäder. Zweimal täglich wird der kranke Teil während einer Stunde in 1%ige Sodalösung von 40° gehalten. Die Soda muß chemisch rein sein. Im Bade sieht man aus der Wunde oder Fistelöffnung eine schleimige Masse austreten. Gelingt dies nicht, so muß man die Lösung 2- oder 3%ig nehmen. Nachher wird die Umgebung der Wunde abgetrocknet, die Wunde selbst mit Borsalbe verbunden. Die Behandlung gibt sehr schöne Resultate.

**E. H. van Lier** (Amsterdam).

---

6) **L. Tixier.** Indications opératoires des traumatismes anciens du crâne.

(Revue de chir. XXVI. année. Nr. 11 u. 12.)

Das höchst interessante Thema, die Behandlung der Rückstände und Folgen von Schädelverletzungen, wird vom Verf. auf Grund umfassender Literaturstudien und einiger eigenen Erfahrungen (das Verzeichnis zählt 143 Publikationen auf) eingehend behandelt, und es lohnt sich, besonders die Ausführungen über die pathologischen Befunde nachzulesen. Vor allem muß der Operateur wohl unterrichtet sein, welche Veränderungen er nach mehr oder weniger lange vorausgegangenem Trauma, bei bestehenden deutlichen Narben oder beim Fehlen solcher, und auch wo er sie erwarten darf. Er muß wissen, daß die Veränderungen oft weitaus größer sein können, als das Trauma sie vermuten ließ, daß er andererseits scheinbar keinerlei anatomische Anhaltspunkte selbst für schwere Krankheitserscheinungen vorfindet, sei es, daß die erheblichere Zerstörung der Hirnsubstanz nicht direkt am Orte der Einwirkung, sondern durch Contrecoup zustande kam, sei es, daß eine makroskopisch anscheinend gesunde Hirnrinde mikroskopisch schwer verändert ist, u. a. m. Jedenfalls empfiehlt Verf. den operativen Eingriff überall da, wo die Lokalisation der vom Gehirn ausgehenden Symptome — Jackson'sche Epilepsie, Parese, sensorische Störungen, auf bestimmte Muskelgruppen beschränkte Krämpfe — mit dem Orte der Gewalteinwirkung übereinstimmt. Für solche Fälle erkennt er kaum eine Kontraindikation an. Besteht etwa nur Kopfweh, oder deutet die Lokalisation der Krankheitserscheinungen nicht auf die ursprünglich verletzte Stelle direkt hin, so versuche man erst event. innere Therapie, vor allem aber die Lumbalpunktion, event. wiederholt. Erst dann sei die Trepanation

hier angezeigt, wenn diese Mittel versagen. Finde man keine makroskopischen Veränderungen, weder am Knochen noch an den Meningen, so betrachte man die Trepanation als eine diagnostische; erst wenn gar keine Besserung erzielt wurde, schreite man wieder zur Operation mit Inzision des betreffenden Rindenbezirkes. Die Erfolge dieses Vorgehens seien durchaus ermutigend. Die Wiederkehr epileptischer Anfälle nach Trepanation, ebenso wie das Auftreten solcher infolge des Eingriffes glaubt Verf. technisch vermeiden zu können 1) durch Unterlassung der Reimplantation der entfernten Knochenmasse, 2) durch Vernähung der Dura über dem blutenden Knochen mit dem Periost. Die diesbezüglichen Erfahrungen scheinen Ref. noch nicht ausreichend.

**Christel** (Metz).

---

7) **Mills, Frazier, Spiller, de Schweinitz, Weisenburg.** Tumors of the cerebrum, their focal diagnosis and surgical treatment.

Philadelphia, **Ed. Pennock**, 1906.

Das interessante, erschöpfende Buch umfaßt sieben Arbeiten, auf welche hier nicht näher eingegangen werden kann. Trotz der großen Fortschritte, welche die Hirnchirurgie in den letzten Jahren gemacht hat, kann man sich des Eindrucks nicht erwehren, daß wir uns, namentlich was die Diagnostik betrifft, noch in sehr bescheidenen Grenzen bewegen müssen. Die einzelnen Arbeiten umfassen:

1) Die Lokaldiagnose operabler Hirngeschwülste.
2) Die Technik der Operationen.
3) Hirndruckerscheinungen.
4) Symptome des Sehapparates.
5) Gleichmäßige Abweichung von Augapfel und Kopf und die Störung der assoziierten Augenbewegung.
6) Die Bedeutung der Jackson'schen Epilepsie.
7) Die Bedeutung der motorischen Rindenregion.

**A. Hofmann** (Karlsruhe).

---

8) **Wicart.** Oto-rhino-laryngologie. Manuel du practicien.

(Clinique et thérapeutique spéciales. Paris 1906.)

In einem Sammelwerk, das von einer Anzahl dirigierender Ärzte Pariser Spitäler herausgegeben wird, hat W. das obige Thema bearbeitet. Auf eine genaue Beschreibung der Untersuchungsmethoden folgt ein Abschnitt über allgemeine Therapie und Prophylaxe und endlich die Darstellung der Pathologie und der Therapie der einzelnen Abschnitte der oberen Luftwege und des Ohres. Für ein vornehmlich praktischen Zwecken dienendes Buch erscheint uns der theoretische Teil hier und da zu breit; ferner würde es dem Buche zum Vorteil gereichen, wenn die Quantität der Abbildungen geringer wäre zugunsten der Qualität. Manchmal meint man einen Instrumentenkatalog vor sich zu haben. Immerhin dürfte das Werk seinen Zweck erfüllen;

nach dem vorzüglichen Laurens'schen Werke, das uns die französische Literatur geboten, ist es schwer, sich daneben zu behaupten.

F. Alexander (Frankfurt a. M.).

---

9) **Gerber.** Les ostéomes du sinus frontal.

(Arch. internat. de laryngol.)

Auf Grund einer sorgfältigen Literaturzusammenstellung entwirft Verf. ein klinisches Bild der knöchernen Neubildungen der Stirnhöhle, die sich als umschriebene Exostosen, Osteophyten, Hyperostosen oft, unbemerkt im Leben, bei Autopsien vorfinden oder als größere Osteome durch Verdrängungserscheinungen gegen Augen- und Schädelhöhle sich dokumentieren. Als Ursache nimmt G. entzündliche Reizungen, sei es traumatischer, sei es rein entzündlicher Natur an; und zwar fällt ihre Entwicklung mit der der Stirnhöhlen zusammen. Daher ist auch ihr Vorwiegen zwischen 10. und 30. Lebensjahr erklärlich. Von den beiden eigenen Beobachtungen interessiert besonders die zweite, wo ein polypös gestaltetes Osteom von 20 g Gewicht und einer Ausdehnung 3,4 : 2,4 cm im obersten Stirnhöhlenwinkel festhaftete und die hintere sowie untere Wand durchbrochen hatte, so daß es in Orbita und Endocranium hineinragte.

F. Alexander (Frankfurt a. M.).

---

10) **Tavel** (Bern). Zur Operationstechnik der retrobulbären Tumoren.

(Deutsche Zeitschrift für Chirurgie Bd. LXXXVII. p. 561.)

T. macht darauf aufmerksam, daß Krönlein's osteoplastische Operationsmethode zur Angehung des retrobulbären Orbitalraumes die temporalen Facialisäste quer durchschneidet, und hat daher selbst eine andere Schnittführung zu genanntem Zwecke konstruiert. An der Basis des Proc. frontalis ossis zygomatici wird parallel den Facialisästen ein 1 cm langer Hautschnitt gemacht und von diesem aus der Knochen bis in die Fissura orbitalis inf. durchgemeißelt. Ein zweiter Schnitt geht mitten durch die Augenbraue vom medialen Ende derselben bis zum lateralen und weiter gegen die Spitze des Ohrläppchens bis zum Jochbogen, etwas vorn vom Tuberculum articulare endigend. Von hier aus wird oben der Proc. orbitalis ext. parallel dem Jochbogen und in der Richtung des Foramen opticum durchgemeißelt. Hiernach läßt sich der große flach-halbmondförmige Hautlappen im Zusammenhange mit der beweglich gemachten äußeren knöchernen Orbitalwand nach unten schlagen (die hinteren Knochenteile können teilweise ganz abgetragen werden), und ergibt sich ein guter Zugang hinter den Augapfel. T. benutzte die Methode selbst in einem Falle, befand sie zweckmäßig und erzielte gute Heilung mit tadellos erhaltener Funktion des Orbicularis palpebrarum.

Eine Figur zeigt schematisch sowohl die Krönlein'schen als die T.'schen Schnittführungen. (Der Text zu der Figur, welcher die

Schnittführungen erklärt, enthält Druckfehler, die im nächsten Hefte der Zeitschrift berichtigt sind.) **Meinhard Schmidt** (Cuxhaven).

---

11) **F. R. Nager.** Die Anwendung der Lokalanästhesie mit Anämisierung bei der Radikaloperation der Kieferhöhleneiterung.

(Archiv für Laryngologie Bd. XIX. p. 1.)

Nach Darlegung der an der Baseler Klinik üblichen Grundsätze in der Therapie der Kieferhöhleneiterungen berichtet Verf. über die an 25 Pat. in 31 Operationen erprobte Methode: Pat. erhält ein Frühstück und 30 Minuten vor der Operation 0,008—0,015 Morphium subkutan. Nach Ausspülung der Kieferhöhle vom mittleren Nasengang aus mittels Liebermann'scher Kanüle werden 2 ccm der Schleich'schen Lösung II mit 3 gtt. Adrenalin in die Kieferhöhle gespritzt. In den mittleren Nasengang kommt ein mit 10% Kokain und Adrenalin getränkter Wattebausch. Ferner werden in die Tiefe und unter das Periost der Fossa canina 2 ccm Adralgin (= 2 × 0,011 Kokain + 3 gtt. Adrenalin) injiziert und in die submukösen Teile 4—5 ccm der Schleich'schen Lösung II + 3 gtt. Adrenalin in der Ausdehnung des anzulegenden Schnittes verteilt. Nach 10 Minuten beginnt die Operation, die eine ausgezeichnete Übersicht und völlige Schmerzlosigkeit bietet. **F. Alexander** (Frankfurt a. M.).

---

12) **L. Moskowicz.** Zur Technik der Uranoplastik.

(v. Langenbeck's Archiv Bd. LXXXIII. Hft. 2.)

Verf. empfiehlt für große Gaumenspalten die von Lane in einer großen Zahl von Fällen angewandte Methode einer Lappenbildung mit Umklappen. Der Lappen wird so angelegt, daß seine breite Basis am Spaltrande liegt; dann wird er um 180° gedreht, so daß seine wunde Fläche nach der Mundhöhle schaut. Zum Schluß wird er mit der gegenüberliegenden Schleimhaut vereinigt. Das Verfahren ist nur vor dem Zahndurchbruch zulässig. Für die breiten Gaumenspalten Erwachsener empfiehlt M. eine Kombination der Langenbeck'schen und Lane'schen Methode. Auf der einen Seite wird ein umklappbarer Lappen gebildet, auf der anderen wird ein solcher nach der alten Langenbeck'schen Methode abgehebelt. Beide Lappen können dann mit breiten Wundflächen aneinander genäht werden. Die Arteria palatina läßt sich leicht schonen; durch Modifikation der Lane'schen Methode ist es M. gelungen, ein langes Velum zu gestalten, das die hintere Rachenwand leichter erreichen kann als bei den sonst angewendeten Verfahren. Durch Adrenalin wird der Eingriff fast blutleer ausgeführt. Die Plastik soll nicht vor dem 8. bis 10. Monat gemacht werden. **E. Siegel** (Frankfurt a. M.).

---

13) **D. Vedova.** Per la conoscenza delle cisti congenite del pavimento della bocca.

(Policlinico. Sez. chir. 1907. Nr. 4 u. 5.)

Es gibt kongenitale Cysten des Mundbodens entodermalen und ektodermalen Ursprungs. Letztere sitzen stets, median oder lateral, in der Regio suprahyoidea, sind mesobranchialen Ursprungs, enthalten atheromatösen Inhalt. Die Wand zeigt die Charaktere der äußeren Haut und die Anhangsgebilde der letzteren, niemals lymphatisches Gewebe.

Die ersteren sitzen entweder median längs des Weges des Ductus thyreoglossus, stammen von letzterem ab und zeigen daher stets Schilddrüsengewebe neben Zylinderepithelauskleidung oder Plattenepithel, und darunter stets lymphatisches Gewebe. Laterale Cysten stammen vielleicht von branchialen Resten.

Zwei Fälle werden mitgeteilt, eine Dermoidcyste (vom 14. Jahre an bemerkt) und eine Schleimcyste mit Plattenepithelauskleidung. Die Literatur der Ranula ist ausführlich besprochen.

**E. Pagenstecher** (Wiesbaden).

14) **Scherenberg.** Die Exstirpation der Gaumenmandeln mit der Messerschere.

(Med. Klinik 1907. p. 837.)

Nur die Entfernung der Gaumenmandeln mit Messer und Schere sichert einen gründlichen Erfolg. Sie erfordert allerdings in der Regel, bei Kindern immer, Narkose (oberflächliche Narkose mit $^1/_3$ Chloroform, $^2/_3$ Äther) und Assistenz und eignet sich nicht für die Sprechstunde. Wucherungen der Rachenmandel und der Muschel werden gleich mit entfernt. S. vereinigte Schere und geknöpftes Messer, indem er den oberen Arm einer geraden, schlanken, vorn abgestumpften Schere messerartig auszog und auf dem Rücken schliff. (Verfertiger: Nicolai-Hannover.) Die Mandel wird mit der Hakenzange scharf medianwärts und nach oben gezogen und von etwaigen Verwachsungen mit dem vorderen Gaumenbogen durch einige Scherenschläge befreit. Darauf wird die geschlossene Schere flach unter den unteren Pol der Mandel geschoben, dann aufgerichtet und nun zum Heraushebeln und -schneiden der Mandel benutzt. Die medianwärts gerichtete Spitze der Schere vermeidet Verletzungen des hinteren Gaumenbogens. Die rechte Mandel wird linkshändig operiert. Die Wundnische läßt sich bei Blutungen leichter ausstopfen und zudrücken als die glatten Schnittflächen des Tonsillotoms.

**Georg Schmidt** (Berlin).

15) **F. Kuhn.** Die Operation der Nasen-Rachentumoren mittels peroraler Intubation.

(Berliner Klinik Hft. 221. **Fischer's** med. Buchhandlung **(F. H. Kornfeld)**, 1906.)

In Anlehnung an die neueste zusammenfassende Darstellung von Custodis (Bruns' Beiträge Bd. XLVII) gibt Verf. eine kritische

*

Darstellung der bisher geübten Methoden, der nasalen, facialen und buccalen; letztere scheinen dem Verf. am ehesten noch die Anforderungen der Zugänglichkeit und der geringsten Verstümmelung zu erfüllen, während sie hinsichtlich Blutung und Aspiration noch recht unvollkommen sind. Die bekannte perorale Intubation beseitigte diese Mißstände und gestatte ein ruhiges Operieren mit sorgfältiger Blutstillung; R. beschreibt genau die Technik und berichtet über einige Fälle, in denen sein Verfahren mit gutem Erfolg angewandt wurde. Sollte sich das K.'sche Verfahren bewähren, so wären allerdings mannigfache Schwierigkeiten bei Operationen im Nasopharynx behoben.

**F. Alexander** (Frankfurt a. M.).

---

16) **L. Bérard** et **R. Leriche.** De l'évidement de la loge parotidienne avec résection condylomarginale postérieure du maxillaire.

(Revue de chir. XXVI. année. Nr. 12.)

Verff. wollen für eine Operation, die zu Unrecht verlassen sei oder scheine, wieder eine Lanze brechen und beschreiben die Technik, die sie, nach Studien an der Leiche, 3mal mit gutem Erfolge bei Lebenden ausgeführt haben. Sie führen einen senkrechten Schnitt vom Tragus bis in die Höhe des Kehlkopfes, und setzen darauf einen zweiten, der vom Unterkieferwinkel nach vorn verläuft. Es empfiehlt sich, zunächst die Carot. ext. zu unterbinden, dann die Drüse bzw. die Geschwulst von hinten nach vorn frei zu präparieren und herüberzulegen. Ehe man den tiefen bis an den Rachen hineinreichenden Drüsenzipfel herausarbeitet, ist es nötig, 1) den beweglichen Teil der Geschwulst sowie 2) einen Teil des aufsteigenden Kieferastes mit Einschluß der Gelenkkapsel und des Gelenkköpfchens zu entfernen. Das Terrain kann nach hinten erweitert werden, wenn man den knorpligen Gehörgang durchschneidet und das Ohr umklappt, was keinerlei nachteilige Folgen bedinge. Bei Gegenwart von Drüsen muß man versuchen, sie mit der Geschwulst im Zusammenhang herauszupräparieren, wobei man zweckmäßig die Gl. submaxillaris mitentfernt. Diese Operationsmethode kann auch als Weg zur lateralen Rachenwand dienen.

**Christel** (Metz).

---

17) **H. Délore.** De l'extirpation des anévrismes supérieurs de la carotide primitive.

(Revue de chir. XXVII. année. Nr. 1.)

Der glückliche Erfolg, den D. mit der Exstirpation eines Aneurysmas an der Bifurkation der linken Carotis erzielte, veranlaßt ihn, die Frage der Behandlung dieses Leidens eingehender zu besprechen; er beschränkt sich hierbei auf die »oberen« Aneurysmen der Carotis, d. h. die, welche nicht bis an die A. anonyma bzw. den Arcus heranreichen, sondern bei denen mit der Möglichkeit einer Unterbindung der zu- und abführenden Stämme zu rechnen ist. D. wendet

sich nun gegen die Haupteinwände, es würden durch die Unterbindung der Carotis bzw. die operativen Manipulationen apoplektische Zustände, sei es infolge von Hirnanämie, sei es — was ja wohl jetzt allgemein angenommen wird — durch Verschleppung von Thromben hervorgerufen. Die Fälle von Gehirnkomplikationen als unmittelbaren Operationsfolgen sind nicht häufig; meist dürften sie auf bereits vorher vorhandene arterielle Erkrankungen, sei es der größeren Gefäßstämme, sei es des Zirkulationsapparates im Gehirn selbst zurückzuführen sein. Bei gesundem Gefäßsystem dürfte der kollaterale Kreislauf sehr schnell die Anämie ausgleichen, und Thrombosen sind nicht zu befürchten; bei kranken Arterien enthalte man sich am besten der Operation. Die sekundären Zufälle, bei weitem die häufigeren, sind entweder Verschleppung von Thromben oder septischer Zerfall derselben; aber gerade diesen Ereignissen beugt die Entfernung des Sackes am besten vor. Sie ist die Operation der Wahl und soll überall versucht werden, wo z. B. Kompressionserscheinungen der Nerven deren Freilegung wünschenswert erscheinen lassen. Wo die technischen Schwierigkeiten zu groß sind, begnüge man sich mit der Inzision des Sackes.

**Christel** (Metz).

---

18) **J. B. Morgan.** Traumatic neuroses.

(Amer. journ. of surg. 1907. Juni.)

Verf. wendet sich gegen den Begriff Rückenmarkserschütterung, »Spinal concussion«, der ebenso wie der Begriff »Railway spine« nur auf theoretischen Erörterungen beruht und unseren modernen Anschauungen nicht mehr entspricht. In Amerika kommen wesentlich die Unfälle bei der Eisenbahn zur Begutachtung in Betracht. Nur 20% von solchen, bei denen Ansprüche erhoben werden, zeigen wirkliche schwere organische Verletzungen. In 80% handelt es sich nach M. entweder um so geringe oder vorübergehende Verletzungen, daß von einer dauernden Arbeitsschädigung keine Rede sein kann, oder um Simulanten. Besonders häufig ist dem Verf. Steifigkeit der Schulter nach Fall auf die letztere, Unmöglichkeit, den Arm über die Horizontale zu erheben, vorgekommen. Diese Schädigungen beruhen auf einer heilbaren Neuritis brachialis, nicht auf »Spinal concussion«, wie öfter angenommen worden zu sein scheint.

**Goebel** (Breslau).

---

19) **I. S. Haynes.** Gunshot wounds of the spinal cord. A plea for early myelorrhaphy, with report of a case of bullet wound through the liver, spinal column and cord. Laparotomy, laminectomy, recovery.

(New York and Philadelphia med. journ. 1906. September 22 u. 29.)

Der in der Überschrift angeführte Fall beweist insofern nicht viel für die Zweckmäßigkeit der Naht des verletzten Rückenmarkes, als das Mark zwar freigelegt und besichtigt, aber gar nicht genäht wurde. Es fand sich eine erweichte Stelle, dem Durchtritt des Ge-

schosses mitten durch das Mark in sagittaler Richtung entsprechend; die Kontinuität war aber erhalten. Auch ein zweiter Fall, der eine infizierte Schußverletzung der Cauda equina betraf, heilte ohne Naht. Es bleibt als Stütze seiner Forderung, das verletzte Mark stets möglichst früh freizulegen und, wenn nötig und möglich, zu nähen, im wesentlichen der bekannte Fall von Stewart und Harte[1], den H. ausführlich referiert. Zur Technik der Rückenmarksnaht hat H. Experimente gemacht, die ihm zeigten, daß der Körper zur Naht in extendierte Stellung gebracht und darin durch sofort angelegten Gipsverband gehalten werden muß; Flexion des Rumpfes und Neigen des Kopfes führt zu Spannung der Naht, die ja äußerst leicht ausreißt.

H. bringt eine Zusammenstellung von 46 seit 1896 veröffentlichten Fällen von Rückenmarksverletzungen und vergleicht sie mit der älteren von Prewett über 42 Fälle von 1879—1896. Vor 1896 sind nur 18 von 42 operiert, seitdem 33 unter 46. Trotzdem sind die Erfolge der Operation um über 25% besser geworden: früher 61 jetzt 42% Sterblichkeit. Die Sterblichkeit der nicht operierten Fälle (71 bzw. 69%) ist fast gleich geblieben.

Wenn die übergroße Mehrzahl dieser Fälle auch nichts über den Nutzen der Marknaht beweisen kann, so stützt diese Statistik doch H.'s Forderung, bei Rückenmarksverletzungen zu operieren, sobald es der Allgemeinzustand des Pat. erlaubt. **Lengemann** (Bremen).

---

20) **Calot.** Die Behandlung der tuberkulösen Wirbelentzündung. Übersetzt von Ewald. 120 Abbild. 90 Seiten. Stuttgart, **Ferd. Enke**, 1907.

Dem Bericht über die Originalarbeit C.'s (s. dieses Blatt p. 884) fügen wir hinzu, daß die hier vorliegende Übersetzung klar und fließend ist; dem Übersetzer ist es in vortrefflicher Weise gelungen, die temperamentvolle, etwas apodiktische Schreibweise des französischen Gelehrten auch in der Übersetzung gut zum Ausdruck zu bringen.

**Deutschländer** (Hamburg).

---

21) **Hertoghe.** Nouvelles recherches sur les insufisances thyroïdiennes. L'incontinence d'urine nocturne chez les enfants et les adolescents.

(Bull. de l'acad. Roy. de méd. de Belge 1907. April.)

Der durch seine Arbeit »Influence des produits thyroïdiens sur la croissance 1895«, sowie durch mehrere Arbeiten obigen Bulletins rühmlichst bekannte Verf. führt in dieser Arbeit seine Ideen und Studien über die Wichtigkeit des Thyreoideaprinzips für den Organismus des Menschen weiter aus. Nach ihm ist das Prinzip

---

[1] Referat in diesem Zentralblatt 1903 p. 20. Harte erwähnt, daß Stewart ihm bezüglich dieses Falles am 9. April 1906 gesagt habe, die Pat. sei jetzt imstande, mit Krücken ein paar Schritte zu gehen.

(Zellenprodukt) der Schilddrüse sozusagen für alle Organe und Funktionen des Organismus derart wichtig, daß sowohl ein »Zuviel« als »Zuwenig« zu Störungen eingreifendster Art führt. Die Schilddrüse steht dem Wachstum vor, sie regelt die Assimilierung und Zersetzung unserer Nährmaterialien. Muskeln, Nerven, Hirn, Oberhaut, Epithelium der Schleimhäute und Drüsen stehen unter ihrem unausgesetzten Einfluß; aber auch die Geschlechtsorgane, ihre normale und krankhafte Entwicklung und Funktion, Blutungen, Aborte, Mißbildungen und mangelhafte sowie gute Entwicklung des Fötus unterstehen ihm. Die Enuresis nocturna ist meist durch »Zuwenig« Thyreoideaprinzip bedingt. »Zuviel« des Prinzips schädigt die Mutter zum Vorteil des Fötus. Die ganze Laktation und damit das Wohl- oder Übelbefinden der Mutter und des Säuglings wird durch das Schilddrüsenprinzip beherrscht. Ebenso das Wachstum des Kindes, die Adoleszenz, Geschlechtsreife und -leben sind ihm unterstellt. Durch Krankengeschichten mit zahlreichen Abbildungen bringt H. Belege für seine Ansichten. Verf. führt auch seine Anschauungen über die von ihm 1899 beschriebene Hypothyreoïdie bénigne chronique weiter aus. Daß unter der Beleuchtung des Verf.s das Thyreoideaprinzip als Medikament von Tag zu Tag wichtiger wird, ist einleuchtend. Trotz der vielen Überraschungen, welche uns die letzten Dezennien über die Schilddrüse — dieses einst so dunkle Organ — gebracht haben, stehen uns wohl noch weitere Überraschungen bevor.

**E. Fischer** (Straßburg i. E.).

22) **L. Grünwald.** Grundriß der Kehlkopfkrankheiten und Atlas der Laryngoskopie. Zweite vermehrte und umgearbeitete Auflage.

(Lehmann's med. Handatlanten Bd. XIV.)
München, J. F. Lehmann, 1907.

In einem Grundriß, der dem eigentlichen Atlas vorausgeschickt ist, bietet Verf. auf 150 Seiten eine Pathologie und Therapie der Kehlkopfkrankheiten, in der eigentlich nichts Wissenswertes fehlt; während die Technik kaum berührt wird, ist erfreulicherweise der Histologie ein breiter Raum gewidmet, um, wie Verf. mit Recht betont, das Verständnis für die Krankheitsvorgänge zu vertiefen. So wird das Werk den Zweck, zur Einführung für den Anfänger und zum Nachschlagen für den Praktiker zu dienen, voll und ganz erfüllen. Die Ausführung der Tafeln ist mustergültig.

**F. Alexander** (Frankfurt a. M.).

23) **L. Grünwald.** Die Therapie der Kehlkopftuberkulose mit besonderer Berücksichtigung des galvanokaustischen Tiefenstiches und äußerer Eingriffe.

München, J. F. Lehmann, 1907.

Die vorliegende Monographie ist der Niederschlag der 20jährigen Erfahrung eines kritischen Praktikers, der in klarer Darstellung zunächst

die Vorzüge und Unzulänglichkeiten der endolaryngealen Therapie erörtert. Auf Grund zahlreicher mikroskopischer Untersuchungen weist G. vor allem auf die Notwendigkeit der Tiefenwirkung hin; die in die Tiefe gehende Verbreitung des tuberkulösen Prozesses läßt die Inangriffnahme von Herden mit unverletzter Oberfläche wegen der zu fürchtenden Sekundärinfektion scheuen; um dieser Gefahr zu entgehen, hat Verf. mit Erfolg sich des galvanokaustischen Tiefenstiches bedient; selbst wenn der Herd nicht erreicht werde, so gelinge es doch, die Natur durch Reaktion zur Selbstheilung anzuregen. Der Indikationsstellung für endolaryngeales Vorgehen schließt sich Verf. vollkommen an. Für perichondritische Vorgänge und sehr ausgebreitete Erkrankungen überhaupt will Verf. die extralaryngealen Eingriffe gewahrt wissen, denen der Hauptteil des Werkes gewidmet ist. Zur Vermeidung der Tuberkelinfektion der Wunde empfiehlt G. die untere Tracheotomie oder das Hinausschieben der Operation auf mindestens 8 Tage nach der Tracheotomie und sofortigen Schluß der Kehlkopfwunde. Unter Verwertung von 93 aus der Literatur gesammelten Fällen legt er in ausführlicher Weise die einzelnen Momente, wie Alter, Allgemeinzustand, Lungen-, Kehlkopfbefund usw. dar, die für die allgemeine Indikationsstellung wesentlich sind; im Anschluß daran erörtert er die speziellen Indikationen für die einzelnen Eingriffe von außen; so für die 1) Laryngofissur, besonders bei Erkrankungen des Kehlkopfinnern. 2) Laryngotomia subhyoidea zur Erreichung der oberen Umrahmung des Kehlkopfes mit Einschluß seiner pharyngealen Fläche und der Epiglottis. 3) Pharyngotomia suprahyoidea für die benachbarten Rachengebilde. 4) Partielle Resektion. 5) Totalexstirpation. Die beiden letzteren kämen wenig in Betracht. Selbst Rezidive nach einfachen Spaltungen berechtigtigten zwar zu Wiederholungen, aber nicht an sich zur Exstirpation. Verf. ist kein Anhänger der Tracheotomie und läßt sie höchstens für das Kindesalter gelten; dagegen hält er sich auf Grund seiner Erfahrungen für berechtigt, der Einführung der Laryngofissur mehr die Wege zu ebnen. Nach den hier und da in den letzten Jahren gemachten Versuchen, das Anwendungsgebiet für die extralaryngealen Eingriffe zu erweitern, liegt unseres Wissens hier zum erstenmal eine ausführliche Behandlung dieser Operationen in bezug auf Indikation, Aussichten und Technik vor. Es mag umfassendere Darstellungen des vorliegenden Gegenstandes geben, aber kaum eine, die an kritischer Klarheit der G.'schen Monographie gleichkommt.

**F. Alexander** (Frankfurt a. M.).

---

24) **J. Molinié.** Les tumeurs malignes du larynx.
Paris, **Maloine**, 1907.

In der 463 Seiten umfassenden, mit 65 meist guten Abbildungen versehenen Monographie behandelt M. in klarer und fesselnder Weise die Pathologie und Therapie der Sarkome und Karzinome des Kehlkopfes. Neben der französischen Literatur sind die ausländischen, im

besonderen auch die deutschen Arbeiten in weitem Maße berücksichtigt. Zu einer die einzelnen Abschnitte würdigenden Besprechung eignet sich das Buch nicht, da es nach seiner ganzen Anlage einerseits viel Bekanntes bringen muß, andererseits sehr ins einzelne geht. Nur einiges soll hervorgehoben werden.

Die Sarkome des Kehlkopfes sind nach M. häufiger als man bisher annahm; auch lenkt er die Aufmerksamkeit auf das Zusammentreffen von Kehlkopfsarkom mit Sarkomatose der Haut. Bei der Besprechung der Ätiologie geht M. auf die gelegentlich der Erkrankung Kaiser Friedrichs viel erörterte Frage ein, ob die endolaryngeale Entfernung einer gutartigen Geschwulst durch ihr Trauma die Disposition für die Entstehung einer bösartigen Geschwulst schaffe, und verneint dieselbe. Als ein noch nicht beschriebenes Symptom bei der Erkrankung der regionären Lymphdrüsen hebt M. den Torticollis hervor. In dem der Therapie gewidmeten zweiten Teile seiner Arbeit behandelt M. in eingehender Weise die besonderen Indikationen der verschiedenen Operationsmethoden, ihre Technik, die Nachbehandlung, die operativen Erfolge und die Dauerresultate. Umschriebene, nicht in die Tiefe gehende innere Geschwülste weist M. unbedingt der Laryngotomie zu und glaubt in diesen Fällen auch von der sonst stets zu fordernden Ausräumung der regionären Lymphdrüsen Abstand nehmen zu dürfen. Doch ist M. durchaus ein Anhänger radikalen Operierens. Für die wichtigsten Operationsmethoden berechnet M. aus den letzten Jahren folgende Resultate:

1) Laryngotomie: 116 Fälle mit 3 (2,5%) operativen Todesfällen und 14 (12%) Dauerheilungen (länger als 3 Jahre).

2) Hemilaryngektomie: 63 Fälle mit 6 (9,6%) operativen Todesfällen und 5 (7,9%) Dauerheilungen.

3) Laryngektomie: 81 Fälle mit 12 (15%) operativen Todesfällen und 7 (8,7%) Dauerheilungen.

Die letzten Kapitel des Buches sind den plastischen Nachoperationen und den Prothesen gewidmet.

**Boerner** (Charlottenburg-Westend).

---

25) **Hellin.** Der doppelseitige Pneumothorax und die Unabhängigkeit der Lungenrespiration von den Druckverhältnissen.

(Mitteilungen a. d. Grenzgebieten der Medizin u. Chirurgie Bd. XVII. Hft. 3 u. 4.)

H. führt 54 Fälle aus der Literatur auf, die beweisen, daß beim Menschen doppelseitiger, totaler Pneumothorax nicht absolut tödlich ist, daß ein Teil der Pat. am Leben bleibt, ein anderer wenigstens noch längere Zeit lebend geblieben ist. Früher von H. angestellte und publizierte Experimente an Kaninchen bestätigen dies. H. erklärt danach die bisherige Theorie von der Mechanik der Lungenatmung für falsch; diese Lehre müsse einer gründlichen Revision unterzogen werden. Ist nun die Lungenrespiration von der Druckdifferenz nicht

abhängig, wodurch kommt sie dann zustande? Diese Frage muß vorläufig noch unentschieden bleiben; mehrere Gesichtspunkte, die sie beantworten könnten, werden erörtert. **Haeckel** (Stettin).

---

26) **O. Hildebrand.** Thoraxschüsse und Bauchdeckenspannung.

(Berliner klin. Wochenschrift 1907. Nr. 18.)

Bei Thoraxverletzungen sah H. wiederholt ausgeprägte Bauchdeckenspannung, ohne daß die geringste Verletzung des Bauches, weder der Bauchwand noch des Bauchinhaltes vorhanden war. Von den durch Krankengeschichte erläuterten Fällen waren drei penetrierende Schußverletzungen; in einem Falle war die Brustwand nicht einmal vollständig durchsetzt. Die Einschüsse lagen alle im Bereiche des Thorax, drei in Interkostalräumen, ein Geschoß hatte eine Rippe gebrochen. In drei Fällen war eine exquisite linksseitige Spannung der Bauchmuskulatur vorhanden, während in dem vierten ebenso wie in dem dritten heftige Schmerzen in zirkumskripten Partien des Bauches angegeben wurden. Bei Stichverletzungen des Thorax beobachtete H. nie ähnliche Erscheinungen. Die Erklärung ist folgende: Da die Bauchmuskeln von der unteren Hälfte der Interkostalnerven und die Bauchhaut von den unteren sechs Rami perforant. derselben versorgt wird, so können im Bereiche des Brustkorbes Verletzungen von Interkostalnerven eintreten, deren primäres Ausbreitungsgebiet die Bauchwand ist. Dies ist vor allem der Fall bei Schüssen, welche die hintere und seitliche Thoraxwand erreichen. Aus der Bauchdeckenspannung allein folgt also in solchen Fällen keineswegs eine Indikation zur Laparotomie. **Langemak** (Erfurt).

---

27) **W. Gordon.** Bodily posture and cardiac physical signs.

(Lancet 1907. August 10.)

Die Untersuchung des Herzens ist auch für den Chirurgen etwas unerläßliches, so daß die interessanten Ausführungen des Verf.s auch an dieser Stelle die gebührende Beachtung finden werden. Auf dem bislang wenig beschrittenen Gebiete stellt Verf. folgendes fest: Der Übergang der aufrechten Stellung in die horizontale Lage bewirkt folgendes: 1) er bringt die normale Herzdämpfung nach oben und engt ihre Grenzen ein; 2) er macht den ersten Herzton dumpfer und den zweiten schärfer, so die klassischen Herztöne hervorrufend; 3) er vermindert den anterio-posterioren Durchmesser der Brust; 4) er vermindert deutlich die Grenzen des vergrößerten Herzens; 5) er erhöht die Lautheit und erweitert die Hörbarkeitsgrenzen a. der »hämischen Geräusche« an der Basis und Spitze, b. der mitralen und tricuspidalen regurgitierenden Geräusche und c) der Aortenstenosengeräusche (einige dieser Geräusche sind oft nur in horizontaler Lage hörbar); 6) er vermindert die Lautheit und das Hörbarkeitsgebiet a. des Venengeräusches

am Hals und b. des präsystolischen Geräusches der Mitralstenose (einige dieser Geräusche sind nur bei aufrechter Stellung hörbar); 7) er läßt das Geräusch der Aortenregurgitation unbeeinflußt; 8) er verstärkt die Lautheit des akzentuierten zweiten Pulmonaltones; 9) er hebt die Duplikation des gespaltenen zweiten Tones mehr hervor (bei einigen Fällen ist die Spaltung überhaupt nur in horizontaler Ruhelage zu hören); 10) er bringt bei einzelnen Fällen von Krebs in seinen späteren Stadien die Herzdämpfung ganz oder teilweise zum Verschwinden.

Alle diese Punkte erwägend, stellt Verf. die Behauptung auf, daß alle Angaben über Herzbefunde unvollständig und unverwertbar sind, wenn nicht dabei angegeben ist, in welcher Lage sich Pat. bei der Untersuchung befand. — Zahlreiche Abbildungen und allgemein physikalische Betrachtungen machen die Arbeit lesens- und beachtenswert.

**H. Ebbinghaus** (Dortmund).

28) **Warren.** Plastic resection of the mammary gland.

(Annals of surgery 1907. Juni.)

Für die Operation gutartiger Brustdrüsengeschwülste (Fibrome, Cysten, usw.) schlägt Verf. vor, dorsalwärts der Drüse einen nach vorn leicht konkaven Hautschnitt zu machen, der nach oben und unten in der Richtung der vorderen Achsellinie verlängert werden kann. Der Schnitt wird durch die tiefe Lage der oberflächlichen Pectoralfascie hindurchgeführt, die zugleich die hintere Fläche der Brustdrüse deckt. Dann gelingt es dem Operateur leicht, die ganze Drüse nach dem Brustbein zu umzuschlagen und durch einen V-förmigen Schnitt die Geschwulst von hinten aus der Brustdrüse herauszuschneiden resp. auszuschälen. Sollten sich Involutionscysten in dem Gewebe der Brustdrüse zeigen, so werden diese einfach angeschnitten und der Inhalt herausgelassen. Eine Naht dieser Cystenspalten ist meistens nicht nötig, die durch das Ausschneiden einer größeren Geschwulst entstandene Höhle wird mit Catgut vernäht. Die Drüse wird dann zurückgeschlagen und ihr Rand an den äußeren Rand der Pectoralisfascie angenäht; dann folgt eine zweite Catgutnaht durch Drüsenfascie und Fett, schließlich die Hautnaht. Zeigt sich nach dem ersten Zurückklappen der Drüse, daß es sich um eine bösartige Geschwulst handelt, so wird die Schnittführung die bei Amputation der Brust vorgeschriebene. W. läßt jede Brustgeschwulst sofort im Operationssaale durch einen Anatomen untersuchen, um nach dem Befunde die Operation eventuell umzugestalten. Diese Operation mit Umschlagen der Brustdrüse ist von Verf. 85mal ausgeführt worden ohne einen Todesfall. Ihre Vorteile bestehen im Fortfall häßlicher Brustnarben und in einer gründlichen Übersicht des Brustdrüsengewebes. Im übrigen operiert er alle gutartigen Brustdrüsengeschwülste möglichst bald, da sie nach seiner Auffassung leicht bösartig werden können.

**Herhold** (Brandenburg).

# Kleinere Mitteilungen.

## 29) Freie Vereinigung der Chirurgen Berlins.

165. Sitzung vom 10. Juli 1907 im Krankenhaus Bethanien.

Vorsitzender: Herr Martens.

1) Herr Martens: Demonstration der neuen Operationsräume und über die dort übliche Asepsis.

Unter Hinweis auf seinen dies Thema behandelnden Aufsatz in der Berliner klin. Wochenschrift 1906 Nr. 42 demonstriert M. die Einzelheiten der Anlage; die aus vier Bogenlampen über der Glasdecke des Oberlichtes bestehende Nachtbeleuchtung, welche während der Sitzung im Gange ist, bezeichnet M. als die zurzeit beste. Die Desinfektion der Hände geschieht in strömendem heißem Wasser, Alkohol und Sublimat. Gummihandschuhe werden für septische und aseptische Operationen benutzt; sie werden trocken angezogen; bei Knochenoperationen werden Zwirnhandschuhe darüber gezogen. Bei Darmoperationen werden mit den verschiedenen Operationsphasen die Instrumente gewechselt. Die Instrumentenschwester bleibt dauernd aseptisch, indem sie nicht direkt zureicht, der Operateur nimmt sich die Instrumente selbst von seinem Instrumententisch. Die Verbandstoffe, Glassachen usw. werden nach den üblichen Methoden aseptisch gemacht.

2) Herr Nordmann: Intraperitonealer Blasenriß.

N. demonstriert einen 27jährigen Pat., den er im Schöneberger Krankenhaus wegen intraperitonealer Blasenruptur operiert hat. Der Betreffende war in der Trunkenheit in eine Schlägerei verwickelt worden und hatte einige Stunden danach heftige Leibschmerzen verspürt; er hatte eine nach einer Gonorrhöe zurückgebliebene Striktur. Wegen Urindranges wurden ihm 200 ccm klaren Urins von einem Arzte entleert. Nach 38 Stunden kam er zur Aufnahme mit den Symptomen der akuten Perforationsperitonitis; es wurden von N. 1000 ccm klaren Urins entleert, der frei von Eiweiß, Blut und Zucker war. Da die Schmerzen sich in der Magengegend lokalisierten und eine verschiebliche, intraperitoneale Luftblase nachweisbar war, nahm N. ein perforiertes Magengeschwür an und eröffnete den Bauch durch einen epigastrischen Medianschnitt; es entleerte sich eine große Menge trüber Flüssigkeit und Luft, die Därme waren hochgradig injiziert. Da im Epigastrium die Ruptur eines Organs nicht nachweisbar war und aus dem kleinen Becken Flüssigkeit nachströmte, machte N. einen zweiten Schnitt in die Mittellinie unterhalb des Nabels und fand dort einen 6—8 cm langen sagittalen Riß an der Hinterseite der Blase unterhalb des Scheitels, den er mit Catgutnähten in zwei Etagen bei Beckenhochlagerung nähte. Der Bauch wurde mit Kochsalzlösung gespült und völlig geschlossen. Glatte Heilung. N. legte einen Dauerkatheter bis zum 8. Tag ein, ließ täglich die Blase spülen, gab Urotropin und Wildunger Wasser. Nach Entfernung des Katheters uriniert Pat. spontan, die Blase hielt zuerst 300 ccm, jetzt 600 ccm Urin; eine Cystoskopie war wegen der Harnröhrenstriktur nicht möglich. N. befürwortet, nach Ausführung der Blasennaht den Bauch zu schließen und nicht auf die Naht Jodoformtampons zu legen. In 12 unter 18 Fällen der Literatur ist es dabei nachträglich zur Perforation der Blase und langwierigen Fistelbildung gekommen, wohl durch Aufreißen der Serosa bei der Entfernung des Tampons.

3) Herr Martens: Zur Technik der Operation des perforierten Magengeschwürs.

Wie die Blinddarmentzündungen nehmen auch die perforierten Magengeschwüre in den Krankenhäusern an Zahl zu. Früher starben die Pat., ehe sie chirurgischer Behandlung zugeführt wurden. M. berichtet aus den letzten 4 Jahren über neun Operationen mit Naht des Geschwüres, von denen fünf, die $2^1/_2$—26 Stunden post perf. operiert sind, geheilt sind; ein sechster Kranker starb nach verschiedenen

Komplikationen 5 Wochen post op., drei weitere, z. T. erst am Ende des 2. Tages als aussichtslos Operierte, starben schnell an fortbestehender Peritonitis. Bei zwei Kranken konnte wegen schlechten Allgemeinzustandes nur die Laparotomie und Tamponade des Bauches gemacht werden, beide starben; bei einem bestand ein perforiertes Duodenalgeschwür. Ein Kranker starb unoperiert 1 Stunde nach der Aufnahme. M. betont, daß aus der Anamnese und dem bekannten charakteristischen Symptomenkomplex die Frühdiagnose, wenn auch nicht immer mit Sicherheit auf Perforation eines Magengeschwürs, so doch auf Perforationsperitonitis überhaupt zu stellen ist, und das genügt für den praktischen Arzt. Auf die schon nach wenigen Stunden oft sehr vermehrte Leukocytenzahl wird hingewiesen. M. bespricht die verschiedenen Vorschläge betreffend die Operationstechnik; er hat stets die einfache Übernähung des Geschwürs gemacht mit Verstärkung der Naht durch Netz. Zulässig erscheint die Anfrischung des Randes, unzweckmäßig das Bestreben, das ganze Geschwür entfernen zu wollen. M. ist stets ohne Gastroenterostomie ausgekommen, auch bei den Pylorusgeschwüren; er empfiehlt aber die Gastroenterostomia retrocolica post. für die Fälle, bei denen eine Behinderung der Pyloruspassage zu befürchten ist. Ist der Bauchraum voll von Eiter und Mageninhalt, so hält er für die schonendste Reinigung die durch Spülung mit 20 bis 30 Litern Kochsalzlösung. Von der Tamponade ist er immer mehr zurückgekommen; er legt einen Tampon und ein gazeumwickeltes Drain auf die Gegend des perforierten Geschwürs, dessen Naht vorher mit Netz bedeckt wurde; die übrige Bauchwunde wird geschlossen. Für besonders ungünstige Fälle empfiehlt er die Jejunostomie nach v. Eiselsberg. Für die Nachbehandlung empfehlen sich reichliche subkutane und rektale Kochsalzinfusionen; man achte auf sich abkapselnde, besonders subphrenische Abszesse. Alles in allem kommt es weniger auf die Technik, als auf die frühzeitigste Diagnose und Operation an.

Diskussion. Herr Federmann weist auf Grund seiner 16 Beobachtungen aus der chirurg. Abteilung des Krankenhauses Moabit (Prof. Sonnenburg), die in der Deutschen Zeitschrift für Chirurgie publiziert sind, auf den Wert der Leukocytenuntersuchungen für die Frühdiagnose und die in den ersten 12 Stunden auf 25000 ansteigende Leukocytose hin. Er meint ferner, man solle nicht spülen, weil der Verlauf bei den ersten so behandelten Fällen (7, 1 geheilt) überwiegend schlecht war; er schiebt darauf die Entwicklung multipler Abszesse; die 4 nicht gespülten, nur ausgewischten, sind geheilt.

Herr Körte hält die Diagnose im Beginn für leicht; der heftige Schmerz im Epigastrium, das blitzartige Zusammenbrechen, der brettharte, zunächst eingezogene Bauch, die Chokerscheinungen. Innerhalb der ersten 24 Stunden ist die Prognose nicht schlecht. K. hält die Spülung mit großen Quantitäten Kochsalzlösung für die schonendste Methode, die Reinigung der Bauchhöhle, wobei ohne Bedenken die Därme eventriert werden. Er ist dafür, den Bauch ganz zu schließen; der Jodoformgazestreifen oder das zur Nahtstelle gelegte Drain nützen nichts, zuweilen schadet ihre Entfernung.

Herr Hildebrand erwähnt einen Fall, wo das gleichzeitig mit einer Magenperforation erfolgende Auftreten eines Leistenbruches, der in Narkose schwer reponiert wurde, die Diagnose auf Brucheinklemmung stellen ließ, weil heftige Leibschmerzen nach der Reposition weiter bestanden. Pat. starb während der Operation.

Herr Sonnenburg hat in Paris gesehen, daß die französischen Chirurgen die peritonealen Exsudate mit Hilfe des Potain'schen Apparates nach Einlegung eines Drains täglich aspirieren; die Erfolge sollen befriedigend sein.

Herr Neupert berichtet, daß Herr Prof. Bessel-Hagen in dem Falle eines Pylorusgeschwürs mit kallösen Rändern, die sich nicht nähen ließen, zur Deckung des Geschwürs die in der Nähe liegende Gallenblase aufnähte. Die Naht hat gehalten und der Pat. ist geheilt.

4) Herr Martens: Über Pylephlebitis purulenta bei Perityphlitis.

Die Pylephlebitis purulenta ist die unangenehmste Komplikation der Perityphlitis, die mit der Zunahme der Frühoperationen glücklicherweise seltener wird; M. weist das an der Hand mehrerer Statistiken nach. M. selbst hat in Bethanien

von 1903—07 503 akute Perityphlitiden behandelt, von denen 72% im Anfall operiert und 11% gestorben sind, davon 2 an Pylephlebitis purulenta; einer von diesen hatte 10 Tage mit hohem Fieber und Schüttelfrösten zu Hause gelegen und starb nach weiteren 5 Wochen trotz Eröffnung von zwei Leberabszessen; die ganze Pfortader war bis in die feinsten Verzweigungen voll von dickem Eiter. Der andere Pat. war schon nach 40 Stunden im ersten Anfall operiert, nachdem er mehrfache Schüttelfröste gehabt hatte; er starb nach 3 Wochen. Ein dritter Kranker ist geheilt nach Eröffnung eines peri- und zweier intrahepatischer Abszesse; er hatte mehrere Anfälle von Blinddarmentzündung gehabt und vor $1^3/_4$ Jahren eine Intervalloperation durchgemacht, bei der noch kleine Abszesse gefunden wurden; die erneute Erkrankung hatte mit Schmerzen in der Blinddarmgegend begonnen; M. läßt dahingestellt, ob die Leberabszesse mit der früheren Blinddarmentzündung in Zusammenhang stehen. Er verlangt, um die für die Therapie aussichtslose Komplikation der Pylephlebitis purulenta zu vermeiden, die sofortige Operation wenigstens in den schweren Fällen von Blinddarmentzündung.

Diskussion. Herr Körte berichtet einen Fall, wo trotz Frühoperation Lebereiterung eingetreten ist; die Operation war 24 Stunden nach Beginn der Erkrankung gemacht, die Wunde tadellos geheilt; 8 Tage später begannen Schüttelfröste und Leberikterus, und Pat. ging zugrunde. Es gibt demnach Fälle, die sehr giftig sind, und wo von vornherein das Mesenterium schwer infiziert ist, aber sie sind seit Vornahme der Frühoperationen wohl seltener geworden.

Herr Martens betont unter Hinweis auf seinen zweiten Fall von Pylephlebitis purulenta noch einmal, daß man so früh wie möglich operieren solle, und daß eine Operation innerhalb der ersten 48 Stunden nicht immer eine Frühoperation sei. Die beiden Todesfälle (einer an Pylephlebitis purulenta und einer an Peritonitis — nach 36 Stunden operiert), die er unter 52 innerhalb der ersten 48 Stunden Operierten gehabt hat, hätten durch frühere Operation vermieden werden können; die Mortalität wäre dann gleich Null.

Herr Israël berichtet einen Fall, bei dem es noch frühzeitiger zur Entwicklung von Leberabszessen gekommen ist; es traten nach Genuß verdorbenen Fleisches Schüttelfröste bereits 12 Stunden nach Beginn der ersten auf den Blinddarm bezüglichen Erscheinungen auf; ein Anfall war voraufgegangen. Bei der Sektion fand sich an der Grenze zwischen Wurmfortsatz und Blinddarm ein stecknadelkopfgroßes Geschwür und in dessen Grunde eine kleine thrombosierte Vene. Bei der Schnelligkeit der Entwicklung der Leberinfektion ist anzunehmen, daß von einem früheren Blinddarmanfall her ein kleines Geschwür bestand, an dem es zu einer Infektion der Vene in seinem Grunde gekommen ist.

Herr Sonnenburg fragt nach der Mortalität bei den Frühoperationen. Herr Martens erwidert, daß von 52 Fällen 2 starben; im ganzen wurden 503 akute Fälle behandelt, von denen 72% im Anfall operiert sind; einschließlich der schweren Peritonitiden und der moribund eingelieferten Fälle hatte er eine Gesamtmortalität von 11% in den letzten 4 Jahren.

Herr Federmann berichtet über das Sonnenburg'sche Material aus dem Krankenhaus Moabit. In den letzten 6 Jahren sind ca. 5 Fälle von Pylephlebitis purulenta vorgekommen, die sämtlich tödlich endeten. In 2 Fällen wurden am Wurmfortsatz nur leichte chronische Veränderungen gefunden. Auch die Frühoperation schützt nicht mit Sicherheit vor dem Auftreten der Pylephlebitis, wie ein Fall beweist. Das Hauptinteresse ruht in der Diagnose, und zwar besonders bei der Differentialdiagnose, ob ein oder mehrfache Leberabszesse bestehen. Im ersteren Falle kann durch Operation Heilung eintreten, wie eine von Hermes veröffentlichte Beobachtung dartut; bestehen jedoch — wie es die Regel ist — mehrere Abszesse, so ist jede Therapie aussichtslos. Die Differentialdiagnose ist nur in wenigen Fällen zu stellen; unilokuläre Abszeßbildung nach Pylephlebitis purulenta ist eine sehr große Seltenheit.

5) Herr Engelmann: a. Pankreatitis acuta.

Vorstellung einer 48jährigen Frau, die bereits längere Zeit magenleidend und 1 Tag vor ihrer Aufnahme akut unter Leibschmerzen, Erbrechen und Auftreibung

des Oberbauches erkrankt war. Zunahme der Beschwerden, der Auftreibung und Druckempfindlichkeit des Epigastriums am nächsten Tage, daher unter der Diagnose Pankreatitis acuta Laparotomie (Prof. Martens).

Kleiner Schnitt im Oberbauch; im Netz multiple Fettgewebsnekrosen, Entleerung bräunlich hämorrhagischen Exsudats aus der freien Bauchhöhle wie aus der durch das Ligamentum gastrocolicum eröffneten Bursa, die drainiert wurde. Guter Wundverlauf, Wohlbefinden 2 Jahre lang; seit 1/4 Jahr sind die Erscheinungen chronischer Pankreatitis, Druckgefühl, zeitweises Erbrechen und Zucker im Urin aufgetreten.

b. Leberruptur.

49jähriger Kutscher, der 5 Tage vor seiner Einlieferung einen Hufschlag gegen den Bauch erhalten hatte und unter Leibschmerzen, Erbrechen und leichtem Ikterus erkrankt war. Es fand sich starke Auftreibung des Bauches, Resistenz rechts unter dem Rippenbogen, Zeichen von Kompression der rechten Lunge. Bei der Operation (Prof. Martens), am 6. Tage nach der Verletzung (Schrägschnitt unterhalb des rechten Rippenbogens), entleerten sich mehrere Liter galliger, nicht bluthaltiger Flüssigkeit. Trotz reichlichen Gallenflusses bestand Kompression der rechten Lunge weiter, daher, nachdem am 13. Tage nach der Verletzung durch Probepunktion im 6. Interkostalraume 300 ccm klare Galle entleert waren, am 18. Tage Resektion der 10. rechten Rippe, Entleerung eines subphrenisch gelegenen Gallenergusses von 1300 ccm, der mäßig reichlich Leukocyten enthielt.

Nach 6wöchigem Wohlbefinden wieder Stiche in der rechten Brust, Dämpfung rechts hinten von der 6. Rippe ab, Entleerung eines subphrenischen Abszesses durch Resektion der 7. rechten Rippe in der Mammillarlinie. Seitdem ungestörter Wundverlauf und andauerndes Wohlbefinden.

6) Herr Adler (Pankow) berichtet über einen tödlich verlaufenen Fall subkutaner Leber- und Milzruptur.

Ein 11jähriger Knabe wurde in moribundem Zustande mit den Zeichen schwerster innerer Blutung in das Krankenhaus aufgenommen, nachdem ihm 1/2 Stunde zuvor das Vorderrad eines schwer beladenen Mörtelwagens über den Leib gegangen war. Die Autopsie ergab, daß der linke Leberlappen vom rechten nahezu total abgerissen war, außerdem fanden sich eine tiefe lappenförmige Rißwunde an dem hinteren Leberrande und drei mehr oberflächliche Risse im Bereiche der Konvexität des rechten Leberlappens. An der Milz fanden sich drei oberflächliche Einrisse. In der Bauchhöhle etwa 3/4 Liter Blut. Darmtraktus unversehrt. Rechte 10. Rippe gebrochen. Die Bauchdecken zeigten merkwürdigerweise keinerlei Spuren der schweren Gewalteinwirkung. (Demonstration.) Nach den bisherigen Erfahrungen sind derartig ausgedehnte Leberzerreißungen wegen des schweren Blutverlustes und der Störung des Pfortaderkreislaufes stets tödlich verlaufen.

7) Herr Schultze: Über Dünndarmvolvulus.

Unter Hinweis auf die von Martens in seiner Arbeit über mechanischen Ileus bei akut entzündlichen Abdominalerkrankungen beschriebenen Fälle von Dünndarmvolvulus stellt S. drei weitere von demselben operierte Fälle vor:

a. Bei einem 19jährigen Manne, der 30 Stunden nach Beginn des Perityphlitisanfalles operiert war (Exstirpation des perforierten Processus bei freiem trübem Exsudat), trat nach 11 Tagen Ileus auf. Bei der Operation zeigte sich eine tiefe Dünndarmschlinge abgeknickt und adhärent der rechten Bauchwand an einem kleinen Abszeß, der sich um einen Kotstein gebildet hatte. Unter diese Schlinge hatte sich der ganze obere Teil des Dünndarmes geschoben unter Drehung um 360°. Lösung der adhärenten Schlinge, deren Serosa in größerer Ausdehnung fehlt. Dieser Serosadefekt wird zwecks Vermeidung der Resektion mit Netz überkleidet. Zurückdrehen des Volvulus. Heilung.

b. 10jähriger Knabe, bis auf eine frühere Mittelohreiterung gesund, erkrankte vor 2 Tagen nach einem Diätfehler unter Ileuserscheinungen. Leib mäßig aufgetrieben, gespannt, nicht sehr schmerzhaft. Kollapserscheinungen. Die Diagnose

schwankte zwischen Ileus und Perforationsperitonitis ex appendicitide. Der durch Riedel'schen Schnitt freigelegte Wurmfortsatz erwies sich als gesund. Schnitt in der Mittellinie: die oberen $^2/_3$ des Dünndarmes waren stark gebläht, der untere Teil kollabiert. Der obere ist um 360° im Sinne des Uhrzeigers um seine Achse gedreht. Zurückdrehung. Es bestand ferner eine massenhafte Tuberkeleruption auf der Serosa und eine Infiltration des Mesenteriums, die in Verbindung mit dem Diätfehler vielleicht eine Erklärung für den Volvulus gibt. Schluß beider Bauchwunden nach Spülung mit Kochsalzlösung, um den Kollaps zu heben. Heilung.

c. Ein 38jähriger Mann war vor 2 Tagen an Ileus erkrankt. Der Leib war namentlich links stark aufgetrieben, gespannt und druckempfindlich. In der Bauchhöhle fand sich reichliche hämorrhagische Flüssigkeit, und der obere Teil des Dünndarmes war um seine Achse gedreht. Nach Rückdrehung Schluß der Wunde. Heilung.

Diskussion. Herr Martens bespricht einen Fall von Ileus bei seit 3 Tagen bestehender Perityphlitis und Peritonitis bei einem 5jährigen Kinde, das gleich nach der Aufnahme starb. Demonstration des Präparates: der Wurmfortsatz liegt nach links, an seiner Spitze ein kleiner Abszeß, von ihm ausgehend ein Fibrinstrang, der eine Dünndarmschlinge fest abgeschnürt hat.

8) Herr Martens: Beiträge zur Gelenkchirurgie.

a. Fall von habitueller (400mal erfolgter) Schultergelenksluxation, durch Exzision eines Stückes der Gelenkkapsel mit nachfolgender Drahtnaht geheilt seit 1 Jahr. Der Arm ist frei beweglich.

b. Fall von veralteter irreponibler Schulterluxation mit Abriß des Tuberculum majus, nach Dollinger operiert (s. Zentralblatt für Chirurgie 1902). Empfehlung dieser wohl einfachsten und besten Methode.

c. Abriß des Epicondylus lateralis humeri mit Einklemmung zwischen den Gelenkenden. Heilung mit völliger Funktion durch blutige Reposition und Naht.

d. Spontanluxation des Hüftgelenkes bei Koxitis nach Scharlach mit absoluter Heilung nach Einrichtung trotz späterer Femurfraktur.

e. Vorstellung zweier schwerer Kniegelenkstuberkulosen mit völliger Heilung nach extrakapsulärer Resektion. Empfehlung dieser Methode.

f. Zwei operierte und mit guter Funktion geheilte Fälle von Meniscusverletzung im Kniegelenk. Besonders interessant ist der eine Fall, bei dem außer dem Abriß des vorderen Ansatzes ein Riß in der Mitte des lateralen Meniscus nach medianwärts bestand, so daß bei Bewegungen das vordere Ende sich über das hintere schob (Abbildung in der Deutschen med. Wochenschrift).

**R. Wolff** (Berlin).

---

30) **G. Schubert.** Narkosen- und Dosierungsvorrichtung.

(Ärztl. Polytechnik 1907. Mai.)

Obiger Apparat ist für Chloroform und Äther eingerichtet. Er besteht aus einer dem Gesicht genau angepaßten Maske mit In- und Aspirationsventil, von der ein Schlauch, gabelförmig geteilt, zu zwei Glasgefäßen geht. In dem einen Gefäß befindet sich Wasser und eine Anzahl Röhren, durch die bei der Inspiration Luft angesogen wird, die durch die Wasserschicht zur einen Schlauchgabel und von da zur Maske geht. In dem anderen Gefäß befindet sich das Narkotikum. Im Deckel desselben ist eine Metallröhre luftdicht eingelassen, die auf- und abgleiten kann, im Gefäß einen Schwimmer trägt und innerhalb des Schwimmers in mehrere feine Röhrchen ausläuft. Bei der Inspiration streicht Luft durch die Röhre in den Schwimmer, durch die Endröhrchen ins Narkotikum, sättigt sich möglichst mit demselben und geht durch die Schlauchgabel ebenfalls zur Maske, wo sie, mit der Luft des ersten Gefäßes gemischt, in die Atemwege des zu Narkotisierenden eintritt. Durch Verschluß einiger oder aller Röhrchen des ersten Gefäßes kann die Luftzufuhr reguliert werden, so daß alsdann durch die Maske bald mehr, bald

weniger mit Narkotikum gesättigte Luft strömt. Bei Beginn der Narkose läßt man alle Röhrchen im ersten Gefäß offen, erst später schließt man sie.

**E. Fischer** (Straßburg i. E.).

31) **N. Gulcke.** Akute gelbe Leberatrophie im Gefolge der Chloroformnarkose.

(v. Langenbeck's Archiv Bd. LXXXIII. Hft. 2.)

Eine 23jährige Dame starb nach glatt verlaufener Radikaloperation einer Hernie unter den Erscheinungen des schwersten Ikterus und der Cholämie innerhalb 92 Stunden. Die Diagnose wurde auf akute gelbe Leberatrophie gestellt. In der Tat zeigte sich auch bei der Sektion und mikroskopischen Untersuchung der Leichenpräparate hochgradiger Zerfall und Verfettung der Leberzellen. Die gleichen Befunde waren an den Nieren sichtbar, besonders an den gewundenen Harnkanälchen. Das zur Narkose angewandte Chloroform konnte allein als Ursache dieser Erkrankung angesehen werden. G. stellt aus der Literatur noch einige analoge Fälle zusammen. Allen diesen ist es gemeinsam, daß die Pat. sich am 1. Tage nach der Operation wohl fühlen und nur einen leichten Ikterus zeigen. Am 2. Tage steigert sich dieser, es treten cholämische und urämische Symptome hinzu; unter Delirien und Tobsuchtsanfällen verschlimmert sich das bedrohliche Krankheitsbild, das am 3. oder 4. Tage zum Tode führt. Dauer der Narkose und Quantität des dargereichten Chloroforms spielen anscheinend keine Rolle, da schon nach kurzer Betäubung die akute Leberatrophie auftreten kann, die nur einen graduellen Unterschied gegenüber der einfachen Fettdegeneration darstellt.

**E. Siegel** (Frankfurt a. M.).

32) **E. Fricker.** Beiträge zur Kenntnis der therapeutischen Resultate, speziell der Resultate der Serumtherapie bei Tetanus.

(Deutsche Zeitschrift für Chirurgie Bd. LXXXVIII. p. 429.)

Den wesentlichen Inhalt der Arbeit bilden die Krankengeschichten der zahlreichen Tetanusfälle aus der medizinischen und chirurgischen Universitätsklinik Basel (Direktor: Prof. Enderlen). Das Material stammt aus verschiedenen Zeiträumen, und demgemäß finden sich die älteren Fälle ohne Heilserum, die neueren mit Heilserum behandelt, so daß sich ein interessanter Vergleich zwischen den Resultaten der beiden Beobachtungsreihen ergibt. Der Vergleich fällt zwar auffällig genug zugunsten der in der letzten Zeitperiode Behandelten aus, indes sind die günstigeren Resultate bei diesen keineswegs mit Sicherheit und allein der Serumanwendung zuzuschreiben. Neben ihr wurde in den letzten Jahren nämlich besonders darauf geachtet, den primären Infektionsherd durch Entfernung vorhandener Fremdkörper, event. auch durch Exzision oder Amputation gründlich zu beseitigen; ebenso wurde auf eine lokale Wundbehandlung bzw. Desinfektion, namentlich durch Jodanstriche, großer Wert gelegt, endlich wurde durchgängig starker Gebrauch von Narkoticis gemacht. Immerhin schien ein heilsamer Einfluß der Serumtherapie mit Wahrscheinlichkeit annehmbar. Die wichtigsten Zahlen des Berichtmateriales sind folgende:

I. 1889—1897. 18 Fälle ohne Serumbehandlung, geheilt 2, gestorben 16.

II. 1897—1902. 22 Fälle mit Serumbehandlung, geheilt 9, gestorben 13.

Bezüglich aller Details verweisen wir auf das Original, das in seiner Einleitung eine gute Zusammenstellung der bislang mit dem Heilserum erzielten, leider noch ziemlich fragwürdigen Resultate, sowie zum Schluß ein Literaturverzeichnis von 55 Nummern gibt. Aus den Schlußsätzen, in denen F. die Ergebnisse der Baseler Erfahrungen zusammenfaßt, sei als besonders bemerkenswert nur noch die Beobachtung angeführt, daß »eine Wanderung der Tetanusbazillen von der Wunde aus durch die Lymphbahnen in die benachbarten Drüsen kein seltenes Vorkommnis zu sein scheint«.

**Meinhard Schmidt** (Cuxhaven).

33) **Krebs.** Die Behandlung der Leukämie.

(Deutsche militärärztliche Zeitschrift 1907. Hft. 12.)

Nachdem Verf. die Art der Wirkung der Röntgenstrahlen auf die Leukämie besprochen hat, schildert er einen derart behandelten Fall. Bei einem Ulanen konnte festgestellt werden: Milzschwellung, Fieber, große Blässe, 40% Hämoglobingehalt, 3600000 rote, 526000 weiße Blutkörperchen. Außer der Behandlung mit Röntgenstrahlen — zuerst jeden Tag, später einen um den anderen Tag — wurde allerdings auch noch Solut. arsenical. Fowleri verabfolgt. Das erzielte Resultat war ein sehr gutes: die Milzschwellung war erheblich zurückgegangen, das Körpergewicht hatte um 7 kg zugenommen. Die Zahl der roten Blutkörperchen betrug 4900000, die der weißen 46000, der Hämoglobingehalt 85%.

**Herhold** (Brandenburg).

34) **A. H. Pirie.** A new method for using X-rays.

(Lancet 1907. Juli 13.)

Verf. erfand und beschreibt hier ein neues Röntgenstrahlenquantimeter, dessen System auf der durch den elektrischen Strom bewirkten Entwicklung von H und O in einer mit Wasser gefüllten und mit einem Steigrohre versehenen Tube beruht. Der zu der Röntgenröhre gehende Strom passiert diese Tube, und die zahlreichen Experimente des Verf.s haben ergeben, daß, wenn das Gas in dem Steigrohr eine gewisse Skalazahl erreicht hat, die für die Haut verträgliche Dosis Röntgenstrahlen erreicht ist.

Da die Gasentwicklung und die Stromstärke miteinander korrespondieren, so kann der Apparat auch gleichzeitig in gewissem Sinne als Milliampèremeter dienen. — Die mit diesem Apparate gefundenen Belichtungszeiten sollen sich mit den von den Sabourand'schen Pastillen angezeigten im allgemeinen decken.

Hält der Apparat, was der Erfinder sich von ihm verspricht, so dürfte er jene Pastillen leicht verdrängen. **H. Ebbinghaus** (Dortmund).

35) **Gwyer.** Thymus gland treatment of cancer.

(Annals of surgery 1907. Juli.)

Verf. hat inoperable Karzinome mit aus getrockneter Kalbsthymus hergestelltem Pulver und wäßrigen Extrakten der getrockneten Thymusdrüse behandelt, indem er 3—4mal täglich 3,75 bis 15 g des Pulvers per os oder der Lösung subkutan verabfolgte. Er sah hierdurch auffälliges Kleinerwerden der karzinomatösen Geschwulst, außerdem verminderten sich die Schmerzen, hob sich der allgemeine Gesundheitszustand. Eine eigentliche Heilung hat er bis jetzt allerdings nicht zu verzeichnen; er will einer Behandlung mit Thymus auch nur die inoperablen Geschwülste unterziehen, und auch bei diesen soll vorher möglichst viel des Krebsgewebes fortgenommen werden, damit unter der Behandlung mit Thymus möglichst wenig Karzinomwucherung resorbiert zu werden braucht. Die Resorption des letzteren greift nämlich den Körper an, und ist deswegen während der Kur für eine genügende Diurese und Stuhlentleerung zu sorgen.

Die Herstellung der wäßrigen Lösung scheint etwas kompliziert zu sein. 240 g Natronchlorid, gelöst in destilliertem Wasser, werden 3,75 g getrocknetes Kalbsthymuspulver zugefügt. Nach 2maliger Filtration wird es mit einer 20%igen Essigsäurelösung angesäuert, bis sich ein Niederschlag bildet. Dieser wird wieder abfiltriert und in eine Natroncarbonicumlösung geschüttet; es folgt dann wiederum Essigsäurezusatz und dieselbe Behandlung der Präzipitine. Der Schlußlösung in Natron carbonicum wird etwas Thymol hinzugefügt und dann noch 3mal filtriert. Jedes Gramm der kalt aufzubewahrenden Lösung enthält $^1/_2$ g des trockenen Thymuspulvers. **Herhold** (Brandenburg).

36) **Vack.** Les méfaits de la blennorrhagie. Septicémie et pyohémie gonococciques mortelles.

(Arch. de méd. et de pharm. militaires 1907. August.)

Zwei Fälle, durch welche bewiesen wird, daß der Gonokokkus in Blut eintreten und Septhämie und Pyämie durch Metastasen in anderen Organen hervor-

rufen kann. Im ersten Falle, der unter stetigem unregelmäßigem Fieber und Schüttelfrösten 2½ Monate die schwersten Zeichen der Blutinfektion zeigte, traten broncho-pneumonische Prozesse, vesikuläre Hautausschläge, Ikterus, Diarrhöen neben der Gonorrhöe in die Erscheinung. Im Blute wurden bereits zu Lebzeiten Gonokokken nachgewiesen. Nach 2½ Monaten starb der Kranke, die Autopsie bot ebenfalls das Bild schwerster Sepsis (Leber- und Milzvergrößerung usw.). Im zweiten Falle bildete sich im Anschluß an einen Tripper ein Beckenabszeß unter hohem Fieber; an diesen schlossen sich metastatische Abszesse in den Schultern und unter dem Brustmuskel an. Der Beckenabszeß war bereits das Zeichen der Septhämie, denn auch hier wurden Gonokokken im Blute nachgewiesen. Auch dieser Kranke ging zugrunde. **Herhold** (Brandenburg).

37) **A. Castellani.** Note on a palliative treatment of elephantiasis.

(Journ. of tropical med. 1907. Nr. 15.)

Mitteilung von vier Fällen, die mit Fibrolysin-Merck behandelt wurden. Die Einspritzungen wurden täglich ausgeführt und etwa 1 Monat fortgesetzt, dann 8tägige Pause. C. sah in allen Fällen nach 1—2 Monaten erhebliche Besserung eintreten. **Revenstorf** (Hamburg).

38) **F. P. Weber.** Multiple hereditary developmental angiomata of the skin and mucous membranes associated with recurring haemorrhages.

(Lancet 1907. Juli 20.)

Verf. beschreibt aus dem deutschen Hospital in London einen Fall, betreffend eine Frau von 60 Jahren, die mit diesem ziemlich seltenen Leiden behaftet war; er weist in ihrer Familiengeschichte die Erblichkeit des Leidens nach. Die kleinen Angiome traten in den mittleren Lebensjahren auf und verbreiteten sich im Gebiete des ganzen Körpers, vornehmlich aber des Gesichtes. Das meist als Begleitsymptom, nicht selten auch als einziges Symptom auftretende Nasenbluten ist als Ausbreitung der Angiome auf die Schleimhäute zu deuten; mit zunehmendem Alter verschlimmert sich die Epistaxis meistens erheblich. Bei der sehr anämischen Pat. wurden vom Verf. sehr eingehende Blutuntersuchungen gemacht, ohne nennenswerte Abweichungen von der Norm zu ergeben.

Beim Studium der Literatur des Leidens, oder vielmehr der Krankheitssymptome, wie es Verf. aufgefaßt wissen will, fand Verf. acht weitere Familiengeschichten, wobei die Affektion sowohl in männlicher wie weiblicher Linie weiter vererbt wurde. **H. Ebbinghaus** (Dortmund).

39) **Baldwin** and **Mumford.** Jacksonian epilepsy, due to cyst of the brain following injury. Successfull operation.

(Publications of the Massachusetts general hospital Boston 1907. Nr. 3.)

Ein 21jähriger Feuermann hatte vor Jahresfrist eine Kopfverletzung erlitten. Seitdem traten Anfälle von Bewußtlosigkeit auf, denen eine krampfartige Kontraktion des rechten Armes oder der rechten Hand vorherging. Als Ursache dieses lokalen Krampfes wurde eine in der Hirnrinde liegende Cyste gefunden, nach deren Entleerung Heilung eintrat. Bisherige Beobachtungsdauer 15 Wochen.
**Revenstorf** (Hamburg).

40) **Küster.** Ein Hilfsmittel zur schnellen Ausführung der Kraniotomie.

(v. Langenbeck's Archiv Bd. LXXXIII. Hft. 1.)

K. beschreibt einen Bajonettmeißel und einen Schlittenmeißel, die beide zur raschen Eröffnung der Schädelhöhle ersonnen sind und sich mehrfach ausgezeichnet bewährt haben. **E. Siegel** (Frankfurt a. M.).

41) **M. T. Zytowitsch.** Die Radikaloperation der Stirnbeinhöhle nach Killian.

(Russki Wratsch 1907. Nr. 28.)

Nach Schilderung der Entwicklung der Killian'schen Operationsmethode beschreibt Z. einen eigenen Fall. Pat. leidet an linksseitiger Sinusitis seit 4 Jahren nach Influenza. Nach erfolgloser Behandlung durch Ausspülungen und Resektion des vorderen Endes der hypertrophischen mittleren Muschel Radikaloperation nach Killian mit folgender Modifikation, um Entstellung zu vermeiden: Die Vorderwand wird nur so weit reseziert, daß die Entfernung der Schleimhaut möglich wird. Sinus sehr tief, mediale und Stirnbucht äußerst stark entwickelt, ohne deutliches Septum; Temporalbucht tief, kommuniziert mit dem Orbitalsinus mittels schmalen Ganges. Siebbeinzellen schwach entwickelt. Sofort Naht der Wunde. Pat. wurde 2 Wochen nach der Operation entlassen, keine Schmerzen, Wunde geheilt, das obere Lid ein wenig ödematös; bei intranasaler Besichtigung breiter Gang in den Sinus ohne Sekretion. Eine Photographie zeigt den guten kosmetischen Erfolg.

**E. Glückel** (Wel. Bubny, Poltawa).

42) **A. A. Stakelberg.** Adenokarzinom der Ohrenschmalzdrüsen.

(Russki Wratsch 1907. Nr. 31.)

In der Literatur sind nur zwei Fälle von Krebs dieser Drüsen beschrieben: Im Falle Haug's handelte es sich um ein Adenokarzinom, im Falle Walko's um ein Cystadenoma papilliferum. S. untersuchte einen neuen Fall. Die Geschwulst wurde nach 4jährigem Bestehen aus dem rechten Ohr eines 46 Jahre alten Mannes entfernt; anfänglich wurde — 3—4 Monate nach Auftreten der Krankheit — ein kleines Geschwür im äußeren Gehörgang ausgekratzt, dann nach mehreren Monaten der Warzenfortsatz aufgemeißelt infolge starker Schmerzen Die Neubildung saß an der Grenze von knöchernem und knorpeligem Gehörgang und erwies sich als Adenom der Ohrenschmalzdrüsen mit krebsiger Entartung. Ein Mikrophotogramm zeigt den Bau der Geschwulst.

**E. Glückel** (Wel. Bubny, Poltawa).

43) **J. Okinczyc** und **G. Küss.** Les luxations de l'os malaire.

(Revue de chir. XXVII. ann. Nr. 1.)

Die seltene Verletzung erlitt ein Mann, der heftig mit der Backe gegen die Kante des Bürgersteigs geschleudert wurde. Die Symptome ergaben sich aus der Form dieser komplizierten Verrenkung, die je nach der Richtung der einwirkenden Kraft in bloßer Eindrückung des Jochbeines oder in Drehung um eine horizontale und vertikale Achse bestehen können. Im vorliegenden Falle konnte die Diagnose aus der Asymmetrie der Gesichtshälften, der verengerten Augenspalte, einer vorspringenden Leiste am unteren Orbitalrande sowie einigen Schmerzpunkten, besonders durch Kompression des N. infraorbitalis verursacht, gestellt werden. Als Komplikationen gesellten sich Hautemphysem, Nasenbluten und später etwas Eiterabsonderung aus der Nase hinzu. Reduktionsversuche sind aussichtslos und schädlich; die Therapie kann nur prophylaktisch Reinhaltung der Nase leisten.

**Christel** (Metz).

44) **Dreifuss.** Ein Fall von angeborener Skoliose.

(Fortschritte auf dem Gebiete der Röntgenstrahlen Bd. XI. Hft. 3.)

Verf. beschreibt den Fall einer Cervicodorsalskoliose bei einem 11jährigen Mädchen, bei welchem das Röntgenbild eine Spaltbildung im ersten Brustwirbelkörper mit gleichzeitigem Mangel einer Rippe ergab. Die Skoliose war also angeboren, hatte aber dadurch, daß das Kind plötzlich Steifigkeit und Schmerzen im Halse bekam, sogar Veranlassung zur Diagnose »Spondylitis« gegeben.

**Gaugele** (Zwickau).

45) **Westenhoeffer.** Präparat eines Echinokokkus der Wirbelsäule.

(Deutsche med. Wochenschrift 1907. Nr. 31.)

Primärer Echinokokkus des 5. Interkostalraumes, der von der Nähe der Wirbelsäule in den Wirbelkanal eingewachsen ist, und zwar unter Usur der Bögen und des 5. Brustwirbels durch das intervertebrale Loch. Es war eine erhebliche Verengerung des Wirbelkanales und eine fast totale quergestellte Druckatrophie des Rindenmarkes eingetreten. Eine Perforation war nicht eingetreten, sondern der Echinokokkus hatte die Dura vorgewölbt. **Borchard** (Posen).

46) **Brissard.** Sur la fréquence du goitre chez les aliénés.

(Revue méd. de la Suisse romande 1906. Nr. 11.)

Es wurde wiederholt auf die Häufigkeit von Kröpfen bei Geisteskranken hingewiesen; im Asyl von Bel-Air fanden sich nach genauer Statistik im August 1904 291 Geisteskranke mit 106 Kröpfen. Die größten Zahlen wiesen Dementia praecox und Entwicklungshemmungen auf; und zwar waren bei der ersteren Krankheitsform 49%, bei der letzteren 48% aller Pat. mit Kropf behaftet. Dieses Verhältnis ist sicherlich interessant genug, um in anderen Irrenanstalten nachgeprüft zu werden; nach dieser Statistik ist ein Zusammenhang zwischen obengenannten beiden Krankheitsformen einerseits und dem Kropf andererseits nicht von der Hand zu weisen. Unter allen Kropfkranken befand sich nur ein mit Kretinismus behafteter.

**Kronacher** (München).

47) **L. Derguin.** Oesophagotomie par le moyen d'une incision arciforme, transversale supérieure.

(Soc. méd. chir. d'Anvers 1906. November.)

Ein 18 Monate altes Mädchen hatte im Alter von 6—7 Monaten eine Brosche verschluckt. Seither Schluckbeschwerden und Erbrechen. Erst durch Röntgen wurde der Fremdkörper in der Höhe der Cart. cricoidea entdeckt; die Nadel der Brosche zeigte sich im rechten Winkel geöffnet. Da sie auf natürlichem Wege nicht entfernt werden konnte, machte D. aus ästhetischen Gründen einen 4 cm langen Schnitt in der oberen, dem Zungenbein entsprechenden queren Halsfalte. Die Freilegung der Speiseröhre und die Extraktion vollzogen sich überraschend leicht. Heilung ohne sichtbare Narbe. **E. Fischer** (Straßburg i. E.).

48) **P. Jacques.** Corps étranger du larynx (pièce de 10 fr.) extraite par la méthode de Killian après un séjour de deux ans.

(Province méd. 1907. Nr. 21.)

Das interessante an dem Fall ist der Umstand, daß ein 10frankstück 2 Jahre lang wie ein Diaphragma auf den Stimmbändern lag, so daß nur der hinterste Teil der Stimmritze durchgängig war. Es wurde vom Verf. eine Killian'sche Röhre in den Kehlkopf eingeführt und das Geldstück mit einer Zange gefaßt. Starker Hustenreiz und Würgbewegungen unterbrachen die Operation. Die darauf erfolgende Tracheoskopie ließ nichts von der Anwesenheit des Geldstückes erkennen. Die Bronchoskopie zeigte, daß keine tiefere Aspiration erfolgt war. Das Geldstück war in den Nasopharynx gefallen, aus dem es mit Leichtigkeit entfernt wurde. Der Verf. kommt zu dem Resultate, daß er vor der Untersuchung der tieferen Luftwege den Nasopharynx hätte untersuchen sollen.

**A. Hofmann** (Karlsruhe).

49) **M. Gangolphe** et **T. Gabourd.** Enorme enchondrome costal chez sujet exostosique.

(Revue d'orthopédie 1907. Nr. 3.)

Bei einem an vielfacher hereditärer Exostosenbildung leidenden 26jährigen Manne kam es zur Entwicklung eines sehr großen Enchondroms der rechten unteren Rippengegend. Die Geschwulst konnte nur unvollständig entfernt werden;

doch kam es trotz operativen Pneumothorax zur Heilung der Operationswunde. Leider trat sehr bald ein rapid wachsendes Rezidiv auf, dem der Kranke erlag. Mikroskopisch handelte es sich um ein reines Enchondrom.

**Müller** (Dresden).

50) **Barth.** Schimmelerkrankung der Pleura und Lunge.

(Deutsche med. Wochenschrift 1907. Nr. 19.)

Ein 7 Monate altes Kind war 4 Monate vorher unter katarrhalischen Lungenerscheinungen erkrankt. Operation eines abgekapselten, wenig umfangreichen Pleuraempyems, in dessen Eiter sich Aspergillus fumigatus fand. Das Kind starb 2 Monate später. **Borchard** (Posen).

51) **Herhold.** Lungenabszeß nach Ruhr.

(Fortschritte auf dem Gebiete der Röntgenstrahlen Bd. XI. Hft. 3.)

Lungenabszeß nach Ruhr ist eine seltene Krankheit, abgesehen von jenen, welche infolge Durchbruches eines Leberabszesses in das Lungengewebe entstanden sind. Diese haben aber dann ihren Sitz im rechten unteren Lungenlappen.

Im Falle von H. war unterhalb des rechten Schlüsselbeines eine Schallverkürzung, die sich bei der darauf vorgenommenen Operation als Abszeßhöhle ergab. Baldige Heilung. Auf dem beigefügten Röntgenbild ist der Abszeß deutlich zu erkennen, welcher auf einer späteren Aufnahme nicht mehr zu sehen ist.

Was die Entstehung des Abszesses anbelangt, glaubt H. an Infektion durch mit Eiterkörperchen beladene Amöben auf dem Wege der Blutbahn. (Im Auswurfe wurden mikroskopisch vereinzelte auffallende Gebilde von ovaler Form mit auffallend blassem Zelleib und kleinem Kern gefunden.) **Gaugele** (Zwickau).

52) **Edington.** Notes of a case of empyema, with fatal haemorrhage from erosion of subclavian artery by a drainage-tube.

(Glasgow med. journ. 1907. Juni.)

Es hatte sich um ein Mädchen von 10 Monaten gehandelt; ein viel zu langes Drainrohr war 15 Tage lang liegen gelassen worden und hatte unmittelbar die A. sublavia arrodiert, wie durch die beigefügte Abbildung illustriert wird. Das Kind starb an Verblutung. **W. v. Brunn** (Rostock).

53) **Spillmann et Parisot.** De l'utilité des nouveaux procédés d'exploration clinique pour le diagnostic des tumeurs du poumon.

(Province méd. 1907. Nr. 18.)

Verff. beschreiben einen Fall von primärem Lungensarkom, das am Lebenden diagnostiziert worden ist. Um zu einer sicheren Diagnose zu gelangen, müssen mehrere Bedingungen erfüllt werden, welche in der Untersuchung des Blutes, der Punktion der Pleura, der Röntgenaufnahme, sowie der Aufnahme von Atmungskurven bestehen. Im vorliegenden Falle haben die sonst so charakteristischen Supraclaviculardrüsen gefehlt. Bocage hat eine Zusammenstellung von 21 primären Lungensarkomen gemacht. **A. Hofmann** (Karlsruhe).

54) **Jacobson.** End results following operations for carcinoma of the breast.

(Annals of surgery 1907. Juli.)

Nach J. gibt es besonders bösartige Karzinome, die stets zum Rezidiv führen, wenn sie auch noch so frühzeitig operiert werden. Ebenfalls gibt es Karzinome, die sich insofern durch Bösartigkeit auszeichnen, als sie stets Metastasen in anderen Organen hervorrufen, während die Operationsstelle selbst vom Rezidiv befreit bleibt. In diesem letzteren Falle muß eine besondere Prädisposition für Krebs angenommen werden. Daß miotische Zellteilungen besonders bei bösartigen Karzinomen auftreten, hat Verf. nicht feststellen können. Der Scirrhus hat nach ihm

die größte Neigung zu Rezidiven. Von 71 wegen Brustkrebs Operierten leben rezidivfrei über 3 Jahre nach der Operation 35. Achseldrüsen und oberflächliche Schicht des M. pectoralis major nimmt J. stets fort, den Pectoralis minor nur in besonderen Fällen; Hals- und Nackendrüsen werden nur dann freigelegt, wenn sie gefühlt werden. In der letzten Zeit werden die Operierten einer mehrwöchigen Bestrahlung mit Röntgenstrahlen zur Nachkur unterzogen.

**Herhold** (Brandenburg).

55) **Oliver.** The end results following operations for carcinoma of the breast.

(Annals of surgery 1907. Juli.)

Von 35 wegen Brustkrebs operierten Pat. starben 22 = 62,8%, 12 lebten 3—10½ Jahre nach der Operation ohne Rezidiv. Nach Verf. geben die zentral oder im unteren Drittel der Brust sitzenden Geschwülste eine bessere Prognose; andererseits neigen weiche, schnell wachsende, zellreiche Geschwülste mehr zu Rezidiven als fibröse, langsam wachsende, zellarme. O. glaubt, daß wir trotz der weitgehenden chirurgischen Eingriffe noch weit von einem idealen endgültigen Resultat entfernt seien. Das Wichtigste ist vorläufig nach ihm noch die Prophylaxe und ein frühzeitiges Erkennen der Geschwulst.

**Herhold** (Brandenburg).

56) **Ochsner.** Final results in 164 cases of carcinoma of the breast operated upon during the past fourteen years at the Augustana hospital.

(Annals of surgery 1907. Juli.)

Innerhalb der letzten 14 Jahre kamen im Augusta-Hospital zu Chicago 164 Fälle von Brustkrebs zur Operation; über 98 konnten genaue Ergebnisse eingezogen werden. Von diesen 98 waren 44 gestorben, und zwar 39 an den Folgen der Operation oder an Rezidiven. Von den 54 Lebenden waren alle mit Ausnahme von 2 rezidivfrei, und zwar:

| | | | | | | |
|---|---|---|---|---|---|---|
| 1 | Jahr | nach | der | Operation | 9 | Fälle, |
| 2 | Jahre | » | » | » | 11 | » |
| 3 | » | » | » | » | 5 | » |
| 4 | » | » | » | » | 7 | » |
| 5 | » | » | » | » | 4 | » |
| 6 | » | » | » | » | 5 | » |
| 7 | » | » | » | » | 4 | » |
| 8 | » | » | » | » | 1 | » |
| 9 | » | » | » | » | 3 | » |
| 10 | » | » | » | » | 1 | » |
| 11 | » | » | » | » | 2 | » |
| 12 | » | » | » | » | 0 | » |
| 13 | » | » | » | » | 2 | » |

**Herhold** (Brandenburg).

57) **Greenough, Simmons, Barney.** Endresults of 376 primary operations for carcinoma of the breast at the Massachusetts general hospital between 1894 and 1904.

(Annals of surgery 1907. Juli.)

Von den 376 wegen Brustkrebs operierten Pat. blieben 64 gesund, 7 starben, nachdem sie bis über 3 Jahre nach der Operation ohne Rezidiv gelebt hatten; alle übrigen Fälle bekamen Rezidive. Die Operationsmortalität betrug 3,6%. Die Fälle, in welchen die Geschwulst ulzeriert oder mit der Haut oder Brustwand verwachsen war, oder in welchen die Achseldrüsen vergrößert gefühlt wurden, gaben weniger gute Resultate als die Fälle, in welchen diese Dinge fehlten. Kein

Fall, in dem Nacken- oder Halsdrüsen vergrößert waren, und kein Fall, in dem beide Brustdrüsen ergriffen waren, wurde dauernd geheilt.

Medullarkarzinom erwies sich als bösartiger wie Scirrhus, letzterer wieder bösartiger als Adenokarzinom und Kolloidkrebs. Die Operationen, in welchen neben Drüsen und Brustmuskel auch noch die Haut in großer Ausdehnung fortgenommen wurde, so daß eine Plastik ausgeführt werden mußte, ergaben das beste Resultat = 19% ohne Rezidive. Narbenrezidive traten im ganzen in weniger als der Hälfte der Fälle ein. Die Statistik ergab noch das Merkwürdige, daß die unvollkommenen Operationen (ohne Drüsen- und Pectoralisfortnahme) nur ein wenig schlechteres Resultat bezüglich des Rezidivs zeigten, als die radikal Operierten. Nach den Verff. liegt das daran, daß bei diesen unvollständigen, aus früherer Zeit stammenden Fällen nur solche für die Operation ausgesucht wurden, die gute Aussichten boten. Palliative Operationen wurden 56 ausgeführt, von denen 4 heilten. Hier handelt es sich wohl um eine Spontanheilung der zurückgebliebenen Karzinommassen. **Herhold** (Brandenburg).

58) **Ransohoff.** Very late recurrences after operation for carcinoma of the breast.

(Annals of surgery 1907. Juli.)

R. weist darauf hin, daß 3 Jahre keine Zeitgrenze für das Eintreten von Rezidiven nach Operationen wegen Brustkrebs bilden können. Nach 3 Jahren sind die Rezidive allerdings viel seltener; etwa 30% aller radikal wegen Brustkrebs Operierten überschreiten die Grenze von 3 Jahren ohne Rezidiv. Aus der Literatur gesammelte zahlreiche Fälle zeigen, daß Rezidive innerhalb der Zeit von 1 Monat bis zu 21 Jahren vorkommen können. Verf. beschreibt einen Fall, in dem das Rezidiv 22 Jahre nach der Operation auftrat. Innere Metastasen nach Brustkrebsoperationen wird man nicht immer als Rezidive bezeichnen können, z. B. später eintretende Mastdarm- oder Magenkarzinome. Andererseits kann sich in der Operationsnarbe ein selbständiges Karzinom entwickeln, wie z. B. ein Magenkarzinom in einer Geschwürsnarbe entsteht. (Zu unterscheiden, ob ein Rezidiv oder ein neues Karzinom der Narbe vorliegt, ist jedoch wohl meist kaum möglich. Ref.)

Die besseren Resultate der Neuzeit haben nach R. weniger ihren Grund in der verbesserten Operationstechnik, als vielmehr in dem Umstande, daß die Kranken früher zur Operation kommen. Vor allen Dingen muß sich der Operateur hüten, Krebskeime während der Operation durch ungeschicktes Manipulieren in gesunde Gewebe einzupflanzen. **Herhold** (Brandenburg).

59) **Cabot.** Carcinoma of the breast.

(Annals of surgery 1907. Juli.)

C. berichtet über 42 Fälle aus seiner Privatklinik, von welchen nur neun frei von Rezidiven blieben, und zwar 4—19 Jahre nach der Operation. Beide Brustmuskeln sowie die Achseldrüsen wurden mit dem Karzinom möglichst vollständig entfernt; die Achseldrüsen waren entweder noch nicht oder in nur sehr geringem Maß in diesen neun Fällen ergriffen. Verf. glaubt, daß es einmal von der mehr oder weniger bösartigen Beschaffenheit des Karzinoms, andererseits von dem mehr oder weniger starken Ergriffensein der Achsellymphdrüsen abhänge, ob Rezidive eintreten. Besondere Vorsicht ist nötig, daß das Messer während der Operation kein karzinomatöses Gewebe durchschneidet, da hierdurch Einimpfungen in Lymph- und Blutgefäße stattfinden können. Wo dieses versehentlich geschehen ist, empfiehlt es sich, die Schnittfläche mit Jodtinktur zu übergießen. Verf. behandelt jetzt grundsätzlich alle operierten Fälle 3—4 Monate mit zweimal wöchentlich erfolgender Röntgenbestrahlung. **Herhold** (Brandenburg).

Originalmitteilungen, Monographien und Sonderdrucke wolle man an *Prof. E. Richter* in Breslau (Kaiser Wilhelmstraße 115), oder an die Verlagshandlung *Breitkopf & Härtel*, einsenden.

Für die Redaktion verantwortlich: Geh.-Rat Prof. Dr. E. Richter in Breslau.
Druck und Verlag von Breitkopf & Härtel in Leipzig, Nürnbergerstraße 36/38.

# Zentralblatt

für

# CHIRURGIE

herausgegeben

von

K. Garrè, in Bonn, F. König, in Berlin, E. Richter, in Breslau.

Vierunddreißigster Jahrgang.

Wöchentlich eine Nummer. Preis des Jahrganges 20 Mark, bei halbjähriger Vorauszahlung. Zu beziehen durch alle Buchhandlungen und Postanstalten.

Nr. 41. Sonnabend, den 12. Oktober. 1907.



**Inhalt:** I. **H. Hoddick**, Über die Behandlung der peritonitischen Blutdrucksenkung mit intravenösen Adrenalin-Kochsalzinfusionen. — II. **C. Lauenstein**, Die Ernährungsstörung der Verbindungsschlinge. (Originalmitteilungen.)

1) **Boldyreff**, Die Anpassung der Verdauungsorgane. — 2) **Schwarz**, Zur Prüfung der Magenfunktionen. — 3) **Vogel**, Physostigmin als Anreger der Peristaltik. — 4) **Paton**, Peritoneale Verwachsungen. — 5) **Syms**, Peritonealtuberkulose. — 6) **Schrumpf**, 7) **Tretzel**, 8) **Kothe**, 9) **Kretz**, 10) **Siegel**, 11) **Pankow**, Appendicitis. — 12) **Wenglowski**, Leistenbrüche. — 13) **Maasland**, Schenkelbrüche. — 14) **Leriche**, Magenkrebs. — 15) **Busse**, Tuberkulöse Darmstrikturen. — 16) **Berndt**, Mastdarmkrebs. — 17) **Riedel**, Gallensteinkolik. — 18) **Oliver**, Leberechinokokken. — 19) **Vegas**, Pankreasechinokokken.

20) **Berger**, 21) **Ebner**, Bauchverletzungen. — 22) **Schoemaker**, 23) **Deetz**, 24) **Edington**, Magen- und Darmperforationen. — 25) **Goodmann**, 26) **Owtschinnikow**, Bauchfellentzündung. — 27) **Bayer**, 28) **Liebiein**, Appendicitis. — 29) **Wölfler**, 30) **Maier**, Aktinomykose der Bauchorgane. — 31) **Konopiew**, 32) **Dorf**, 33) **Marcinkowski**, 34) **v. Baracz**, Herniologisches. — 35) **Mori**, Pneumatosis cystoides intestinorum. — 36) **Port** und **Reizenstein**, Fistula gastrocolica. — 37) **Christow**, Darminvagination. — 38) **Schulz**, Gastroenterostomie. — 39) **Mirotworzew**, Dickdarmausschaltung. — 40) **Tucker**, Chronische Dysenterie. — 41) **Ruge**, Proktitis. — 42) **Kalatschnikow**, Flimmerepithelzellen in der Milz. — 43) **Liebiein**, Milzexstirpation. — 44) **Low**, Leberabszeß. — 45) **Fink**, Gallensteine. — 46) **Russell**, Pankreatitis. — 47) **Grund**, 48) **Johnson**, Pankreascyste. — 49) **Bacci**, Drainträger. — 50) **Schultze**, Hebeapparat.


## I.


(Aus dem städtischen Krankenhaus zu Worms a. Rh.
Prof. Dr. L. Heidenhain.)


# Über die Behandlung der peritonitischen Blutdrucksenkung mit intravenösen Adrenalin-Kochsalzinfusionen.


Von

**Dr. Hans Hoddick,**

Oberarzt.


Zeitlich veranlaßt durch eine Publikation Kothe's »Über die analeptische Wirkung des Nebennierenextraktes bei akuten schweren Herzkollapsen« in Nr. 33 des Zentralblattes für Chirurgie, 34. Jahrgang, beauftragte mich Herr Prof. Heidenhain, ganz kurz über die

Erfahrungen zu berichten, welche wir mit intravenösen Adrenalin-Kochsalzinfusionen zur Bekämpfung der Blutdrucksenkung infolge der peritonitischen Sepsis gemacht haben.

Wir üben dieses Verfahren seit gerade 2 Jahren und haben seine Brauchbarkeit in diesem Zeitraum bei zahlreichen Fällen schwerer allgemeiner Peritonitis infolge von Vermiformiserkrankungen und anderer Genese erprobt. Unsere Ergebnisse sind mehr als zufriedenstellend.

Die unmittelbare Veranlassung, nach einem solchen Verfahren zu suchen, gab uns ein Fall allerschwerster Vermiformisperitonitis bei einem Kollegen, welcher einige Tage nach der Operation unter den Symptomen des unaufhaltsam sinkenden Blutdruckes — Cyanose, Schweiß, weichender Puls — im Kollaps zugrunde ging.

Romberg und Pässler[1] haben durch experimentelle Untersuchungen nachgewiesen, daß die Kreislaufstörungen auf der Höhe akuter Infektionskrankheiten — charakterisiert durch Weichheit und Leere des Pulses, durch Verminderung des Blutdruckes — nicht bedingt sind durch eine primäre Schädigung des Herzens, sondern auf einer Lähmung des Gefäßzentrums in der Medulla oblongata beruhen.

Auch die Blutdrucksenkung bei Peritonitis wird verursacht durch eine zentral bedingte Vasomotorenlähmung bei erhaltener oder nur wenig geschädigter Herzkraft (Heineke).

Versuche, dieser das Leben gefährdenden Blutdrucksenkung bei Peritonitis entgegenzutreten, wurden schon vielfach gemacht, unter anderen von Wiesinger in Hamburg. Dieser infundierte zur Auffüllung des Gefäßsystems große Mengen physiologischer Kochsalzlösung intravenös und erzielte damit in Fällen von Duodenal- und Magenulcus, welche in die freie Bauchhöhle durchgebrochen waren, ausgezeichnete Resultate.

Auch wir haben die massenhaften Infusionen von Kochsalzlösung bei Peritonitis versucht, doch keine nennenswerten Erfolge damit gehabt.

Die Blutdrucksteigerung, welche man durch Flüssigkeitszufuhr erzielt, kommt, wie Pässler nachwies, durch eine rein mechanische Mehrfüllung des Gefäßsystems und nicht durch eine Besserung der Vasomotorenfunktion zustande. Die intravenöse Kochsalzinfusion allein ist demnach nicht geeignet, der durch Vasomotorenlähmung bedingten und das Leben gefährdenden peritonitischen Blutdrucksenkung direkt wirksam entgegenzuarbeiten.

Ganz anders verhält es sich mit intravenösen Injektionen von $^3/_4$—1 Liter physiologischer Kochsalzlösung mit 6—8 Tropfen Adrenalin. Wir sprechen ausdrücklich von Fällen schwerer allgemeiner Peritonitis und bemerken, daß wir nicht jeden Fall leichter serös-

[1] Romberg, Pässler, Bruhns und Müller, Deutsches Archiv für klin. Medizin Bd. LXIV.

eitriger Peritonitis mit Adrenalin-Kochsalzinfusionen behandelten. Kampfer, Koffein und Kochsalzlösung subkutan genügten uns in diesen leichteren Fällen, um die bestehende Kreislaufstörung zu bewältigen.

Es braucht wohl nicht besonders hervorgehoben zu werden, daß es auch mit unserem Verfahren nicht gelingt, verlorene Fälle zu retten und Sterbende ins Leben zurückzurufen; auch uns sind nach wie vor Verluste nicht erspart geblieben.

Es möge aber eine Übersicht von Fällen epityphlitischer Peritonitis zeigen, wie ungemein sich unsere Ergebnisse gebessert haben, seitdem wir obengenanntes Verfahren verwenden.

Allgemeine epityphlitische Peritonitis.

| | geheilt | gestorben | |
|---|---|---|---|
| 1901 | 3 | 3 | |
| 1902 | — | 5 | |
| 1903 | 1 | 4 | |
| 1904 | 2 | 2 | |
| 1905 | 9 | 1 | Beginn mit Adrenalin- |
| 1906 | 4 | 2 | Kochsalzinfusionen. |

Außer diesen wurden noch eine Anzahl schwerer Peritonitiden anderen Ursprungs mit Adrenalin-Kochsalzinfusionen behandelt mit folgendem Erfolg:

| Peritonitis infolge von | geheilt | gestorben |
|---|---|---|
| Dünndarmstich | 1 | — |
| Dünndarmruptur | 2 | 1 |
| Endometritis puerperalis | — | 1[2] |
| Ulcus ventriculi perforatum | — | 1[3] |

Wer sich eine Übersicht über die Wirkung und Leistungsfähigkeit unseres Verfahrens verschaffen will, soll bei einem mittelschweren bis schweren Fall von Peritonitis $^1/_2$ Stunde vor der Operation $^3/_4$—1 Liter physiologischer Kochsalzlösung mit 6—8 Tropfen Adrenalin (Lösung 1 : 1000) intravenös injizieren.

Macht man bei einem nicht derartig vorbehandelten Peritonitiker die Inzision zur Laparotomie, so ist die fast absolute Blutleere und die dunkelblaue Verfärbung des wenigen ohne Druck ausfließenden Blutes auffallend und charakteristisch. Nach der Injektion spritzten die durchschnittenen Gefäße lebhaft, das Blut sieht rot aus. Für gewöhnlich haben wir die Infusion nicht vor, sondern nach der Operation gemacht. Nur in ganz verzweifelten Fällen, bei welchen der Tiefstand des Blutdruckes extrem war und infolge des Kollapses die Aussichten gleich Null waren, wurde vor der Operation eine Infusion gemacht. Besserte sich der Puls merklich, so gingen wir an die Operation.

[2] Drei Infusionen, jedesmal wesentliche Besserung. Exitus infolge Fortwirkens der Infektionsquelle (Endometritis diphtheritica).

[3] 3 Tage nach der Perforation eingeliefert.

Zu unserer Technik bei der Operation der epityphlitischen Peritonitis möchte ich kurz bemerken, daß wir zur Entfernung des Eiters aus der Bauchhöhle nicht spülen, sondern mit trockenen Tupfern austupfen. Wir vermeiden dabei möglichst, die Därme aus ihrer Lage zu bringen und das Peritoneum durch zu rauhes Wischen zu schädigen; wir eventrieren nie.

Es gelingt selbstverständlich durch dieses trockene Austupfen eben so wenig wie mit großen Spülungen, den Eiter bis auf den letzten Rest aus der Bauchhöhle zu entfernen. Das Peritoneum wird nach Ausschaltung der Infektionsquelle (Processus vermiformis), wenn es überhaupt noch resorptionsfähig ist, mit geringen Resten des eitrigen Exsudats fertig.

Wir tamponieren mit Gaze, einfacher steriler oder Jodoformgaze, und machen die Beobachtung, daß die Tampons, wenn nach 5 bis 8 Tagen entfernt, fast ganz sauber und trocken sind. Retention hinter dem Tampon beobachten wir äußerst selten.

Die intravenöse Kochsalzinfusion mit Adrenalin kommt zur Verwendung, wenn, wie so oft nach der Operation einer schweren Peritonitis, der Kranke verfallen, mit kaum fühlbarem, kleinen, sehr frequenten Puls, mit blaß cyanotischer Gesichtsfarbe und tief liegenden Augen, mit kaltem Schweiß bedeckt, also mit den Zeichen allerschwerster Kreislaufstörung vom Operationstische kommt.

Die Wirkung der Infusion ist dann eine überraschende.

Schon während der Infusion ist das allmähliche Steigen des Blutdruckes durch Kontrolle an der A. radialis deutlich zu verfolgen. Nach der Infusion ist der Puls trotz der relativ geringen Menge der injizierten Flüssigkeit kräftig, gut gefüllt und meist auch weniger frequent. Verblüffend ist die Änderung im Aussehen des Kranken. Die blaß cyanotische Farbe des Gesichtes und der Lippen weicht einem frischen Rot, die verfallenen Züge heben sich.

Zur Kontrolle des Blutdruckes wurde in einer Reihe von Fällen vor und nach der Infusion eine Blutdruckmessung mit dem v. Recklinghausen'schen Blutdruckmesser gemacht und auch hiermit objektiv eine wesentliche Steigerung des Blutdruckes festgestellt.

Nicht in allen Fällen von Peritonitis ist der Zustand des Kranken gleich nach der Operation so schlecht, daß sofort eine Kochsalzinfusion nötig wird. Nicht selten ist es, daß erst nach Stunden auf der Höhe der septischen Infektion trotz Kampfer, Koffein und subkutaner Kochsalzinfusion die Blutdrucksenkung einen bedrohlichen Charakter annimmt. Auch hierbei hat uns die intravenöse Kochsalzlösung mit Adrenalin mehrfach ausgezeichnete Dienste geleistet.

Zur Infusion benutzen wir eine Vene, welche dicht oberhalb der Ellbeuge in der inneren Bicipitalfurche im subkutanen Gewebe verläuft. Sie ist konstant vorhanden und so groß, daß eine Infusionsnadel leicht eingeführt werden kann. Durch Stauung am Oberarm kann man sich das Auffinden der Vene erleichtern.

Die Menge von $^3/_4$—1 Liter physiologischer Kochsalzlösung mit

6 bis 8 Tropfen Adrenalin soll mit 41° im Irrigator in 20 bis 30 Minuten einlaufen.

Meist genügte eine Infusion, um den Kollaps zu heben und dann den Blutdruck mit Hilfe von Kampfer und Koffein auf der gewünschten Höhe zu halten. Bemerkenswert ist, daß in diesen Fällen der Adrenalinpuls an seiner typischen Spannung noch 6 bis 12 Stunden nach der Infusion deutlich zu erkennen ist.

Zu verschiedenen Malen trat nach einigen Stunden ein abermaliges bedrohliches Weichen des Pulses ein, so daß die Infusion wiederholt werden mußte. Mehr als zwei Infusionen haben wir in günstig verlaufenden Fällen nicht nötig gehabt. In den Fällen, bei welchen nach der zweiten der Blutdruck wieder sank und die Infusion wiederholt wurde, ließ sich der tödliche Ausgang wohl hinausziehen, doch nicht aufhalten. Charakteristisch war für diese, daß die nach den einzelnen Infusionen wieder eintretende Blutdrucksenkung in immer kürzer werdenden Zeitabschnitten sich einstellte.

Nach unseren praktischen Erfahrungen haben wir in der beschriebenen Adrenalin-Kochsalzinfusion ein Mittel, welches mehr als die bisher verwendeten vasomotorenerregenden Mittel — Kampfer und Koffein (Pässler, l. c.) — imstande ist, der das Leben bedrohenden, auf Lähmung des Vasomotorenzentrums in der Medulla oblongata beruhenden peritonitischen Blutdrucksenkung direkt wirksam und erfolgreich entgegenzutreten.

Unserer Ansicht nach wirkt das Adrenalin in der oben beschriebenen Form der intravenösen Adrenalin-Kochsalzinfusion hierbei direkt erregend auf das Vasomotorenzentrum im verlängerten Mark. Um dieses zu beweisen und somit den theoretischen Schlußstein zu unseren praktischen Erfahrungen zu liefern, erübrigt es noch, die Probe auf die Funktion des Vasomotorenzentrums bei einem Peritonitiker mit ausgebildeter Kreislaufstörung zu machen, und zwar vor und nach der Infusion. Vor der Infusion wird, wenn die Funktion des vasomotorischen Apparates gestört ist, bei sensibler Reizung die durch Vasomotorenerregung bedingte Drucksteigerung nicht eintreten. Wird die Funktionsstörung ganz oder auch nur teilweise durch die Adrenalin-Kochsalzinfusion gehoben, so wird das Vasomotorenzentrum nach der Infusion auf periphere Reizung reflektorisch mit einer mehr oder weniger großen Blutdrucksteigerung antworten.

Nach Abschluß dieser Versuche, welche dadurch verzögert wurden, daß in der letzten Zeit nur wenige und nicht geeignete Peritonitisfälle zur Behandlung kamen, hat Herr Prof. Dr. L. Heidenhain die Absicht, das gesamte Material in ausführlicher Arbeit zu veröffentlichen. Ich sehe daher auch von der Wiedergabe von Krankengeschichten ab.

Auf Grund unserer vorzüglichen praktischen Ergebnisse halten wir uns jedoch jetzt schon für berechtigt, nicht länger mit obiger Publikation zurückzuhalten.

II.

# Die Ernährungsstörung der „Verbindungsschlinge". Zu der Entgegnung Klauber's in Nr. 35.

Von

Oberarzt Dr. **Carl Lauenstein** in Hamburg.

Daß schwere Veränderungen der Verbindungsschlinge ohne doppelte Abklemmung ihres Mesenteriums möglich sind, beweist Fall 3 meiner Beobachtungen. Sie fanden sich aber nur in der Nähe der Schlinge, ähnlich wie in dem Falle Jäckh, wo die Veränderungen schon 4 cm vom Darmansatze aufhörten, und zwar in einer scharfen, dem Darm folgenden Linie. Ich kann diese Linie nicht mit Jäckh für die periphere Schnürfurche des doppelt abgeklemmten Mesenteriums halten. Es ist mir vielmehr nach der genauen histologischen Untersuchung Jäckh's sehr wahrscheinlich, daß die Veränderungen der Darmwand, deren Schleimhautepithel zum größten Teil verloren gegangen war, während die untersten Enden der Drüsenschläuche noch Struktur und Epithelfärbung zeigten, von der Lichtung des Darmes ihren Ausgang genommen haben. Der Befund von Gefäßthrombosen spricht in keiner Weise dagegen. Vielmehr halte ich, je mehr ich mich mit dieser Frage beschäftige, es für um so wahrscheinlicher, daß die Veränderungen der Verbindungsschlinge und ihres angrenzenden Mesenteriums schon von der einen Umschnürung des Bruchringes mit ihren Nebenwirkungen herrühren können, und daß die Verschiedenheit der Einzelfälle bedingt ist durch wechselnde Umstände, wie Schlingenlänge, Füllungszustand, Beschaffenheit des Darminhaltes, Art der Gefäßversorgung, Dauer und Intensität der Einklemmung, Kapazität des Bruchsackes u. dgl. Wir brauchen hier nur auf unsere Erfahrungen bei der Inkarzeration einer Schlinge zurückzugehen. Die zuführende Schlinge, die nur durch eine Abschnürung geschädigt wird, zeigt nicht selten so weit hinaufreichende Wandveränderungen, daß man im Falle der Resektion sehr hoch hinauf gehen muß, um an intakte Darmwand zu gelangen. In dem Falle Pólya's war auch nur eine Schlinge inkarzeriert, das Coecum mit 6 cm angrenzendem Ileum. Aber die zuführende Schlinge war in 25 cm Ausdehnung brandig, das Mesenterium hämorrhagisch infarziert. Wie viel eher kann die Verbindungsschlinge, deren Wandungen zweimal abgeschnürt sind, Not leiden! Die kollaterale Gefäßversorgung hört an beiden Seiten auf, die Peristaltik arbeitet vergeblich oder gar nicht, der Lymphstrom wird gehemmt, der Inhalt stagniert, und, während die Fußpunkte der Schlinge festgehalten werden, kann das im Bruchringe festgeklemmte Mesenterium der beiden äußeren Schlingen eine andauernde Zugspannung auf das im Leibe liegende Mesenterium der Verbindungsschlinge ausüben. Die

Herstellung der Verhältnisse meiner vier klinischen Beobachtungen an der Leiche war durchaus geeignet, meine eben geäußerten Überlegungen zu stützen. Durch den Zug nämlich, den das Mesenterium der beiden äußeren Schlingen auf das Mesenterium der Verbindungsschlinge ausübt, bildet sich an diesem ein arkadenförmig markierter Bogen, der wie ein scharfer Rand genau so zu der Verbindungsschlinge angeordnet ist, wie z. B. die scharfe Linie der Mesenterialveränderung im Jäckh'schen Falle. Bei einer Länge der beiden äußeren Schlingen von je 15 cm, der inneren von 80 cm und einer Höhe des Mesenteriums von $14^1/_2$ cm bildete sich an dem Mesenterium der Verbindungsschlinge ein arkadenförmiger scharfer »Zugrand«, dessen entfalteter Bogen, konvex nach der Radix zu gerichtet, 8 cm von dieser entfernt war. Peripher von dieser »Zugarkade«, wie ich sie nennen möchte — eigentlich müßte man unter Berücksichtigung der Lagerung während der Einklemmung »Zugring« sagen —, war das Mesenterium der Verbindungsschlinge, also in $6^1/_2$ cm Entfernung von ihrer höchsten Höhe, schlaff und frei von Zugwirkungen. Danach muß man annehmen, daß der zentrale Abschnitt des Mesenteriums der inneren Schlinge einer Spannung unterliegen kann, die je stärker, desto unheilvoller auf die Ernährung des Darmes wirken und sich den nachteiligen Folgen der doppelten Abschnürung des Darmrohres selbst summieren muß.

Die »retrograde Inkarzeration Klauber« erscheint mir als eine theoretische Konstruktion. Ihr zu Liebe muß Klauber die dre Darmschlingen seines Falles als eine große Schlinge betrachten, deren Mesenterium dann zweimal abgeklemmt gewesen sein soll. Klauber spricht von einem langen schmalen Mesenterialzipfel, zu dem seine drei Schlingen gehört hätten. Diese Schmalheit des Zipfels sucht er wahrscheinlicher zu machen durch den Hinweis auf die Abbindung mit wenigen Ligaturen. Da aber das Mesenterium immerhin eine Breite von 20(!) cm hatte, gegenüber einer Darmlänge von 65 cm so ist der Beweis der Schmalheit dieses Zipfels meiner Ansicht nach nicht erbracht worden. Im Gegenteil scheint das Mesenterium eine ganz normale Breite gehabt zu haben. Wenn ich ferner bezweifle daß das Mesenterium von Klauber's Verbindungsschlinge wirklich zweimal im Bruchring abgeschnürt gewesen sei, so stütze ich mich auf Klauber's eigene Worte: »Es tritt eine gut gefärbte Dünndarmschlinge von etwa 20 cm hervor, hinter dieser eine zweite etwas längere, die mit der ersten nicht zusammenhängt«. War das Mesenterium wirklich zweimal im Bruchring abgeklemmt, so mußte es auch als zwischen den beiden äußeren Darmschlingen liegend dem Operateur zu Gesicht kommen. Hingen aber diese beiden äußeren Darmschlingen nicht miteinander zusammen, dann hatte auch jede der drei äußeren Darmschlingen ihren Mesenterialabschnitt für sich, d. h. es war die Lagerung vorhanden, wie sie meiner Überzeugung nach in sämtlichen bisher publizierten Fällen bestand. Meiner Ansicht nach wäre das einzig sichere Kriterium der »retrograden Inkarzeration Klauber« die Anwesenheit des beide äußeren Darm-

schlingen verbindenden Mesenteriums der Verbindungsschlinge im Bruchsack. Dies Kriterium hat hier aber gefehlt. An der Leiche kann man eine zweimalige »retrograde« Inkarzeration des Mesenteriums der Verbindungsschlinge nur mit Gewalt herstellen, indem man mit einer Hakenzange das Mesenterium faßt, es nach außen zieht und dann abschnürt. Derartige gewaltsame Fixationen sind aber in den bisher mitgeteilten klinischen Beobachtungen auszuschließen. Ebenso eine primäre Verlötung der großen theoretisch konstruierten Darmschlinge Klauber's.

Die Thrombosen des Mesenteriums, die Klauber als Hauptstütze der Annahme seiner retrograden Inkarzeration ansieht, halte ich für nichts weniger als beweisend. Sie können ebenso gut durch eine andere Schädigung der Zirkulation des Mesenteriums — im Sinne meiner obigen Ausführungen — oder sekundär vom Darm aus entstanden sein.

Übrigens stehe ich keineswegs allein mit meiner Ablehnung der »doppelten retrograden Inkarzeration«. Wie bekannt, hat Maydl schon früher Stellung dagegen genommen. Neuerdings hat sich Dr. J. Hogarth Pringle, Chirurg der Royal Infirmary in Glasgow, mit dieser Frage beschäftigt. Er sandte mir im Oktober 1906 freundlich das Photogramm des Situs viscerum einer Leiche, an der er zwei Dünndarmschlingen durch den Leistenkanal hervorgezogen und durch Präparation die Mesenterialgefäße freigelegt hat. Die Zweige für die Verbindungsschlinge sind nirgends abgeklemmt, sondern verlaufen geraden Weges zum Darm. Daß die Gefäße der Verbindungsschlinge nicht möglicherweise durch Zug in dem oben angedeuteten Sinne geschädigt werden könnten, braucht man ja aus diesem Situs nicht zu folgern.

Die »individuellen Schwankungen der Länge des Mesenteriums, die wir täglich bei Operationen und Sektionen zu beobachten haben«, von denen Klauber spricht, sind mir offenbar in diesem Sinne entgangen. Daß in alten großen Hernien sich das Mesenterium des Dünndarmes etwas dehnen könne, mag möglich sein. Sonst verstehe ich die »individuellen Schwankungen« so, daß ein kleiner Körper ein kurzes, ein großer ein längeres Dünndarmmesenterium hat. Die »Enteroptose« betrifft meiner Erfahrung nach, abgesehen von Leber, Milz und Nieren, häufiger den Magen und Dickdarm als den Dünndarm, dessen Anheftung und Lagerung durch festliegende Gebilde, wie die Arteria und Vena mesaraica superior, gesichert werden.

Wenn ich meine Diskussion mit Herrn Klauber über seine Art von retrograder doppelter Inkarzeration des Mesenteriums in diesem Blatte heute schließe, vermag ich leider nicht die Hoffnung zu hegen, daß jene überhaupt jemals durch eine einwandsfreie klinische Beobachtung bestätigt werden wird. Ich halte sie für eine reine Hypothese.

Erst nach Abfassung der vorstehenden Bemerkungen nahm ich Kenntnis von der Arbeit Jenckel's in Nr. 36 dieses Blattes. Seine

Versuche haben ihn in bezug auf die Beurteilung der »doppelten retrograden Abklemmung« des Mesenteriums zu denselben Ergebnissen geführt. Im übrigen hebt er einen neuen Gesichtspunkt hervor zur Erklärung nicht sowohl für die Entstehung der schweren Ernährungsstörung der Verbindungsschlinge im Verhältnis zu den beiden äußeren Schlingen als für den Mechanismus der Entstehung dieser Bruch-einklemmung überhaupt. Ich möchte zu diesem neuen Gesichtspunkte keine andere Stellung nehmen, als daß meiner Ansicht nach jeder Versuch, die eigenartigen pathologischen Verhältnisse dieser Bruchform zu klären, nur zu begrüßen ist.

Von meinen neuerdings in Gemeinschaft mit Dr. Revenstorf ausgeführten Tierexperimenten sind leider nur vier zu verwerten. Es hängt das damit zusammen, daß die Bruchform sehr schwer herzustellen ist. In allen Fällen war die Zwischenschlinge verändert, einmal waren beide äußeren Schlingen brandig. Ich empfehle, die Experimente zukünftig bei weit geöffneter Bauchhöhle zu beginnen und durch Anziehen beider äußeren Darmschlingen zunächst den oben geschilderten »arkadenförmigen Rand« des Mesenteriums herzustellen. Je ausgeprägter man ihn gestalten wird vor der Umschnürung, desto sicherer wird man vermutlich auf eine Schädigung der Ernährung der Verbindungsschlinge rechnen können.

Daß die Gangrän der Verbindungsschlinge auch in der klinischen Beobachtung dieser Bruchform nicht immer eintritt, geht daraus hervor, daß sie unter 13 Fällen nur viermal beobachtet worden ist.

Die experimentelle Seite dieser Frage werde ich erst wieder berühren, wenn mir ausreichendes Material zur Verfügung steht.

Hamburg, 10. September 1907.

---

1) **W. N. Boldyreff.** Die Anpassung der Verdauungsorgane an die Eigenschaften der ihre Tätigkeit anregenden Reize.

(Zeitschrift für den Ausbau der Entwicklungslehre, hrsg. von Francé-München. Bd. I. Hft. 5 u. 6. Stuttgart 1907.)

Eine außerordentliche interessante und sehr dankenswerte Zusammenstellung aller im Pawlow'schen Institut gemachten Arbeiten, auch der, die nur in russischer Sprache erschienen. Wir werden vor allem über die enorme Zweckmäßigkeit in der Absonderung aller Drüsensekrete bei den verschiedenen Nahrungen überrascht. Ich möchte nur kurz auf weniges hinweisen. Schädliche (ätzende) Substanzen z. B. lösen im Munde dünnflüssige Speichelabsonderung aus, wodurch die Noxe schnell weggespült wird, trockene Nahrung dagegen erregt schleimige Absonderung, so daß sie besser durch die Speiseröhre gleitet usw. Weiter beeinflußt die Azidität und der Fettgehalt des Mageninhaltes das Schließen des Pförtners, und bei Anhäufung z. B. von großen sauren und fetten Mengen im Magen begnügt sich der Körper nicht nur mit Pylorusschluß, um die Nahrung im Magen

zurückzuhalten, es tritt physiologisch jetzt auch das ein, was wir in pathologischen Zuständen bei Rückstauungen sehen, es treten Galle und Darmsaft in den Magen zur Neutralisation usw. über. Weiter sehen wir in sehr deutlichen graphischen Kurven den Einfluß z. B. der Fettnahrung auf die Größe der Pankreas- und damit der Gallenabsonderung usw. — Von größtem Interesse ist, daß die periodische Tätigkeit des Verdauungsapparates auch außerhalb der Verdauung in größter Regelmäßigkeit weitergeht, daß Perioden der Arbeit von 20 bis 30 Minuten mit Perioden der allgemeinen Ruhe von $1^1/_2$—$2^1/_2$ Stunden abwechseln, ohne daß sich Speisen im Verdauungskanal befinden. Während der Arbeitsperiode sieht man starke rhythmische Kontraktionen des Magens, die die Bewegungen des Magens während der Verdauung bei weitem übertreffen, während man in den Ruhepausen nicht eine einzige Bewegung des Magens oder Darmes sieht. Während jeder Arbeitsperiode werden ca. 30 ccm einer natürlichen Mischung von Pankreas-Darmsaft und Galle in die Darmlichtung abgesondert.

»Aus der großen Fülle der Beobachtungen ergibt sich die Anpassung der Funktion der einzelnen Verdauungsorgane und sogar des ganzen Verdauungsapparates der höheren Tiere an die Bedürfnisse des Organismus als ein Ganzes.«

Von größtem allgemein biologischen Interesse sind die Beobachtungen an Speichelfisteln. Psychisch nervöse Vorgänge beeinflußen in ungeahntem Maße die mechanische Absonderung. Nicht nur das Necken des Hundes mit Speisen, die ihm nur zum Schein vorgehalten werden' erzeugt lebhafte Speichelabsonderung, sondern z. B. schon das Klingeln mit einer Schelle löst starken Speichelfluß aus, wenn vorher längere Zeit zugleich mit dem Fressen regelmäßig geschellt worden war. Das Gehör löst jetzt allein eine gleich große Drüsentätigkeit aus wie das Fressen wohlschmeckender Speisen usw.

Die Arbeit des Verf.s, der selbst um die Förderung des Gebietes große Verdienste hat, ist mit sehr guten schematischen Abbildungen versehen, aus denen man sich leicht über die Anordnung der Versuche, Art der Operationen an Hunden usw. orientiert.

**Helle** (Wiesbaden).

---

## 2) **G. Schwarz.** Radiologische Methode zur Prüfung der Magenfunktionen.

(Zeitschrift für ärztl. Fortbildung 1906. Nr. 12.)

Daß Röntgen einst den Magenschlauch entbehrlich machen würde, wer hätte das gedacht! S. beweist es klar. Mit etwas Wismut und X-Strahlen kann man der Magenküche sogar ihre chemischen Geheimnisse ablauschen. 4 g pulverisiertes, chemisch reines Bismutum metallicum und 25 cg reines neutrales Pepsin bilden, umhüllt von einem 0,02 mm dicken Goldschlägerhäutchen, eine »Fibroderm-Wismutkapsel« von der Größe eines Haselnußkernes. Versuche ergaben, daß ein Magensaft von normalem (0,2%) Salzsäuregehalt die Hülle in $2^1/_2$ Stunden verdaut hat; das Wismut stürzt heraus und bedeckt als

Beschlag die Magenwand. Läßt die Erscheinung länger als 5 Stunden auf sich warten, so liegt Anazidität vor. Der Pepsinzusatz macht den Vorgang unabhängig von dem Pepsingehalte des Magensaftes, abnorme Säuren (Milchsäure usw.) stören ihn nicht. Kapseln ohne Pepsin öffnen sich unter der Einwirkung normalsalzsäurehaltigen Magensaftes erst nach 6 Stunden; in dieser Zeit sollen sie aber schon in den Darm fortgeschafft sein; sie bilden deshalb ein günstiges Objekt zur Prüfung der Motilität. Ein Schluck Wismutaufschwemmung orientiert sofort über den Ort des Magens. Die im Magen liegende Kapsel macht außerdem unter manuellem Druck auf die Bauchwand Exkursionen, die ihr der Aufenthalt im Darm nicht erlaubt. Rückstände im Magen werden durch zwei Kapseln angezeigt, von denen die eine durch ein Korkkügelchen schwimmfähig gemacht ist; die andere sinkt unter. Der Abstand beider gestattet ein Urteil über die Menge des Rückstandes. **Gutzeit** (Neidenburg).

---

3) **Vogel.** Weitere Erfahrungen über die Wirkung der subkutanen Injektion von Physostigmin zur Anregung der Peristaltik.

(Mitteilungen aus den Grenzgebieten der Medizin und Chirurgie Bd. XVII. Hft. 5.)

Eines der wichtigsten Hilfsmittel zur Verhinderung peritonealer Verwachsungen nach Laparotomien ist die möglichst frühzeitige Anregung der Peristaltik. Da die zu diesem Zweck gegebenen Abführmittel in der Regel versagen, weil in der ersten Zeit nach der Narkose alles erbrochen wird, oder doch die Resorption der in den Magen eingeführten Medikamente gestört ist, so ist die subkutane Einführung eines die Peristaltik anregenden Mittels von besonderem Werte. V. hat nach einer großen Anzahl von Laparotomien das Physostigmin angewandt und stets bald nach der Operation Stuhl- und Windabgang erzeugen können, so daß er einen postoperativen Ileus seit Anwendung des Mittels nicht mehr gesehen hat. Insbesondere führt er ausführlich drei Fälle an, die für Bildung von Verklebungen sehr geeignet gewesen wären: Operation eines Narbenbruches nach eitriger Appendicitis, wobei ausgedehnte Lösung verwachsenen Darmes vorgenommen werden mußte; eitrige allgemeine Peritonitis bei Appendicitis mit ausgiebiger Drainage; Lösung von Verklebungen nach Hufschlag gegen den Bauch. Jedesmal gelang es, alsbald die Tympanie zu heben, Stuhl und Winde zu erzeugen, die Neubildung von Verwachsungen zu verhindern.

Das Mittel hat ferner in zahlreichen Fällen von Meteorismus nach Rumpfquetschungen vortreffliche Dienste geleistet, wie an sechs Beispielen gezeigt wird. Am besten bewährt hat sich folgende Verabreichung: Injektion von 1 mg Physostigmin, nach 1 Stunde ein Glyzerinklysma; beides nach 5—6 Stunden wiederholt, wenn die Wirkung ungenügend war.

Im Anschluß daran warnt V. vor zu intensiver, mehrtägiger Ab-

*

führkur vor Laparotomien. Dadurch werde der Darm erschlafft und Disposition zu Verklebungen gegeben. Es genügt, vor der Operation den Darm von alten Stuhlmassen zu befreien, bei Dünndarmoperationen durch einmalige Darreichung von Rizinus 2 Tage vor der Operation.

**Haeckel** (Stettin).

---

4) **P. Paton** (London). Some observations on intraabdominal adhesions with illustrative cases.

(Med. press 1907. Juli 10.)

Ätiologisch lassen sich die peritonealen Verwachsungen in zwei Gruppen teilen. In der oberen Hälfte der Bauchhöhle sind als Ursachen Gallensteine und sonstige Affektionen der Gallenblase, sowie Geschwüre des Magens und Duodenums und in der unteren entzündliche Erkrankungen des Wurmfortsatzes und beim weiblichen Geschlecht insbesondere der Beckenorgane zu nennen. In seltenen Fällen sind stumpfe Traumen, die die Bauchwand treffen, für die Entstehung von Verwachsungen verantwortlich zu machen. Die Behandlung ist eine präventive und kurative. Von allen in prophylaktischer Absicht angestellten Tierexperimenten, wie Bestreichen der irritierten Peritonealteile mit Gummilösung, Olivenöl, Paraffin u. ä., sowie Erzeugung vermehrter Peristaltik unmittelbar nach der Operation, durch Atropin oder Physostigmin, scheinen nur letztere einen gewissen Wert zu besitzen. Die beste Prophylaxe bleibt nach wie vor die größtmögliche Schonung des Bauchfells, mechanisch und chemisch. P. befürwortet die frühzeitige Sorge für Stuhlgang durch Kalomel und Einlauf am Tage nach der Operation. Die kurative Behandlung der Verwachsungen besteht in ausgiebiger Trennung, soweit das ohne Nachteil für die benachbarten Bauchorgane geschehen kann, anderenfalls in Ausschaltung der betroffenen Darmteile durch Anlegen von Enteroanastomosen u. dgl.

13 Krankengeschichten sind als Paradigmata eingeschaltet.

**Erhard Schmidt** (Dresden).

---

5) **Syms.** Peritoneal tuberculosis.

(Annals of surgery 1907. Juli.)

Verf., der bereits im Jahre 1890 eine ausführliche Arbeit über die operative Behandlung der tuberkulösen Bauchfellentzündung geschrieben hat, stellt hier die Ansichten deutscher und amerikanischer Chirurgen über den Wert der Laparotomie bei dieser Krankheit zusammen. Er kommt zu dem Resultate, daß sich in den Hauptfragen seit 1890 nicht viel geändert hat. Wir wissen ebenso, wie bereits früher, daß die Laparotomie die tuberkulöse Bauchfellentzündung zu heilen vermag, wie diese Heilung zustande kommt, wissen wir nicht. Gelernt ist durch die Literatur und die Erfahrungen der letzten Jahrzehnte folgendes: Die Laparotomie soll niemals im 1. Lebensjahr ausgeführt werden, die adhäsive Form der Krankheit gibt schlechte, die seröse bessere Resultate. Nicht außer acht zu lassen ist, daß die

tuberkulöse Bauchfellentzündung einen lokalen Ursprung in Gestalt von Erkrankung der Tuben, des Wurmfortsatzes oder von Gekrösdrüsen haben kann. Diese Organe sind zu exstirpieren, da sonst eine Heilung ausgeschlossen. Allgemeine Kräftigung des Körpers ist neben der Laparotomie ein wichtiger Heilfaktor. Bei fortgeschrittener Tuberkulose anderer Organe ist die Laparotomie zu unterlassen. S. ist der Ansicht, daß man eine tuberkulöse Bauchfellentzündung 4—6 Wochen medikamentös behandeln könne, daß bei ausbleibender Besserung jedoch die Laparotomie in Anwendung kommen müsse.

**Herhold** (Brandenburg).

---

6) **Schrumpf.** Beiträge zur pathologischen Anatomie der Wurmfortsatzerkrankungen.

(Mitteilungen a. d. Grenzgebieten der Medizin u. Chirurgie Bd. XVII. Hft. 1 u. 2.)

Diese unter Leitung v. Recklinghausen's ausgeführte Arbeit beruht auf sorgfältigster Untersuchung von 150 Wurmfortsätzen, von denen 40 akute, im Anfall operierte Fälle betreffen. Wenn S. auch für einige Fälle seines Materials die Möglichkeit einer Infektion auf dem Blutwege offen läßt, so geht nach ihm doch in den meisten Fällen die Infektion von der Lichtung aus. Infolge von Stagnation des Inhaltes bilden sich in der Lichtung eines Wurmfortsatzes schädliche Stoffe, entweder Stoffwechselprodukte von Bakterien, und dies wohl am häufigsten, oder chemische Gifte, Produkte abnormer Zersetzung oder Gärung, auch ohne die Tätigkeit von Mikroorganismen. Diese Stoffe werden von der unversehrten Schleimhaut resorbiert und wirken zunächst auf die Follikel; es kommt zur Anhäufung von Lymphocyten, oft verbunden mit Hämorrhagien, Platzen der Follikel und Durchbruch durch die Schleimhaut und nun erst zur Schädigung des Epithels. Dieses Stadium kann ausheilen. Schreitet der Prozeß aber fort, so setzt entweder 1) eine richtige eitrige hämorrhagische oder seröse Entzündung mit phlegmonöser Erweichung der Wand ein, oder 2) eine »diphtheritische« Nekrose derselben, oder 3) beide Prozesse greifen neben- oder nacheinander Platz. So kommt es zum Durchbruch. Diese schweren, zur Perforation der Wand führenden Appendicitiden spielen sich in der Mehrzahl der Fälle in Wurmfortsätzen ab, die schon infolge früherer Entzündungen verändert sind. Solche Veränderungen, die hauptsächlich in Knickungen, Verengungen und Verödungen am Blinddarmansatz bestehen, sind entweder Überbleibsel von überstandenen akuten Appendicitiden, oder die Entzündungsvorgänge setzten von vornherein chronisch ein und verliefen langsam. — Eine ätiologisch ganz besondere Stellung nimmt die infolge von Embolie der Hauptarterie zustande kommende Gangrän — Infarzierung — des Wurmfortsatzes ein.

Der Kotstein spielt keine gleichgültige Rolle bei der Perforation, schon dadurch, daß er durch Verschluß der Lichtung schädlich wirken kann. Eine richtige Dekubitalnekrose konnte S. nie nachweisen, doch war in seltenen Fällen die Perforation über einem eingekeilten, sich

noch vergrößernden Steine zustande gekommen; die Wand war allmählich mehr und mehr verdünnt und schließlich durch Zunahme der Sekretmenge im Innern gesprengt worden, rein mechanisch, von Entzündung unabhängig. **Haeckel** (Stettin).

7) **L. Tretzel** (Würzburg). Über ein diagnostisches Symptom bei Appendicitis.

(Münchener med. Wochenschrift 1907. Nr. 30.)

T. hat seit Jahren das von Blumberg kürzlich beschriebene (Ref. p. 982 ds. Bl.) Symptom — stärkere Schmerzhaftigkeit der entzündeten Stelle bei raschem Abheben der tastenden Hand als bei Druck — bei allen peritonitischen Entzündungs- bzw. Reizzuständen, insbesondere bei solchen appendicitischen Ursprungs oder peritonitischen Adnexerkrankungen beobachtet. Doch mahnt er zur Vorsicht bei vorgeschrittenen Erkrankungen, da das rasche Zurückschnellen der elastischen Weichteile durch Verletzung schützender Verklebungen leicht eine Weiterverbreitung des peritonitischen Prozesses veranlassen könnte. **Kramer** (Glogau).

8) **R. Kothe.** Über die Leukocytose bei der Appendicitis.

(Deutsche Zeitschrift für Chirurgie Bd. LXXXVIII. p. 387.)

K. liefert einen neuen zusammenfassenden Bericht über die Erfahrungen, die in Sonnenburg's Krankenhausstation mit den Blutuntersuchungen auf Leukocytose bei der Appendicitis gesammelt worden sind. Wenn schon für das Gros der Praktiker die Leukocytosenuntersuchungen ihrer Weitläufigkeit und Schwierigkeiten halber schwerlich zum Allgemeingut werden dürfte, zumal ihre nicht durchgängig eindeutigen Ergebnisse viel Erfahrung zu richtiger Beurteilung erfordern, bleiben doch für jeden die Forschungsresultate auf diesem Gebiete schon von wissenschaftlichem, physiologischem und pathologischem Allgemeininteresse, und K.'s Arbeit liefert einen guten Einblick in die Mannigfaltigkeit der speziell bei Appendicitis erhebbaren einschlägigen Befunde und deren Verwertbarkeit für diagnostische und prognostische Probleme, wobei die Anlage zahlreicher charakteristischer Beobachtungskurven mit gleichzeitiger Notierung von Puls, Temperatur und Leukocytenzählung die Abhandlung gut erläutert.

Zur Differenzierung der Fälle nach dem Grad ihrer Schwere gibt K. folgenden Anhalt. Durchschnittswerte von 37,9 für Temperatur, 96 für Puls, 14000 für Leukocytose sprechen für einfache katarrhalische Appendicitis. Gleichmäßige Steigung der drei Kurven bei schweren klinischen Symptomen auf 38,2 Temperatur, 116 Puls, 20000 Leukocytose bedeutet schwere pathologische Veränderungen am Wurmfortsatz, jedoch der Regel nach lokalisiert. Sind die drei Symptome, insbesondere die Leukocytose, noch mehr gesteigert auf 38,5 — 122 — 30000, so ist meist schon mehr oder weniger ausgebreitetete Peritonitis vorhanden. Die Operation kann hier glücken, doch sind Kom-

plikationen, sekundäre Abszesse häufig. Ist bei hoher Pulsfrequenz und Temperatur die Leukocytose niedriger, etwa 18000, so handelt es sich meist um freie Peritonitis mit zweifelhafter Prognose, da hier der Blutbefund auf mangelhafte Reaktion des Körpers und auf Intoxikation weist. Auch im weiteren Verlauf ist der Gang der Leukocytenkurve prognostisch häufig verwertbar. Fortschreitende Peritonitis geht meist mit auffällig niedriger Leukocytose einher, spontan ausheilende Abszesse zeigen gleichmäßigen Abfall der Ziffern für Puls, Temperatur und Leukocyten, sekundär sich bildende Abszesse gleichzeitige Steigerungen der Werte, die nach Inzisionen dann wieder abfallen. Die Steigerung der Leukocytenkurve ist aber manchmal die auffälligste, auch ist sie bei den Sekundärabszessen meist wesentlich höher als bei der primären Erkrankung. Rasches Sinken der Leukocytose bei Hochbleiben von Temperatur und Puls (»Kurvenkreuzung«) ist stets von übler Bedeutung. Umgekehrt kommt aber auch kurz vor dem Tod eine starke Hyperleukocytose (sog. prämortale) nicht selten vor, deren Entstehen Sonnenburg auf rasche Ausbreitung einer vorher begrenzten Entzündung zurückführt.

Betreffs differentialdiagnostischer Verwertung des Leukocytenbefundes wird angeführt, daß dieser bei entzündlichen Affektionen der weiblichen Adnexe nichts sicher Verwertbares gezeigt hat. Dagegen ist wichtig, daß Gallenstein- und Gallenblasenerkrankungen die Leukocytose in der Regel nicht oder nur wenig steigert, daß der Typhus sie meist vermindert, daß Bleikolik sie nicht steigert, und daß sie bei mechanischem Ileus, sowie bei akuter Pankreatitis meist niedrig bleibt. Bei schwerer infektiöser Enteritis hält sich auch bei sonst beunruhigenden Allgemeinsymptomen die Leukocytose in mäßigen Grenzen.

Zum Schluß Literaturverzeichnis von 39 Nummern.

**Meinhard Schmidt** (Cuxhaven).

---

9) **Kretz.** Untersuchungen über die Ätiologie der Appendicitis.

(Mitteilungen aus d. Grenzgebieten d. Medizin u. Chirurgie Bd. XVII. Hft. 1 u. 2.)

Trotz vieler und bekannter älterer Untersuchungen über die Rolle der Mandeln als Einbruchsstellen pyogener Invasion ist das Bewußtsein von der dominierenden Bedeutung der mit Angina zusammenhängenden pyogenen Infektionen noch sehr wenig verbreitet. K. betont diesen Zusammenhang für die Appendicitis aufs nachdrücklichste. Er machte in 5 Jahren 53 Sektionen von Fällen, in denen der Tod in Zusammenhang mit einer Entzündung des Wurmfortsatzes stand. 19mal unter diesen zeigte der Wurm die anatomischen Zeichen frischer, akut phlegmonöser Entzündung; von 14 dieser Fälle konnte die vollständige Obduktion gemacht werden, und bei all diesen vollständig untersuchten 14 Fällen fand sich eine frische, eitrige Tonsillarangina. K. nimmt daher an, daß der Zusammenhang zwischen akuter phlegmonöser Appendicitis und frischer Angina ein typischer

und darum bemerkenswert ist. Die Infektion des Wurms findet entweder statt durch Verschlucken des aus den Mandeln ausgepreßten pyogenen Materials oder auf dem Wege der Blutbahn, wie Adrian annimmt; für diesen Weg spricht, daß K. in ganz frischen Fällen Follikelnekrose im Wurm fand, die durchaus den Eindruck einer mykotischen Embolie machte. Haeckel (Stettin).

10) **Siegel.** Blinddarmentzündung und Darmkatarrh.
(Mitteilungen a. d. Grenzgebieten der Medizin u. Chirurgie Bd. XVII. Hft. 1 u. 2.)

S. führt aus, daß die von manchen Autoren als sicher angenommene Entstehung der Appendicitis aus einer Enterokolitis zum mindesten sehr selten ist. Unter seinen 360 Fällen von Appendicitis hat keiner eine Colitis membranacea oder chronischen Darmkatarrh gehabt. Umgekehrt bedingt eine chronische Appendicitis nicht selten chronische Magen-Darmstörungen, die mit Exstirpation des Wurmfortsatzes schwinden. Anders ist es bei akuter Gastroenteritis; diese kann, besonders bei Kindern, Ursache einer Appendicitis werden.
Haeckel (Stettin).

11) **Pankow.** Warum muß bei gynäkologischen Operationen der Wurmfortsatz mit entfernt werden? (Aus der Universitäts-Frauenklinik in Freiburg i. Br. Prof. Krönig.)
(Münchener med. Wochenschrift 1907. Nr. 30.)

Nach den von P. selbst und zusammen mit Aschoff unternommenen Untersuchungen von Wurmfortsätzen, die bei Laparotomien wegen Myomen, Kystomen, Tubarschwangerschaften, Adnexerkrankungen und bei Ligamentfixationen entfernt worden waren, zeigten in zahlreichen Fällen die makroskopisch anscheinend unveränderten Fortsätze histologische Veränderungen, die auf eine wirkliche Appendicitis zurückzuführen waren, und scheinen selbst die in den schwersten Formen aufgetretenen Appendicitiden nicht selten von den Pat. unbemerkt oder unbeachtet geblieben zu sein. P. schließt aus seinen Befunden, daß die Appendicitis beim Weibe unvergleichlich häufiger ist, als man früher annahm, und ca. 60% aller Frauen schon in der Geschlechtsreife befällt. Es ist deshalb auch der Appendicitis für die Entstehung entzündlicher Becken- wie Adnexerkrankungen eine weit größere Rolle zuzuschreiben, als bisher, und sie speziell in nicht seltenen und vor allem prognostisch günstigen Fällen als die Ursache einer durch Tubenverschluß bedingten Sterilität anzusehen. Schließlich ist ein Teil der früher meist als Ovarie bezeichneten rechtsseitigen Unterleibsschmerzen auf die Folgen einer akuten Appendicitis zurückzuführen. Wenn nun auch der relativ häufige Nebenbefund einer abgelaufenen, oft unbemerkt vorübergegangenen Appendicitis bei den gynäkologischen Operationen die relative Gutartigkeit der Blinddarmentzündung beweist, so hält P. doch im Hinblick auf die Häufigkeit von Rezidiven gerade bei den nicht eitrigen Formen der Appendicitis

die Forderung für richtig, daß man, wenn man einmal bei gynäkologischen Operationen gezwungen sei, die Bauchhöhle zu eröffnen, auch den makroskopisch veränderten Wurm mit entfernen müsse. Nur bei elenden oder durch die vorausgegangenen Operationen stark mitgenommenen Pat. solle man auf die den Eingriff etwas verlängernde Appendektomie verzichten. **Kramer** (Glogau).

12) **Wenglowski.** Die anatomische Begründung der operativen Behandlung der Leistenbrüche.

(v. Langenbeck's Archiv Bd. LXXXIII. Hft. 1.)

Verf. unterscheidet einen normalen und einen pathologischen, zur Bruchbildung disponierenden Typus der Leistengegend. Beide Formen werden an der Hand von Zeichnungen beschrieben, an denen auch die Art des vom Verf. vorgeschlagenen operativen Eingriffes klargelegt wird. W. verwirft die Bassini'sche Operation und hält die Verlagerung des Samenstranges für irrationell. Auch die Auslösung des Bruchsackes wird abgelehnt, weil durch dieselbe der Samenleiter geschädigt und die Rekonvaleszenz verzögert werden soll. Die Einzelheiten der Methode müssen im Original nachgelesen werden.

**E. Siegel** (Frankfurt a. M.).

13) **H. F. B. Maasland.** Bijdrage tot de radicale behandeling van cruraalbreuken bij vrouwen.

(Nederl. Tijdschrift v. Geneeskunde 1907. Nr. 2.)

Um Rezidiven operierter Schenkelbrüche vorzubeugen, rät M. die Operation folgendermaßen auszuführen:

Schnitt über dem inneren Drittel des Poupart'schen Bandes, diesem parallel, durch Haut, Unterhaut und Fascia cribriformis; nach stumpfer Isolierung des Bruchsackes wird dieser eröffnet. Der Wundrand wird stark nach oben gezogen und die Fascia obl. ext. vom vorderen Leistenring aus in einer Länge von 4 cm gespalten, ihrem Faserverlauf entlang; jetzt wird das Lig. rotundum isoliert und hervorgezogen. Der Bauchfellkegel, der bei der Isolierung emporgehoben wird, wird mit einem Gazetupfer stumpf zurückgeschoben; reißt er ein, so wird er mittels einer Naht geschlossen, nachdem man den Bruch von innen aus revidiert hat. Nach Abbindung und Abtragung des Bruchsackes und Lösung des Lig. rotundum von der Symphyse wird an dem inneren und äußeren Rande des M. pectineus ein 1 cm langer Schnitt geführt. Eine gebogene Kornzange wird von der lateralen Öffnung aus durch den Muskel hindurchgestoßen und zum medialen Schnitt herausgeführt. Die Spitze des freipräparierten Lig. rotundum wird gefaßt und durch die zwei Öffnungen hindurchgezogen. Der M. pectineus wird durch die Schlinge des Lig. rotundum hervorgezogen und bedeckt jetzt die Bruchpforte. Die Schlinge des Lig. rotundum wird an dem Poupart'schen Bande festgenäht und der Leistenkanal geschlossen. M. hat vier Pat. auf dieser Weise operiert und sah keine Rezidive. **E. H. van Lier** (Amsterdam).

14) **R. Leriche.** Des résections de l'estomac pour cancer.
Lyon, A. Storck & Cie., 1906.

Verf. behandelt in ausführlicher Monographie die Frage der Radikaloperation des Magenkrebses. Seinen Ausführungen liegen die Beobachtungen an dem Material von Poncet, Vallas, Jaboulay u. a. zugrunde. Daneben ist mit riesigem Fleiß das gesamte Publikationsmaterial der letzten 7—8 Jahre verwertet. Man kann sich in dem vorliegenden Werke genau über den gegenwärtigen Stand des behandelten Thema orientieren und sich über alle Details der pathologischen Anatomie, der operativen Technik und der Vor- wie Nachbehandlung, sowie über die Dauerresultate unterrichten. Ob die Zusammenstellung von mehr als 1300 Krankengeschichten aus der Literatur einen Wert hat, das scheint doch sehr fraglich. Man kann einen derartigen Sammelfleiß bewundern, aber ihn trotzdem für nutzlos halten. Krankengeschichten sollte man nur in solcher Ausdehnung veröffentlichen, als man annehmen darf, daß sich Leser dafür finden. Es wäre wünschenswert, daß dieses Prinzip in unserer gesamten medizinischen Literatur Berücksichtigung fände.

E. Siegel (Frankfurt a. M.).

15) **O. Busse.** Über die Entstehung tuberkulöser Darmstrikturen.
(v. Langenbeck's Archiv Bd. LXXXIII. Hft. 1.)

Verf. spricht sich gegen Wieting's Ansicht aus, daß tuberkulöse Strikturen durch submukös verlaufende Prozesse ohne Geschwürsbildung entstehen können. In der Tatsache, daß über den strikturierten Partien ein Schleimhautüberzug vorhanden sein kann, sieht er nur einen Regenerationsvorgang. B. sieht dagegen in dem Umstande, daß man in der Tiefe des fibrösen Gewebes Epithelinseln findet, einen Beweis dafür, daß die vorliegende Narbe aus einem Geschwür entstanden ist. Außer dem Narbenzug spielt bei der Verengerung des Darmes die fehlerhafte Wirkung der Muskulatur noch eine wesentliche Rolle. Die Kontraktion der Ringelmuskelfasern an den Wundrändern stülpt die am Geschwürsgrund erhaltene Serosa ein, so daß es event. zu einer förmlichen Faltung kommen kann. Übrigens ist es dem Verf. in hohem Maße wahrscheinlich, daß die tuberkulösen Strikturen sich nicht allein aus Geschwüren tuberkulöser Natur mit Entzündung und Verkäsung bilden, sondern daß bei der Ausbildung der Geschwüre und Narben die Verödung der den erkrankten Teil versorgenden Blutgefäße mit in Betracht kommt.

E. Siegel (Frankfurt a. M.).

16) **F. Berndt** (Stralsund). Zur Operation des Mastdarmkarzinoms.
(Münchener med. Wochenschrift 1907. Nr. 30.)

Zur Vermeidung der Gefahren der Mastdarmexstirpation hat B. sich für die Zukunft folgenden Operationsplan festgesetzt: 1) Schnür-

naht, die den After sicher verschließt. 2) Inzision am linken Rande des Steiß- und Kreuzbeines bis auf den Mastdarm (Tamponade der Wunde mit Mull). 3) Bauchschnitt in der Mittellinie (oder Bogenschnitt oberhalb der Symphyse). Ablösen des Darmes nebst Lymphdrüsen unter sorgfältiger Blutstillung und Hinausschieben desselben aus dem Schnitt neben dem Kreuzbein. Sorgfältige Vernähung des Bauchfells um den herabgezogenen Darm. Schluß der Bauchhöhle, Tamponade der völlig extraperitoneal liegenden Beckenwunde und Einhüllung der Darmschlinge in Mull. Der zweite Akt folgt, sobald die Darmgangrän sich markiert hat: Entfernung des Karzinoms nebst dem brandig gewordenen Darmabschnitt mit dem Paquelin, Durchziehen des oberen Darmteiles durch den After und Befestigung desselben mit einigen Nähten. S. ist der Meinung, daß es am Lebenden bei nur einigermaßen fettreichem Mesenterium ganz unmöglich sei, sich über die vorliegenden Gefäßverhältnisse im Sinne Sudeck's (s. ds. Bl. Ref. p. 1042) zu orientieren, und empfiehlt deshalb die zweizeitige Operation und Verwendung der Flexura sigmoidea, deren Gefäßverhältnisse wesentlich günstigere sind, als die der tieferen Darmpartien, und deren meist langes Mesenterium ein Herabziehen ohne alle Spannung zuläßt, zur späteren Einpflanzung in den After.

**Kramer** (Glogau).

---

17) **Riedel.** Über die Gallensteinkolik ohne Ikterus mit besonderer Berücksichtigung der Differentialdiagnose des Gallensteinleidens.

(Zeitschrift für ärztl. Fortbildung 1906. Nr. 7.)

Schon beim ersten Kolikanfall enthält die Gallenblase in der Mehrzahl der Fälle Schleim oder Eiter, selten eingedickte Galle. Nur ganz ausnahmsweise erfolgt der erste Anfall durch Infektion einer galle- und steinehaltigen, mit offenem Ductus cysticus versehenen Gallenblase von der Papille aus. Der Ausgangspunkt der akuten Cholecystitis ist vielmehr fast immer der Hydrops vesicae felleae, der sich schleichend hinter einem den Cysticus verschließenden Stein entwickelt. Die letzte Ursache des Kolikanfalles ist — abgesehen vom Trauma — noch unbekannt; selbst durch Eiterkörperchen und Mikroorganismen getrübter Inhalt ruft an und für sich noch keinen Anfall hervor. Letzterer verläuft gewöhnlich um so heftiger, je stärker infiziert der Inhalt der Gallenblase war. Bei allen Gallensteinanfällen, von den leichtesten bis zu den schwersten, kann sowohl entzündlicher als lithogener Ikterus fehlen. Gerade auf diese Fälle lenkt Verf. die Aufmerksamkeit des Arztes, der die Cholelithiasis meist erst dann diagnostiziert, wenn Ikterus eintritt. Ihre Unterscheidung von anderen entzündlichen Affektionen der Bauchhöhle ist aber, wie R. zeigt, häufig nicht so schwierig, wie oft angenommen wird.

Die leichten Gallensteinkoliken ohne Ikterus werden gewöhnlich mit den Schmerzanfällen bei Ulcus pylori verwechselt. Die Lokalisation des Schmerzes ist dieselbe, eine etwa fühlbare Geschwürs- oder

Gallenblasengeschwulst kann an der gleichen Stelle liegen, Fieber in beiden Fällen fehlen. Wichtig ist, daß das Ulcus pylori selten gar keine Stenose macht. Die ohne Erscheinungen von Pylorusstenose verlaufenden Magengeschwüre liegen vielmehr weiter ab vom Pylorus; ihr Schmerzpunkt befindet sich in der Mittellinie oder gar links davon, was bei der Cholelithiasis zu den Seltenheiten gehört. Größere Schwierigkeiten bereitet das Ulcus duodeni, obwohl bei ihm der Schmerz sich gewöhnlich in der Mittellinie lokalisiert und der blutHaltige Stuhl einen wesentlichen Anhaltspunkt gibt. Zuweilen bekommen Kranke mit Wanderniere akut entzündliche Schübe mit Auftreibung des Leibes und Erbrechen, die schwer von einem leichten Gallensteinanfall zu unterscheiden sind. Auch Verwachsungen zwischen Gallenblase und Leber einer-, Duodenum und Pylorus andererseits mit oder ohne Beteiligung des Netzes und des Querkolons, Lues der Leber, Schnürleber und manche Karzinome der Gallengänge geben zu Verwechslungen Anlaß.

Auch die Differentialdiagnose der schwereren und schwersten, alsbald zur Perforation der Gallenblase führenden Anfälle unterzieht R. einer eingehenden, durch seine reichen eigenen Erfahrungen illustrierten Besprechung, auf die aber im Rahmen eines Referates nur hingewiesen werden kann. Es kommen hier die Appendicitis, der Ileus, die Pankreatitis, vereiterte Echinokokken und Angiome der Leber, in präformierte Verwachsungen perforierte Magen- und Duodenalgeschwüre, die akute Hydro- bzw. Pyonephrosis und gedrehte Netzgeschwülste in Betracht.

In ca. 90% wird die Diagnose des Gallensteinleidens, auch ohne daß Ikterus auftritt, gestellt werden können, und das ist wichtig für eine rationelle Therapie. Nur erfolgreiche Anfälle können zur dauernden Heilung führen; bei erfolglosen Anfällen ist auch der zur Ruhe gekommene Stein gefährlich; er kann schließlich doch noch einmal den Choledochus verstopfen, in die freie Bauchhöhle perforieren oder die Entwicklung eines Gallenblasenkrebses anregen; er wird deshalb am besten mit der Gallenblase selbst entfernt.

**Gutzeit** (Neidenburg).

---

18) **Oliver.** Quistes hidáticos del higado y sindromen colelitiásico.

(Revista méd. del Urugay 1907. Nr. 4.)

O. unterscheidet mit C. Beyer (Deutsche Zeitschrift für Chirurgie 1904) zwei Gruppen von Fällen von Leberechinokokkus, in denen eine Gallenkolik mit typischen Symptomen beobachtet wird. In der ersten Gruppe ist die Echinokokkuscyste neben Gallensteinen vorhanden, kommt also für die Kolik gar nicht oder nur indirekt in Betracht. In der zweiten Gruppe sind Konkremente in den Gallenwegen nirgends vorhanden; hier ist also die Cyste als Ursache der Kolik anzusehen. O. teilt diese Gruppe in zwei Unterabteilungen: einmal solche Fälle, bei denen die Cyste geplatzt ist und ihren Inhalt in die äußeren oder

inneren Gallenwege entleert und diese verstopft hat, und weiter Fälle, bei denen die Cyste durch Kompression der Gallenwege den Anfall bewirkt; hier kommen natürlich nur die inneren Gallenwege in Betracht. Es werden zwei Fälle, die zu der letztgenannten Unterabteilung der zweiten Gruppe gehören, geschildert; der erste, eine 24jährige Frau betreffend, verlief nach der Operation tödlich, der zweite, ebenfalls eine 24jährige Kranke betreffend, ging in Heilung aus. Beidemal war die Diagnose auf Cholelithiasis gestellt worden.

**Stein** (Wiesbaden).

---

19) **H. Vegas.** Les kystes hydatiques du pancréas.

(Revue de la soc. méd. Argentina 1906. Nr. 82.)

In der ganzen Literatur gibt es nur zehn vollkommen sichere Fälle von Echinokokkencysten des Pankreas. Sieben von diesen zehn betreffen das männliche Geschlecht, das somit prädisponiert zu sein scheint. Die Prädilektionsstelle ist der Pankreaskopf. Das Volumen der Cysten variiert von Apfelsinengröße bis Mannskopfgröße mit mehreren Litern Inhalt. Die Symptome sind niemals eindeutig; eine sichere Differentialdiagnose mit Cysten anderer Bauchorgane ist sehr schwierig. Von Wichtigkeit ist der Sitz der Geschwulst; sie nimmt stets ihren Ausgang von der Medianlinie im Epigastrium oder in der Nachbarschaft des Nabels und dehnt sich von hier vorzugsweise nach links aus; dies führt häufig zu Verwechslungen mit Milzcysten. Solange die Geschwulst klein ist, gibt die Perkussion hellen Schall; später, wenn die Berührung mit der Bauchwand umfangreicher wird, wird die Perkussion auf der Höhe der Geschwulst dumpf und ist von einer Zone sonoren Schalles umgeben, je nach der Lagerung der Cyste nach dem Magen oder dem Kolon zu. Wenn sie zwischen Leber und Magen liegt, ist die Diagnose besonders erschwert, da die Geschwulstdämpfung in die Leberdämpfung übergeht. Sehr wichtig ist die Blutuntersuchung; man findet, wie bei den meisten parasitären Erkrankungen, eine Vermehrung der Leukocyten und oft eine ausgesprochene Eosinophilie. Eine sichere Unterscheidung der verschiedenen im Pankreas vorkommenden Cysten voneinander ist nicht möglich. »Eine Echinokokkencyste des Pankreas ist noch niemals vor der Operation diagnostiziert worden« (Körte). Die Prognose ist stets ernst zu stellen, wenn auch ein Fall (Lejars) bekannt ist, in dem eine 55jährige Frau seit 12 Jahren eine solche Cyste in sich trug. Die Behandlung kann natürlich nur eine operative sein. V. verwirft Probepunktionen und Entleerungen der Cyste mit nachfolgender Injektion antiparasitärer Mittel; er empfiehlt Verödung der Cyste mit folgender Drainage oder Naht auf transperitonealem Wege. — Ein neuer Fall — der zweite von V. publizierte —, der einen 12jährigen Knaben betrifft, wird hierauf noch beschrieben. Die Krankheit bestand seit einem Jahre, die Geschwulst hatte Mannskopfgröße erreicht. Die Diagnose war auf Cyste der Milz gestellt worden. Der Kranke genas in 4 Wochen.

**Stein** (Wiesbaden).

# Kleinere Mitteilungen.

20) **Berger.** Zur Kasuistik der Bauchverletzungen durch stumpfe Gewalt.

(v. Langenbeck's Archiv Bd. LXXXIII. Hft. 1.)

Kasuistische Mitteilung von vier Fällen von Bauchverletzung durch stumpfe Gewalt. Bei dem ersten Pat. handelte es sich um eine Milzruptur, die durch Ektomie des Organes geheilt wurde. In zwei weiteren Fällen entwickelte sich nach Trauma eine Cholangitis, und zwar einmal ganz akut, das andere Mal mit chronischem Verlaufe. Der vierte Fall zeigte eine Gekrösgeschwulst nach Trauma.

**E. Siegel** (Frankfurt a. M.).

21) **A. Ebner.** Ein Fall von Berstungsruptur des Darmes infolge Einwirkens stumpfer Gewalt bei gleichzeitiger Hernia umbilicalis epiploica concreta.

(Deutsche Zeitschrift für Chirurgie Bd. LXXXVIII. p. 561.)

E.'s in der Privatklinik von Prof. Lexer gemachte Beobachtung betrifft eine 56jährige, seit 40 Jahren mit einem jetzt mannsfaustgroßen Nabelbruch behaftete Frau, die über einen aufgerollten Teppich vornüber zu Boden gefallen war. Es folgten Leibschmerzen rechts, allmählich stärker werdend und in die rechte Schulter ausstrahlend, sowie starke Verstopfung, wogegen Abführmittel genommen wurden; doch blieb Pat. noch im Gange, bis 12 Tage nach dem Fall erst völlige Verhaltung von Stuhl und Winden, dann auch Übelkeit und Erbrechen auftraten, so daß 14 Tage nach dem Falle Pat. in die Klinik mußte. Hier zeigte sie sehr üblen Befund, schlechten Kräftezustand und Puls, borkige Zunge und am Bauche starken Meteorismus mit Schmerzhaftigkeit, so daß Peritonitis und Darmlähmung zu diagnostizieren war. Die Operation ergab am Nabelbruchsack einen stark verwachsenen Netzlappen nebst nur wenig eingeklemmter Dünndarmschlinge, weiter nach an den Bauchschnitt angeschlossener Laparotomie diffuse Peritonitis mit kotig riechendem Exsudat, sowie an dem mit dem Peritoneum parietale fest verwachsenen Blinddarm einen 4 cm langen Serosariß der vorderen Wand und in ihm drei linsengroße, Darminhalt entleerende Perforationsöffnungen. Übernähung derselben, wobei sich die Darmwand sehr morsch zeigt. Reinigung der Bauchhöhle, Gegeninzision in der linken Lendengegend, Wundnaht mit Gazedrainage. Doch überlebte Pat. den Eingriff nur 3 Tage. Von Sektion wird nichts berichtet.

E. erörtert den Mechanismus der Darmruptur in dem Falle. Er erklärt die letztere als eine Berstungsruptur nach der Theorie von Petri und Sauerbruch, gemäß welcher ein Darmstück auf Druck platzt, wenn es momentan an beiden Enden abgeschlossen ist. Er nimmt hier an, daß der Blinddarm einerseits durch Wirkung der Bauhin'schen Klappe geschlossen war, daß auf dem anderen Ende aber das aufsteigende bzw. quere Kolon durch Vermittlung des im Nabelbruche verwachsenen Netzstranges verlegt war. Übrigens nimmt er an, daß zunächst keine vollständige Darmeinreißung stattgefunden haben wird, sondern nur eine Kontinuitätstrennung etwa der Schleimhaut, die weiterhin aber durch Infektion vom Darminhalt aus und auch infolge des unzweckmäßigen Verhaltens der Pat. zu perforativer Darmverschwärung geführt hat. Hierdurch erklärt sich der in die Länge gezogene Verlauf des Falles.

**Meinhard Schmidt** (Cuxhaven).

22) **J. Schoemaker.** De geperforeerde Maagzweer.

(Nederl. Tijdschr. v. Geneesk. 1907. Nr. 16.)

S. hat in den letzten 2 Jahren sechs Pat. mit perforierten Magengeschwüren operiert; nur einer ist gestorben, der 7 Tage nach der Perforation mit einer allgemeinen Peritonitis im Krankenhaus aufgenommen wurde. Vier der Pat. sind

innerhalb 26 Stunden operiert worden und einer nach 6 Tagen; bei dem letzten hatte das Geschwür an der Rückseite des Magens seinen Sitz; hier war es durch Verklebung der Ränder des Foramen Winslowi nicht zu allgemeiner Peritonitis gekommen. Drei der Fälle wurden unter dem Bild einer akuten Appendicitis aufgenommen und operiert. **E. H. van Lier** (Amsterdam).

23) **E. Deetz.** Perforationsperitonitis, von einem Darmdivertikel mit Magenschleimhautbau ausgehend. Ein Beitrag zur Erklärung der Ectopia ventriculi.

(Deutsche Zeitschrift für Chirurgie Bd. LXXXVIII. p. 482.)

Beobachtung aus der Rostocker Klinik von Prof. Müller. 9jähriger Knabe, in die Klinik geschickt mit der Diagnose »akute Appendicitis« 36 Stunden nach Beginn der ersten Erscheinungen. Die Laparotomie am lateralen Rectusrand ergibt Peritonitis und als deren Grund ein 5 cm langes, wurmfortsatzartiges, »erigiertes«, kleinfingerdickes Gebilde, dem konvexen Rand einer Dünndarmschlinge aufsitzend, eines Mesenteriolum entbehrend und an der Einmündungsstelle in den Darm mit einer Perforation versehen. Dieses Divertikel wird mittels der beim Wurmfortsatz üblichen Methode entfernt, ebenso übrigens auch der Wurmfortsatz, dessen Mesenteriolum geschrumpft war. Partielle Bauchnaht, Bauchfelldrainage mittels Gaze. Nach 1monatigem, wohl auf Bildung kleiner Abszesse beruhendem Fieber wurde Pat. geheilt.

Von hohem Interesse ist der durch Prof. Ricker festgestellte histologische Bau des Divertikels. Dasselbe besitzt eine Schleimhaut vom typischen Bau der Magenschleimhaut, Grübchen, in die wenig geschlängelte Drüsenschläuche einmünden. Die Muscularis ist in zwei Lagen geteilt, und zwischen diesen Lagen befindet sich an der Spitze des Divertikels aus Läppchen bestehende Drüsensubstanz vom Bau des Pankreas, also ein »Nebenpankreas«.

D. erläutert diese Befunde näher, ähnliche Beobachtungen heranziehend und die Entwicklungsgeschichte des Meckel'schen Divertikels aus dem Dottergange würdigend. Da der Dottergang einen Bestandteil der ersten fötalen Darmanlage darstellt, in der das Epithel noch nicht differenziert ist, ist begreiflich, daß in Meckel'schen Divertikeln späterhin statt Darmepithel auch wohl Magenepithel erscheinen kann. Die Bildung des Nebenpankreas aber ist dadurch verständlich, daß das normale Pankreas sich durch einen Ausstülpungsprozeß vom Duodenum bildet, ein analoger Vorgang also auch am Divertikel denkbar scheint. Immerhin ist D.'s Fall eine große Seltenheit; D. konnte nur noch einen anderen Fall von Divertikel mit Magenschleimhaut ausfindig machen. Dagegen sind kleine Geschwülstchen und Fisteln am Nabel mit Magenschleimhaut öfter beobachtet, deren Bildung auch auf Reste des Dotterganges hinweist. Diese Fälle werden von D. kurz referiert. **Meinhard Schmidt** (Cuxhaven).

24) **Edington.** Case of perforation of jejunal ulcer seven years after gastro-jejunostomy.

(Glasgow med. journ. 1907. Juni.)

Verf. beschreibt folgenden Fall eigener Beobachtung:

Ein 46jähriger Mann war vor 7 Jahren wegen gutartiger Pylorusstenose mit vorderer Gastrojejunostomie behandelt und geheilt worden; vor 2 Jahren war wegen Cholelithiasis und Cholangitis eine Cholecystostomie ausgeführt, Steine entfernt und Heilung erzielt worden. Nun war 27 Stunden vor der neuerlichen Aufnahme ins Krankenhaus unter durchaus nicht stürmischen Symptomen eine Perforation eines Dünndarmgeschwüres dicht an der alten Gastrojejunostomie eingetreten; die Öffnung konnte übernäht und mit Netz gedeckt werden; doch ging Pat. $3^1/_2$ Stunden später zugrunde.

Die lange Zwischenzeit zwischen Gastrojejunostomie und Perforation des Darmgeschwüres ist bemerkenswert.

Verf. hat in der Literatur, seinen Fall eingeschlossen, bisher neun Fälle von Darmgeschwür nach Gastroenterostomie aufgefunden, die in einer Tabelle übersichtlich zusammengestellt sind. **W. v. Brunn** (Rostock).

25) **Goodmann.** Acute diffuse gonorrhoeal peritonitis.

(Annals of surgery 1907. Juli.)

Nach G. ist der Streit, ob Gonokokken allein eine Bauchfellentzündung hervorrufen können, zugunsten der Ansicht, daß sie dazu imstande sind, entschieden. Er beschreibt einen Fall, in dem der durch Laparotomie bei einem $7^1/_2$jährigen, an Peritonitis erkrankten Mädchen abgelassene Eiter Reinkulturen von Gonokokken enthielt. Die Gonokokken gelangen aus den äußeren Geschlechtsteilen auf dem Lymphweg ins Bauchfell oder durch direkten Ausfluß von Eiter aus den Tubenöffnungen in die Bauchhöhle; auch während der Exstirpation einer Pyosalpinx kann die Bauchhöhle gonorrhoisch infiziert werden.

Von 684 untersuchten Tuben waren 55% steril, 22,5% enthielten Gonokokken, 6% Staphylokokken und der Rest verschiedenartige Bakterien. Von 30 aus der Literatur gesammelten gonorrhoischen Bauchfellentzündungen endeten von 20 Operierten vier tödlich. **Herhold** (Brandenburg).

26) **P. J. Owtschinnikow.** Peritonitis chronica fibrosa incapsulata.

(v. Langenbeck's Archiv Bd. LXXXIII. Hft. 2.)

Eine eigenartige Form der chronischen Peritonitis ist die, bei der sich eine feste fibröse Kapsel bildet, die den betroffenen Teil des Bauchraumes mit den darin liegenden Organen, größtenteils Darmschlingen, umfaßt. Die Organe sind dabei untereinander und mit jener Kapsel locker verlötet. Die Kapsel besteht aus straff faserigem, stellenweise sklerosiertem Bindegewebe und bildet einen mehr oder weniger dicken Sack. Gewöhnlich kommt es zu Erscheinungen des Darmverschlusses und beträchtlichen Ernährungsstörungen. O. veröffentlicht die Krankengeschichten von zwei derartigen Fällen, welche zur Operation kamen, welche das eine Mal tödlich endete; der zweite Fall heilte nach Lösung der Verwachsungen.

**E. Siegel** (Frankfurt a. M.).

27) **Bayer.** Zur Klärung einiger chirurgischer Streitfragen über Perityphlitis.

(Prager med. Wochenschrift 1906. Nr. 29.)

Während über Früh- und Intervalloperationen keine große Meinungsverschiedenheit mehr unter den Chirurgen besteht, verhält sich mancher zur Operation im Intermediärstadium noch skeptisch. B. ist durch seine Erfahrungen an Fällen mit ganz unberechenbarem Verlaufe, plötzlichen, unvorhergesehenen ungünstigen Wendungen oder mit versteckten Abszessen, die eine eigentliche Rekonvaleszenz nicht recht aufkommen lassen, zu der Sprengel'schen Anschauung bekehrt worden und hat mit der Radikaloperation im Intermediärstadium sehr gute Erfolge gehabt.

Einen interessanten Beitrag liefert der Verf. zur Ätiologie der punktförmigen Blutaustritte an exstirpierten Wurmfortsätzen. Er sah sie besonders zahlreich in solchen Fällen, in denen er genötigt war, nach Abklemmung und Versorgung des Mesenteriolum die stark wandständig verlaufende Art. appendicularis für sich zu unterbinden, da sie, erst bei der Bildung der Manschette durchtrennt, spritzte. Die Unterbindung der Venen im Mesenteriolum bei noch wegsamer Arterie erzeugt naturgemäß im Kapillargebiete der Schleimhaut einen derartigen Überdruck, daß Blutaustritte erfolgen, auch ohne daß der Wurm während der Ektomie gröberen Quetschungen durch Instrumente ausgesetzt wird.

Bei zwei Kindern beobachtete B. entzündliche, vom Wurmfortsatz ausgehende, subperitoneale, starre Exsudatmassen im kleinen Becken, die die Harnblase förmlich ummauerten und Harnbeschwerden verursachten; sie gingen spontan zurück.

**Gutzeit** (Neidenburg).

28) **Lieblein.** Die momentanen und ferneren Resultate der Perityphlitisbehandlung.

(Prager med. Wochenschrift 1906. Nr. 27—37.)

Verf. berichtet über 313 Fälle der Wölfler'schen Klinik, die in der Zeit vom April 1895 bis einschließlich Dezember 1905 behandelt worden sind, also in einem Abschnitt, in welchem die Chirurgie der Appendicitis große Fortschritte gemacht hat.

Obwohl L. in der Frühoperation des akuten perityphlitischen Anfalles die rationellste Therapie desselben erblickt, ist er nicht ihr blinder Anhänger, sondern behandelt die Krankheit in offenbar prognostisch günstigen Fällen konservativ, da die Intervalloperation der ungefährlichste und erfolgreichste Eingriff ist. Freilich muß man auch bei ihr auf Komplikationen gefaßt sein, wenn man zu bald nach dem akuten Anfall operiert.

Am schwierigsten kann die Entscheidung, ob man operieren soll oder nicht, am 3., 4. und 5. Krankheitstage sein. L. hält es für besser, in dieser Zeit nicht prinzipiell, sondern je nach den Symptomen zu operieren oder abzuwarten. Vom 6. Tag ab wird die Indikationsstellung wieder leichter. Recht günstig waren die Erfolge im Abszeßstadium auch mit der Radikaloperation, doch sind Rezidive nach Abszessen auch bei zurückgelassenem Wurmfortsatz selten. Die Gefahr der Kotfistelbildung ist bei Entfernung des Wurmes nicht größer, als wenn man sich mit der Abszeßspaltung begnügt.

Die Operationen im Intermediärstadium bei freier, aber nicht diffuser oder gar bei schon diffuser Peritonitis haben naturgemäß stets eine hohe Mortalität. Bei der Aussichtslosigkeit der internen Therapie ist aber ein jeder operativ gerettete Fall als ein positiver Gewinn zu betrachten.

Gemäß dem Zeitabschnitt, über den referiert wird, sind eine ganze Reihe auch schwerer Fälle noch konservativ behandelt. **Gutzeit** (Neidenburg).

29) **Wölfler.** Über einen Fall von Aktinomycosis abdominis.

(Medizinisch-biologische Sektion des »Lotos«. Sitzung am 7. März 1906.)

(Prager med. Wochenschrift 1906. Nr. 16.)

30) **Maier.** Beitrag zur Kenntnis der zirkumskripten Intestinalaktinomykose.

(Ibid. Nr. 45.)

W. und M. berichten über eine umschriebene aktinomykotische Netzgeschwulst bei einer 46jährigen Frau. Sie war etwa faustgroß, hatte das Querkolon umwachsen und sich zwischen die Blätter des Lig. gastrocolicum hineingeschoben, wo sie sich bis unter die große Kurvatur des Magens erstreckte. Bis auf eine Verwachsung mit den linken Adnexen war sie frei verschieblich.

Die Radikalexstirpation unter Resektion eines 25 cm langen Stückes des Querkolons und zirkulärer Wiedervereinigung seiner Enden führte zur Heilung ohne Rezidiv. Um den genähten Darm vor Kotdurchgang zu schützen, wurde eine temporäre Blinddarmfistel angelegt.

Im Gegensatz zur diffusen infiltrierenden Form ist die umschriebene Bauchaktinomykose operativ heilbar, leider aber ist sie seltener als jene.

**Gutzeit** (Neidenburg).

31) **M. N. Konoplew.** Zur Kasuistik der Entstehung des Leistenbruches.

(Russki Wratsch 1907. Nr. 28.)

Ein 16jähriger Knabe wurde von einem Ochsen auf dem Horn emporgehoben. Wunde unten am Hodensacke; das Horn war durch den Leistenkanal gedrungen. Gleich nach dem Unfalle begann ein Bruch zu entstehen, besonders als Pat. anfing zu gehen; nach $3^1/_2$ Wochen war er faustgroß. Bei der Operation erwies sich die Aponeurose des Obliquus ext. sehr dünn, ließ sich leicht in Falten legen; äußere Kanalöffnung rund, ohne scharfe Ecken: Kanal breit. Bassini. Geheilt.

**Glückel** (Wel. Bubny, Poltawa).

32) **D. J. Dorf.** Ein Fall von Leistenbruch, mit dem fibromatösen Uterus, den ausgedehnten Tuben und den cystisch entarteten Ovarien als Inhalt.

(Russki Wratsch 1907. Nr. 30.)

Pat. ist 30 Jahre alt, trägt den rechtsseitigen Bruch seit 6 Jahren. Vor 4 Jahren wurde der Bruch beim Dreschen plötzlich größer, Pat. mußte 3 Wochen im Bette liegen und leidet seither an Metrorrhagien. Bei der Operation hatte der Bruch die Größe des Kopfes eines 1jährigen Kindes. Der Uterus war zweifaustgroß. Entfernung des Uterus mit den Adnexen; nach 3 Wochen geheilt entlassen.

**Gückel** (Wel. Bubny, Poltawa).

33) **A. Marcinkowski.** Hernia obturatoria.

(Medycyna 1907. Nr. 29 u. 30. [Polnisch.])

Das Vorkommen dieses Bruches ist ein verhältnismäßig seltenes — bis 1896 sind 110 Fälle veröffentlicht worden; die Prognose ist eine ungünstige, die postoperative Sterblichkeit ging nicht unter 50% hinunter. In den letzten Jahren hat Verf. sechs in der deutschen, drei in der englischen und einen in der polnischen Literatur gefunden. Er fügt eine eigene Beobachtung hinzu, die vor der Operation auf Hernia cruralis incarcerata verdächtig war und bei der Operation eine Hernia obturatoria aufwies. Den Zugang schaffte sich Verf. von der Gegend des Canalis cruralis und dann, nach Trennung des Lig. Pouparti, subperitoneal vom Becken aus. Befreiung der Inkarzeration, Resektion der gangränösen Darmschlingen, die am zuführenden Schenkel mehrere früher entstandene Verengerungsringe trug, sofortige Vereinigung der Darmenden, teilweise Naht der Wunde. Verlauf günstig. Zum Schluß sind die vorgeschlagenen Operationsverfahren geschildert (prinzipielle Laparotomie — Bardenheuer's Schule — und Verschluß der Eintrittspforte mit einem Knochen-Periostlappen aus dem Schambeine; Schrötter's Verstopfung des Kanales mit einem gestielten, streifenförmigen Muskellappen aus dem M. pectineus.

**Z. Radliński** (Krakau).

34) **v. Baracz.** Brucheinklemmung, kompliziert durch Thrombose der V. meseraica superior.

(v. Langenbeck's Archiv Bd. LXXXIII. Hft 2.)

v. B. beschreibt einen Fall, bei dem Brucheinklemmung und irrationelle Taxisversuche mit Reposition des eingeklemmten Bruches und Massenreduktion zur Thrombosierung der V. meseraica inferior führten. Trotz ausgiebiger Darmresektion schritt am zuführenden Schenkel die Gangrän fort, wahrscheinlich infolge fortschreitender Thrombose der Vene. Infolgedessen trat der Tod ein.

Verf. bespricht im Anschluß an diesen Fall die Ätiologie, Symptomatologie und Diagnose des Verschlusses der Art. meseraica superior und erörtert die Frage, in welcher Ausdehnung bei Eingriffen wegen Darmgangrän infolge Gefäßverstopfungen die Resektion am Intestinaltraktus zulässig ist.

**E. Siegel** (Frankfurt a. M.).

35) **M. Mori.** Ein Fall von Pneumatosis cystoides intestinorum hominis.

(Deutsche Zeitschrift für Chirurgie Bd. LXXXVIII. p. 553.)

M.'s im Hazu-Hospital zu Ise (Japan) gemachte Beobachtung betrifft einen 37jährigen Viehzüchter, der seit 8 Jahren an Magenbeschwerden, Verstopfung, Unterleibskoliken, Brustbeklemmungen schwer leidend war. Außer auf Magendilatation hinweisenden Zeichen bestand eine große allgemeine Leibesaufblähung, und hatte der Kranke, sich nur bei linker Seitenlage leidlich fühlend, seit 8 Monaten keine Änderung seiner Körperlage vornehmen können. Bei der zwecks Gastroenterostomie vorgenommenen Laparotomie fand sich allerdings Magenerweiterung mit hoher Befestigung des Pylorus, und wurde die beabsichtigte Operation

auch ausgeführt; außerdem aber zeigte sich am Dünndarm auf der konvexen Seite eine dichte Besetzung mit zahllosen, hanfkorn- bis haselnußgroßen Luftbläschen, die teils breit auf der Serosa saßen, teils gestielt und traubenförmig waren. Nur das obere Jejunum und das untere Ileum waren von dieser Affektion frei und wurden mittels Murphyknopf in Anastomose gebracht. Wundverlauf sehr gut, auch vortreffliche Besserung der Beschwerden. Pat. stand 6 Tage nach der Operation auf, fühlte sich sehr wohl und wurde 19 Tage nach dem Eingriffe bei gutem Befinden und mit erheblich flacher gewordenem Leib entlassen. Die histologische Untersuchung an einem zur Probe exzidierten Gewebsstückchen zeigte die Bläschen aus Bindegewebe bestehend, die Innenfläche derselben nicht glattwandig und eines Endothelbelages entbehrend. An einzelnen Stellen der Bläschen fanden sich zahlreiche Kokken und Stäbchen, deren Kultur wegen versehentlicher Einlegung des Präparates in Alkohol nicht möglich war. M. sieht demgemäß die Cystchen als einfache Gewebs- bzw. Lymphspalten an und erklärt die Gasbildung als ein Produkt der in dem Spalt vegetierenden Bakterien. Die Affektion, beim Menschen extrem selten, ist beim Tiere, bzw. Schwein, nichts Ungewöhnliches, und vielleicht handelt es sich um eine auf den Magen übertragene Tierkrankheit. M.'s Pat. hatte, ebenso wie ein Pat. von Hahn, viel Berührung mit Tieren gehabt. Die vier von anderen Autoren bisher beobachteten Fälle der Affektion werden von M. kurz referiert. **Meinhard Schmidt** (Cuxhaven).

36) **Port und Reizenstein.** Über Fistula gastrocolica.

(Mitteilungen a. d. Grenzgebieten d. Medizin u. Chirurgie Bd. XVII. Hft. 5.)

Den 95 bisher in der Literatur niedergelegten Fällen von Fistula gastrocolica fügen die Verff. einen neuen hinzu. Bei einem 30jährigen Manne, dem früher wegen narbiger Pylorusstenose eine hintere Gastroenterostomie gemacht worden war, kam es zur Bildung einer Fistula gastrocolica; offenbar war an der Stelle der Gastroenteroanastomose ein peptisches Geschwür entstanden, hatte zur Verlötung mit dem Colon transversum und Perforation in dasselbe geführt. Lösung des Kolon, Naht des Loches in ihm und dem Magen brachte Heilung. Obwohl die beiden Kardinalsymptome der Magen-Kolonfistel: Koterbrechen und Lienterie, fehlten, ließ sich doch die Diagnose vor der Operation sicher stellen; beweisend dafür waren: 1) die völlig gleiche Beschaffenheit von Kot und Mageninhalt; 2) die Möglichkeit, den Magen vom Darm aus aufzublähen; 3) in den Darm eingebrachtes Methylenblau oder Wismut erschien im Magen; 4) wurde mit Wismut versehener Stärkekleister in den Darm gebracht, so erschien derselbe am nächsten Tag im Magen, wie die Röntgenuntersuchung, kombiniert mit Aufblähung des Magens, zeigte. **Haeckel** (Stettin).

37) **A. J. Christow.** Ein Fall von Invagination des Dünndarmes, durch Bandwurm verursacht.

(Russki Wratsch 1907. Nr. 30.)

Die Pat. war 35 Jahre alt. C. resezierte die 18 cm lange invaginierte Darmschlinge und konnte beim Reponieren des genähten Darmes die Bildung einer neuen Invagination unter starken wellenförmigen peristaltischen Bewegungen beobachten. Sofort wurde diese neue Invagination beseitigt und dabei durch die Darmwand ein Bandwurmknäuel an mehreren Stellen zerrissen. Am nächsten Tage zwecks Abtreibung des Wurmrestes Chloralhydrat, am 3. Tag ein Klysma — kein Stuhl; am 4. Tag ein Tropfen Ol. crotonis, darauf reichlicher Stuhl mit viel Würmern. Weitere Gaben von Farnkrautextrakt blieben erfolglos. Nach 3 Wochen geheilt entlassen. Die resezierte Schlinge war prall mit Würmern gefüllt.

**Gückel** (Wel. Bubny, Poltawa).

38) **O. E. Schulz.** Zur Statistik der Gastroenterostomien bei benignen Magenerkrankungen. Ein historischer Rückblick.

(Deutsche Zeitschrift für Chirurgie Bd. LXXXVIII. p. 494.)

Hauptinhalt der Arbeit ist die Berichterstattung über die Resultate der II. chirurgischen Universitätsklinik in Wien (Prof. Hochenegg) auf dem Gebiete

der Gastroenterostomie bei gutartigen Magenleiden während der Jahre 1903 bis 1906. Es handelt sich um insgesamt 76 Fälle mit 10 Todesfällen, also 8,92% Mortalität. Zur Feststellung der funktionellen Endresultate werden indes nur die bis Ende 1905 operierten 56 Fälle verwertet, und ist das bei ihnen erreichte aus folgender Tabelle ersichtlich:

| Gastroenterostomien Indikationen | Zahl der Fälle | Operativer Erfolg | | Dauererfolge | | | | |
|---|---|---|---|---|---|---|---|---|
| | | Geheilt | † | Geheilt | Gebessert | Ungeheilt | † | Verschollen |
| 1) Narbenstenose und Ulcus | 33 | 32 | 1 | 20 | 7 | 2 | 1 | 2 |
| 2) Ulcus callosum | 9 | 8 | 1 | 7 | 1 | — | — | — |
| 3) Karzinomverdächtig | 2 | 2 | — | — | — | — | 2 | — |
| 4) Adhäsionen | 10 | 10 | — | 5 | 4 | 1 | — | — |
| a. ohne besondere Ursache | 4 | 4 | — | 1 | 2 | 1 | — | — |
| b. Trauma | 1 | 1 | — | 1 | — | — | — | — |
| c. Cholecystitis und Cholelithiasis | 4 | 4 | — | 3 | 1 | — | — | — |
| d. Laparotomie nach Pyloroplastik | 1 | 1 | — | — | 1 | — | — | — |
| 5) Ulcus duodeni | 2 | — | 2 | — | — | — | — | — |
| Summa | 56 | 52 | 4 | 32 | 12 | 3 | 3 | 2 |
| | | | | Erfolge | | Mißerfolge | | |

Die 20 für Berechnung der Endresultate nicht mit benutzten Operationsfälle von 1906 verliefen ohne jeden Todesfall. Eine Besprechung erfordert die Technik der Hochenegg'schen Klinik. Benutzt wird die Gastroenterostomia retrocolica posterior, und ebenso wie Petersen verwendet Hochenegg die 8—10 cm von der Plica duodenojejunalis gelegene Darmschlinge ungedreht, also in anisoperistaltischer Richtung zur Anastomose. Die Magen-Darmkommunikation wird 6 cm lang gemacht, der Murphyknopf nicht gebraucht, sondern isolierte Seidenknopfnähte; Braun'sche Enteroanastomose wird bei dieser Technik für unnötig erklärt. Circulus vitiosus und postoperative peptische Jejunalgeschwüre kamen bei derselben nicht zur Beobachtung.

Einzelheiten und kurze Auszüge aus den Krankengeschichten s. Original, das außerdem einleitend historische Daten über Entwicklung und Resultate der Gastroenterostomie im allgemeinen und zum Schluß eine Literaturübersicht von 168 Nummern gibt. **Meinhard Schmidt** (Cuxhaven).

## 39) S. R. Mirotworzew. Zur Technik der totalen einseitigen Ausschaltung des Dickdarmes.

(Wratschebnaja Gazeta 1907. Nr. 31. [Russisch.])

M. prüfte an elf Hunden eine Kombination der Maisonneuve'schen Enteroanastomose mit Klappenbildung am Dünndarm (abführende Schlinge) nach Mosetig-Moorhof (Kolostomiemethode) nach. Sieben Hunde überstanden die Operation, und das Resultat war günstig. Darauf führte W. A. Oppel in Prof. Fedorow's Klinik die Operation zweimal am Menschen aus. 1) Mann, 50 Jahre alt, Krebs des Magens, des Colon transversum und des Pankreas. Gastroenterostomie mit Enteroanastomose nach Braun, Ileosigmostomie nach Maisonneuve, bilaterale Ausschaltung des Blind- und aufsteigenden Dickdarmes. Es wurden $^2/_3$ vom Magen und der ganze Querdarm entfernt. Tod nach 8 Tagen infolge eines retroperitonealen Abszesses, entstanden vom Duodenumstumpf. Die Klappe im Darm erwies

sich als gut gelungen, ließ keinen Tropfen Wasser durch. 2) Frau, 20 Jahre alt, Appendicitis, Resektion des Wurmes, worauf sich eine Blinddarmtuberkulose entwickelte. Anastomose nach Maisonneuve, Klappenbildung am abführenden Dünndarmschenkel. 6 Monate später Operation wegen Druckes in der Appendicitisnarbe; dabei fand man Blind- und aufsteigenden Dickdarm atrophisch, letzteren zeigefingerdick, Colon transversum und descendens normal. 2 Monate darauf Tod an Peritonitis infolge Pyosalpinx dextra. Bei der Sektion zeigte die Klappe eine Öffnung, die die Spitze des Kleinfingers durchläßt.

Zur Anlegung der Klappe nimmt man Seidenfaden. M. versuchte, bei neun Hunden den Faden durch dünnes Gummiband zu ersetzen, doch gingen sechs Hunde bald nach der Operation an Peritonitis zugrunde; die Peritonitis begann jedesmal an der Klappe — das Gummiband führte also bald zu Dekubitus und Perforation, worauf der Darminhalt die äußeren sero-serösen Nähte sprengt. Je breiter die Serosa bei Anlegung der sero-serösen Nähte gefaßt wird, desto größer und fester wird die Klappe. — Die Operation (Maisonneuve und Klappenbildung) ist technisch einfach und sichert vollständigen Verschluß — also Ruhe — des ausgeschalteten Darmes. **E. Gückel** (Wel. Bubny, Poltawa).

40) **G. Tucker.** The surgical treatment of chronic dysentery.
(Indian med. gazette 1907. Nr. 2.)

T. führte in einem Falle von chronischer Dysenterie die Laparotomie aus, um den Wurmfortsatz in die Bauchwunde einzunähen. Am 4. Tage nach der Operation begann er mittels eines dünnen Katheters Eingießungen in den Dickdarm zu machen und täglich zu wiederholen. Die Stühle und das Allgemeinbefinden des Pat. besserten sich überraschend schnell. T. widerrät, statt der Appendikostomie die Kolostomie zu machen, weil die Geschwüre, für deren Heilung Schonung und Ruhigstellung des Darmes nötig wären, bei letzterer Methode leicht mechanischen Insulten ausgesetzt würden. **Revenstorf** (Hamburg).

41) **E. Ruge.** Zur Pathologie und Therapie der Proctitis purulenta und ulcerosa.
(v. Langenbeck's Archiv Bd. LXXXIII. Hft. 2.)

Über den Beginn der Erkrankung an Proctitis purulenta und ulcerosa wissen die Pat. meist wenig anzugeben. Im Anfangsstadium kommen sie selten zum Arzte. Häufig ist starke Verstopfung, andere Kranke aber hinwieder leiden an Durchfällen, wohl abwechselnd mit Verstopfung. Bei Striktur treten die Symptome der Stuhlverhaltung auf. Im späteren Verlaufe kommt es zu Perforationen der Geschwüre und Ausbildung pararektaler Abszesse mit Fistelbildung. Am häufigsten erkranken die Pat. im 3. und 4. Lebensjahrzehnt an dem Leiden. Überwiegend betroffen ist das weibliche Geschlecht. Die Strikturen sitzen meist an der Grenze zwischen Rectum perineale und pelvinum. Häufig sind bei Proktitis Hämorrhoiden und Leistendrüsenschwellungen. Zur Entscheidung über die Natur des Grundleidens ist die histologische Untersuchung erforderlich.

Das Material des Verf.s umfaßt 75 Fälle. 18mal konnte der Mastdarm histologisch untersucht werden, und bei $^2/_3$ dieser Fälle zeigten sich an Venen und Arterien ganz charakteristische Veränderungen für Lues, so daß angenommen werden muß, daß diese Erkrankung die wichtigste ätiologische Rolle für die Proctitis ulcerosa spielt, wenn auch andere Ursachen ganz das gleiche klinische Bild hervorzurufen vermögen. Bezüglich der Therapie wird erwähnt, daß nur zwei Fälle durch Ausspülungen geheilt wurden. Mit Bougierkuren wurde bei einigermaßen ausgedehnten geschwürigen Prozessen kein Erfolg erzielt; ebensowenig nützten antiluetische Kuren. Größere Aussicht als die lokale Behandlung der Geschwüre allein bietet die Kombination der Ausschaltung des erkrankten Mastdarmes mit lokal-medikamentöser Behandlung. Von Eingriffen, die den kranken Mastdarm direkt in Angriff nehmen, sind zu nennen die Rektotomie mit Entfernung des ulzerösen Gewebes und die Exstirpation des krankhaften Mast-

darmes. Bei der ersteren ist es notwendig, die Pat. sehr lange unter Augen zu behalten, um der Gefahr eines Strikturrezidivs durch fortgesetztes Bougieren vorzubeugen. Die Erhaltung des Afters bei der Rektotomie ist nicht zu empfehlen, da sie dem Prinzip der Herstellung guten Sekretabflusses widerspricht, und da gerade vom Afterteil leicht Rezidive ausgehen können, wenn Geschwüre dort zurückbleiben. Die Exstirpation des Mastdarmes ist meist bei diesen ulzerösen Prozessen sehr schwierig wegen der starken Verwachsungen des Mastdarmes mit der Umgebung und der Brüchigkeit des seiner Schleimhaut beraubten narbigen Rohres. Um einen guten Zugang zum Mastdarme zu bekommen, wurde deshalb meist eine perineo-vaginale Methode gewählt. Die Auslösung des Mastdarmes fand bis zur Flexur statt. Vorbedingung für die Mastdarmexstirpation ist, daß die Erkrankung nicht zu hoch hinaufreicht, da man sonst keinen gesunden Darm herabholen kann. Zweckmäßig ist eine Kolostomie vor der Mastdarmexstirpation zur Vorbereitung wie auch zur Orientierung über den Zustand der höheren Darmabschnitte. Bestehen Zweifel, ob man auf dorsalem oder vaginalem Wege den Mastdarm exstirpieren kann, so kommt die abdomino-sakrale Methode in Frage, die in einem Falle mit Erfolg angewendet wurde.

Von 19 mit Exstirpation des Mastdarmes behandelten Pat. starb einer an den Folgen der Operation, zwölf wurden mit völliger Kontinenz entlassen, bei drei anderen bestand Kontinenz für festen und breiigen Stuhl. Zwei Pat. blieben inkontinent. 90% der Nachuntersuchten waren dauernd rezidivfrei. Im ganzen lehren die Erfahrungen, daß eine Wiederkehr der Krankheit unwahrscheinlich ist, wenn im ersten Jahre nach der Exstirpation des Mastdarmes das Rezidiv ausbleibt. Die Krankengeschichten sind zum Schluß ausführlich mitgeteilt.

**E. Siegel** (Frankfurt a. M.).

42) **J. A. Kalatschnikow.** Über den Befund von zylindrischen Flimmerepithelzellen in der menschlichen Milz. (Zur Frage von der Entstehung der Tumoren.

(Russki Wratsch 1907. Nr. 27.)

Bei der Sektion der Leiche eines an hämorrhagischer Form von Abdominaltyphus gestorbenen 38jährigen Mannes fand K. in der Milz zwischen den Elementen der roten Pulpa mehrere Gruppen von je 2 bis 10 nebeneinander liegenden Zylinderepithelzellen mit Flimmerhaaren, ähnlich den in der Luftröhre vorkommenden. In den Organen keine Geschwülste. K. hält diese Einlagerungen für embryonale und weist auf die Wichtigkeit seines Fundes im Sinne der Theorie Cohnheim's von der fehlerhaften embryonalen Anlage hin. Eine Abbildung zeigt das mikroskopische Bild. **Glückel** (Wel. Bubny, Poltawa).

43) **Lieblein.** Über Magen-Darmblutungen nach Milzexstirpation.

(Mitteilungen a. d. Grenzgebieten d. Medizin u. Chirurgie Bd. XVII. Hft. 3 u. 4.)

L. berichter über zwei Fälle schwerer Magen-Darmblutungen nach Exstirpation einer Milz wegen Verletzung; einer derselben endigte tödlich. In der Literatur fand L. nur noch einen analogen Fall, von Laing. Diese parenchymatösen Blutungen können bedingt sein entweder durch retrograde Embolie aus den unterbundenen Milzvenen oder durch Fortwachsen des arteriellen Thrombus aus der Milzarterie in die Magenarterien und Fortschwemmung abgerissener Teile des Thrombus in die feineren Arterienäste im Magen. Aber noch eine andere Möglichkeit besteht: Die Artt. gastricae breves können aus einem Aste der Milzarterie entspringen und bei Unterbindung der letzteren direkt mitunterbunden werden.

Diese Erfahrungen lehren, daß man sich bei Unterbindung der Milzarterie möglichst knapp an den Hilus der Milz halten soll, um die Unterbindung der Artt. gastricae breves zu vermeiden; ja, man muß sich überlegen, ob die Exstirpation der Milz bei Verletzungen, die als unbedenklich hingestellt zu werden pflegt, nicht einzuschränken ist zugunsten der Erhaltung der Milz durch Tamponade oder Naht der Milzwunden, ein Verfahren, das schon sehr beachtenswerte Resultate gezeitigt hat. **Haeckel** (Stettin).

44) **N. Low.** Abcès du fois. Ponction. Embolie gazeuse. Mort.
(Arch. de méd. navale 1907. Nr. 6.)

Bei der Punktion eines Leberabszesses, die in Chloroformnarkose ausgeführt wurde, hörte man plötzlich ein lautes Geräusch, wie wenn Luft durch die Kanüle eingesogen würde. Pat. starb auf dem Tische. Obduktion: Im rechten Herzen schaumiges Blut. Die Nadel war 2 Zoll oberhalb des vorderen Leberrandes in den rechten Leberlappen eingedrungen und hatte eine große Vene eröffnet. Aus diesem Gefäß trat auf Druck schaumiges Blut und Luft.

Nach Ansicht des Ref. ist vor der Benutzung einer einfachen offenen Nadel zur Leberpunktion, wie der vorliegende Fall lehrt, dringend zu warnen. Bei Verwendung einer gut schließenden Spritze ist die Punktion ein ungefährlicher Eingriff.

**Revenstorf** (Hamburg).

45) **Fink.** Eine Studie der Gallensteinbeobachtungen des Jahres 1905.
(Prager med. Wochenschrift 1906. Nr. 32.)

Die Erfahrungen an 436 Gallensteinkranken des Jahres 1905 haben F. überzeugt, daß für die Entwicklung des Leidens unter den mannigfachen Ursachen in erster Reihe Erkrankungen des Magen-Darmkanales in Frage kommen, daß in $^2/_3$ der Fälle Prodromalsymptome (Aufstoßen, Sodbrennen, Druckgefühl, Völle, Blähungen und Unbehagen) vorhergehen, und daß bei 51% der Kranken Veränderungen an der Gallenblase, dagegen bei 85,54% solche an der Leber vorhanden sind. Die Ursachen der Gallensteinbildung sind nicht in der Blase allein, sondern zum mindesten in gleichem Maße in der Leber zu suchen, und zwar in einer Sekretionsanomalie derselben. **Gutzeit** (Neidenburg).

46) **Russell.** Acute haemorrhagic pancreatitis, with sloughing.
(Intercolonial med. journ. of Australasia 1907. Januar.)

Beginn der Erkrankung bei einem 43jährigen Mann unter dem Symptomenbild eines akuten Darmverschlusses mit spontanem und Druckschmerz, besonders in der linken Bauchhälfte. Bei der Operation fand sich statt des erwarteten Ileus ein ausgedehnter linksseitiger retroperitonealer Bluterguß; er wurde von einem kleinen Einschnitt in der linken Flanke aus drainiert, die vordere Bauchwunde geschlossen. Zunächst Besserung, jedoch nach einigen Tagen profuse Absonderung einer sputumähnlichen Flüssigkeit aus dem Drain und den Stichkanälen der vorderen Bauchwunde. 14 Tage später plötzlich neuer Schmerzanfall mit Kollaps und Zeichen innerer Blutung. Durch Schnitt in der linken Flanke wurde eine große Menge frischer Blutgerinnsel und nekrotisches Gewebe mit stellenweiser Fettnekrose, vermutlich also nekrotisches Pankreasgewebe entleert. Hiernach erhebliche Besserung; aus der Wunde entleerten sich große Mengen grauweißer, milchiger, chylusähnlicher Flüssigkeit. 2 Wochen später wegen Zeichen von Flüssigkeitsansammlung in der Umgebung der rechten Niere rechtsseitiger Flankenschnitt; das retroperitoneale Fettgewebe war, soweit es sich übersehen ließ, im Zustande von Fettnekrose; sodann wurde rechterseits transpleural eine subphrenische Ansammlung der charakteristischen milchigen Flüssigkeit entleert und drainiert. Hierauf trat allmählich Heilung ein.

Die sputumähnliche Flüssigkeit war nach der chemischen Untersuchung vermutlich selbstverdautes Pankreasgewebe, die milchige Flüssigkeit stammte vermutlich aus einer Öffnung im Receptaculum chyli. **Mohr** (Bielefeld).

47) **Grund.** Zur Pathologie der Pankreascyste und des Pankreasdiabetes.
(Mitteilungen a. d. Grenzgebieten d. Medizin u. Chirurgie Bd. XVII. Hft. 3 u. 4.)

Es ist eine auffallende Tatsache, daß Diabetes bei Pankreascysten eine seltene Erscheinung ist. Daher ist der von H. mitgeteilte Fall von besonderem Interesse. Bei einer 25jährigen Frau wurde eine Pankreascyste mit Inzision und Drainage des Sackes behandelt und geheilt. Einige Monate vor der Operation traten die

ersten Diabetessymptome auf, mit der Eigentümlichkeit, daß bei derselben Kost die Mengen des ausgeschiedenen Zuckers außerordentlich schwankten; zuckerfreie Perioden wechselten mit solchen der Ausscheidung von 200 und mehr Gramm pro Tag. Sehr bemerkenswert ist, daß der Diabetes anfangs ein leichter war, daß er längere Zeit nach der Operation in einen schweren überging. Versuche über die Ausnutzung von Fett und Eiweiß zeigten, daß die verdauende Funktion des Pankreas völlig ungestört war. Es bestätigt das also die Lehre, daß die zuckerzerstörende und die verdauende Funktion des Pankreas unabhängig voneinander sind.

**Haeckel** (Stettin).

48) **Johnson.** A case of pancreatic cyst.

(Buffalo med. journ. 1907. Juni.)

Die 30jährige Pat. zeigte in den letzten 6 Monaten wiederholt die typischen Symptome einer Gallensteinkolik; nach dem letzten schwersten Anfall entstand im Lauf einiger Wochen eine Schwellung im Epigastrium von rundlicher Gestalt, sehr druckempfindlich, fluktuierend, welche Magen und Querkolon abwärts, das Herz aufwärts verdrängte, und noch links hinüberreichte. Diagnose: Pankreascyste. 3 Tage später verschwand die Geschwulst während der Nacht völlig, nachdem Pat. ein Gefühl, als ob etwas im Leibe zerrisse, gespürt hatte. Die aus der vermutlich geplatzten Cyste durch das Foramen Winslowi entleerte Flüssigkeit war als Ascites in der freien Bauchhöhle nachweisbar, verursachte keine Reizerscheinungen und wurde rasch resorbiert; im Laufe der nächsten 4 Wochen stellte sich jedoch die Geschwulst in früherem Umfange wieder her. Die Operation ergab eine große Pakreascyste bei nekrotischer Pankreasdrüse; die Wandungen der Cyste waren mit der Umgebung stark verwachsen, das Foramen Winslowi durch Verwachsungen verschlossen. Einnähung der Cyste und Drainage. Im weiteren Verlaufe perirenale Fettnekrose und schwere Intoxikationserscheinungen, sekundärer Durchbruch in die Cyste. Heilung mit Fistelbildung. Ätiologisch kam in diesem Falle wahrscheinlich eine Verlegung des Ductus Wirsungianus durch Gallensteine in Frage. Die zunächst eintretende Pankreasnekrose war nach dem Verlauf und dem bakteriologischen Befunde der bei der Operation entleerten Cystenflüssigkeit eine aseptische.

**Mohr** (Bielefeld).

49) **Bacci.** Di un nuovo strumento per il drenaggio.

(Policlinico 1907.)

Der Zweck dieses Drainröhrenträgers ist ein möglichst schmerzloses und schonendes Einführen von Gummidrains in fistulöse Gänge und Wunden. Das anscheinend recht praktische Instrument besteht in einer hohlen Sonde mit knopfartigem, gerieftem Ende. Durch die Sonde läuft ein Mandrin, der oben einen ankerartigen Ansatz trägt. Die Spitzen des Ankerbogens werden nun mittels einer unten am Griff angebrachten Feder gegen das knopfartige, geriefte Sondenende angepreßt und können so den Rand eines Gummidrains, das über die Sonde geschoben wird, festhalten. Ein Druck auf die Feder am Griffe schiebt den Mandrin vor und löst so in der Tiefe der Wunde Anker und Drain. Das Instrument ist auch zur Tamponade geeignet.

**A. Most** (Breslau).

50) **Schultze.** Ein einfacher Hebeapparat.

(v. Langenbeck's Archiv Bd. LXXXIII. Hft. 2.)

Verf. beschreibt einen Apparat, den er selbst konstruiert hat, und der dazu dienen soll, bestimmten Gegenden des Körpers eine Lage zu geben, die das Operationsfeld mehr zugänglich macht. Der Apparat kann bei jedem Operationstisch verwendet werden und ist leicht zu handhaben, wie beigegebene Abbildungen zeigen.

**E. Siegel** (Frankfurt a. M.).

Originalmitteilungen, Monographien und Sonderdrucke wolle man an *Prof. E. Richter* in Breslau (Kaiser Wilhelmstraße 115), oder an die Verlagshandlung *Breitkopf & Härtel*, einsenden.

Für die Redaktion verantwortlich: Geh.-Rat Prof. Dr. E. Richter in Breslau.
Druck und Verlag von Breitkopf & Härtel in Leipzig, Nürnbergerstraße 36/38.

# Zentralblatt

für

# CHIRURGIE

herausgegeben

von

**K. Garrè,** in Bonn, **F. König,** in Berlin, **E. Richter,** in Breslau.

Vierunddreißigster Jahrgang.

Wöchentlich eine Nummer. Preis des Jahrganges 20 Mark, bei halbjähriger Vorauszahlung. Zu beziehen durch alle Buchhandlungen und Postanstalten.

**Nr. 42.** **Sonnabend, den 19. Oktober.** **1907.**



**Inhalt:** **O. Ehrhardt,** Hepato-Cholangio-Enterostomie bei Aplasie aller großen Gallenwege. (Originalmitteilung.)

1) **v. Tellyesniczky,** Entstehung der Chromosomen. — 2) **Wideröe,** Elterreaktion. — 3) **Ehrlich,** 4) **Childe,** 5) **Noguera,** Zur Krebsfrage. — 6) **Gaskell,** Wundbehandlung bei Seegefechten. — 7) **Grashey,** 8) **Bloch,** Zur Diagnostik und Behandlung von Knochenbrüchen. — 9) **Petersen u. Gocht,** Amputationen und Exartikulationen. — 10) **Joachimsthal,** 11) **Redard,** Orthopädische Chirurgie. — 12) **Hagenbach-Burckhardt,** Muskel- und Gelenkschlaffheit. — 13) **Colombo,** Massage. — 14) **Deutschländer,** Stauungshyperämie bei orthopädischen Operationen. — 15) **Böhm,** Flacher Rücken. — 16) **Chlumský,** 17) **Lange,** 18) **Biencke,** Skoliose. — 19) **Bade,** Angeborene Hüftverrenkung. — 20) **Schanz,** Schenkelhalsbrüche. — 21) **David,** Coxa valga. — 22) **Wollenberg,** Anatomie des Kniegelenks. — 23) **König,** Dérangement im Knie. — 24) **Werndorff,** Knieverkrümmungen. — 25) **Lehr,** Genu valgum. — 26) **Jensen,** Fract. tuberos. tibiae. — 27) **Gussjeff,** Variköse Beingeschwüre. — 28) **Schultze,** Plattfuß. — 29) **Lilienfeld,** Die Tarsalia. — 30) **Rath,** Hallux valgus.

31) **Cheatle,** 32) **Mackay,** Zur Krebsfrage. — 33) **Fischer,** 34) **Mendl,** Röntgenstrahlen gegen Sarkom. — 35) **Monturiol,** Ichthyol gegen Keloid. — 36) **Ghiulamila,** Kasuistik. — 37) **Ruhemann,** Ostitis fibrosa. — 38) **Moog,** Osteomyelitis. — 39) **Machol,** Zur medikomechanischen Technik. — 40) **v. Modlinsky,** Gipsgebrauch in der Orthopädie. — 41) **Peltesohn,** Spondylitis typhosa. — 42) **Grønberg,** Haltungsfehler und Deformitäten bei Schulkindern. — 43) **Gerson,** Runder Rücken. — 44) **Gottstein,** 45) **Wohrizek,** Skoliose. — 46) **Kalb,** Plexuszerreißung. — 47) **Syme,** Schußverletzung der Axillargefäße. — 48) **Ewald,** Angeborene Kontrakturen der oberen Gliedmaßen. — 49) **Debrie,** Bruch des Olecranon. — 50) **Gazin,** Komplizierter Radiusbruch. — 51) **Hilgenreiner,** Spaltarm mit Klumphand. — 52) **Dreifuss,** Index valgus. — 53) **Cranwell,** Aneurysmen der A. iliaca ext. — 54. **Frangenheim,** Lösung der Y-förmigen Knorpelfuge. — 55) **Preiser,** Schnappende Hüfte. — 56) **v. Dembowski,** Koxitis. — 57) **Bally,** 58) **Galeazzi,** Coxa vara. — 59) **Spišić,** Angeborener Femurdefekt. — 60) **Botte,** Zerreißung der Bursa praepatellaris. — 61) **Martina,** Dérangement im Knie. — 62) **Zuelzer,** 63) **Evler,** Genu valgum. — 64) **Chrysospathes,** Exostosen des Fersenbeines. — 65) **Motta** 66) **Kopits,** 67) **Kofmann,** Klumpfuß. — 68) **Blecher,** Verrenkung der Keilbeine. — 69) **Ulrich,** Luxatio metatarso-phalangea. — 70) **Philipp,** Tragbahre für Schwerverletzte.

# Hepato-Cholangio-Enterostomie bei Aplasie aller grofsen Gallenwege.

Von

**Dr. O. Ehrhardt,**
Privatdozent in Königsberg.

Die Hepato-Cholangio-Enterostomie, die Herstellung einer Anastomose zwischen intrahepatischen Gallengängen und einer Dünndarmschlinge, ist bisher dreimal am Menschen ausgeführt worden (Czerny, Kehr, Garrè). In diesen Fällen handelte es sich um karzinomatöse oder narbige Strikturen der großen Gallenwege, die weder an der Leberpforte direkt angreifbar waren, noch durch eine Anastomose zwischen Choledochus oder Hepaticus und Duodenum umgangen werden konnten. An einzelne dieser Fälle hat die Kritik angesetzt und z. B. in Kehr's Falle bemängelt, daß uns der Autor den Beweis für den vollkommenen, definitiven Verschluß des Choledochus schuldig geblieben ist.

Vor einigen Wochen hatte ich Gelegenheit, in einem vierten Falle die Operation auszuführen. Die Indikation war, wie ich glaube, eine absolute; denn es fehlten alle großen Gallenwege (Choledochus, Hepatici, Cysticus); an Stelle der Gallenblase fand sich eine kaum erbsengroße Cyste. Da nach dem Eingriff die Stuhlentleerungen gallenhaltig wurden, darf hier ein günstiger Einfluß der Operation nicht bezweifelt werden. Ob diese Besserung nur vorübergehend ist oder auch einmal zu dauernder Heilung führen kann, müssen wir dahingestellt sein lassen. Das Tierexperiment (Enderlen) scheint nicht für eine dauernde Funktionsfähigkeit der Fistel zu sprechen.

Das 6 Wochen alte Kind des Kaufmanns Qu. wird mir von Herrn Kollegen Dr. Theodor wegen eines schweren Ikterus zur operativen Behandlung überwiesen. Der Ikterus besteht seit der Geburt, die Stuhlentleerungen des Kindes sind niemals gallehaltig gewesen, sie sind stets tonfarbengrau. Der Urin enthält Gallenfarbstoff in reichlicher Menge, er hinterläßt in den Windeln dunkelgrüne Flecke. Der Ikterus hat in letzter Zeit dauernd zugenommen. Appetit normal. Temperatur nicht erhöht.

Nach diesem Befunde konnte es sich nur um eine Aplasie im Gebiete der großen Gallenwege handeln, wie sie bisher in drei Fällen (Romberg und Henoch, Heschl, Freund) beobachtet ist. Über den Umfang dieser Aplasie ließ sich natürlich zunächst nichts ermitteln, die Chancen eines operativen Eingriffes mußten daher fraglich erscheinen. Immerhin war sicher, daß bei abwartendem Verhalten der Exitus nahe bevorstand. Auf der anderen Seite hätte eine Aplasie, die z. B. nur den Choledochus betraf und zur Dilatation der übrigen Gallenwege geführt hätte, die Möglichkeit einer Cholecyst- bzw. Hepatico-Enterostomie und damit einer Dauerheilung geboten.

Auf Grund dieser Überlegung entschloß ich mich trotz des elenden Allgemeinzustandes des Kindes zur Operation.

6 cm langer Längsschnitt in der Mitte des rechten Rectus, dicht unterhalb des Rippenbogens beginnend, legt die Leber frei. Die Leber, dunkelolivgrün, fühlt sich derb an, ist auf ihrer Unterfläche leicht cirrhotisch, wohl infolge des

schweren Ikterus. Eine Gallenblase ist nicht aufzufinden, im Lig. hepato-duodenale ist zwar Pfortader und Leberarterie, aber nicht der Choledochus nachweisbar. An der Leberpforte können Hepatici nicht entdeckt werden. Es liegt also der therapeutisch ungünstigste Fall, die Aplasie aller großen Gallenwege vor, und es bleibt als letztes Hilfsmittel die Anlegung einer Anastomose zwischen intrahepatischen Gallenwegen und oberster Jejunumschlinge übrig.

Exzision eines ca. 2 cm langen, ½ cm dicken und 1 cm in die Tiefe der Leber reichenden Parenchymteils der Leber. Blutstillung durch Kompression, drei Unterbindungen. Eine obere Jejunumschlinge wird durch fortlaufende Naht an die Leberwunde fixiert, hierauf eröffnet und durch eine zweite Nahtreihe die Leberwunde an die Darmwunde genäht. Naht der Bauchwunde. Operationsdauer ca. 25 Minuten.

Das Kind erholte sich auffallend gut nach dem Eingriff, es trank abends mit gewohntem Appetit. Die Temperatur blieb normal, Erbrechen trat nicht auf. Dagegen war der Stuhlgang schon 24 Stunden nach der Operation deutlich gallig gefärbt, und die Gmelin'sche Reaktion wies nach, daß diese Färbung tatsächlich durch Gallenfarbstoff bedingt war. Dieser Gallengehalt des Stuhles wechselte, zeitweise waren die Entleerungen hellgelb.

Der Verlauf war 5 Tage lang ein völlig guter. Am 6. Tage trat Durchfall ein, der in üblicher Weise bekämpft wurde, leider aber am 8. Tage zum Exitus führte.

Die Autopsie (Prof. Henke) zeigte, daß tatsächlich alle großen Gallenwege fehlten. Das Peritoneum war überall, namentlich auch im Bereiche der Anastomose, spiegelnd und reizlos. Die Naht war demnach suffizient. Daß die Anastomose funktioniert hatte, bewies der Gallengehalt des Darminhaltes. Von weiteren Anomalien war ein abnormer Situs des Dickdarmes bemerkenswert.

Daß hier eine absolute Indikation zur Hepato-Cholangio-Enterostomie vorlag, dürfte keinem Zweifel begegnen. Die von Hirschberg empfohlene Cholangiostomie kam nicht in Betracht, da sie ja beim Defekt der Gallenwege niemals den Abschluß der Galle vom Darm beseitigen kann. Es blieb nur die Wahl zwischen der Anastomose und dem resultatlosen Schluß der Bauchwunde.

Ich wählte die Anastomose, weil ich die Naht an der Leber völlig sicher anlegen konnte; nur hier und da schnitt ein Faden durch. Die eine Nahtreihe wurde fortlaufend, die andere mit Knopfnähten aus feinster Darmseide (Nr. 0000) genäht. Dabei bemühte ich mich, möglichst breite peritoneale Flächen aneinander zu bringen, um die Gefahr der Nahtinsuffizienz zu vermeiden.

Der Gefahr einer Abknickung des Darmes suchte ich durch Suspensionsnähte an der Leberunterfläche zu begegnen. In der Tat blieb die Stuhlentleerung völlig ungestört. Niemals bestand Erbrechen.

Ich habe den Leberdefekt nicht mit dem Paquelin gesetzt, sondern habe das Parenchymstück mit dem Messer exzidiert. Ich befolgte dabei die von Garrè empfohlene Technik, größere Gefäße im Schnitt selbst zu unterbinden und die kapilläre Blutung durch Kompression zu stillen. Dadurch hoffte ich günstigere Chancen für die Narbenbildung zu haben und eine dauernd funktionsfähige Fistel zu erzielen.

Damit kommen wir zur Frage der Funktionsfähigkeit. Hirschberg hat gemeint, der günstige Einfluß der Operation könne z. B. in Kehr's Fall darauf beruhen, daß der Choledochus infolge der Mani-

pulationen wieder durchgängig werde. In meinem Falle läßt sich diese Deutung durch den anatomischen Befund ausschließen; er beweist mit untrüglicher Sicherheit, daß die Hepato-Cholangio-Enterostomie wenigstens vorübergehend funktionieren kann. Ein Dauerresultat liegt leider auch hier nicht vor.

Eine ausführliche Publikation des Falles nach klinischen und pathologisch-anatomischen Gesichtspunkten wird durch die Herren Kollegen Dr. Theodor und Dr. Densow im Jahrbuch für Kinderheilkunde bzw. in Virchow's Archiv erfolgen.

---

1) **v. Tellyesniczky.** Die Entstehung der Chromosomen. Wien, **Urban & Schwarzenberg,** 1907.

In der anregend geschriebenen kleinen Monographie sucht Verf. die bisher herrschende, in der Hauptsache von Boveri vertretene Anschauung von der Individualität und Kontinuität der Chromosomen, d. h. die Annahme der morphologischen Anwesenheit der »Vererbungssubstanz« auch im ruhenden Zellkern zu verdrängen. Er bestreitet, daß nach Abschluß der Mitose die Chromosomen sich in das Reticulum oder in andere Bestandteile des Tochterkerns umwandeln, und daß bei der Neuteilung des Tochterkerns dieselben Chromosomenindividuen durch eine Art »Evolution« neu erstehen. Nach des Verf. Untersuchungen gehen vielmehr die Chromosomen unter Aufgabe ihrer Individualität am Schluß der Mitose im Safte des Tochterkerns völlig auf, um erst bei der Neuteilung des Kerns — »epigenetisch« — neugebildet zu werden. Es ist unmöglich, hier auf die Einzelheiten der geistvollen Argumentation einzugehen, mit der Verf. seine Hypothese zu stützen sucht. Vom Inhalt sei nur erwähnt, daß in den sichtbaren Kernbestandteilen, den Nukleolen und Karyosomen, ebensowenig wie in dem durch Zusammenziehung des angeblichen Kernnetzes entstandenen Fadenknäuel eine Präformation der Chromosomen zu sehen ist. Auch die Gesetzmäßigkeit in der Vererbung der Chromosomenzahl auf den Tochterkern ist kein strikter Beweis für die Kontinuität. Sich zum Teil auf neue chemisch-physikalische Untersuchungen über das lebende Zellplasma stützend, folgert Verf. aus seinen Erwägungen, daß die Bildung der Chromosomen aus dem lösungsähnlichen Zustand der Kernflüssigkeit als eine Art Kristallisation oder wenigstens als ein ihr analoger Prozeß aufgefaßt werden muß, durch den der Organismus die Darstellung der wichtigen Vererbungssubstanz gleichsam in reinster Gestalt erreichen will. Ein Hinweis, den der Verf. der Arbeit vorausschickt, mag hier Platz finden: die nachdrückliche Warnung, bei Zellstudien alles das, was im fixierten histologischen Präparat gesehen wird, als Eigentümlichkeit auch der lebenden Zelle anzusehen. Die kritische Betrachtung des fixierten Zellbildes ist die unerläßliche Bedingung für eine genaue Erforschung des Baues und des Lebens der Zelle.

**W. Goebel** (Köln).

2) **S. Wideröe.** En differendialdiagnostisk Eiterreaktion.
(Norsk. Mag. for Laegevid. 1907. Nr. 8.)

W. empfiehlt folgende Modifikation der Müller'schen Methode (Zentralblatt für innere Medizin 1907 Nr. 12), tuberkulösen und Kokkeneiter zu unterscheiden. Auf die Mitte einer mit Millon's Reagens gefüllten Schaale werden zwei Eitertröpfchen gebracht. Nach Verlauf einer Minute versucht man mit einer wagerecht gehaltenen Platinöse den Eiter aus der Schaale herauszuheben. Tuberkulöser Eiter läßt sich auf diese Weise herausfischen, Kokkeneiter haftet nicht an der Nadel, sondern zerteilt sich.

**Revenstorf** (Hamburg).

---

3) **Ehrlich.** Experimentelle Karzinomstudien an Mäusen.
(Zeitschrift für ärztl. Fortbildung 1906. Nr. 7.)

Das Ziel aller Krebsforschung: die Frage nach dem Erreger, der Übertragbarkeit und dem Heilserum, ist zurzeit noch nicht zu erreichen. Wir befinden uns gewissermaßen im Stadium der Vorarbeiten, zu denen E. und seine Schule mit die größten und wichtigsten Beiträge liefert. Das gewaltige Material von 230 primären Krebsmäusen, das bisher nicht von der Gesamtheit aller über Karzinom Arbeitenden erreicht wurde, war in ihrer Hand vereinigt und wurde mit recht bedeutenden Ergebnissen verarbeitet. Es handelte sich immer um epitheliale Neubildungen der Mamma weiblicher Tiere, die im wesentlichen dem Karzinom des Menschen analog waren.

Auffallend ist zunächst die sehr geringe Übertragbarkeit der Primärgeschwülste trotz subtilster Technik. Mit den letzten überimpften 21 Geschwülsten ließen sich z. B. von 282 Mäusen nur 2 infizieren. Durch wiederholte Tierpassagen wurde bei entsprechender Auswahl der Geschwülste die Wachstumsenergie und die Impfausbeute außerordentlich gesteigert; fast 100% der Impfungen waren erfolgreich. In drei Fällen stellte sich schließlich eine Sarkomentwicklung im Bindegewebe ein, die den Karzinomanteil nach mehreren Weiterimpfungen verdrängte. Auch durch Erhitzen der Mischgeschwulst auf 45° wurde der Karzinomanteil abgetötet.

Nach E.'s Seitenkettentheorie ist die Virulenzsteigerung der Geschwülste so zu erklären, daß die rein assimilatorischen Rezeptoren der primären Karzinomzellen zunächst keine größere Avidität zu den Nährsubstanzen haben als die Rezeptorenapparate des geimpften Organismus; daher der zunächst geringe Impferfolg. Durch die fortlaufende Weiterimpfung wächst dann die Avidität der Rezeptoren der transplantierten Geschwulstzelle ad maximum. Die Haftung und Überimpfung einer Primärgeschwulst ist nur auf einem Organismus möglich, dessen Rezeptorenapparat eine gewisse — konstitutionelle — Schwäche gegenüber den Rezeptoren der Geschwulstzellen zeigt. Das ist auch für die menschliche Geschwulstforschung von Bedeutung. Wahrscheinlich liegt der Häufigkeit des Karzinoms im vorgeschrittenen Alter eine Konstitutionsänderung zugrunde, die das Auswachsen

bereits vorhandener Geschwulstkeime gestattet. Es ist wichtig festzustellen, ob diese Konstitutionsänderung vererbbar ist, ob und durch welche Umstände sie künstlich erzeugt werden kann, und ob sich die Aviditätsverhältnisse der Körperzelle in einer der Geschwulstentwicklung feindlichen Richtung beeinflussen lassen.

Für die Immunitätsfrage bedeutungsvoll ist die Beobachtung, daß Mäuse, welche mit hämorrhagischen Spontangeschwülsten vorgeimpft sind, selbst für hochvirulentes Material unempfänglich geworden sind. Es handelte sich hier um eine erworbene aktive Immunität.

E. hat durch seine schönen Versuche überzeugend dargetan, daß natürliche und künstliche Immunität auch in der Geschwulstpathologie Geltung haben. Die Frage nach der ersten Entstehung der primären zum Karzinom überleitenden Zellveränderungen ist freilich noch nicht zu beantworten. Die herrlichen Ausblicke, welche die geist- und mühevollen Forschungen E.'s für die Zukunft gewähren, werden schon jetzt alle die mit aufrichtiger Freude erfüllen, welche sich mit jenen Fragen beschäftigen oder ihnen Interesse entgegenbringen.

**Gutzeit** (Neidenburg).

---

4) **Childe.** The educational aspect of the cancer question.
(Brit. med. journ. 1907. Juli 20.)

Eine dringende Mahnung an die Ärzte, ohne Rücksicht auf die Meinungen und Empfindungen von Kranken und deren Angehörigen in jedem verdächtigen Falle die Probeexzision zu verlangen, wenn sie möglich ist, und nicht erst Zeit zu verlieren mit Jodkaliversuchen, Abwarten bis zum Auftreten sicherer Erkennungszeichen klinischer Art. Wie die Verhältnisse heute immer noch liegen, bedeutet Aufschub Verschlechterung der Aussicht auf Dauerheilung. Diesen Aufschub zu verhindern, ist die Aufgabe der Aufklärung von Ärzten und Laien. Denn auf beiden Seiten wird viel gesündigt im Punkte Verzögerung. Verf. geht des näheren hierauf ein, insbesondere auf die Notwendigkeit, in gewissen Fällen von Magen-Darmerkrankungen auf der Probelaparotomie zu bestehen. Die weniger Gebildeten müssen durch alle Mittel aufgeklärt werden, erstens, daß der Krebs heilbar ist, zweitens, daß er im Anfang keine Schmerzen und kein schlechtes Befinden macht, drittens, daß eine Abweichung der Funktion gewisser Organe von der Norm in der zweiten Hälfte des Lebens eine Aufforderung ist, unverzüglich Krebs als Ursache auszuschließen. Die Unterrichtung des Publikums über den Krebs muß sich in ähnlich segensreicher Weise ausführen lassen, wie es beim Typhus, der Tuberkulose, dem Alkohol bereits geschehen ist. Geistliche, Gemeindebeamte, Hausärzte, Pflegerinnen, Schwestern, Hebammen müssen ihren Teil zur Aufklärung des Publikums beitragen: der Krebs ist heilbar, wenn früh genug operiert!

**Weber** (Dresden).

---

5) **Noguera.** El azul de metileno en el tratamiento del cancer.

(Revista de med. y cir. pract. de Madrid 1907. Nr. 993.)

N. gibt eine ausführliche Schilderung der bisher mit der Pyoktaninbehandlung bei inoperablen äußeren und inneren Karzinomen erreichten Erfolge. Er glaubt, daß sie in einer ganzen Anzahl von Fällen doch ganz unleugbare Resultate gehabt hat und hält sie des Versuches bei ausgewählten Fällen daher durchaus wert. Bei nicht ulzerierten Geschwülsten empfiehlt er parenchymatöse Injektionen einer Lösung von 1:300 in einiger Entfernung von der Neubildung, zuerst alle 2 Tage, später täglich; man fängt mit 2 ccm an und kann bis 6 ccm steigern. Ulzerierte Geschwülste werden, abgesehen von den Injektionen, noch mit Kompressen, die mit 1%iger Pyoktaninlösung getränkt sind, bedeckt. Außerdem kann man für geeignete Fälle auch 1—3%ige Salben verwenden. Besondere Beobachtung muß während der Behandlung mit Pyoktanin dem Puls geschenkt werden; wenn er intermittierend wird, muß man die Behandlung aussetzen. Zuweilen auftretende Blasentenesmen bekämpft N. durch Verordnung von pulverisierter Muskatnuß (4—6 g pro die). **Stein** (Wiesbaden).

---

6) **Gaskell.** Treatment of wounded in fleet actions.

(Brit. med. journ. 1907. August 3.)

G. stellt als Marinearzt besonders die Forderung auf, daß die Flotte dringend eigens zu diesem Zwecke gebauter Hospitalschiffe bedarf. Es genügt nicht, Schiffe zu bauen mit der ausdrücklichen Absicht, sie späterhin nach dem Kriege wieder als Kauffahrteifahrer zu verwenden, wie es die japanische Gesellschaft vom roten Kreuz getan hat. Die vorkommenden Wunden sind hauptsächlich durch Verbrennung und durch Granatsplitter verursacht. G. hält daher einen großen, trockenen, antiseptischen Verband bei der ersten Hilfe für notwendig und fordert gründliche Ausbildung aller gefechtsfreien Mannschaften an Bord in Darreichung der ersten Hilfe. Er gibt dazu genaue Maßnahmen. Unter Hinweis auf Suzuki's Buch über den Japanisch-Chinesischen Krieg verlangt er, wenn es irgend möglich ist, vor der Schlacht ein heißes Bad für die Mannschaft und Einkleidung in frische, sterilisierte, nicht brennbare Flanellkleidung, die mit einem Desinfiziens imprägniert sein soll(!) und möglichst den ganzen Körper bedeckt, vielleicht sogar das Gesicht in Gestalt einer Maske mit Öffnungen. (!) Einen Teil dieser Forderungen haben die Japaner im letzten Kriege bereits erfüllt.

Als Ideal für einen Empfangs- und Verbandsraum für Verwundete erscheint ihm ein besonderer, gepanzerter Raum oberhalb des Decks in Mitte des Schiffs, gut beleuchtet, gelüftet, geräumig, bequem und schnell zu verlassen, im Falle das Schiff sinkt. Ein solcher Raum müßte bereits beim Plan des Schiffes vorgesehen werden, und zwar

darmes. Bei der ersteren ist es notwendig, die Pat. sehr lange unter Augen zu behalten, um der Gefahr eines Strikturrezidivs durch fortgesetztes Bougieren vorzubeugen. Die Erhaltung des Afters bei der Rektotomie ist nicht zu empfehlen, da sie dem Prinzip der Herstellung guten Sekretabflusses widerspricht, und da gerade vom Afterteil leicht Rezidive ausgehen können, wenn Geschwüre dort zurückbleiben. Die Exstirpation des Mastdarmes ist meist bei diesen ulzerösen Prozessen sehr schwierig wegen der starken Verwachsungen des Mastdarmes mit der Umgebung und der Brüchigkeit des seiner Schleimhaut beraubten narbigen Rohres. Um einen guten Zugang zum Mastdarme zu bekommen, wurde deshalb meist eine perineo-vaginale Methode gewählt. Die Auslösung des Mastdarmes fand bis zur Flexur statt. Vorbedingung für die Mastdarmexstirpation ist, daß die Erkrankung nicht zu hoch hinaufreicht, da man sonst keinen gesunden Darm herabholen kann. Zweckmäßig ist eine Kolostomie vor der Mastdarmexstirpation zur Vorbereitung wie auch zur Orientierung über den Zustand der höheren Darmabschnitte. Bestehen Zweifel, ob man auf dorsalem oder vaginalem Wege den Mastdarm exstirpieren kann, so kommt die abdomino-sakrale Methode in Frage, die in einem Falle mit Erfolg angewendet wurde.

Von 19 mit Exstirpation des Mastdarmes behandelten Pat. starb einer an den Folgen der Operation, zwölf wurden mit völliger Kontinenz entlassen, bei drei anderen bestand Kontinenz für festen und breiigen Stuhl. Zwei Pat. blieben inkontinent. 90% der Nachuntersuchten waren dauernd rezidivfrei. Im ganzen lehren die Erfahrungen, daß eine Wiederkehr der Krankheit unwahrscheinlich ist, wenn im ersten Jahre nach der Exstirpation des Mastdarmes das Rezidiv ausbleibt. Die Krankengeschichten sind zum Schluß ausführlich mitgeteilt.

**E. Siegel** (Frankfurt a. M.).

42) **J. A. Kalatschnikow.** Über den Befund von zylindrischen Flimmerepithelzellen in der menschlichen Milz. (Zur Frage von der Entstehung der Tumoren.

(Russki Wratsch 1907. Nr. 27.)

Bei der Sektion der Leiche eines an hämorrhagischer Form von Abdominaltyphus gestorbenen 38jährigen Mannes fand K. in der Milz zwischen den Elementen der roten Pulpa mehrere Gruppen von je 2 bis 10 nebeneinander liegenden Zylinderepithelzellen mit Flimmerhaaren, ähnlich den in der Luftröhre vorkommenden. In den Organen keine Geschwülste. K. hält diese Einlagerungen für embryonale und weist auf die Wichtigkeit seines Fundes im Sinne der Theorie Cohnheim's von der fehlerhaften embryonalen Anlage hin. Eine Abbildung zeigt das mikroskopische Bild. **Gückel** (Wel. Bubny, Poltawa).

43) **Lieblein.** Über Magen-Darmblutungen nach Milzexstirpation.

(Mitteilungen a. d. Grenzgebieten d. Medizin u. Chirurgie Bd. XVII. Hft. 3 u. 4.)

L. berichter über zwei Fälle schwerer Magen-Darmblutungen nach Exstirpation einer Milz wegen Verletzung; einer derselben endigte tödlich. In der Literatur fand L. nur noch einen analogen Fall, von Laing. Diese parenchymatösen Blutungen können bedingt sein entweder durch retrograde Embolie aus den unterbundenen Milzvenen oder durch Fortwachsen des arteriellen Thrombus aus der Milzarterie in die Magenarterien und Fortschwemmung abgerissener Teile des Thrombus in die feineren Arterienäste im Magen. Aber noch eine andere Möglichkeit besteht: Die Artt. gastricae breves können aus einem Aste der Milzarterie entspringen und bei Unterbindung der letzteren direkt mitunterbunden werden.

Diese Erfahrungen lehren, daß man sich bei Unterbindung der Milzarterie möglichst knapp an den Hilus der Milz halten soll, um die Unterbindung der Artt. gastricae breves zu vermeiden; ja, man muß sich überlegen, ob die Exstirpation der Milz bei Verletzungen, die als unbedenklich hingestellt zu werden pflegt, nicht einzuschränken ist zugunsten der Erhaltung der Milz durch Tamponade oder Naht der Milzwunden, ein Verfahren, das schon sehr beachtenswerte Resultate gezeitigt hat. **Haeckel** (Stettin).

44) **N. Low.** Abcès du fois. Ponction. Embolie gazeuse. Mort.
(Arch. de méd. navale 1907. Nr. 6.)

Bei der Punktion eines Leberabszesses, die in Chloroformnarkose ausgeführt wurde, hörte man plötzlich ein lautes Geräusch, wie wenn Luft durch die Kanüle eingesogen würde. Pat. starb auf dem Tische. Obduktion: Im rechten Herzen schaumiges Blut. Die Nadel war 2 Zoll oberhalb des vorderen Leberrandes in den rechten Leberlappen eingedrungen und hatte eine große Vene eröffnet. Aus diesem Gefäß trat auf Druck schaumiges Blut und Luft.

Nach Ansicht des Ref. ist vor der Benutzung einer einfachen offenen Nadel zur Leberpunktion, wie der vorliegende Fall lehrt, dringend zu warnen. Bei Verwendung einer gut schließenden Spritze ist die Punktion ein ungefährlicher Eingriff.

**Revenstorf** (Hamburg).

45) **Fink.** Eine Studie der Gallensteinbeobachtungen des Jahres 1905.
(Prager med. Wochenschrift 1906. Nr. 32.)

Die Erfahrungen an 436 Gallensteinkranken des Jahres 1905 haben F. überzeugt, daß für die Entwicklung des Leidens unter den mannigfachen Ursachen in erster Reihe Erkrankungen des Magen-Darmkanales in Frage kommen, daß in $^2/_3$ der Fälle Prodromalsymptome (Aufstoßen, Sodbrennen, Druckgefühl, Völle, Blähungen und Unbehagen) vorhergehen, und daß bei 51% der Kranken Veränderungen an der Gallenblase, dagegen bei 85,54% solche an der Leber vorhanden sind. Die Ursachen der Gallensteinbildung sind nicht in der Blase allein, sondern zum mindesten in gleichem Maße in der Leber zu suchen, und zwar in einer Sekretionsanomalie derselben. **Gutzeit** (Neidenburg).

46) **Russell.** Acute haemorrhagic pancreatitis, with sloughing.
(Intercolonial med. journ. of Australasia 1907. Januar.)

Beginn der Erkrankung bei einem 43jährigen Mann unter dem Symptomenbild eines akuten Darmverschlusses mit spontanem und Druckschmerz, besonders in der linken Bauchhälfte. Bei der Operation fand sich statt des erwarteten Ileus ein ausgedehnter linksseitiger retroperitonealer Bluterguß; er wurde von einem kleinen Einschnitt in der linken Flanke aus drainiert, die vordere Bauchwunde geschlossen. Zunächst Besserung, jedoch nach einigen Tagen profuse Absonderung einer sputumähnlichen Flüssigkeit aus dem Drain und den Stichkanälen der vorderen Bauchwunde. 14 Tage später plötzlich neuer Schmerzanfall mit Kollaps und Zeichen innerer Blutung. Durch Schnitt in der linken Flanke wurde eine große Menge frischer Blutgerinnsel und nekrotisches Gewebe mit stellenweiser Fettnekrose, vermutlich also nekrotisches Pankreasgewebe entleert. Hiernach erhebliche Besserung; aus der Wunde entleerten sich große Mengen grauweißer, milchiger, chylusähnlicher Flüssigkeit. 2 Wochen später wegen Zeichen von Flüssigkeitsansammlung in der Umgebung der rechten Niere rechtsseitiger Flankenschnitt; das retroperitoneale Fettgewebe war, soweit es sich übersehen ließ, im Zustande von Fettnekrose; sodann wurde rechterseits transpleural eine subphrenische Ansammlung der charakteristischen milchigen Flüssigkeit entleert und drainiert. Hierauf trat allmählich Heilung ein.

Die sputumähnliche Flüssigkeit war nach der chemischen Untersuchung vermutlich selbstverdautes Pankreasgewebe, die milchige Flüssigkeit stammte vermutlich aus einer Öffnung im Receptaculum chyli. **Mohr** (Bielefeld).

47) **Grund.** Zur Pathologie der Pankreascyste und des Pankreasdiabetes.
(Mitteilungen a. d. Grenzgebieten d. Medizin u. Chirurgie Bd. XVII. Hft. 3 u. 4.)

Es ist eine auffallende Tatsache, daß Diabetes bei Pankreascysten eine seltene Erscheinung ist. Daher ist der von H. mitgeteilte Fall von besonderem Interesse. Bei einer 25jährigen Frau wurde eine Pankreascyste mit Inzision und Drainage des Sackes behandelt und geheilt. Einige Monate vor der Operation traten die

ersten Diabetessymptome auf, mit der Eigentümlichkeit, daß bei derselben Kost die Mengen des ausgeschiedenen Zuckers außerordentlich schwankten; zuckerfreie Perioden wechselten mit solchen der Ausscheidung von 200 und mehr Gramm pro Tag. Sehr bemerkenswert ist, daß der Diabetes anfangs ein leichter war, daß er längere Zeit nach der Operation in einen schweren überging. Versuche über die Ausnutzung von Fett und Eiweiß zeigten, daß die verdauende Funktion des Pankreas völlig ungestört war. Es bestätigt das also die Lehre, daß die zuckerzerstörende und die verdauende Funktion des Pankreas unabhängig voneinander sind.

**Haeckel** (Stettin).

48) **Johnson.** A case of pancreatic cyst.

(Buffalo med. journ. 1907. Juni.)

Die 30jährige Pat. zeigte in den letzten 6 Monaten wiederholt die typischen Symptome einer Gallensteinkolik; nach dem letzten schwersten Anfall entstand im Lauf einiger Wochen eine Schwellung im Epigastrium von rundlicher Gestalt, sehr druckempfindlich, fluktuierend, welche Magen und Querkolon abwärts, das Herz aufwärts verdrängte, und noch links hinüberreichte. Diagnose: Pankreascyste. 3 Tage später verschwand die Geschwulst während der Nacht völlig, nachdem Pat. ein Gefühl, als ob etwas im Leibe zerrisse, gespürt hatte. Die aus der vermutlich geplatzten Cyste durch das Foramen Winslowi entleerte Flüssigkeit war als Ascites in der freien Bauchhöhle nachweisbar, verursachte keine Reizerscheinungen und wurde rasch resorbiert; im Laufe der nächsten 4 Wochen stellte sich jedoch die Geschwulst in früherem Umfange wieder her. Die Operation ergab eine große Pakreascyste bei nekrotischer Pankreasdrüse; die Wandungen der Cyste waren mit der Umgebung stark verwachsen, das Foramen Winslowi durch Verwachsungen verschlossen. Einnähung der Cyste und Drainage. Im weiteren Verlaufe perirenale Fettnekrose und schwere Intoxikationserscheinungen, sekundärer Durchbruch in die Cyste. Heilung mit Fistelbildung. Ätiologisch kam in diesem Falle wahrscheinlich eine Verlegung des Ductus Wirsungianus durch Gallensteine in Frage. Die zunächst eintretende Pankreasnekrose war nach dem Verlauf und dem bakteriologischen Befunde der bei der Operation entleerten Cystenflüssigkeit eine aseptische.

**Mohr** (Bielefeld).

49) **Bacci.** Di un nuovo strumento per il drenaggio.

(Policlinico 1907.)

Der Zweck dieses Drainröhrenträgers ist ein möglichst schmerzloses und schonendes Einführen von Gummidrains in fistulöse Gänge und Wunden. Das anscheinend recht praktische Instrument besteht in einer hohlen Sonde mit knopfartigem, gerieftem Ende. Durch die Sonde läuft ein Mandrin, der oben einen ankerartigen Ansatz trägt. Die Spitzen des Ankerbogens werden nun mittels einer unten am Griff angebrachten Feder gegen das knopfartige, geriefte Sondenende angepreßt und können so den Rand eines Gummidrains, das über die Sonde geschoben wird, festhalten. Ein Druck auf die Feder am Griffe schiebt den Mandrin vor und löst so in der Tiefe der Wunde Anker und Drain. Das Instrument ist auch zur Tamponade geeignet.

**A. Most** (Breslau).

50) **Schultze.** Ein einfacher Hebeapparat.

(v. Langenbeck's Archiv Bd. LXXXIII. Hft. 2.)

Verf. beschreibt einen Apparat, den er selbst konstruiert hat, und der dazu dienen soll, bestimmten Gegenden des Körpers eine Lage zu geben, die das Operationsfeld mehr zugänglich macht. Der Apparat kann bei jedem Operationstisch verwendet werden und ist leicht zu handhaben, wie beigegebene Abbildungen zeigen.

**E. Siegel** (Frankfurt a. M.).

Originalmitteilungen, Monographien und Sonderdrucke wolle man an *Prof. E. Richter* in Breslau (Kaiser Wilhelmstraße 115), oder an die Verlagshandlung *Breitkopf & Härtel*, einsenden.

Für die Redaktion verantwortlich: Geh.-Rat Prof. Dr. E. Richter in Breslau.
Druck und Verlag von Breitkopf & Härtel in Leipzig, Nürnbergerstraße 36/38.

# Zentralblatt
für
# CHIRURGIE

herausgegeben
von

**K. Garrè,** in Bonn, **F. König,** in Berlin, **E. Richter,** in Breslau.

Vierunddreißigster Jahrgang.

Wöchentlich eine Nummer. Preis des Jahrganges 20 Mark, bei halbjähriger Vorauszahlung. Zu beziehen durch alle Buchhandlungen und Postanstalten.

**Nr. 42.** **Sonnabend, den 19. Oktober.** **1907.**



**Inhalt:** **O. Ehrhardt,** Hepato-Cholangio-Ensterostomie bei Aplasie aller großen Gallenwege. (Originalmitteilung.)

1) **v. Tellyesniczky,** Entstehung der Chromosomen. — 2) **Widerõe,** Eiterreaktion. — 3) **Ehrlich,** 4) **Childe,** 5) **Noguera,** Zur Krebsfrage. — 6) **Gaskell,** Wundbehandlung bei Seegefechten. — 7) **Grashey,** 8) **Bloch,** Zur Diagnostik und Behandlung von Knochenbrüchen. — 9) **Petersen u. Gocht,** Amputationen und Exartikulationen. — 10) **Joachimsthal,** 11) **Redard,** Orthopädische Chirurgie. — 12) **Hagenbach-Burckhardt,** Muskel- und Gelenkschlaffheit. — 13) **Colombo,** Massage. — 14) **Deutschländer,** Stauungshyperämie bei orthopädischen Operationen. — 15) **Böhm,** Flacher Rücken. — 16) **Chlumský,** 17) **Lange,** 18) **Biencke,** Skoliose. — 19) **Bade,** Angeborene Hüftverrenkung. — 20) **Schanz,** Schenkelhalsbrüche. — 21) **David,** Coxa valga. — 22) **Wollenberg,** Anatomie des Kniegelenks. — 23) **König,** Dérangement im Knie. — 24) **Werndorff,** Knieverkrümmungen. — 25) **Lehr,** Genu valgum. — 26) **Jensen,** Fract. tuberos. tibiae. — 27) **Gussjeff,** Variköse Beingeschwüre. — 28) **Schultze,** Plattfuß. — 29) **Lilienfeld,** Die Tarsalia. — 30) **Rath,** Hallux valgus.

31) **Cheatle,** 32) **Mackay,** Zur Krebsfrage. — 33) **Fischer,** 34) **Mendl,** Röntgenstrahlen gegen Sarkom. — 35) **Monturiol,** Ichthyol gegen Keloid. — 36) **Ghiulamila,** Kasuistik. — 37) **Ruhemann,** Ostitis fibrosa. — 38) **Moog,** Osteomyelitis. — 39) **Machol,** Zur medikomechanischen Technik. — 40) **v. Modlinsky,** Gipsgebrauch in der Orthopädie. — 41) **Peltesohn,** Spondylitis typhosa. — 42) **Grønberg,** Haltungsfehler und Deformitäten bei Schulkindern. — 43) **Gerson,** Runder Rücken. — 44) **Gottstein,** 45) **Wohrizek,** Skoliose. — 46) **Kalb,** Plexuszerreißung. — 47) **Syme,** Schußverletzung der Axillargefäße. — 48) **Ewald,** Angeborene Kontrakturen der oberen Gliedmaßen. — 49) **Debrie,** Bruch des Olecranon. — 50) **Gazin,** Komplizierter Radiusbruch. — 51) **Hilgenreiner,** Spaltarm mit Klumphand. — 52) **Dreifuss,** Index valgus. — 53) **Cranwell,** Aneurysmen der A. iliaca ext. — 54. **Frangenheim,** Lösung der Y-förmigen Knorpelfuge. — 55) **Preiser,** Schnappende Hüfte. — 56) **v. Dembowski,** Koxitis. — 57) **Bally,** 58) **Galeazzi,** Coxa vara. — 59) **Splšić,** Angeborener Femurdefekt. — 60) **Botte,** Zerreißung der Bursa praepatellaris. — 61) **Martina,** Dérangement im Knie. — 62) **Zuelzer,** 63) **Evler,** Genu valgum. — 64) **Chrysospathes,** Exostosen des Fersenbeines. — 65) **Motta** 66) **Kopits,** 67) **Kofmann,** Klumpfuß. — 68) **Blecher,** Verrenkung der Keilbeine. — 69) **Ulrich,** Luxatio metatarso-phalangea. — 70) **Phillipp,** Tragbahre für Schwerverletzte.

# Hepato-Cholangio-Enterostomie bei Aplasie aller großen Gallenwege.

Von

**Dr. O. Ehrhardt,**
Privatdozent in Königsberg.

Die Hepato-Cholangio-Enterostomie, die Herstellung einer Anastomose zwischen intrahepatischen Gallengängen und einer Dünndarmschlinge, ist bisher dreimal am Menschen ausgeführt worden (Czerny, Kehr, Garrè). In diesen Fällen handelte es sich um karzinomatöse oder narbige Strikturen der großen Gallenwege, die weder an der Leberpforte direkt angreifbar waren, noch durch eine Anastomose zwischen Choledochus oder Hepaticus und Duodenum umgangen werden konnten. An einzelne dieser Fälle hat die Kritik angesetzt und z. B. in Kehr's Falle bemängelt, daß uns der Autor den Beweis für den vollkommenen, definitiven Verschluß des Choledochus schuldig geblieben ist.

Vor einigen Wochen hatte ich Gelegenheit, in einem vierten Falle die Operation auszuführen. Die Indikation war, wie ich glaube, eine absolute; denn es fehlten alle großen Gallenwege (Choledochus, Hepatici, Cysticus); an Stelle der Gallenblase fand sich eine kaum erbsengroße Cyste. Da nach dem Eingriff die Stuhlentleerungen gallenhaltig wurden, darf hier ein günstiger Einfluß der Operation nicht bezweifelt werden. Ob diese Besserung nur vorübergehend ist oder auch einmal zu dauernder Heilung führen kann, müssen wir dahingestellt sein lassen. Das Tierexperiment (Enderlen) scheint nicht für eine dauernde Funktionsfähigkeit der Fistel zu sprechen.

Das 6 Wochen alte Kind des Kaufmanns Qu. wird mir von Herrn Kollegen Dr. Theodor wegen eines schweren Ikterus zur operativen Behandlung überwiesen. Der Ikterus besteht seit der Geburt, die Stuhlentleerungen des Kindes sind niemals gallehaltig gewesen, sie sind stets tonfarbengrau. Der Urin enthält Gallenfarbstoff in reichlicher Menge, er hinterläßt in den Windeln dunkelgrüne Flecke. Der Ikterus hat in letzter Zeit dauernd zugenommen. Appetit normal. Temperatur nicht erhöht.

Nach diesem Befunde konnte es sich nur um eine Aplasie im Gebiete der großen Gallenwege handeln, wie sie bisher in drei Fällen (Romberg und Henoch, Heschl, Freund) beobachtet ist. Über den Umfang dieser Aplasie ließ sich natürlich zunächst nichts ermitteln, die Chancen eines operativen Eingriffes mußten daher fraglich erscheinen. Immerhin war sicher, daß bei abwartendem Verhalten der Exitus nahe bevorstand. Auf der anderen Seite hätte eine Aplasie, die z. B. nur den Choledochus betraf und zur Dilatation der übrigen Gallenwege geführt hätte, die Möglichkeit einer Cholecyst- bzw. Hepatico-Enterostomie und damit einer Dauerheilung geboten.

Auf Grund dieser Überlegung entschloß ich mich trotz des elenden Allgemeinzustandes des Kindes zur Operation.

6 cm langer Längsschnitt in der Mitte des rechten Rectus, dicht unterhalb des Rippenbogens beginnend, legt die Leber frei. Die Leber, dunkelolivgrün, fühlt sich derb an, ist auf ihrer Unterfläche leicht cirrhotisch, wohl infolge des

schweren Ikterus. Eine Gallenblase ist nicht aufzufinden, im Lig. hepato-duodenale ist zwar Pfortader und Leberarterie, aber nicht der Choledochus nachweisbar. An der Leberpforte können Hepatici nicht entdeckt werden. Es liegt also der therapeutisch ungünstigste Fall, die Aplasie aller großen Gallenwege vor, und es bleibt als letztes Hilfsmittel die Anlegung einer Anastomose zwischen intrahepatischen Gallenwegen und oberster Jejunumschlinge übrig.

Exzision eines ca. 2 cm langen, $^1/_2$ cm dicken und 1 cm in die Tiefe der Leber reichenden Parenchymteils der Leber. Blutstillung durch Kompression, drei Unterbindungen. Eine obere Jejunumschlinge wird durch fortlaufende Naht an die Leberwunde fixiert, hierauf eröffnet und durch eine zweite Nahtreihe die Leberwunde an die Darmwunde genäht. Naht der Bauchwunde. Operationsdauer ca. 25 Minuten.

Das Kind erholte sich auffallend gut nach dem Eingriff, es trank abends mit gewohntem Appetit. Die Temperatur blieb normal, Erbrechen trat nicht auf. Dagegen war der Stuhlgang schon 24 Stunden nach der Operation deutlich gallig gefärbt, und die Gmelin'sche Reaktion wies nach, daß diese Färbung tatsächlich durch Gallenfarbstoff bedingt war. Dieser Gallengehalt des Stuhles wechselte, zeitweise waren die Entleerungen hellgelb.

Der Verlauf war 5 Tage lang ein völlig guter. Am 6. Tage trat Durchfall ein, der in üblicher Weise bekämpft wurde, leider aber am 8. Tage zum Exitus führte.

Die Autopsie (Prof. Henke) zeigte, daß tatsächlich alle großen Gallenwege fehlten. Das Peritoneum war überall, namentlich auch im Bereiche der Anastomose, spiegelnd und reizlos. Die Naht war demnach suffizient. Daß die Anastomose funktioniert hatte, bewies der Gallengehalt des Darminhaltes. Von weiteren Anomalien war ein abnormer Situs des Dickdarmes bemerkenswert.

Daß hier eine absolute Indikation zur Hepato-Cholangio-Enterostomie vorlag, dürfte keinem Zweifel begegnen. Die von Hirschberg empfohlene Cholangiostomie kam nicht in Betracht, da sie ja beim Defekt der Gallenwege niemals den Abschluß der Galle vom Darm beseitigen kann. Es blieb nur die Wahl zwischen der Anastomose und dem resultatlosen Schluß der Bauchwunde.

Ich wählte die Anastomose, weil ich die Naht an der Leber völlig sicher anlegen konnte; nur hier und da schnitt ein Faden durch. Die eine Nahtreihe wurde fortlaufend, die andere mit Knopfnähten aus feinster Darmseide (Nr. 0000) genäht. Dabei bemühte ich mich, möglichst breite peritoneale Flächen aneinander zu bringen, um die Gefahr der Nahtinsuffizienz zu vermeiden.

Der Gefahr einer Abknickung des Darmes suchte ich durch Suspensionsnähte an der Leberunterfläche zu begegnen. In der Tat blieb die Stuhlentleerung völlig ungestört. Niemals bestand Erbrechen.

Ich habe den Leberdefekt nicht mit dem Paquelin gesetzt, sondern habe das Parenchymstück mit dem Messer exzidiert. Ich befolgte dabei die von Garrè empfohlene Technik, größere Gefäße im Schnitt selbst zu unterbinden und die kapilläre Blutung durch Kompression zu stillen. Dadurch hoffte ich günstigere Chancen für die Narbenbildung zu haben und eine dauernd funktionsfähige Fistel zu erzielen.

Damit kommen wir zur Frage der Funktionsfähigkeit. Hirschberg hat gemeint, der günstige Einfluß der Operation könne z. B. in Kehr's Fall darauf beruhen, daß der Choledochus infolge der Mani-

pulationen wieder durchgängig werde. In meinem Falle läßt sich diese Deutung durch den anatomischen Befund ausschließen; er beweist mit untrüglicher Sicherheit, daß die Hepato-Cholangio-Enterostomie wenigstens vorübergehend funktionieren kann. Ein Dauerresultat liegt leider auch hier nicht vor.

Eine ausführliche Publikation des Falles nach klinischen und pathologisch-anatomischen Gesichtspunkten wird durch die Herren Kollegen Dr. Theodor und Dr. Densow im Jahrbuch für Kinderheilkunde bzw. in Virchow's Archiv erfolgen.

---

1) **v. Tellyesniczky.** Die Entstehung der Chromosomen. Wien, **Urban & Schwarzenberg**, 1907.

In der anregend geschriebenen kleinen Monographie sucht Verf. die bisher herrschende, in der Hauptsache von Boveri vertretene Anschauung von der Individualität und Kontinuität der Chromosomen, d. h. die Annahme der morphologischen Anwesenheit der »Vererbungssubstanz« auch im ruhenden Zellkern zu verdrängen. Er bestreitet, daß nach Abschluß der Mitose die Chromosomen sich in das Reticulum oder in andere Bestandteile des Tochterkerns umwandeln, und daß bei der Neuteilung des Tochterkerns dieselben Chromosomenindividuen durch eine Art »Evolution« neu erstehen. Nach des Verf. Untersuchungen gehen vielmehr die Chromosomen unter Aufgabe ihrer Individualität am Schluß der Mitose im Safte des Tochterkerns völlig auf, um erst bei der Neuteilung des Kerns — »epigenetisch« — neugebildet zu werden. Es ist unmöglich, hier auf die Einzelheiten der geistvollen Argumentation einzugehen, mit der Verf. seine Hypothese zu stützen sucht. Vom Inhalt sei nur erwähnt, daß in den sichtbaren Kernbestandteilen, den Nukleolen und Karyosomen, ebensowenig wie in dem durch Zusammenziehung des angeblichen Kernnetzes entstandenen Fadenknäuel eine Präformation der Chromosomen zu sehen ist. Auch die Gesetzmäßigkeit in der Vererbung der Chromosomenzahl auf den Tochterkern ist kein strikter Beweis für die Kontinuität. Sich zum Teil auf neue chemisch-physikalische Untersuchungen über das lebende Zellplasma stüzend, folgert Verf. aus seinen Erwägungen, daß die Bildung der Chromosomen aus dem lösungsähnlichen Zustand der Kernflüssigkeit als eine Art Kristallisation oder wenigstens als ein ihr analoger Prozeß aufgefaßt werden muß, durch den der Organismus die Darstellung der wichtigen Vererbungssubstanz gleichsam in reinster Gestalt erreichen will. Ein Hinweis, den der Verf. der Arbeit vorausschickt, mag hier Platz finden: die nachdrückliche Warnung, bei Zellstudien alles das, was im fixierten histologischen Präparat gesehen wird, als Eigentümlichkeit auch der lebenden Zelle anzusehen. Die kritische Betrachtung des fixierten Zellbildes ist die unerläßliche Bedingung für eine genaue Erforschung des Baues und des Lebens der Zelle.

**W. Goebel** (Köln).

2) **S. Widerøe.** En differendialdiagnostisk Eiterreaktion.
(Norsk. Mag. for Laegevid. 1907. Nr. 8.)

W. empfiehlt folgende Modifikation der Müller'schen Methode (Zentralblatt für innere Medizin 1907 Nr. 12), tuberkulösen und Kokkeneiter zu unterscheiden. Auf die Mitte einer mit Millon's Reagens gefüllten Schaale werden zwei Eitertröpfchen gebracht. Nach Verlauf einer Minute versucht man mit einer wagerecht gehaltenen Platinöse den Eiter aus der Schaale herauszuheben. Tuberkulöser Eiter läßt sich auf diese Weise herausfischen, Kokkeneiter haftet nicht an der Nadel, sondern zerteilt sich.

**Revenstorf** (Hamburg).

---

3) **Ehrlich.** Experimentelle Karzinomstudien an Mäusen.
(Zeitschrift für ärztl. Fortbildung 1906. Nr. 7.)

Das Ziel aller Krebsforschung: die Frage nach dem Erreger, der Übertragbarkeit und dem Heilserum, ist zurzeit noch nicht zu erreichen. Wir befinden uns gewissermaßen im Stadium der Vorarbeiten, zu denen E. und seine Schule mit die größten und wichtigsten Beiträge liefert. Das gewaltige Material von 230 primären Krebsmäusen, das bisher nicht von der Gesamtheit aller über Karzinom Arbeitenden erreicht wurde, war in ihrer Hand vereinigt und wurde mit recht bedeutenden Ergebnissen verarbeitet. Es handelte sich immer um epitheliale Neubildungen der Mamma weiblicher Tiere, die im wesentlichen dem Karzinom des Menschen analog waren.

Auffallend ist zunächst die sehr geringe Übertragbarkeit der Primärgeschwülste trotz subtilster Technik. Mit den letzten überimpften 21 Geschwülsten ließen sich z. B. von 282 Mäusen nur 2 infizieren. Durch wiederholte Tierpassagen wurde bei entsprechender Auswahl der Geschwülste die Wachstumsenergie und die Impfausbeute außerordentlich gesteigert; fast 100% der Impfungen waren erfolgreich. In drei Fällen stellte sich schließlich eine Sarkomentwicklung im Bindegewebe ein, die den Karzinomanteil nach mehreren Weiterimpfungen verdrängte. Auch durch Erhitzen der Mischgeschwulst auf 45° wurde der Karzinomanteil abgetötet.

Nach E.'s Seitenkettentheorie ist die Virulenzsteigerung der Geschwülste so zu erklären, daß die rein assimilatorischen Rezeptoren der primären Karzinomzellen zunächst keine größere Avidität zu den Nährsubstanzen haben als die Rezeptorenapparate des geimpften Organismus; daher der zunächst geringe Impferfolg. Durch die fortlaufende Weiterimpfung wächst dann die Avidität der Rezeptoren der transplantierten Geschwulstzelle ad maximum. Die Haftung und Überimpfung einer Primärgeschwulst ist nur auf einem Organismus möglich, dessen Rezeptorenapparat eine gewisse — konstitutionelle — Schwäche gegenüber den Rezeptoren der Geschwulstzellen zeigt. Das ist auch für die menschliche Geschwulstforschung von Bedeutung. Wahrscheinlich liegt der Häufigkeit des Karzinoms im vorgeschrittenen Alter eine Konstitutionsänderung zugrunde, die das Auswachsen

Sehr gute Wirkung versprechen die passiv wirkenden Gurtapparate, die bei aller Einfachheit originell und zweckmäßig konstruiert sind, ebenso das Zelluloidrahtbett.

Die Arbeit ist auch separat im Buchhandel erschienen.

**J. Riedinger** (Würzburg).

---

18) **A. Blencke.** Ist das sogenannte »Skoliosenschulturnen« zweckmäßig oder nicht?

(Zeitschrift für orthopäd. Chirurgie Bd. XVIII. Hft. 3 u. 4.)

Über diese Frage hat sich Verf. mit einigen Fachkollegen mündlich und schriftlich ins Benehmen gesetzt, deren Ansicht er nun mitteilt. Es finden sich gewichtige Stimmen für und wider die Verlegung der Skoliosenbehandlung in die Schule. Verf. hält öffentliche orthopädische Institute, an Krankenhäuser angegliedert, für das beste. Die Turnstunden werden von Turnlehrerinnen abgehalten, aber von einem orthopädisch vorgebildeten Arzt, der auch die Auswahl der Schüler trifft, geleitet. Auch die Einrichtung von Sonderkursen im Anschluß an Schulen wäre zu empfehlen. Ein Orthopäde müßte auch hier die Auswahl der Kinder treffen und die Kurse überwachen. Die Behandlung soll in den Händen der Ärzte bleiben, die städtisch oder staatlich angestellten Lehrerinnen sollen nur das Hilfspersonal darstellen.

**J. Riedinger** (Würzburg).

---

19) **P. Bade.** Die angeborene Hüftgelenksverrenkung. 330 S. 189 Abbildungen im Text.

Stuttgart, **Ferdinand Enke**, 1907.

Das vorliegende Werk ist hervorgegangen aus dem Bestreben, sich selbst Klarheit über das Wesen und die Behandlung der angeborenen Hüftgelenksverrenkung zu verschaffen und die Ergebnisse zielbewußter, fleißiger Arbeit auch anderen zukommen zu lassen. Die breite, auf das Kleinste eingehende Darstellung diagnostischer und technischer Fragen ist besonders für den Anfänger von Wert. Die wichtigsten Abschnitte des Buches betreffen natürlich die Therapie. Von Interesse ist für jeden in praktischer Arbeit stehenden die Schilderung, wie die verschiedenen Autoren die angeborene Hüftgelenksverrenkung unblutig behandeln, worin sich die einzelnen Methoden voneinander unterscheiden, worin sie sich gleichen und von welchen Grundsätzen die Behandlung überhaupt auszugehen hat, ferner die Art und Weise, wie Verf. Stellung nimmt zu den Fragen der funktionellen Belastung, der Dauer der Fixation, der Anteversion des oberen Femurendes, der Rotation, der Nachbehandlung und der Behandlung der doppelseitigen Verrenkung. Im Anschluß hieran beschreibt Verf. die Technik seiner Behandlungsweise. Er bezeichnet die Heilung der Verrenkung durch die Lorenz'sche, von ihm modifizierte Methode als absolut sicher. Es wird dies nicht so gemeint sein, daß die Heilung in allen Fällen absolut sicher ist, denn Verf.

macht an anderen Stellen selbst Einschränkungen. Er betont besonders die Wichtigkeit der Aufsuchung und Auffindung der Gleitfurche am Becken für die Reposition. Wie der Schenkelkopf in schwierigeren Fällen in die Gleitfurche geleitet werden kann, wird näher auseinandergesetzt. Das Weitere enthält Vorschriften über die Anlegung der Verbände, ferner einen Bericht über einige reponierte Fälle und eine Zusammenstellung von 595 Arbeiten der Literatur. Ein großer Teil der Abbildungen ist nach Zeichnungen angefertigt, welche Verf. nach eigenem Verfahren unter Benutzung von Röntgenaufnahmen angefertigt hat. **J. Riedinger** (Würzburg).

---

20) **A. Schanz.** Zur Behandlung der Schenkelhalsbrüche.
(v. Langenbeck's Archiv Bd. LXXXIII. Hft. 1.)

Bei Schenkelhalsbrüchen hat man zur Vermeidung von Spätdeformitäten empfohlen, die Pat. möglichst $^1/_4$ Jahr zu Bett liegen zu lassen. Verf. glaubt, daß dies nicht genügt, da er derartige Deformitäten noch nach Jahr und Tag eintreten sah. Er empfiehlt deshalb für solche Fälle das Tragen der von ihm angegebenen federnden Hüftkrücke, mit der man der Hüfte einen jeweils zu bestimmenden Teil ihrer Belastung abnehmen kann. Der Apparat bewährt sich ferner auch bei den Schenkelhalsbrüchen, bei denen es nicht gelingt, die Bruchstücke zur Konsolidation zu bringen.
**E. Siegel** (Frankfurt a. M.).

---

21) **M. David.** Coxa valga.
(Zeitschrift für orthopädische Chirurgie Bd. XIX. Hft. 1 u. 2.)

Verf. führt die angeborene Hüftverrenkung und die gleichzeitig zu beobachtende Schenkelhalsverbiegung (Coxa vara oder Coxa valga) auf die gleiche mechanische Ursache zurück. Weiterhin wird kurz die Entstehung der traumatischen und die der statischen Coxa valga besprochen. **J. Riedinger** (Würzburg).

---

22) **G. A. Wollenberg.** Die normale Anatomie des Kniegelenkes im Röntgenbilde nach Aufblasung der Gelenkkapsel.
(Zeitschrift für orthopädische Chirurgie Bd. XIX. Hft. 1 u. 2.)

Über Weichteile des Kniegelenkes im Röntgenbilde nach Sauerstoffeinblasung hat Verf. an anderer Stelle berichtet (Archiv für physik. Medizin und med. Technik Bd. II Hft. 3 u. 4).

In der vorliegenden Arbeit berichtet er über die röntgenologische Untersuchung von Sagittal- und Frontalschnitten durch Kniegelenke, die durch Leiminjektion in die Gelenkhöhle und durch Formalin-Alkohol in die Arteria femoralis im Zustande der Ausdehnung gehärtet wurden, um mit Kniegelenken, die mit Sauerstoff aufgeblasen waren, verglichen werden zu können. An der Hand ausgezeichneter Abbildungen schildert Verf. besonders die Lagebeziehungen der

Menisken. Am Schluß weist er auf die Schwierigkeit einer röntgenologischen Diagnose bei Meniscusverletzungen hin.

**J. Riedinger** (Würzburg).

23) **F. König.** Über Dérangement im Kniegelenke mit besonderer Berücksichtigung der Meniscusverletzung.

(Deutsche Zeitschrift für Chirurgie Bd. LXXXVIII. p. 337.)

Die Arbeit, in der unser Altmeister K., seine reiche klinische Lebenserfahrung in Sachen des Dérangements im Kniegelenk vorlegend, dieses Leiden einer alle pathologisch-klinische Gesichtspunkte erörternden Besprechung unterzieht, bietet vielseitige gründliche Belehrung und beansprucht das Interesse aller Fachgenossen. Den französischen Namen beibehaltend, charakterisiert K. die fraglichen traumatischen Kniestörungen als solche »im Sinne des Fremdkörpers in der Uhr« und rechnet zu ihnen Abrisse kleiner Stückchen von den überknorpelten Gelenkenden, welche sich zwischen den Gelenkenden interponieren — Einrisse des subserösen Fettpolsters, gefolgt vom Eintritt von Fettklümpchen in die Gelenkhöhle, — endlich die Verletzung der Bandscheiben. Die Abhandlung beschäftigt sich weiterhin, von den gewöhnlichen knöchern-knorpeligen freien Gelenkkörpern ganz absehend, in erster Linie mit den Bandscheibenverletzungen, sodann auch mit einigen Beobachtungen von Fettgelenkkörpern. Von Meniscusverletzungen legt K. 11 Beobachtungen vor, sämtlich veraltete Fälle betreffend und operiert. 7 betrafen den inneren, 4 den äußeren Meniscus — das linke Knie war häufiger betroffen als das rechte. Die Krankengeschichten werden genau wiedergegeben und namentlich der Verletzungsmechanismus, sowie das anatomische Verhalten der geschädigten Bandscheiben gewürdigt. Der typische Anlaß zu einer Meniscusverletzung scheint in einer Drehung des Oberschenkels gegen den Unterschenkel in der Richtung nach außen bei stehender Stellung des Menschen zu bestehen. Gelegenheit dazu bieten Abspringen von fahrenden Straßenbahnen, sportliche hastige Bewegungen beim Tennis u. dgl. Solche Drehungen bewirken übermäßige Verschiebungen und Dehnungen der Bandscheiben, infolge deren dieselben aus ihren Insertionen ausgerissen werden, oder in ihrer Kontinuität in der Längs- oder Querrichtung reißen oder im ganzen in ihrer Befestigung gelöst werden, so daß sie ihren legitimen Standort verlassen (luxieren). An operativen Autopsien frischer Verletzungen fehlt es freilich, da die letzteren nicht Gegenstand operativen Eingreifens zu werden pflegen, es auch rationellerweise nicht werden sollen; denn die frische Verletzung indiziert zunächst nur exspektative Behandlung. Die anatomische Beaugenscheinigung der veralteten Fälle aber zeigt an den Bandscheiben schwere sekundäre Veränderungen, die von der Einwirkung der Gelenkbewegung herrühren. Eine alsbaldige Folge der frischen Verletzung ist häufig ein Steifwerden des Beines in leichter Beugung, immer aber Schwellung und Bluterguß des Gelenkes nebst lokaler Schmerzhaftigkeit im Gelenkspalt. Fälle dieser Art, wo an

Meniscusverletzung zu denken ist, sind mit Ruhigstellung des Gelenkes in abnehmbaren Schienen auf 6 Wochen und mit frühzeitiger Massage zu behandeln, wovon als Beleg K. einige ohne Zurückbleiben von Störung genesene Fälle beibringt. Immerhin läßt K. auch einen primären Einschnitt hier als erlaubt zu, mittels dessen ein luxierter Meniscus zu reponieren, ein zerrissener zu nähen wäre. Im allgemeinen erheischen aber nur die veralteten Fälle eine Operation, und zwar darum, weil in ihnen der geschädigte Meniscus ganz ähnliche Erscheinungen hervorruft, wie eine ordinäre Gelenkmaus, plötzliche Schmerzanfälle infolge von Einklemmung der Menisci oder deren Fragmenten zwischen die Gelenkknochen, verbunden mit Feststellung des Gelenkes und Schwellung desselben usw. Sehr interessieren hier die Abbildung und Beschreibung der von K. in solchen Fällen entfernten Bandscheibenteile. Sie zeigen deutlich die Spuren der von ihnen zwischen Femur und Tibia erlittenen Quetschung oder »Walzung«; denn man findet bald platte scheibenartige Gebilde, bald strang- oder bindfadenähnliche, die zum Teil schlingenartig daliegen. Dergleichen degenerierte und haltlos hin- und herschlüpfende Bandscheibentrümmer sind zu entfernen. Als Operationsschnitt empfiehlt K. einen Längsschnitt des Gelenkes, um die Seitengelenkbänder zu schonen, wonach durch Zug am Fuß oder Abduktion des Unterschenkels der Gelenkspalt zum Klaffen zu bringen und zu untersuchen ist, event. mittels Beleuchtungsspiegel. Zur Exzision der Gebilde eignet sich eine gebogene Schere. Die Heilung solcher Eingriffe erfolgt glatt und bewirkt sicher die Beseitigung der früheren Beschwerden, doch bleibt in der Regel am affizierten Knie ein gewisser Bewegungsdefekt, verbunden mit Schmerzen bei Anstrengungen zurück. Die Erscheinungen bei traumatischer Fettgeschwulst des Knies sind denen bei Erkrankung der Bandscheiben sehr ähnlich und sind auch analog zu behandeln. Von ihnen verfügt K. über drei Beobachtungen, die auch genau mitgeteilt werden. **Meinhard Schmidt** (Cuxhaven).

---

24) **R. Werndorff.** Über die blutige Behandlung hochgradiger Kniegelenksverkrümmungen.

(Zeitschrift für orthopädische Chirurgie Bd. XIX. Hft. 1 u. 2.)

Bei Ankylosen des Kniegelenkes mit Beugestellungen über 90° empfiehlt Verf. statt der bogenförmigen Osteotomie nach Helferich die paraartikuläre Osteotomie des Oberschenkels von vorn her, kombiniert mit der paraartikulären Osteotomie der Tibia. Als Vorzüge dieser Methode bezeichnet Verf. die kosmetisch und funktionell gleichwertigen Resultate, die Überlegenheit in bezug auf die Vermeidung eines Rezidivs, die Schonung des eigentlichen Krankheitsgebietes und die Umgehung der Weichteilswiderstände. Bei Beugestellungen von 90 und auch weniger Grad wird die Helferich'sche Operation vorgenommen, aber unter Entnahme eines größeren Keiles. Am Schluß

berichtet Verf. über fünf in der Lorenz'schen Klinik operierte Fälle von kombinierter paraartikulärer Osteotomie.

J. Riedinger (Würzburg).

25) **H. Lehr.** Über eine neue Methode zur unblutigen Beseitigung des Genu valgum im Kindesalter.

(Zeitschrift für orthopädische Chirurgie Bd. XVIII. Hft. 3 u. 4.)

Die Methode, die von Schanz in Joachimthal's Handbuch der orthopädischen Chirurgie schon kurz angegeben ist, ist besonders geeignet zur Behandlung kleiner rachitischer Kinder mit weichen, biegsamen Knochen. Beim Genu valgum wird das Knie so über ein Volkmann'sches Bänkchen gelagert, daß der innere Teil des Tibiaknorrens auf die scharfe ungepolsterte Kante des Bänkchens zu liegen kommt. Der Operateur umfaßt mit fest übereinander gelegten Händen die Gelenkgegend und drückt mit der Last seines eigenen Körpergewichtes den inneren Knorren gegen die Kante des Bänkchens, die dadurch in dem Knochen einen keilförmigen Eindruck hervorbringt. Jede Hebelwirkung ist ausgeschlossen. Der Eingriff kann am Oberschenkel wiederholt werden. Das Resultat wird durch einen eng anliegenden Gipsverband fixiert. Der Effekt der Operation wird an einem Fall unter Verwertung von Röntgenbildern gezeigt. Bei älteren Kindern mit harten Knochen wird zuerst die Osteotomie am Oberschenkel von außen her vorgenommen. Etwa 14 Tage später pflegt der Tibiakopf dann so erweicht zu sein, daß er sich leicht eindrücken läßt.

J. Riedinger (Würzburg).

26) **J. Jensen.** Fractura tuberositatis tibiae.

(v. Langenbeck's Archiv Bd. LXXXIII. Hft. 1.)

J. stellt auf Grund einer fortgesetzten Reihe von Röntgenuntersuchungen fest, daß die Tuberositas tibiae ihren eigenen Knochenkern besitzt, der zwischen dem 11. und 15. Jahre auftritt. Seine Verschmelzung mit der Epiphyse kann im Laufe von 2—3 Monaten erfolgen. Zu unterscheiden ist zwischen vollständigen und unvollständigen Frakturen der Tuberositas. Eine gleichzeitige Schädigung der Gelenkkapsel und Flüssigkeitsansammlung im Gelenke findet statt, wenn der Bruch sich ins Gelenk erstreckt. Die vollständige Fraktur ist selten, die unvollständige häufiger. Betroffen ist vornehmlich das Wachstumsalter. Gewöhnlich handelt es sich um eine Abreißungsfraktur, doch sind auch direkte Brüche möglich. Meist entsteht der Bruch durch übermäßige Kontraktion des Quadriceps femoris beim Fußballspiel und ähnlichem Sport. Zuweilen, jedoch nicht immer, fühlen die Pat. nach Eintritt der Fraktur Schmerz, der indessen bald vorübergeht. Bei der Untersuchung ist gewöhnlich Anschwellung und Druckempfindlichkeit der Tuberositas festzusstellen. In einzelnen Fällen ist der Schmerz so stark, daß Pat. das Knie weder beugen noch strecken kann. Jedenfalls ist die Funktionsstörung bei den vollständigen Frakturen stärker wie bei den unvollständigen wie über-

haupt bei den ersteren auch die äußeren Erscheinungen, Blutergüsse, Tastbarkeit des Knochenfragmentes deutlicher in die Beobachtung treten; die meisten Fälle von Fraktur der Tuberositas heilen unter konservativer Behandlung, doch kann in einzelnen Fällen die Naht notwendig werden. **E. Siegel** (Frankfurt a. M.).

27) **Gussjeff.** Zur operativen Behandlung von Varicen und Ulcera cruris.

(Chirurgia Bd. XXI. Nr. 125. [Russisch.])

Die zirkuläre Umschneidung des Unterschenkels ist in Rußland sehr verbreitet. Schon Konik aber (d. Bl. 1907 Nr. 13) teilt mit, daß er mit den Erfolgen der Operation sehr unzufrieden sei. G. schließt sich diesem Urteil an und kommt im Hinblick auf die zahlreichen Rezidive, postoperativen Ödeme usw. zum Resultat, daß »der Zirkelschnitt beim Unterschenkelgeschwür keine empfehlenswerte Operation darstellt; sie hat keine Vorzüge gegenüber der Trendelenburgschen Operation, die ihr in jeder Beziehung überlegen ist«.

**Oettingen** (Berlin).

28) **F. Schultze.** Zur Behandlung der schweren Plattfußformen jenseits der Wachstumsgrenze.

(Zeitschrift für orthopäd. Chirurgie Bd. XIX. Hft. 1 u. 2.)

Verf. erwähnt zunächst einen Fall, in dem er noch bei einer 42 Jahre alte Frau einen schweren Plattfuß durch Redressement heilte. Die Entstehung des Plattfußes wird an diesem Falle näher auseinandergesetzt. Hinsichtlich der Therapie stellt S. die Indikation, nach Tenotomie der Achillessehne den Fuß kräftig zu redressieren, das Gewölbe auszumodellieren und den Fußrücken buckelförmig auszutreiben. Der vordere Abschnitt des Fußes muß zum hinteren Abschnitt möglichst rechtwinklig gestellt werden. Der Verband wird in Klumpfußstellung angelegt; die Zehen dienen, ähnlich wie im O'Connor-Stiefel, als Auftrittsfläche. Nach Abnahme des Verbandes nehmen die Füße innerhalb einiger Tage, die Pat. im Bett zubringt, Normalstellung an. Zur Nachbehandlung dienen entsprechend konstruierte Schuhe (womöglich 6 Paar nach demselben Leisten) mit Nölle'schen Gummiabsätzen. Die Schuhe werden täglich gewechselt. Eine blutige Operation hat erst dann Berechtigung, wenn das Redressement im Stiche läßt. **J. Riedinger** (Würzburg).

29) **A. Lilienfeld.** Über die sogenannten Tarsalia, die inkonstanten akzessorischen Skelettstücke des Fußes, und ihre Beziehungen zu den Frakturen im Röntgenbild.

(Zeitschrift für orthopäd. Chirurgie Bd. XVIII. Hft. 1 u. 2.)

Die Kenntnis der Tarsalia ist für die Chirurgen deshalb von Wichtigkeit, weil sie auf Röntgenbildern zu Verwechslungen mit Knochenbrüchen Veranlassung geben können. Auf Grund des

Studiums der anatomischen Literatur und von eigenen röntgenologischen Untersuchungen kommt Verf. etwa zu folgenden Schlußfolgerungen:

Die Tarsalia, besonders das Tibiale externum, Trigonum und Peroneum, sind als inkonstante akzessorische Skelettstücke keine seltenen Erscheinungen. Sie sind hyalin knorplig angelegt und besitzen typische Lagebeziehungen zum übrigen Skelett, mit dem sie durch Synostose oder durch echtes Gelenk verbunden sind.

Als Überbleibsel einer früheren Entwicklungsstufe sind sie weder zu den Sesambeinen zu rechnen, noch als persistierende Epiphysen zu deuten. — An einer Anzahl sehr guter Röntgenbilder sind die Tarsalia deutlich zu erkennen. **J. Riedinger** (Würzburg).

---

30) **C. Rath.** Ein Beitrag zur operativen Behandlung des Hallux valgus.

(Zeitschrift für orthopäd. Chirurgie Bd. XVIII. Hft. 3 u. 4.)

In der K. Cramer'schen Abteilung der Akademie für praktische Medizin zu Köln wird folgendes Verfahren geübt: Schnitt 10 cm lang auf dem Rücken der großen Zehe über dem Metacarpophalangealgelenk, Durchtrennung des Extensor hallucis longus am Ansatz, Exzision der Gelenkkapsel und Sesambeine, Durchtrennung des Flexor hallucis am Ansatz, Entfernung des Schleimbeutels, Abmeißelung der Exostose, Modellierung der Gelenkflächen unter Schonung des Knorpelüberzuges und Geraderichtung der Zehe, alsdann Vernähung der Flexorensehne medial seitlich am Periost der ersten Phalanx und Vernähung der Extensorensehne etwas mehr dorsalwärts, Hautnaht, Schienenverband, später Gipsverband. In 7 Fällen wurde die Operation an 10 Gelenken ausgeführt. In einem Falle war wegen Entzündung des Schleimbeutels der Wundverlauf nicht glatt. In den übrigen Fällen verlief die Heilung ungestört, und wurde ein zufriedenstellendes Resultat erzielt. **J. Riedinger** (Würzburg).

---

## Kleinere Mitteilungen.

31) **L. Cheatle.** Inflammatory changes in posterior spinal root ganglia in cases of cutaneous cancer.

(Brit. med. journ. 1907. Juli 20.)

In Ergänzung einer bereits früher erfolgten Mitteilung (Brit. med. journ. 1903 April 13) berichtet C. hier über zwei weitere Fälle von Hautkrebs, in denen in den entsprechenden Ganglien der hinteren Wurzeln Zeichen von Entzündung nachgewiesen werden konnten, während die benachbarten Ganglien, in deren Hautbezirke das Karzinom übergegriffen hatte, nur Degenerationserscheinungen darboten. Im ersten Fall, einem seit über 30 Jahren bestehenden Gesichtskankroid, fand sich die Kapsel des Ganglion Gasseri der betreffenden Seite sehr verdickt, zwischen den Zellen des Ganglions ausgedehnte kleinzellige Infiltration, in den Zellen selbst degenerative Erscheinungen. Ähnliche Veränderungen mikroskopischer Art ließen sich beim zweiten Fall im XI. linken Dorsalganglion nachweisen,

in dessen Hautbezirk die Geschwulst ihr Wachstum begonnen hatte, während die benachbarten Ganglien, in deren Bezirk der Krebs übergewuchert war, keine wesentlichen Veränderungen sehen ließen. — Der Fall ging klinisch mit sehr schweren Neuralgien der betreffenden Nerven einher. Irgendwelche Schlußfolgerungen über den Zusammenhang von Entzündung der Ganglien und Entstehung eines Hautkrebses, ob das eine oder das andere als primär anzusehen ist, wagt Verf. nicht zu ziehen. Er begnügt sich, auf diese bisher neue Tatsache hinzuweisen.

**Weber** (Dresden).

32) **G. Mackay.** A case that seems to suggest a clue to the possible solution of the cancer problem.

(Brit. med. journ. 1907. Juli 20.)

M. berichtet über einen interessanten Fall von auffallender, spontaner Besserung oder fast Heilung bei schwerem Brustkrebs. Die 37jährige Frau bekam ein Jahr nach der Brustamputation wegen — mikroskopisch festgestellten — Scirrhus ein schweres Rezidiv am Orte der Operation, einen zweiten Krebs in der anderen Mamma, ausgedehnte Drüsenmetastasen und doppelseitige hämorrhagische Pleuritis mit schweren Schluck- und Atmungsstörungen. Der Zustand erschien hoffnungslos, als plötzlich das Pleuraexsudat aufgesogen zu werden begann und von diesem Augenblick an ein auffallendes Zurückgehen der Krebsgeschwulst eintrat: die großen Drüsenmassen, die infiltrierenden Geschwülste, das Rezidiv der operierten Seite verschwanden ganz. Wie lange die Heilung anhielt, gibt M. nicht an.

Er erklärt sich die wunderbare Wirkung der Aufsaugung des Pleuraexsudates auf die Krebsbildung durch eine Art von Selbstimmunisierung durch das resorbierte Serum in der Pleura, dem er einen unbekannten Antikörper als wirksamen Stoff zuschreibt. Dieses Experiment, von der Natur angestellt, gibt ihm die Hoffnung, daß nicht das Messer in Zukunft der Sieger im Kampfe gegen den Krebs sein wird, sondern ein Serum.

**Weber** (Dresden).

33) **J. F. Fischer.** Et Tilfaelde af inoperabelt Sarkom, behandlet med Rœntgenstraaler.

(Hospitalstidende 1906. Nr. 36.)

Die 21jährige Pat. hatte in der rechten Bauchhälfte ein übergroßes, polymorphes Sarkom, das sich bei der Probeinzision als völlig unexstirpierbar ergab. $4^1/_2$monatige Röntgenbehandlung (39 Sitzungen von zusammen 419 Minuten Dauer) brachte nicht nur völlige Heilung der Geschwulst, sondern auch Schwund der vorhanden gewesenen hyperplastischen Drüsen. Zur Zeit der Veröffentlichung war Pat. seit 2 Jahren rezidivfrei.

**Hansson** (Cimbrishamn).

34) **J. Mendl.** Über einen mittels Röntgenstrahlen behandelten Fall von Lymphosarkom.

(Med. Klinik 1907. p. 1041.)

Durch eine Gesamtbestrahlungsdauer von 32 Minuten (in sechs Sitzungen) wurden die bösartigen Lymphosarkome in der Hals- und Nackengegend sowie in den Achselhöhlen eines älteren Mannes zum Schwinden gebracht. Allgemeinbefinden und Eßlust besserten sich; das Körpergewicht nahm zu. Gegen Schluß der Behandlung trat vorübergehend ohne ersichtlichen Grund hohes (toxämisches?) Fieber auf. Eine Verschlechterung oder eine wesentliche Besserung in bezug auf die Zahl der roten Blutkörperchen wurde während der Röntgenbestrahlung nicht beobachtet. Auch der Hämoglobingehalt blieb dauernd gleich hoch. An die Stelle der anfänglichen Leukopenie traten schließlich regelrechte Leukocytenwerte. Zwischen Lymphocyten und polynukleären neutrophilen weißen Blutkörpern bildete sich ein normaler Ausgleich heraus. — Eine spätere Nachuntersuchung bezüglich des Dauererfolges fand nicht statt.

**Georg Schmidt** (Berlin).

35) **Monturiol.** El ictiol en el tratamiento del keloide cicatrizal.

(Arch. de gyn., obstetr. y pediat. 1907. Juli.)

In 5 Fällen von Narbenkeloid nach Operationen, die jeder anderen Behandlung trotzten, kam M. zum Ziel, als er 10%iges Ichthyolvasogen dreimal täglich je 1 Minute einreiben ließ. Die Heilung des Keloids erfolgte in ca. 3 Monaten.

**Stein** (Wiesbaden).

36) **J. D. Ghiulamilla** (Bukarest). Kasuistische Mitteilungen.

(Zeitschrift für orthopäd. Chirurgie Bd. XVIII. Hft. 1 u. 2.)

1) Angeborener Mangel eines Rückenwirbelkörpers mit nachfolgender Kyphose. Der Fall gewinnt dadurch an Interesse, daß ähnliche Fälle noch nicht beschrieben sind, und dadurch, daß ein Dornfortsatz der Wirbelsäule spitz nach hinten vorsprang, wodurch Verwechslung mit ausgeheilter Tuberkulose hätte eintreten können. Eine Röntgenaufnahme ergab Fehlen eines Wirbelkörpers.

2) Angeborene Coxa vara und tuberkulöse Koxitis. Bei einem 9 Jahre alten Mädchen wurde auf Grund von Röntgenaufnahmen die Diagnose auf angeborene Coxa vara, kombiniert mit Veränderungen infolge tuberkulöser Koxitis, gestellt.

3) Eine besondere angeborene Difformität des Hüftgelenkes. Eine 13jährige Pat. zeigte den Gang wie bei angeborener Hüftverrenkung. Es handelte sich, wie das Röntgenbild ergab, nur um eine flache und weite Gelenkpfanne.

4) Gleichzeitiger Bruch des oberen Endes des 1. Metakarpalknochens und des Os trapezium. Die Verletzung war bei einem 60 Jahre alten Manne so zustande gekommen, daß die Lehne eines Stuhles, auf welchen sich Pat. beim Sturze zu Boden stützen wollte, zwischen Daumen und Zeigefinger eindrang.

**J. Riedinger** (Würzburg).

37) **J. Ruhemann.** Ostitis fibrosa multiplex mit Spontanfraktur der Schädelbasis.

(Med. Klinik 1907. p. 1043.)

Bei einer älteren Frau traten nacheinander reißende Schmerzen in den Beinen, dann Spontanbrüche des einen Schienbeines, der beiden Oberschenkelknochen, des Schädelgrundes in der Nähe der Fissura orbitalis superior, schließlich zunehmende Auftreibung der Handwurzelgelenke, Benommenheit und der Tod ein. Bei der operativen Freilegung des Schienenbeines hatte man in ihm eine vom gesunden Knochen scharf abgegrenzte Knochencyste gefunden, über deren Art die pathologisch-anatomische Untersuchung keine bestimmten Aufschlüsse gab.

**Georg Schmidt** (Berlin).

38) **J. Moog.** Über die therapeutische Verwendung der Stauungshyperämie bei akuter Osteomyelitis.

Inaug.-Diss., Kiel 1906.

M. gibt die Krankengeschichten von 13 Fällen von akuter Osteomyelitis, die nach der Bier'schen Stauungsmethode behandelt sind. Auch in dieser Kasuistik läßt sich eine wesentliche Besserung der Teilerfolge durch die Stauungsbehandlung nicht nachweisen.

**Müller** (Dresden).

39) **A. Machol.** Beiträge zur medikomechanischen Improvisationstechnik und Mitteilung einer einfachen Vorrichtung zur Übertragung vertikaler Pendelschwingung in Horizontalbewegung.

(Zeitschrift für orthopäd. Chirurgie Bd. XVIII. Hft. 3 u. 4.)

Unter mediko-mechanischer Improvisationstechnik versteht Verf. solche Einrichtungen, die uns befähigen, mit einem möglichst kleinen Grundstock speziell gebauter Apparate auszukommen. Praktische Erfahrungen haben ihn gelehrt, daß man mit verhältnismäßig wenig Apparaten allen Indikationen genügen und mit sehr einfachen Mitteln den Anwendungskreis der einzelnen Maschinen erweitern

kann. Mit einfachen Mitteln wandelt er einen Pendelapparat für die obere Extremität um in einen Hüftpendel, sowie in einen Apparat für Rumpf- und Beckenbewegungen. Mit Hilfe einer Gabel, die sich an jeden beliebigen Pendel anschließen läßt, kann man auch rotierende Pendelbewegungen in der Horizontalebene ausführen lassen, so Fußbewegungen (Pronation und Supination), Handbewegungen (Radial- und Ulnarflexion), Drehungsbewegungen der Halswirbelsäule und Bewegungen zur Detorsion der Skoliose. Die Fortdauer der Rotation wird dadurch bedingt, daß die Pendelstange zwischen den Armen der Gabel, welche der Rotation folgt, hin- und hergeleitet, von der Tiefe ihrer Ausbuchtung bis zum freien Ende. Als Skoliosenapparat ist der Apparat verwendbar sowohl für Rotation der Schulter mit gegengeschaltetem Pelottendrucke bei festgestelltem Becken nach der Schulthess'schen Anordnung, als auch für Rotation des Beckens gegen fixierte Pelotten bei festgestellter Schulter. **J. Riedinger** (Würzburg).

40) **P. J. v. Modlinsky** (Moskau). Zur Frage des Gipsgebrauches in der Orthopädie.

(Zeitschrift für orthopäd. Chirurgie Bd. XVIII. Hft. 1 u. 2.)

Verf. empfiehlt ein Gestell zur bequemeren Anlegung von Gipsverbänden am Rumpf und an den Extremitäten bei vertikaler Suspension. Es nimmt wenig Raum ein, ist leicht auseinander zu nehmen und transportfähig. Im Operationssaale kann es über dem Operationstisch angebracht werden. Der Apparat gestattet auch die Verwendung von Pelotten. Zur Erleichterung der Extension für den Pat. dient eine nach verschiedenen Richtungen hin drehbare Spindel, auf welcher Pat. sitzt. **J. Riedinger** (Würzburg).

41) **S. Peltesohn.** Über Spondylitis typhosa.

(Zeitschrift für orthopäd. Chirurgie Bd. XIX. Hft. 1 u. 2.)

Die Beobachtung in der Joachimsthal'schen Anstalt betrifft eine 17 Jahre alte Pat., die nach Typhus in der Rekonvaleszenzperiode an einer schmerzhaften Affektion der Lendenwirbelsäule mit stark ausgeprägter Lordose erkrankte. Der Verlauf war ein gutartiger. **J. Riedinger** (Würzburg).

42) **J. Grønberg** (Wiborg, Finnland). Über das Vorkommen von Haltungsfehlern und Deformitäten bei Schulkindern.

(Zeitschrift für orthopäd. Chirurgie Bd. XVIII. Hft. 1 u. 2.)

Verf. bespricht die Resultate seiner Untersuchungen über die Häufigkeit von Deformitäten in sämtlichen Schulen der finnischen Städte Åbo und Wiborg. Die Schilderung ist eine klare und läßt Gewissenhaftigkeit der Untersuchung erkennen. Interessant ist die vergleichend-statistische Bearbeitung des Materials. Am häufigsten kommen Skoliose und Plattfuß vor. Die Skoliose nimmt an Häufigkeit in der Schule zu. Die Schule ist aber nicht alleinige Ursache. Irgendeine Regel für das Vorkommen des Plattfußes läßt sich nicht aufstellen. Der Anteil des Plattfußes an der Ätiologie der Skoliose ist ziemlich unbedeutend. Von 8350 Schülern war beinahe die Hälfte mit Haltungsfehlern oder Deformitäten behaftet. Skoliose hatten von 6805 Schülern 855. **J. Riedinger** (Würzburg).

43) **K. Gerson.** Zur Behandlung des runden Rückens und der hohen Schulter.

(Zeitschrift für orthopäd. Chirurgie Bd. XIX. Hft. 1 u. 2.)

Um einen andauernden Druck auf das Schulterblatt bei hoher Schulter auszuüben, läßt Verf. unter der Kleidung eine breite Pelotte tragen, die durch Umschnürung der Schultergelenke tornisterartig auf dem Rücken befestigt wird. Durch straffes Anziehen der Riemen soll Zurückhaltung der Schultern und des Kopfes, Vorwölbung des Brustkastens und Redression der hohen Schulter oder des runden Rückens erreicht werden. Damit die Pelotte nicht in die Höhe rutscht,

wird sie durch ein Band nach unten an der Kleidung befestigt. Die Redression kann verstärkt werden durch zwei aufeinander liegende Pelotten, die durch Schrauben voneinander zu entfernen sind. **J. Riedinger** (Würzburg).

## 44) J. F. Gottstein. Über angeborene Skoliose.

(Zeitschrift für orthopäd. Chirurgie Bd. XVIII. Hft. 3 u. 4.)

Verf. konnte die Deformität bei einem Knaben vom 14. Lebenstag ab beobachten. Auf Grund röntgenologischer Untersuchung konnte das Vorhandensein von 13 Brustwirbeln und einem eingeschobenen Wirbelstück unterhalb des 1. Lendenwirbels beobachtet werden. Rechts fanden sich 10, links 13 Rippen. Angeborene Skoliosen hält Verf. für weit häufiger als man bisher angenommen hat. Eine besondere Rolle spielen angeborene Halsrippen, mehr aber noch Wirbelmißbildungen. Es kommen Fälle von Halsrippen ohne Skoliose vor. Außer den germinal entstandenen Skoliosen (durch fehlerhafte Keimanlage) gibt es postgerminal erworbene angeborene Skoliosen (durch krankhafte Störungen der normal angelegten Wirbelsäule). **J. Riedinger** (Würzburg).

## 45) T. Wohrizek. Schulen für Skoliotische.

(Zeitschrift für orthopäd. Chirurgie Bd. XVIII. Hft. 3 u. 4.)

Für die Schule im allgemeinen soll nur dann der Grundsatz gelten, daß sie sich auf die Prophylaxe zu beschränken habe, wenn die schwer skoliotischen Kinder eine Sonderschule bilden, deren Verwirklichung nur ein technisches Problem ist. Das Kind soll in der Sonderschule in einem praktischen Redressionsstuhle sitzen. Verf. hat sich bemüht, einen solchen durch Modifikation seines Apparates »Korrektor« zu konstruieren. Er tritt warm dafür ein, sich der verkrüppelten Kinder der niederen Volksklassen mehr anzunehmen. **J. Riedinger** (Würzburg).

## 46) O. Kalb. Ein Fall von hoher Plexuszerreißung.

(Deutsche Zeitschrift für Chirurgie Bd. LXXXVIII. p. 572.)

Der in Graser's Klinik zu Erlangen beobachtete Fall betrifft einen 43jährigen Flaschnermeister, der von einem gegen 12 m hohen Neubau kopfüber herabstürzte. Es war gesehen, daß er in halber Höhe mit der rechten Schulter heftig auf eine Gerüststange schlug, wodurch die Schnelligkeit des Falles bedeutend gemindert wurde. Am Boden stürzte er dann mit dem Kopf und Rücken auf Bruchholz. Es folgten alsbald heftigste Schmerzen des rechten Armes, der motorisch und sensibel fast völlig gelähmt war und blieb; dagegen waren keinerlei Knochenverletzungen zustande gekommen. Gegen Ende der 2. Woche ging Pat. der Klinik zu. Hier ergab sich, daß an der Schulter Trapezius, Rhomboidei und Levator scapulae unversehrt waren, sowie am Unterarm und an der Hand sämtliche vom Ulnaris versorgte Muskeln, dazu aus dem Radialisgebiete die langen Daumenstrecker, aus dem Medianusgebiete die Muskeln des Daumenballens und der Pronator teres. Sonst war die ganze Armmuskulatur gelähmt. Sensibilität nur an der Innenseite des Armes frei. Okulo-pupillare Störungen waren nicht zugegen. Da bei der Einseitigkeit der Lähmungen eine medulläre Verletzung unwahrscheinlich war, wurde eine partielle Plexuszerreißung diagnostiziert und ein operativer Eingriff zwecks Nervennaht gemacht. Mittels Schnitt am Hinterrande des Sternocleido wurde der Plexus angegangen und in der Tat eine Zerreißung von dessen 5.—8. Cervicalwurzel gefunden. Die Wurzel vom 1. Dorsalnerven war dagegen unversehrt, was gut mit dem Fehlen der okulo-pupillären Störungen sowie der Erhaltung der Sensibilität am inneren Armrande stimmte. Auch der N. phrenicus war (wenigstens makroskopisch) unverletzt. Die Plexusstämme sind fingerbreit neben der Wirbelsäule abgerissen, und klaffen ihre Stümpfe wenige Millimeter auseinander. Leichte Blutinfiltration der Gewebe, kein größerer Bluterguß. Anfrischung der Stümpfe, Mobilisation derselben auf der lateralen Seite, Catgutnähte, Hautnaht, schließlich Gipsverband mit seitlich geneigter Kopfhaltung und Elevation der Schulter. Es trat ungestörte Primaheilung, doch betreffs der Nerven-

lähmungen keinerlei Erfolg ein. Auch zeigte eine nachträgliche Durchleuchtung der Brust Lähmung der rechten Zwerchfellhälfte; also war auch der N. phrenicus gelähmt. — Wie K. ausführt, sind Plexuszerreißungen ohne gleichzeitige Knochenbrüche recht selten. Er fand in der Literatur vier als solche beschriebene Beobachtungen vor, die er referiert, von denen er aber nur zwei als sicher anerkennt. Der Vorgang der Plexuszerreißung wird mechanisch näher erläutert; er setzt ganz bestimmte Körperhaltungen und Gewalteinwirkungen voraus, die nur selten vorliegen, woraus sich auch die Seltenheit der Verletzung erklärt. Differentialdiagnostisch kommt bei der Plexuszerreißung die traumatische Hämatomyelie in Frage. Hierauf wird näher eingegangen und zur Belegung der Erörterung auch ein einschlägiger, in der Erlanger Klinik beobachteter Fall von Hämatomyelie des Halsmarkes beschrieben. Auch in ihm bestand eine partielle Armlähmung, doch war dieselbe zunächst vollständig, schränkte sich dann aber allmählich ein; auch war anfänglich der andere Arm ebenfalls in geringem Grade mit betroffen.

Zum Schluß Literaturverzeichnis von 27 Arbeiten.

**Meinhard Schmidt** (Cuxhaven).

47) **Syme.** Bullet wound of axilla &c.

(Intercolonial med. journ. of Australasia 1907. Juli 20.)

Revolverschußverletzung der großen Axillargefäße. Einschuß unterhalb des äußeren Drittels des Schlüsselbeins, starke Blutung aus der Wunde nach Sondierung, zunehmendes Hämatom der Supraclaviculargegend. Nach Erweiterung der Wunde fand sich die Arteria axillaris völlig durchtrennt und wurde unterbunden, die Axillarvene war seitlich eröffnet und wurde ebenfalls unterbunden. Dann Inzision des Hämatoms in der Suprascapulargegend, Entfernung des Geschosses und einiger Knochensplitter des Schulterblattes. Keine erheblichen Zirkulationsstörungen im weiteren Verlaufe, jedoch wurde 3 Wochen später eine völlige Lähmung der hinteren Stränge des Plexus brachialis, besonders im Bereiche des N. radialis und circumflexus humeri festgestellt. 4 Wochen nach dem Unfalle wurde die Verletzungsstelle wieder freigelegt, der anscheinend unverletzte Hinterstrang des Plexus brachialis aus dem ihn umgebenden Narbengewebe ausgelöst und mit Cargilemembran umhüllt. 12 Tage später Funktion der gelähmten Muskeln fast völlig normal.

Bemerkenswert ist das späte Einsetzen der Lähmung; vermutlich war der Plexus brachialis vom Geschoß gestreift und es kam zu Neuritis, oder das schrumpfende Narbengewebe war Schuld an der Lähmung. **Mohr** (Bielefeld).

48) **P. Ewald.** Über angeborene Kontrakturen der oberen Extremitäten bei Erwachsenen.

(Zeitschrift für orthopädische Chirurgie Bd. XVIII. Hft. 3 u. 4.)

Eine 22 Jahre alte Pat. zeigte angeborene Kontrakturen an allen Gelenken der oberen Extremitäten. Sie konnte trotzdem sehr gut schreiben und als Fabrikarbeiterin feinere Arbeiten verrichten. Das Nähere ist aus Beschreibung und Röntgenbildern zu ersehen. Der Fall eignete sich trotz der starken Verkrüppelung der Arme nicht zu einem therapeutischen Eingriff, weil eine bessere Funktionsfähigkeit, als sie die Natur schon geschaffen, nicht hätte erzielt werden können.

**J. Riedinger** (Würzburg).

49) **Debrie.** Fracture en V de l'olécrane; suture osseuse, guérison.

(Arch. de méd. et de pharm. militaires 1907. Juli.)

Ein Offizier hielt beim Reiten, um sich gegen einen Ast zu schützen, den gebeugten Arm vor das Gesicht. Die Folge war ein Bruch des Olecranons, und zwar, wie sich zeigte, Querbruch eines ziemlich großen V-förmigen Stückes aus dem Olecranon. Da sich das Bruckstück durch keinen Verband in richtiger Lage halten ließ, wurde es mit Silberdraht an seiner alten Stelle befestigt. Es erfolgte Heilung mit gutem funktionellen Resultat. Derartige V-Brüche des Olecranon sind sehr selten. **Herhold** (Brandenburg).

50) **Gazin.** Fracture compliquée de l'extremité inférieure du radius droit a foyer large ouvert. Luxation du cubitus; arrachement d'un fragment radial.

(Arch. de méd. et de pharm. militaires 1907. August.)

Durch Sturz aus dem Fenster hatte sich ein Soldat eine Verletzung des Handgelenks zugezogen; an der unteren Fläche des Handgelenks sah man eine 35 mm lange, transvasale Wunde und eine zweite 15 mm lange; in letztere ragte der Griffelfortsatz der Elle hinein. Die andere Wunde war durch eine Durchstechung des oberen Radiusbruchstückes (Diaphyse) hervorgerufen. Hand und Unterarm wurden phlegmonös, so daß große Inzisionen nötig wurden. Ein kleiner vom Radius stammender Knochensplitter stieß sich ab, schließlich trat Heilung mit beschränkter Bewegungsfähigkeit des Handgelenks und der Metacarpophalangealgelenke ein. Letztere führt Verf. auf eine Quetschung der die Hohlhand versorgenden Nervenäste zurück.

Nach G. hat es sich in dem vorliegenden Falle um eine Knickungsfraktur in der Epiphysenlinie gehandelt, wobei der Radius zwischen das Gewicht des fallenden Körpers und der gegen den Boden gestemmten Handwurzel gepreßt zu denken ist. Sekundär erfolgt die Verrenkung der Elle nach unten mit Durchbohrung des Proc. styloideus durch die Haut. Ebenso erfolgte sekundär die Zerreißung der Bänder. **Herhold** (Brandenburg).

51) **Hilgenreiner.** Spaltarm mit Klumphand bei einem Hunde.

(Fortschritte auf dem Gebiete der Röntgenstrahlen Bd. XI. Hft. 3.)

Es handelt sich um eine, zwischen Mittel- und Zeigefinger beginnende Spaltbildung der linken vorderen Extremität, welche sich im Bereiche der Haut bis ins untere Drittel des Vorderarmes, im Bereichteile der Muskulatur und Knochen bis zum Ellbogen erstreckt, am unteren Humerusende noch angedeutet erscheint und auch das arterielle System betrifft, indem die Teilungsstelle der Armarterie in ihre beiden Hauptäste proximalwärts verschoben erscheint.

Diese Mißbildung von Spaltarm (nicht nur Spalthand) wurde beim Tiere erst einmal, beim Menschen überhaupt noch nicht beobachtet.

**Gaugele** (Zwickau).

52) **A. Dreifuss.** Ein kasuistischer Beitrag zu den durch mechanische Einwirkung entstandenen angeborenen Mißbildungen.

(Zeitschrift für orthopädische Chirurgie Bd. XVIII. Hft. 1 u. 2.)

Ein 1 Jahr alter Knabe zeigte angeborenen Schiefstand beider Zeigefinger: Index valgus. Das gleiche Leiden fand sich bei einem 4 Wochen alten Mädchen. In diesem Falle waren an der rechten Hand die Finger auch kontrahiert, und der kleine Finger zeigte Varusstellung. **J. Riedinger** (Würzburg).

53) **Cranwell.** Tratamiento de los Aneurismas de la iliaca externa.

(Revista de la méd. Argentina Vol. XIV. Nr. 81.)

In der ausführlichen Arbeit wird die ganze Symptomatologie und Pathologie der Aneurysmen der Iliaca externa auf Grund der in der Literatur bekannten Fälle besprochen und ein neuer Fall hinzugefügt. 48jähriger Arbeiter mit Beschwerden in der rechten Leistengegend seit ca. 30 Jahren. Seit 15 Jahren war eine sehr langsam wachsende Geschwulst bemerkt worden, die seit einem vor 3 Jahren erlittenen Stoß schnell wuchs und zur Zeit der Aufnahme des Kranken, der sich in schlechtem Allgemeinzustande befand, die Größe eines Kindskopfes erreicht hatte. Die Diagnose war leicht zu stellen. Bei der Laparotomie zeigte sich, daß das sehr große Aneurysma aus drei Säcken bestand und von der Iliaca communis bis zur Femoralis reichte. Die Iliaca communis wurde an ihrer Ursprungsstelle unterbunden. Nach 2 Tagen stellte sich Gangrän des Unterschenkels ein, der amputiert werden mußte. Der Kranke erholte sich nicht und starb 1 Monat später.

— Es wird im Anschluß an den Fall die Frage der Zweckmäßigkeit der Unterbindung der Iliaca communis besprochen und geraten, sie nur im äußersten Notfalle vorzunehmen und im übrigen stets die bessere Resultate gebende Exstirpation des Sackes auszuführen. **Stein** (Wiesbaden).

54) **Frangenheim.** Die Spontanlösung der Y-förmigen Knorpelfuge.
(v. Langenbeck's Archiv Bd. LXXXIII. Hft. 1.)

F. veröffentlicht zwei Fälle von Spontanlösung der Y-förmigen Knorpelfuge aus der Lexer'schen Klinik. Es handelte sich beidemal um Kinder, bei welchen infolge dieser Spontanlösung eine Hüftverrenkung eingetreten war. Ursache der Knorpelfugenlösung war in dem einen Falle Osteomyelitis, im anderen Tuberkulose des Hüftgelenkes. **E. Siegel** (Frankfurt a. M.).

55) **G. Preiser.** Ein Fall von doppelseitiger »schnappender Hüfte«, kombiniert mit willkürlicher Subluxation beider Schenkelköpfe.
(Zeitschrift für orthopädische Chirurgie Bd. XVIII. Hft. 1 u. 2.)

Braun (Göttingen) stellte im Jahre 1906 26 Fälle willkürlicher Hüftverrenkung zusammen; Verf. fügt drei weitere hinzu. Der erste Fall stammt aus der Beobachtung von Deutschländer und betrifft einen 15 Jahre alten Pat. Ein Fall eigener Beobachtung stellt eine angeborene doppelseitige unvollständige Verrenkung bei einem 44 Jahre alten Pat. dar. An beiden Hüften lag eine Kombination vor mit Überspringen der lateralen Portion des Glutaeus maximus über die hintere Längskante des Trochanter major oder mit der sog. schnappenden Hüfte (Hanche à ressort). Die Röntgenbilder beweisen die Richtigkeit der Diagnose. Die Mutter des Pat. soll die gleichen Erscheinungen an den Hüften dargeboten haben.
**J. Riedinger** (Würzburg).

56) **T. v. Dembowski** (Wilna). Ein neuer Apparat zur Behandlung der Koxitis.
(Zeitschrift für orthopädische Chirurgie Bd. XVIII. Hft. 3 u. 4.)

Der Apparat besteht aus einer Krücke, deren oberes Ende bis zur Achselhöhle und deren unteres bis über die Fußsohle hinaus reicht. Am unteren Ende ist eine Querleiste angebracht, an die das kranke Bein mit Hilfe einer Schraube angezogen wird. Die Kontraextension wird ausgeübt durch eine Schlinge, die vom Damm aus die gesunde Hüfte umfaßt und an einem eisernen Reifen angebracht ist, der von der kranken Seite um die gesunde Hüfte herumgeht und mit der Krücke fest verbunden ist. Der Apparat wirkt extendierend und abduzierend, während ein Hessing'scher Apparat nur entlastet und die jeweilige Stellung fixiert.
**J. Riedinger** (Würzburg).

57) **Bally.** Coxa vara tuberculosa.
(v. Langenbeck's Archiv Bd. LXXXIII. Hft. 2.)

Veröffentlichung eines Falles von Coxa vara infolge von tuberkulöser Osteomyelitis bei einem 3jährigen Kinde. **E. Siegel** (Frankfurt a. M.).

58) **R. Galeazzi** (Mailand). Über die operative Behandlung der Coxa vara.
(Zeitschrift für orthopädische Chirurgie Bd. XVIII. Hft. 3 u. 4.)

Verf. verwirft die Osteotomia subtrochanterica und wendet sich besonders gegen die abfällige Beurteilung des Codivilla'schen Verfahrens eines direkten Eingriffes am Schenkelhalse durch Helbing. Das Urteil G.'s gründet sich auf Erfahrungen, die er mit beiden Operationen gemacht hat. Die Osteotomie des Schenkelhalses nach Codivilla ist der Osteotomia subtrochanterica aus Gründen, die Verf. kritisch näher auseinandersetzt, weit überlegen und ergibt unverhältnismäßig bessere Resultate. Die Methode wurde in acht Fällen angewandt; in vier Fällen sind die Röntgenbilder, die von der Leistungsfähigkeit der Methode Zeugnis ablegen sollen, veröffentlicht. Auf diese acht Fälle kommen fünf anatomische

und funktionelle Heilungen. In einem Falle trat Besserung ein, und in zwei Fällen, von denen in einem Falle noch Rachitis bestand, ließ der Erfolg etwas zu wünschen übrig. **J. Riedinger** (Würzburg).

59) **B. Spišić.** Ein weiterer Beitrag zur Kenntnis des kongenitalen Femurdefektes.

(Zeitschrift für orthopäd. Chirurgie Bd. XVIII. Hft. 1 u. 2.)

Verf. berichtet über einen in der Kinderklinik in Graz beobachteten, von Spitzy operierten Fall von mangelhafter Entwicklung des linken Femur bei einem 14 Monate alten, sonst wohlgebildeten und gesunden Mädchen. Die Operation bestand in einer Keilosteotomie am Knickungswinkel oberhalb der Epiphysen des Kniegelenkes, die direkt ineinander übergehen, behufs Geraderichtung des Beines. Später wurde dem Kind ein Schienenapparat mit hoher Sohle angelegt.

Die Deformität wird als Entwicklungshemmung infolge mechanischer Einwirkung des Amnion in früher embryonaler Periode aufgefaßt. Sie betrifft hauptsächlich den distalen Abschnitt des Femur, wodurch sich der Fall von anderen unterscheidet. **J. Riedinger** (Würzburg).

60) **Botte.** Dechirure de la bourse séreuse prérotulienne.

(Arch. de méd. et de pharm. militaires 1907. August.)

Verf. beschreibt vier Fälle, in welchen durch Sturz die Bursa praepatellaris in der Mitte durchgerissen war. Man fühlt in solchen Fällen eine Furche an der vorderen Fläche der Kniescheibe, dahinter diese selbst intakt. Es kann, da die Tastung dieser Furche sehr schmerzhaft ist, leicht ein Kniescheibenbruch vorgetäuscht werden. In einem der vier Fälle wurde deswegen auch eine Röntgenphotographie aufgenommen. Das Leiden an und für sich ist harmlos und heilt ohne oder mit Operation (Naht); anfänglich ist der Riß beim Fühlen recht schmerzhaft. B. glaubt, daß es sich immer um verdickte Bursen handle, wie in den vorliegenden vier Fällen. (S. dazu Kolaczek, dieses Blatt 1902 p. 139.)

**Herhold** (Brandenburg).

61) **A. Martina.** Über die Dauererfolge der operativen Behandlung der Meniscusluxationen im Kniegelenke.

(Deutsche Zeitschrift für Chirurgie Bd. LXXXVIII. p. 369.)

M. berichtet über zwei einschlägige von Payr operierte Fälle. Beide Male handelte es sich um junge, sehr kräftige Männer, die seit 1 oder 2 Jahren an Einklemmungen eines abgerissenen Meniscus litten. Die Anamnese ergab mit ziemlicher Sicherheit, daß die Meniscusabreißung dadurch erfolgte, daß das Bein aus extremer Beugung in extreme Streckung vorschnellte, wobei der zwischen den Gelenkkörpern festgeklemmte vordere Bandscheibenanteil zerquetscht wurde. Von Interesse ist, daß in dem einen Falle der luxierte Meniscus deutlich auf dem Röntgenbilde sichtbar war. Beiden Kranken wurde der Meniscus, soweit er abnorm beweglich war, entfernt (bei dem einen Falle wurden daneben noch zwei kleine Gelenkmäuse entfernt), wonach Beseitigung der früheren Beschwerden eintrat. Indes behielten doch beide Kranke eine leichte Schwäche ihres Knies zurück, das nicht die frühere voll zuverlässige Funktion wiedergewann. Der eine Mann mußte sich beim Bergabsteigen mit dem geschädigten Beine sehr in Acht nehmen, der andere, ein passionierter Turner und Sportsmann, findet ebenfalls manche Leistungen seines Beines beeinträchtigt. M. führt, eine Reihe Autoren, die ähnliches konstatierten, anziehend, aus, daß dieses Verhalten bei Meniscusexzisionen die Regel ist. Damit die Operation an sich das Gelenk möglichst wenig schädigt, ist der Schnitt nicht quer, sondern longitudinal anzulegen, auch nicht zu weit nach oben zu führen, damit die Streckmuskulatur geschont wird. Die Beinfixierung nach der Operation soll kurz bemessen werden, nicht über 10—12 Tage, und in der Nachbehandlung muß für tunlichste Kräftigung der Streckmuskulatur gesorgt werden, damit durch letztere das Gelenk straff zusammengehalten werden kann.

**Meinhard Schmidt** (Cuxhaven).

62) **R. Zuelzer.** Ein einfacher X-Beinkorrektionsapparat für Kinder.

(Zeitschrift für orthopädische Chirurgie Bd. XIX. Hft. 1 u. 2.)

Die Beinchen werden auf ein Brett so gelagert, daß sich zwischen den Knien ein gepolsterter Klotz befindet und die Knie nach oben nicht ausweichen können. Die Unterschenkel werden mittels einer starken Gummibinde möglichst einander genähert. Der Apparat ist hauptsächlich für die Behandlung in der Familie bestimmt.

**J. Riedinger** (Würzburg).

63) **Evler.** Ein im Kniegelenk beweglicher Genu valgum-Apparat aus Chromlederstreifen und Schienen mit federnder Extension an der Außenseite.

(Zeitschrift für orthopädische Chirurgie Bd. XIX. Hft. 1 u. 2.)

Mit Hilfe von Chromlederstreifen wird eine Schienenvorrichtung nach dem Prinzipe der Extension mit selbstfedernden Hohlschienen nach Herrmann direkt dem Körper angelegt. Der Apparat ist bequem und wirkt stützend und allmählich redressierend bei ambulatorischer Behandlung.

**J. Riedinger** (Würzburg).

64) **J. G. Chrysospathes** (Athen). Die Variationen einiger Skelettteile und die von ihnen ausgehenden Beschwerden.

(Zeitschrift für orthopädische Chirurgie Bd. XVIII. Hft. 3 u. 4.)

Die von Ebbinghaus (Zentralblatt für Chirurgie 1906 Nr. 15) zuerst beschrieben schmerzhaften, spornartigen Knochenauswüchse der unteren hinteren Fläche des Fersenbeins beobachtete Verf. bei einem 20 Jahre alten Mann. Er hält sie für Abnormitäten, verursacht durch Bänder- und Muskelzug. Sie können zu Schmerzen Veranlassung geben durch Trauma und Infektion (Gonorrhöe, Rheumatismus usw.).

**J. Riedinger** (Würzburg).

65) **M. Motta** (Turin). Spätere Resultate der Calcaneusplastik in einigen Formen des angeborenen Klumpfußes bei Kindern.

(Zeitschrift für orthopädische Chirurgie Bd. XVIII. Hft. 1 u. 2.)

Bei schweren Klumpfüßen mit mangelhaft entwickeltem Fersenbein, das auch durch Achillotenotomie nicht tiefer zu bringen ist, empfiehlt Verf. die Freilegung des Knochens durch einen Schnitt am Innenrande der Achillessehne, Durchtrennung der Achillessehne, Spaltung des pyramidenförmig geformten Processus posterior calcanei mit einem geraden Resektionsmesser von vorn oben nach hinten unten bis zum Ansatze der Achillessehne — Drehung des abgetrennten Knochenstückes um seine untere Befestigung am Periost nach rückwärts und unten, bis der obere Rand zum hinteren geworden ist, und Umschlagen des Stumpfes der Achillessehne und Vernähung nach oben. Im Jahre 1902 machte Verf. die Operation bei einem 2jährigen Kind am rechten Fuß, 4 Monate später auch am linken. Die Nachuntersuchung der Füße im Jahre 1906 ergibt auch an den Röntgenbildern kein Abweichen von normalem Aussehen. Auch die Achillessehne ist gespannt, trotzdem die Distanz bei der ersten Operation 4 cm betrug.

**J. Riedinger** (Würzburg).

66) **E. Kopits** (Budapest). Ein neues Instrument zur Anlegung des Gipsverbandes beim Klumpfuß.

(Zeitschrift für orthopädische Chirurgie Bd. XVIII. Hft. 1 u. 2.)

Verf. fixiert den redressierten Klumpfuß bei Anlegung des Gipsverbandes gegen eine feste, glatte Platte, auf die der Fuß gestellt und oben her durch einen Assistenten kräftig angedrückt wird. Die Platte ist nach dem Vorbilde der Joachimsthal'schen Beckenstütze am Operationstisch angebracht und kann leicht sowohl aus dem Tisch als aus dem Verband entfernt werden. Das Instrument stellt eine Verbesserung der Sprengel-Nobe'schen Vorrichtungen dar. Einige instruktive Abbildungen sind dem Text beigegeben.

**J. Riedinger** (Würzburg).

67) **S. Kofmann** (Odessa). Eine einfache Methode der Pes varus paralyticus-Operation.

(Zeitschrift für orthopädische Chirurgie Bd. XVIII. Hft. 1 u. 2.)

Nach mehr oder minder guten Erfahrungen mit anderen Methoden entschloß sich Verf. zur Transplantation des lateralen, pronierend wirkenden Abschnittes der Achillessehne auf den Extensor digit. communis. Das freie Sehnenende wird nach der Teilung gespalten, das eine Ende wird unter die Extensoren geleitet und dann mit dem darüber gelegten anderen Ende behufs Schlingenbildung vereinigt. Der Tibialis anticus bleibt als Antagonist erhalten. Verf. hat sechs Fälle mit sehr gutem Erfolg operiert. **J. Riedinger** (Würzburg).

68) **Blecher.** Ein Fall von Luxation aller drei Keilbeine.

(Deutsche Zeitschrift für Chirurgie Bd. LXXXVIII. p. 332.)

Ein 26jähriger Unteroffizier stürzte mit seinem durchgehenden Pferde; der rechte Fuß blieb im Steigbügel, das Pferd fiel auf den Fuß. An dem stark geschwollenen und blutunterlaufenen Fuß, der in leichter Spitzfußstellung steht, ist zwischen der Basis des I. Metatarsus und dem Kahnbein eine Lücke fühlbar; dorsalwärts davon fühlt man einen Knochenwiderstand, der als verrenktes erstes Keilbein gedeutet wird. Röntgen zeigt indes, daß sämtliche drei Keilbeine verrenkt sind. Durch Längsschnitt werden die Knochen bloßgelegt und, da sie aus ihren Verbindungen fast völlig gelöst sind, entfernt. Unkomplizierte Heilung, zuletzt im Gipsverbande, Nachkur in Wiesbaden. Es resultierte komplette Plattfüßigkeit, und mußte der Mann, dem auch Plattfußeinlagen nichts halfen, invalidisiert werden.

Kurze Bezugnahme auf sonstige Erfahrungen bei dergleichen Verrenkungen mit Benutzung der einschlägigen Literatur. **Meinhard Schmidt** (Cuxhaven).

69) **J. Ulrich.** Et tilfælde af Luxatio metatarso-phalangea i 3die og 4de Taa.

(Hospitalstidende 1906. Nr. 37.)

Kasuistische Mitteilung eines seltenen Falles von Verrenkung zwischen Ossa metatarsi digitor. III und IV. Ein 37jähriger Sportsmann schlug eine Saltomortale rückwärts ins Wasser hinaus von einer Badebrücke, die beim Unfall nur $2^1/_2$ Ellen Wasser unter sich hatte; er stieß mit den Zehen gegen den Grund und fühlte augenblicklich starke Schmerzen, die jedoch bald nachließen. Plantarflexion behindert, typische Stellung der Zehen. Reposition in der Narkose. Röntgenogramme und Zeichnungen sind der Arbeit beigegeben.

**Hansson** (Cimbrishamn).

70) **Philipp.** Tragbahre für in Bergwerken Schwerverletzte.

(Prager med. Wochenschrift 1906. Nr. 39.)

Die Tragbahre wird schräg unter einem Winkel von 45—60° auf die Förderschale gestellt, von der sie infolge sägeartiger Zacken am Fußende der Längsstangen nicht abgleiten kann. Der Verletzte findet durch ein Paar Achsel-, eine Becken- und eine geteilte Fußstütze festen Halt. Diese Lagerung bewirkt gleichzeitig eine selbsttätige Extension etwa gebrochener Glieder. Die Achsel- und Beckenstützen sind für verschiedene Körpergrößen und -breiten verstellbar, beide Teile der Fußstütze umlegbar. Müssen mehrere der Stützen in Rücksicht auf die Verletzungen ausgeschaltet werden, so dienen verschiebliche Gurte zur Befestigung des Kranken. Zum Weitertransport wird die Trage mit dem Verletzten in einen Rettungswagen gebracht; eine Umlagerung ist nicht erforderlich.

**Gutzeit** (Neidenburg).

---

Originalmitteilungen, Monographien und Sonderdrucke wolle man an *Prof. E. Richter* in Breslau (Kaiser Wilhelmstraße 115), oder an die Verlagshandlung *Breitkopf & Härtel*, einsenden.

Für die Redaktion verantwortlich: Geh.-Rat Prof. Dr. E. Richter in Breslau.
Druck und Verlag von Breitkopf & Härtel in Leipzig, Nürnbergerstraße 36/38.

# Zentralblatt
für
# CHIRURGIE

herausgegeben
von

K. Garrè, in Bonn, F. König, in Berlin, E. Richter, in Breslau.

Vierunddreißigster Jahrgang.

Wöchentlich eine Nummer. Preis des Jahrganges 20 Mark, bei halbjähriger Vorauszahlung. Zu beziehen durch alle Buchhandlungen und Postanstalten.

Nr. 43. Sonnabend, den 26. Oktober. 1907.



**Inhalt:** **Th. Rovsing**, Indirektes Hervorrufen des typischen Schmerzes an McBurney's Punkt. (Originalmitteilung.)

1) **v. Frisch** und **Zuckerkandl**, Handbuch der Urologie. — 2) **Casper, v. Frisch, Lohnstein, Oberländer, Posner, Zuckerkandl**, Zeitschrift für Urologie. — 3) **Kollmann u. Jacoby**, Jahresbericht über Erkrankungen des Urogenitalapparates. — 4) **Tobiašek**, Phimosenoperation. — 5) **Berg**, Ectopia vesicae. — 6) **Jaboulay**, Blasensteine. — 7) **Fischer**, Geschwülste der Harnblase. — 8) **v. Haberer**, Nierenreduktion. — 9) **Albarran**, Hydronephrose. — 10) **Marcozzi**, Hodentuberkulose.

11) Naturforscherversammlung: a. **Hoesnicke**, Experimentell erzeugte Mißbildungen. — b. **Goldmann**, Verhältnis bösartiger Neubildungen zum Gefäßsystem. — c. **Kolling**, Serologische Untersuchungen bei Krebs. — d. **Kraemer**, Angeborene Tuberkulose. — e. **Reiner**, Fettembolie. — f. **v. Mangoldt**, Rippenknorpelimplantation. — g. **Becker**, Echinokokken in Mecklenburg. — h. **Klapp** und **Dönitz**, Chirosoter. — i. **Anschütz**, Tetanus. — k. **Radmann**, Chirurgische Behandlung der epidemischen Genickstarre. — l. **Kuhn**, Catgut.

12) **Adrian u. Hamm**, Pneumaturie. — 13) **Davis**, Harnblasengeschwülste. — 14) **Mysch**, Harnleitertransplantation. — 15) **Krämer**, Pyelitis. — 16) **v. Küster**, Retentio testis.

Zur Darmnaht.


## Indirektes Hervorrufen des typischen Schmerzes an McBurney's Punkt.

### Ein Beitrag zur Diagnostik der Appendicitis und Typhlitis.


Von

Prof. Dr. **Thorkild Rovsing**,

Direktor der chirurg. Universitätsklinik in Kopenhagen.


Im Herbstsemester 1904 bekam ich eines Tages in meine Abteilung zwei Pat., die beide plötzlich unter recht gleichartigen Symptomen erkrankt waren: Fieber und Schmerzen in der rechten Fossa iliaca, wo man eine diffuse sehr schmerzvolle Ausfüllung fühlen konnte, deren genaue Begrenzung und Ausgangspunkt wegen défense musculaire sehr schwierig festzustellen war. Ich nahm beide Fälle für Appendicitis an; da sie aber beide so außerordentlich empfindlich

gegen Palpation in der Region waren, daß es teils unmöglich war, genau am McBurney'schen Punkte zu untersuchen, teils riskant erschien, den Fingerdruck zu forcieren, wobei vielleicht frische abgrenzende Peritonealverklebungen gesprengt werden konnten, kam mir der Gedanke, ob ich nicht den typischen Schmerz durch Druck in der linken Fossa iliaca auf Colon descendens hervorrufen könnte, indem ich mit der rechten Hand die Finger der flach angelegten linken Hand gegen das Kolon hineindrückte und in dieser Weise, dieselbe komprimierend, die Hand aufwärts gegen die linke Flexur gleiten ließ. Mein Gedanke war, bei diesem so erhöhten Druck und bei der Spannung der Darmgase des zentralen Teiles des Kolon den Schmerz an McBurney's Punkt hervorzurufen, indem ich von den Erfahrungen an Strikturen im Rektum und besonders im S romanum ausging, wonach der Grund des Coecum und die hier abgehende Appendix besonders stark von dem erhöhten Drucke beeinflußt werden, einfach weil er hier zuerst einem effektiven Widerstande begegnet; denn die Valvula Bauhini verhindert die Passage des Darminhaltes in den Dünndarm hinüber, und in der Wand des Coecum gibt es nur die feine Öffnung zur Appendix hinaus, durch welche die Darmluft gepreßt werden kann. Es schien mir wahrscheinlich, daß im Falle von Appendicitis oder Entzündung des Coecum eine Erhöhung der Darmspannung durch Kompression des Darmes Schmerzen gerade an der entzündlichen Stelle hervorrufen müßte. Ich hatte aber nicht erwartet, daß es sich dabei um ein so feines, sicheres und wertvolles diagnostisches Hilfsmittel handeln könnte, wie es sich später bei Anwendung in mehr als 100 Fällen ergeben hat.

In jenen beiden Fällen, wo ich das Verfahren zum erstenmal versuchte, ergab es diametral entgegengesetzte Erfolge; bei dem einen Pat. rief der Druck auf Colon descendens, ja selbst bei energischer Massage in antiperistaltischer Richtung nicht den geringsten Schmerz in der rechten Seite hervor, bei dem anderen Pat. dagegen löste einfache Kompression inmitten des Colon descendens blitzschnell einen heftigen schneidenden Schmerz an McBurney's Punkt aus.

Ich war wegen der Ähnlichkeit des Krankheitsbildes bei den beiden Pat., das im ganzen für Appendicitis typisch schien, nicht im Zweifel, daß es sich in den beiden Fällen um diese Krankheit handle, und machte deshalb bei beiden die Laparotomie mit Schnitt längs der Außenseite des rechten Musculus rectus. Es ergab sich bei dem Pat., bei welchem der Druck auf Colon descendens den heftigen Schmerz in der rechten Fossa iliaca hervorgerufen hatte, eine Peritonitis appendicularis; der andere aber, bei dem der direkte Druck größere Schmerzen als bei dem ersten hervorgerufen hatte, der aber gar nicht auf den indirekten Druck reagierte, hatte zu meiner Überraschung einen vollständig gesunden Wurmfortsatz und Darm, dagegen sah ich das Kolon von einem retroperitonealen Exsudat emporgehoben. Ich schloß die Laparotomiewunde schnell zu, deckte sie hermetisch mit Kollodium und Watte und öffnete dann durch eine

Lumbalinzision eine perirenale Phlegmone, deren Ursprung mir rätselhaft erschien, da der Harn nichts Abnormes darbot.

Hierdurch fiel es mir erst auf, wie bedeutungsvoll das Untersuchungsverfahren war, das ich hier versucht, auf welches ich mich aber zu verlassen nicht gewagt hatte; ich habe aber in den nachfolgenden 2 Jahren in allen geeigneten Fällen das Verfahren versucht und es so wertvoll gefunden, daß ich es für meine Pflicht gehalten habe, es zu veröffentlichen und meine Kollegen eindringlich aufzufordern, dasselbe zu versuchen.

Die Bedeutung des Verfahrens ist von doppelter Art:

1) In differential-diagnostischer Beziehung ist es von größter Bedeutung in den vielen Fällen sowohl akuter als chronischer Appendicitis, wo eine Intumeszenz und Schmerzen in der rechten Fossa iliaca von unsicherer Natur ihren Sitz haben und von einem Nierenleiden, einem Ureterenstein, einer Ureteritis oder Salpingitis usw., ebenso wie von einer Appendicitis verursacht sein können. Denn nur wenn der Schmerz von einer Erkrankung der Appendix oder des Coecum herrührt, wird ein Druck auf das gesunde Colon descendens ihn hervorrufen können.

2) Bei akuten Fällen, wo eine direkte Palpation teils gefährlich, teils wegen défense musculaire und der Schmerzäußerungen des Pat. peinlich oder unmöglich ist, wird dieser überflüssig gemacht, indem die Palpation des gesunden Colon descendens nicht auf Schwierigkeiten stößt und schnell und ohne Gefahr den typischen Schmerz an McBurney's Punkt auslöst.

---

1) **v. Frisch und Zuckerkandl.** Handbuch der Urologie. 3 Bände. Mit zahlreichen Abbildungen und Tafeln in Schwarz- und Farbendruck.

Wien, A. Hölder, 1905.

Das große Werk, das während seines Erscheinens an dieser Stelle schon zweimal besprochen worden ist, liegt nun seit einiger Zeit vollendet vor. Es ist ein Standardwerk im besten Sinne des Wortes, ebenso wie die gleichzeitige Bildung der Deutschen urologischen Gesellschaft ein charakteristischer Hinweis darauf, daß die Urologie als selbständiger Zweig der Chirurgie, ähnlich wie die Orthopädie und Laryngologie, sich herausgearbeitet hat, und zweitens ein Hinweis darauf, daß Deutschland auch auf diesem Gebiete sich eine selbständige Stellung, unabhängig und nicht selten im Gegensatze zum Auslande, namentlich zu Frankreich, der alten Hochburg der Urologie, erworben hat.

Das große Gebiet ist lückenlos dargestellt, nicht nur vom Standpunkte des Chirurgen, sondern auch des inneren Klinikers aus, von Forschern, namentlich den Wiener Schulen angehörig, denen die gereifteste Erfahrung und eigene, anerkannte Arbeiten auf diesem Ge-

biete bereits zur Seite stehen. So ist kein aus bloßen Literaturstudien erwachsenes unpersönliches Nachschlagebuch entstanden, sondern ein aus Forscherarbeit und Praxis hervorgewachsenes, den Forscher wie dem Praktiker in gleicher Weise fesselndes und förderndes Werk.

Die Ausstattung mit Abbildungen und farbigen Tafeln ist eine ausgezeichnete.

Auf Jahre hinaus wird dieses Werk der deutschen Urologie ein unentbehrlicher Wegweiser sein. **Willi Hirt** (Breslau).

---

2) **Casper, v. Frisch, Lohnstein, Oberländer, Posner, Zuckerkandl.** Zeitschrift für Urologie. Band I.

Leipzig, **Georg Thieme**, 1907.

Bisher bestanden in Deutschland zwei große urologische Zeitschriften, das von Nitze und Oberländer redigierte Zentralblatt für die Krankheiten der Harn- und Sexualorgane und die von Casper und Lohnstein geleiteten Monatsberichte für Urologie. Nach Nitze's Tode sind beide Zeitschriften vereinigt worden und erscheinen jetzt als Zeitschrift für Urologie. Die neue Zeitschrift soll die Urologie im weitesten Sinne des Wortes pflegen. Die durch die Cystoskopie vertieften Kenntnisse von Blasen- und Prostatakrankheiten, die durch den Harnleiterkatheterismus geschaffene Pathologie und Therapie der Nierenkrankheiten, auch bei nicht chirurgischen Affektionen, die Lehre von den Stoffwechselkrankheiten, die urologische Gynäkologie, das sind die Gebiete, die in der Einleitung als besonders für die Zeitschrift in Betracht kommend bezeichnet werden. Originalien und Berichterstattung sollen vertreten sein. Am Ende jeden Jahres soll eine Bibliographie erscheinen, in der eine möglichst vollständige Zusammenstellung aus der gesamten urologischen Literatur des In- und Auslandes gegeben werden soll. Zugleich dient die Zeitschrift als Organ der neu gegründeten Deutschen Gesellschaft für Urologie. Da diese Gesellschaft im Oktober zum erstenmal in Wien zusammengetreten, erscheint auch gerade der jetzige Hinweis auf diese Zeitschrift als ihr Organ besonders zeitgemäß. **Willi Hirt** (Breslau).

---

3) **Kollmann** und **Jacoby.** Jahresbericht über die Leistungen und Fortschritte auf dem Gebiete der Erkrankungen des Urogenitalapparates. I. Jahrg. Bericht über das Jahr 1905. 342 S.

Berlin, **S. Karger**, 1906.

Bei dem großen Umfange, den die urologische Literatur in den letzten Jahren angenommen hat, und bei der Wichtigkeit der Materie ist das Erscheinen eines Jahresberichts durchaus erwünscht. Die Verff. haben ihre Aufgabe in weitsichtiger und nahezu lückenloser Arbeit bewältigt.

Eingeleitet wird das Werk in stimmungsvoller Weise durch einen von K. verfaßten Nekrolog für den Altmeister der deutschen Urologie, Nitze.

Es folgen ein sehr kurzes Kapitel über Anatomie einschließlich Entwicklungsgeschichte.

Ein ebenfalls wenig ausgedehntes Kapitel über Physiologie, speziell Funktion der Nieren. Sodann die pathologische Anatomie, in der die Mißbildungen einen hervorragenden Platz einnehmen.

Überaus ausgedehnt ist das vierte Kapitel, die Pathologie und Therapie behandelnd. Bei den chirurgischen Krankheiten der Nieren und Harnleiter, zu denen mit Recht die reflektorische Anurie gezählt wird, ist besonderes Gewicht auf die Tuberkulose gelegt.

Bei den inneren Krankheiten ist bemerkenswert, daß über Hämaturie aus anscheinend gesunden Nieren keine Veröffentlichung zitiert wird. Besonders interessant ist eine in dem Kapitel Blase und Prostata aus der v. Frisch'schen Klinik, in der die Hamburger Ansicht von dem absoluten Wert der Röntgenuntersuchung bei Steinverdacht, auch in negativer Hinsicht, nicht geteilt wird; negative Befunde schließen danach das Vorhandensein des Steines nicht aus.

Bei Blasengeschwülsten wird die ungünstige Prognose der bösartigen Geschwülste, die häufigen Rezidive auch bei anscheinend gutartigen Geschwülsten wiederholt geschildert; zwischen Blasenschnitt und endovesikaler Operation sind die Ansichten geteilt.

Auf dem Gebiete der Prostatektomie ist noch ein großer Widerstreit der Ansichten; konservatives Verhalten, Bottini, perineale, suprapubische Prostatektomie finden alle Vertreter.

Folgen die Kapitel über Gonorrhöe, Krankheiten des Penis, Harnröhre, Hoden usw. Nervöse Störungen, unter denen auch die Arbeiten über Zwittertum besprochen werden. Ferner weibliche Urogenitalerkrankungen, Harnchemie, Bakteriologie und Ergänzungen. Das Buch ist für jeden Urologen unentbehrlich, und seinen weiteren Ausgaben kann man nur mit größtem Interesse entgegensehen.

**Willi Hirt** (Breslau).

---

4) **S. Tobiášek.** Über eine neue platsische Operation der Phimose.

(v. Langenbeck's Archiv Bd. LXXXIII. Hft. 1.)

T. beschreibt eine neue Methode der Phimosenoperation mit Bildung von je drei Lappen aus dem oberflächlichen und tiefen Blatt der Vorhaut. Die Vorteile des Verfahrens sollen darin bestehen, daß fast das ganze Hautmaterial zur Bildung der neuen Vorhaut verwendet wird, daß das normale Aussehen des Gliedes erhalten bleibt und Rezidive unmöglich sind. Auch für die hypertrophische Form der Phimose ist das Verfahren mit einer Modifikation anwendbar.

**E. Siegel** (Frankfurt a. M.).

---

5) **J. Berg.** Über die Behandlung der Ectopia vesicae.
(Nord. med. Arkiv Abt. I [Chirurgie]. 1907. Nr. 4.)

Nach einigen einleitenden, mit Beispielen erleuchteten Betrachtungen über die bisher von den Autoren bei der Behandlung der fraglichen Mißbildung betretenen Wege gibt Verf. zuerst einen Auszug seiner früheren diesbezüglichen Arbeit aus dem Jahre 1893.

Verf. verfügt über eine Kasuistik von nicht weniger als 28 Fällen. Die ersten Operationen fallen in das Jahr 1886; fast alle Methoden sind zur Ausführung gekommen, und die Resultate müssen, trotz einzelner Mißerfolge, bei welchen alle therapeutischen Maßnahmen scheiterten, als sehr zufriedenstellend betrachtet werden. Besonders hält sich Verf. bei der von ihm ersonnenen Osteotomia verticalis — vom höchsten Punkte der Incisura ischiadica major vertikal aufwärts durch das ganze Os ileum — auf und weist mit Zahlen nach, daß die Verwerfung derselben durch Pousson, als auf unrichtigen Zahlen fußend, nicht hinlänglich gegründet ist. Ausführlicher behandelt er weiter die von ihm unabhängig von Thiersch ersonnene Deckung des freipräparierten Hautlappens mit Thiersch'schen Transplantationen. Beispiele der Endresultate solcher mit oder ohne Osteotomie, mit oder ohne Autoplastik behandelter Fälle werden erwähnt und stimmen mit den von Trendelenburg beschriebenen vollständig überein. Immer und immer betont Verf., daß diese Methode — nicht wie Maydl, Muscatello u. a. es wissen wollen — in die früheste Kindheit verlegt werden solle. Die schwächste Seite der »idealen« Behandlungsmethode, die Langwierigkeit, wird durch Operationen im frühen Kindesalter bedeutend vermindert.

Zuletzt bespricht Verf. die Methode der Harnleiterüberpflanzung, »die Radikalbehandlung der Ektopie« Muscatello's und die Erfahrungen, die er im Laufe der Jahre bei verschiedenen Fällen damit gemacht hat. Diese Erfahrungen führten im Jahre 1905 zu einem Operationsplane, der seither sich in fünf Fällen vorzüglich bewährt hat, und dessen Einzelheiten näher beschrieben werden. Die Hauptidee war dabei die, eine hinlänglich bewegliche Dünndarmschlinge in einen Harnleiter umzuwandeln. Die Einzelheiten müssen im Original gelesen werden. Die Vorteile, die Verf. mit seinen Modifikationen der Maydl'schen Operation erreicht hat, faßt er folgendermaßen zusammen:

1) Durch die Teilung der Operation in zwei wird teils eine Abkürzung der Narkose erzielt, teils erreicht man, daß die Heilung der Enteroanastomose abgeschlossen sein kann, bevor der Urin in den Darm eingelassen wird;

2) die direkte Infektionsgefahr wird dadurch verringert, daß die Beschäftigung mit dem Dickdarm auf das Anlegen einer kleinen Seitenanastomose beschränkt wird;

3) die Einschiebung einer Dünndarmschlinge als Zwischenglied zwischen die Harnleiter und den Dickdarm macht uns von der wechselnden Beweglichkeit der Flexur bei verschiedenen Individuen unab-

hängig und dürfte auch die Gefahr einer aufsteigenden Harnleiterretention verringern;

4) die Exzision der Blasenwand sowie die Lösung des Trigonum und der Harnleiter kann extraperitoneal vor sich gehen;

5) dadurch, daß die Einpflanzungsstelle extraperitoneal an der vorderen Bauchwand liegt, wird die Gefahr einer event. entstehenden Urinfistel verringert; und

6) infolge Vereinfachung der Technik usw. dürfte sich die Operation auch während der frühen Kindheit ausführen lassen.

An der Hand seiner ausführlich mitgeteilten Krankengeschichten zeigt dann Verf., inwieweit diese Vorteile wirklich erreicht worden sind. Als feststehende Tatsache kann man schon jetzt ansehen, daß ein abgetrennter Dünndarmteil als Harnleiter angewendet werden kann; »würde er auch als Urinreservoir dienen können, dann eröffnet sich die Aussicht, unter Benutzung der Erfahrungen, die wir uns auf den getrennten Wegen der Harnleiterimplantation und der direkten Schließung erkämpft haben, zu einem aus ihnen beiden kombinierten Plane für die Behandlung der Ectopia vesicae zu gelangen«.

Dieser Plan wird folgendermaßen vom Verf. entworfen:

1) Laparotomie und Auslösung eines Darmstückes, das provisorisch längs der Mitte der vorderen Bauchwand fixiert wird, so daß das obere Ende desselben (nach Witzel) unmittelbar über dem oberen Rande des Defektes, event. durch den M. rectus drainiert wird;

2) Exzision der Blasenschleimhaut mit Schonung der Muskulatur. Nur um die Harnleitermündungen herum wird ein elliptisches Stück in der ganzen Dicke der Blasenwand herausgeschnitten. Der Bauch wird durch einen Schnitt längs der ganzen Höhe der belassenen Blasenwand geöffnet, das Darmstück wird hervorgezogen, hinter demselben der Bauch wieder geschlossen, so daß der Darm auf die bloßgelegte Blasenmuskulatur zu liegen kommt. In das untere Ende des Darmes wird das Trigonumstück eingepflanzt: So haben wir eine geschlossene Blase erhalten, die nach oben in einer Weise drainiert wird, welche die Benutzung eines gewöhnlichen Blasenfistelverbandes ermöglicht. Der Urin ist vollständig von dem zurückgelassenen offenen Blasenhals und der Harnröhrenrinne abgesperrt. Das schwerste Hindernis für die Schließung beider ist also beseitigt.

3) Osteotomie des Beckens und Schließung des Blasenhalses und der Harnröhre mit schließlicher Naht der freipräparierten Symphysenenden.

4) Vermutlich am besten mit Hilfe eines Querschnittes über der Symphyse kann schließlich das untere, geöffnete Ende des Darmes mit dem oberen, freigemachten Rande des geschlossenen Blasenhalses vereinigt werden.

5) Die Drainöffnung des Darmes wird geschlossen und die Hautränder werden über der fertig gebildeten Blase zusammengenäht.

Wie bekannt, stehen diese Maßnahmen in ihren ersten Teilen mit denjenigen von Rutkowski-Mikulicz in ziemlich genauer Über-

einstimmung. Ob sie auch von den genannten Chirurgen, bzw. anderen, ausgeführt worden sind, ist Verf. unbekannt. Sein Verfahren ist allem Anschein nach mehr als die anderen bisher ersonnenen geeignet, die Schwierigkeiten der Behandlung zu überwinden.

**Hansson** (Cimbrishamn).

---

6) **Jaboulay.** Lithiase phosphatique de la vessie. Ablation des calculs par urétrotomie simple, sans taille.

(Gaz. des hôpitaux 1907. Nr. 98.)

J. ist offenbar kein Freund der Sectio alta, die er selbst bei nicht infizierter Blase für die Phosphatsteine verwirft.

Er schlägt vor, die Harnröhre in der Pars membranacea zu eröffnen und von da aus die Zertrümmerung und Extraktion durch die erweiterte Harnröhre zu machen. So wird der Blasensphinkter erhalten, die Samenwege werden sicher geschont, und die Cystitis kann energischer und besser behandelt werden. **V. E. Mertens** (Breslau).

---

7) **Fischer.** Die Geschwülste der Harnblase.

(Zeitschrift für ärztliche Fortbildung 1906. Nr. 12.)

Das charakteristische Hauptsymptom einer Blasengeschwulst ist die Blutung. Schmerzen und Dysurie können lange Zeit ganz fehlen; sie treten — abgesehen von der Anhäufung größerer Blutgerinnsel — meist erst infolge eines Blasenkatarrhs ein, der sich im Anschluß an die Geschwulst entwickelt und sehr rebellisch ist. Bei Geschwulstverdacht sind deshalb alle instrumentellen Blasenuntersuchungen möglichst einzuschränken oder nur unter peinlichster Asepsis vorzunehmen. Vom Mastdarm oder der Scheide aus sind nur härtere oder größere weiche (Papillome) Neubildungen zu fühlen. Geschwulstbröckel gehen meist erst im späteren Verlauf ab, sind oft nekrotisch und mit Harnsalzen inkrustiert. Fetzen papillomatöser Struktur können auch von einer Geschwulst herrühren, deren Kern karzinomatös ist. Das Cystoskop kann die Diagnose ergänzen und klären, ihr Schwerpunkt liegt aber in der klinischen Beobachtung und genauen Tastung. Inkrustierte Geschwülste können z. B. im Blasenspiegel einen Stein vortäuschen.

Die Differentialdiagnose zwischen den einzelnen Formen der gutartigen und bösartigen Neubildungen ist häufig schwierig. Karzinome sind oft von der Umgebung (Portio, Prostata) ausgegangen und haben sekundär die Blase ergriffen; umgekehrt ist das Überwachsen einer Blasengeschwulst auf Nachbarorgane selten. Auch die Krebse bleiben sehr lange Zeit auf die Blase selbst beschränkt und haben nur wenig Neigung zur Metastasenbildung oder Generalisation.

Die gutartigen Geschwülste sind wegen der Blutungen nicht weniger gefährlich als die bösartigen, sie geben aber bei operativer Behandlung eine gute Prognose, während F. bösartige Geschwülste — wenigstens in vorgeschrittenen Fällen — am besten als ein Noli me tangere betrachtet wissen will. Endovesikale Operationen können nur

von Meistern der Technik mit Erfolg ausgeführt werden. Verf. bevorzugt die Sectio alta mit ausgiebigem Querschnitt zweiquerfingerbreit oberhalb der Symphyse. Das Operationsgebiet in der Blase macht er sich durch ein Haltefädensystem, das ein möglichst großes Queroval der vorderen Blasenwand faßt, zugänglich.

Gegen die Blutungen inoperabler Geschwülste empfiehlt Verf. subkutane Injektionen von Morphium und Gelatine und lokale Heißwasserspülungen.

Gutzeit (Neidenburg).

---

8) **v. Haberer.** Experimentelle Untersuchungen über Nierenreduktion und Funktion des restierenden Parenchyms.

(Mitteilungen a. d. Grenzgebieten der Medizin u. Chirurgie Bd. XVII. Hft. 1 u. 2.)

Um zu bestimmen, wieviel Nierensubstanz entbehrlich ist, wie die Kompensation nach starker Nierenreduktion sich gestaltet und wieweit die Resultate der funktionellen Nierendiagnostik sich mit der experimentell erzeugten Nierenreduktion decken, führte v. H. an 41 Tieren, und zwar 3 Ziegen und 38 Hunden, 69 Einzeleingriffe aus. Dieselben bestanden im wesentlichen in Exstirpation einer Niere, kombiniert mit einmaliger oder wiederholter Resektion eines Teiles der anderen Niere einige Zeit später.

Es zeigte sich, daß die innerhalb einer Woche ausgeführte Nephrektomie und folgende Reduktion der zweiten Niere bis zu $^2/_3$ ihrer Masse von den Versuchstieren vertragen werden kann; selbst eine zweimalige Resektion der nach Nephrektomie zurückbleibenden Nieren um ca. die Hälfte ihrer Substanz kann innerhalb 25 Tagen ausgeführt werden. Häufig setzt schon bald nach dem operativen Eingriff eine kompensatorische Vergrößerung des Nierenrestes ein, die sich als echte Hypertrophie erweist. Wurde nach übermäßiger Reduktion des vorhandenen Nierenparenchyms frisches Nierengewebe eingepflanzt, so konnte dadurch der Nierenrest nicht günstig beeinflußt werden. Das eingepflanzte Nierengewebe wird nach kurzer Zeit nekrotisch.

Verf. stellte ferner an seinen operierten Tieren ausgedehnte Versuche über funktionelle Nierendiagnostik an. Die Kryoskopie wurde wegen zu großer Fehlerquellen bald fallen gelassen und ausschließlich die Phloridzinmethode angewandt. Dieselbe gab mit vorzugsweiser Beobachtung der zeitlichen und Vernachlässigung der quantitativen Zuckerausscheidung einen ausgezeichneten Gradmesser für die Funktionstüchtigkeit des vorhandenen Nierenparenchyms.

Haeckel (Stettin).

---

9) **Albarran.** Pathogénie des uronéphroses. Uronéphroses acquises.

(Ann. des malad. des org. gén.-urin. 1907. Nr. 12 u. 13.)

In diesem Vortrage gibt A. einen Überblick über die verschiedenen Ursachen der erworbenen Hydronephrose. In allen Fällen von

Urinretention in der Blase sieht man bei Erwachsenen nur eine »Retrodilatation« des Harnleiters und des Nierenbeckens, ohne daß sich eine wirkliche Hydronephrose entwickelt. Es sind pathologische Veränderungen am Harnleiter, die man als die wirklich häufigen Ursachen der erworbenen Hydronephrose angesehen hat. A. unterscheidet hier 1) fehlerhafte Insertion und fehlerhaften Verlauf des Harnleiters. Diese Veränderungen können ebenso gut die Ursachen als auch die Folgen der Hydronephrose sein. A. bespricht hier eingehend das Verhältnis zwischen Wanderniere und intermittierender Hydronephrose. Letztere sieht man nicht allein bei der Wanderniere; jede Hydronephrose kann intermittierenden Charakter annehmen. 2) Von außen einwirkende Kompression des Harnleiters. Hier kommen namentlich die beim weiblichen Geschlecht infolge von Gebärmutterkrebs beobachteten Hydronephrosen in Frage. 3) Parietale Ursachen, d. h. narbige Verengerungen des Harnleiters infolge Verletzungen, Entzündungen oder Geschwulstbildungen seiner Wandungen. A. geht hier ganz besonders auf das interessante Kapitel der echten traumatischen Hydronephrose ein. 4) Cavitäre Ursachen, d. h. Neubildungen, Blutgerinnsel, Konkremente, die die Harnleiterlichtung verlegen. In der Pathogenese der kalkulösen Uronephrose spielt nicht nur das mechanische Hindernis für den Urinabfluß eine Rolle, sondern auch der Zustand der Niere. A. vertritt die Meinung, daß jede Steinniere bestimmte anatomische Veränderungen zeigt, die er unter dem Namen: Néphrite lithiasique zusammenfaßt.

**Paul Wagner** (Leipzig).

---

10) **V. Marcozzi.** Action des poisons de la tuberculose sur le parenchyme du testicule.

(Ann. des malad. des org. gén.-urin. 1907. Nr. 13.)

Verf. hat seine experimentellen Untersuchungen an $1^1/_2$—3jährigen Hunden angestellt, die eine größere Widerstandsfähigkeit gegen die tuberkulöse Infektion bieten. Die pathologisch-anatomischen Veränderungen, die das tuberkulöse Gift an dem Hodenparenchym bewirkt, zeigen sich in einer Atrophie des Hodens und in schweren Degenerationen, die ganz besonders das Protoplasma und die Kerne der Keimzellen betreffen. Die histologischen Einzelheiten müssen in der mit Abbildungen versehenen Originalarbeit nachgelesen werden.

**Paul Wagner** (Leipzig).

# Kleinere Mitteilungen.

## 11) 79. Versammlung Deutscher Naturforscher und Ärzte in Dresden vom 15.—21. September 1907.

Abteilung 18: Chirurgie.

Berichterstatter: **Weber** in Dresden.

a. Hoennicke (Dresden). Über experimentell erzeugte Mißbildungen (auf Grund seiner Untersuchungen im pathologischen Institut in Greifswald).

Vortr. hat an Säugetieren (Kaninchen) bis jetzt 46 Fälle von Mißbildungen erzeugt, und zwar solche der Gliedmaßen, des Schädels (Gesichts-, Gaumenspalten, Wolfsrachen), der Lider, der Iris, der Linse, Nieren, Nebennieren, des Herzens, der Zähne. H. ging aus von seinen Rachitisuntersuchungen, auf die er sich hier nur bezieht (vorgetragen im med. Verein in Greifswald Februar 1907), und auf Grund deren er die Rachitis definiert als eine »einfache Entwicklungshemmung, im Mittelpunkt von deren Wesen eine funktionelle Insuffizienz der Schilddrüse steht«. H. behandelt seit jetzt $2^1/_2$ Jahren die Rachitis mit konstantem und sicherem Erfolg mit Schilddrüse.

Ist also die Rachitis eine Entwicklungshemmung, so ist ihr Wesen identisch mit dem intra-uteriner Entwicklungshemmungen. Letztere faßt Vortr. als eine einzige Krankheit auf, bei der Mißbildungen einzelner Teile nur als örtliche Symptome aufzufassen sind, und bezeichnet sie als »präthyreoidale Rachitis«. Als Rachitis wegen der Identität des Wesens. Präthyreoidal soll heißen, daß es sich um die Zeit handelt, ehe überhaupt eine Beziehung zur Schilddrüse in Frage kommt. Im Gegensatz dazu bezeichnet Vortr. die vulgäre Rachitis als »thyreoidal«,

Präthyreoidale Rachitis erzeugte Vortr. durch Allgemeinbehandlung der Eltern bzw. Muttertiere vor und während der Zeugung bzw. der Gravidität und benutzte Thyreoidin, Ammonsulfat, Äther und andere Mittel und bevorzugte der sozialen Bedeutung wegen vielfach den Alkohol.

Die Mannigfaltigkeit der Mittel erklärt sich aus den kolloidalen Eigenschaften des Eiweißes.

Später setzte H. an Stelle äußerer Mittel konstitutionelle Faktoren (z. B. Paarung rachitischer oder geschlechtlich noch nicht vollreifer Tiere).

Mit beiden Versuchsanordnungen, besonders letzterer, wurde also ganz in Übereinstimmung mit der klinischen Erfahrung die »erbliche Belastung« experimentell in Anwendung gebracht.

Von rachitischer Aszendenz wurde das eine Mal präthyreoidale, das andere Mal thyreoidale (hier also erbliche) Rachitis der Deszendenz erzielt. In Greifswald sah H. die schwerste Rachitis in den Familien der Potatoren.

An die intra-uterine Entwicklungshemmung (präthyreoidale Rachitis) schließt sich sehr oft unmittelbar die infantile (thyreoidale Rachitis) an. Das beste Beweismaterial sind hierfür die Idioten und Epileptiker.

In equisiten Rachitikerfamilien fand H. relativ viel kongenitale Anomalien (Degenerationszeichen = präthyreoidale Rachitis).

Ferner haben thyreoidale und präthyreoidale Rachitis folgende gemeinsamen Erscheinungen. Offene Fontanellen und Spaltbildungen sind identisch. Identische Entwicklungshemmung der Zähne findet sich bei beiden, ebenso sog. »abgesprengte« Keime und auch die allgemeine Entwicklungshemmung.

Vortr. glaubt, die weitere Fortsetzung der Versuche werde ergeben, daß ganz allgemein ein Kranksein von gewisser Intensität und Dauer vor oder während der Zeugung bzw. der Gravidität imstande sei, embryonale oder infantile Entwicklungshemmungen zu veranlassen, abgesehen von dem wichtigen

Moment, daß die Aszendenz oder ihre Keime bereits an Entwicklungshemmungen leiden.

Die Annahme mechanischer Momente als Ursachen bei der nachträglichen Deutung der Genese von Mißbildungen bedarf danach immer des Beweises durch objektive Anhaltspunkte. (Selbstbericht.)

Diskussion. Friedrich (Marburg) dankt dem Vortr. für seine interessanten Beiträge unter Erwähnung der großen Mühen dieser Experimente. Sie erlauben interessante Folgerungen für die Zukunft. Die Schilddrüsengrundlage, von der der Vortr. ausgegangen ist, hat auch schon praktische Folgerungen gehabt, besonders in Fällen von Basedow. Man lernte den übrig zu lassenden Rest Schilddrüsengewebe immer mehr einengen, so daß schließlich ungefähr 16 g Drüsengewebe als Normalrest angesehen wurde. — v. Eiselsberg (Wien) fragt an, wie man die Masse des übrigzulassenden berechnet. — Friedrich (Marburg) antwortet, daß man zunächst annähernd an die Masse herangeht und so allmählich dosiert. — Hoennicke (Dresden): Der Basedow ist eine Hyperthyrosis. Nicht was man entfernt, sondern was man drinnen läßt ist die Hauptsache. Nach langen Untersuchungen, Messungen und Wägungen hat er das Normalgewicht einer Schilddrüse auf ungefähr 20 g festsetzen können. Durch Übung gelangt man bald zu einer richtigen Schätzung des übrig zu lassenden Restes.

b. Goldmann (Freiburg): Über das Verhältnis der malignen Neubildungen zum Blutgefäßsystem.

Drei Gesichtspunkte sind es, die G. bei seinen ausgedehnten Untersuchungen an menschlichen und tierischen Tumoren (vor allem Mäusetumoren) im Auge hatte, um das Verhältnis maligner Geschwülste zu dem Gefäßapparat klarzulegen: 1) Welche Rolle spielt das Gefäßsystem bei der Ausbreitung der Tumoren? 2) Wie gestaltet sich der allgemeine Gefäßaufbau derselben? 3) Welche Bedeutung kommt der Gefäßproliferation bei malignen Geschwülsten zu, dient sie nutritiven oder auch defensiven Zwecken?

Bezüglich des ersten Punktes wies G. auf seine früheren Publikationen hin, in denen er durch die Anwendung des Elastinverfahrens beweisen konnte, daß bei malignen Tumoren, und zwar bei ihnen ausschließlich, schon in ihren Anfangsstadien spezifische Kompensationszustände der Gefäßwand zustande kommen. Er hat von neuem die Frage bearbeitet, warum diese Degenerationszustände so viel häufiger an Venen als an Arterien, warum dieselben fast ausschließlich im Bereiche der Tumoren vorkommen, und endlich warum die spezifische Degeneration der Gefäßwand an Venen das Bild der Endophlebitis, an Arterien das der Periarteriitis annimmt. Die Antwort auf diese Fragen findet er in der Gefäßversorgung der Gefäßwand im gesunden und kranken Zustande. Umfangreiche Untersuchungen an Föten, Neugeborenen, amputierten Extremitäten von Individuen verschiedensten Lebensalters, und zwar unter Benutzung eines idealen Injektionsverfahrens haben ihn überzeugt, daß bei Neugeborenen und Föten ein Unterschied in der Verteilung der Vasa vasorum an Arterien und Venen nicht besteht. Aber schon im jugendlichen Lebensalter bildet sich ein charakteristischer Unterschied derart aus, daß an Arterien die Vasa vasorum sich auf die Adventitia beschränken, an Venen dagegen bis zur Intima vordringen. Hierin liegt die Erklärung für die geringere »Vulnerabilität« der Arterie (cf. die Erfahrung bei Organtransplantationen), ferner für die Erscheinung, daß nach Virchow Arterien »Isolatoren der pathologischen Prozesse« darstellen. Dieser Unterschied zwischen der Gefäßverteilung in Arterien und Venen schwindet jedoch, sobald die Gefäßwand erkrankt. Dann wuchern die Vasa vasorum, durchdringen die Gefäßhäute und wandeln selbst die Arterie zu einem von Gefäßkanälen durchsetzten Gebilde um. Jetzt sind natürlich die Bedingungen für das Einwachsen von Geschwulstzellen in die Gefäßwand gegeben. Nach den Untersuchungen G.'s sind Gefäßveränderungen, wie soeben beschrieben, nicht allein im Bereiche von bösartigen, sondern

auch in denjenigen von gutartigen Geschwülsten (z. B. Strumen) ein häufiges Vorkommnis.

Sind nun die karzinomatösen und sarkomatösen Gefäßwandveränderungen für die Verbreitung von bösartigen Geschwülsten verantwortlich zu machen? Neben denselben räumt G. im Einklange mit Martin B. Schmidt, ferner aber im Hinblick auf die analogen Verhältnisse bei der akuten Wundinfektion (cf. die Arbeit von Nötzel) dem Lymphgefäßsystem eine große Rolle bei der Verbreitung der Neubildungen ein. Eigene Untersuchungen an Venen, in deren unmittelbarer Nachbarschaft größere Lymphdrüsenpakete sich befinden, haben ihn gelehrt, daß das Blutgefäßsystem mit solchen Venen in innigster Verbindung steht.

Moderne embryologische Forschungen beim Menschen und höheren Säugetieren haben dargetan, daß das Lymphgefäßsystem direkt von dem Venensystem sich ableitet, und daß die Aussprossung der Lymphgefäßstämme sowohl von den großen Halsvenen, als auch von den Vv. iliacae erfolgen kann. Damit sind die Angaben älterer Autoren erklärt, daß größere Lymphgefäßstämme auch mit anderen als den Halsvenen (V. iliaca, azygos usw.) kommunizieren können. Damit im Einklange stehen ferner die chirurgischen Erfahrungen bei Verletzungen des Ductus thoracicus. Seine Unterbindung bedingt keine Störung im Lymphkreislauf.

Alle die erwähnten anatomischen Verhältnisse, die durchaus noch nicht genügend erforscht sind, sind bei Erörterungen über Metastasierung von malignen Tumoren in Betracht zu ziehen.

Für das Studium des allgemeinen Gefäßaufbaues maligner Tumoren hat G. beim Menschen und der Maus verschiedene Wege eingeschlagen. Durch Injektion einer Emulsion von Wismut und Öl und nachträgliche Röntgenaufnahmen hat er beim Menschen allgemeine Übersichtsbilder von Karzinomen hergestellt, welche erwiesen haben, daß im Anfangsstadium von Karzinomen erhebliche Neubildung von Gefäßen zustande kommt. Diese Gefäßneubildung ist an der Wachstumszone der Geschwülste am stärksten ausgesprochen. Später gehen die Gefäße, besonders im Zentrum der Tumoren, wieder massenhaft zugrunde, so daß solche Karzinome geradezu gefäßarm erscheinen.

Einzelheiten über die Anordnung, Verteilung, Verästelung und Struktur der Gefäße sind besonders an experimentell erzeugten und mit Pelikandinte injizierten Tumoren studiert worden.

Die Unterschiede im Gefäßaufbau der Karzinome, Sarkome und Chondrome bei Mäusen sind überaus markant. Demgemäß ist es evident, daß das Stroma vom Wirte geliefert, und daß der Charakter desselben allein von der Geschwulstzelle bestimmt wird. Allen Tumoren gemeinschaftlich ist die intensive Reaktion der überimpften Zelle auf das Gefäßsystem. An Querschnitten durch das ganze Versuchstier ließ sich diese Reaktion in klarster Weise verfolgen. G. hält die angioblastische Fähigkeit der Karzinom- und Sarkomzelle für graduell und nicht für prinzipiell verschieden. Er erwähnt in diesem Zusammenhang eine Beobachtung von Übergang von Karzinom in Sarkom, und zwar in einem Fall, in dem ein Mammakarzinom zu wiederholten, operativ entfernten Rezidiven geführt hatte. Aber die Stromaentwicklung ist nicht allein durch die Geschwulstzelle, sondern auch durch die Reaktionsfähigkeit des Organismus bedingt. Auf der anderen Seite betrachtet G. die Nekrose als eine spezifische Äußerung der Tumorzelle, ja sogar als den Ausdruck des »Kampfes«, der zwischen der infiltrierenden Zelle und dem verteidigenden Organismus geführt wird. Somit kann er sich nicht zu der Auffassung bekennen, daß die Gefäßneubildung allein nutritiven Zwecken dient. Für seine Auffassung des defensiven Charakters der Gefäßneubildung führt er die merkwürdigen Erscheinungen von Gefäßproliferation in der Gefäßwand bei pathologischen Zuständen derselben an, ferner die bemerkenswerten Beobachtungen von Untergang von Geschwulstzellen in der Blutbahn bei Organisation von Geschwulstembolie bzw. Geschwulstthromben, endlich die Ergebnisse der pathologischen Forschungen bei spontanen

und künstlichen Heilungen von Karzinomen. Dem hierbei zustande kommenden intensiven Kreislaufe leistet das reichlich angelegte Gefäßnetz in maligen Tumoren Vorschub.

G. glaubt schon aus unseren heutigen anatomischen und klinischen Erfahrungen schließen zu dürfen, daß die Schutzeinrichtungen des Körpers gegenüber malignen Tumoren in der Peripherie derselben zu suchen sind. Daher legt er gegenüber dem einseitigen Studium der Geschwulstzelle auf ein eifrigeres Studium der reaktiven Vorgänge des Organismus Nachdruck. Auf diesem Wege dürfte es gelingen, genauere Kenntnisse der individuellen Verschiedenheiten der Tumoren, speziell der Karzinome, zu gewinnen und entsprechende Behandlungsmethoden für dieselben auszuarbeiten.

Er behält sich weitere Mitteilungen über das Sauerstoffbedürfnis der Geschwulstzellen, über die Rezidivbildung und über eigentümliche Gefäßeinrichtungen an Körperstellen vor, die zu malignen Neubildungen prädisponiert erscheinen. (Selbstbericht.)

c. Kelling (Dresden): Über die Ergebnisse serologischer Untersuchungen bei Karzinom.

K. hat 600 verschiedene Pat. mit seiner biochemischen Methode untersucht. 200 wurden mit der Präzipitinmethode, 400 mit der hämolytischen Methode untersucht. Von den Karzinomkranken wurde mehr als jeder fünfte Fall, von den Nichtkarzinomkranken durchschnittlich jeder achte Fall mindestens zweimal geprüft. 265 Fälle waren maligne Geschwülste; davon betrafen 230 den Verdauungskanal mit 108 positiven Reaktionen, davon 93 auf Huhn; 8 Fälle betrafen Mammakarzinome (2 +), 9 Uteruskarzinome (1 +) und 18 diverse Karzinome (9 +) innerer Organe, 9 Fälle betrafen maligne Blutkrankheiten [4 perniziöse Anämie (4 +), 4 Leukämie (3 +), 1 Pseudoleukämie], 6 gutartige Geschwülste, welche keine Reaktion gaben, und 320 andere Fälle. Insgesamt kamen auf 265 maligne Geschwülste 119 Reaktionen, auf 100 Fälle also 43,4, auf 320 andere Fälle 11 Reaktionen, also auf 100 Fälle 3,4 (darin stecken einige Fehlerquellen, die vermieden werden können). In 28 Fällen wurde die Diagnose »okkulter Krebs« allein auf die Reaktion hin gestellt; 17 Fälle davon unterzogen sich der Operation, 8mal konnte die Geschwulst entfernt werden, 4 Pat. davon sind zurzeit beschwerdefrei und ohne palpable Rezidive. Beim Auftreten der Rezidive treten die Reaktionen von neuem auf, so daß sie zur Kontrolle auf Rezidiv verwendet werden können. Die Reaktion tritt dann meist schon innerhalb des ersten halben Jahres nach der Resektion auf. Bei einem Falle wurde die Operation wegen Pylorusstenose ausgeführt; Pat. zeigte keine Reaktion; später trat in der Bauchnarbe eine Krebsgeschwulst auf und mit ihr auch die Reaktion.

Redner zeigt ferner an gastroenterostomierten Pat., wie mit der Zunahme des Gewichtes durch den besseren Ernährungszustand eine vorher fehlende Reaktion auftreten kann. In anderen Fällen bleibt die Reaktion negativ trotz guter Gewichtszunahme. Diese beiden Gruppen haben verschiedenes Tumoreiweiß. Spritzt man das Tumoreiweiß der ersten Gruppe einem Tier ein, so bekommt man die gleiche positive Reaktion, bei der Einspritzung des Tumoreiweißes der zweiten Gruppe bleibt sie aus.

Gegen v. Dungern, der auf dem Krebskongreß in Frankfurt K.'s Untersuchungen als nicht überzeugend hingestellt hat, führt Redner aus, daß v. Dungern seine Werte, die für 1%ige Kochsalzlösung und 4 Stunden Exposition gelten, auf 0,8%ige Kochsalzlösung und 2 Stunden Exposition übertragen, ferner aber die wichtige Kontrollbestimmung, welche die Menge des Immunkörpers allein bestimmt, gänzlich weggelassen hat. Außerdem sei das Material ungenügend gewesen (ein Fall von Magenkarzinom für die Methode, welche zur Diagnose der Magen-Darmkrebse angegeben worden ist). Demgegenüber betont K., daß seine serologischen Untersuchungen im Verlaufe von 3 Jahren immer die gleichen positiven Ergebnisse gezeigt haben.

K. empfiehlt, die Bluteinspritzungen, welche Bier gegen Karzinom angegeben hat, zu spezialisieren, nämlich diejenigen Tierblutarten zu nehmen,

gegen die der Körper des Geschwulstkranken an und für sich schon reagiert, und diese Einspritzungen in erster Linie zur Immunisierung geeigneter, operierter Fälle gegen Rezidive zu gebrauchen. (Selbstbericht.)

Diskussion. Rosenbaum (Dresden) hat die von Kelling angegebene Methode, die hämolytische Reaktion des Blutserums beim Karzinom des Verdauungskanals zur Diagnose zu benutzen, an 70 Fällen nachgeprüft und besonders Fälle von Magen- und Darmkrankheiten, die für die Differentialdiagnose in Betracht kommen, zum Vergleiche herangezogen. Er kommt zu ähnlichen Ergebnissen wie Kelling: von 26 Fällen von Karzinom zeigten nämlich 14 positiven Ausschlag. Bei seinen Untersuchungen zog er die erste Probe Kelling's, die auch die Fermente mit berücksichtigt, als zu schwankend nicht in Betracht und verwandte nur die zweite, die auf den Immunkörpern allein beruht. Der Methode haften besonders zwei Mängel an: die Resistenz der Tierblutkörperchen ist nämlich nicht beständig, und das normale Blutserum, das man zum Vergleiche braucht, ist gewissen Schwankungen unterworfen. Aus seinen Ergebnissen zieht R. den Schluß, daß die Methode wert ist, nachgeprüft und auch jetzt schon in der Praxis als Hilfsmittel für die Diagnose Krebs angewandt zu werden. — Meinert (Dresden) erwähnt zwei Fälle, in denen ihm die Methode Kelling's recht gute Dienste geleistet hat.

d. C. Kraemer (Böblingen). Die kongenitale Tuberkulose und ihre Bedeutung für die Praxis.

Die gegenwärtigen Ansichten über die kongenitale Tuberkulose bedürfen dringend einer Revision; sie spielt in der Ätiologie und im ganzen Verlaufe der Tuberkulose eine viel größere Rolle, als man seither geglaubt hat. Gegen die Infektion der Erwachsenen ist so viel Beweismaterial beigebracht worden, daß man in neuerer Zeit die Entstehung der Tuberkulose mehr und mehr schon in das Kindesalter verlegt. Gegen die Außenweltinfektion zu dieser Zeit spricht zum Teil schon die Masse der im 1. Jahr an Tuberkulose sterbenden Kinder, welche darin jedes spätere Jahr übertrifft; dann läßt sich sehr oft trotz genauesten Recherchierens keine Infektionsquelle nachweisen; ferner ist die bekannte bösartige Prognose der Tuberkulose im Säuglingsalter nicht gut vereinbar mit der Forderung, daß sie oft bis in die spätere Lebenszeit latent bleiben soll, auch nicht, wenn man die Infektionszeit in das ca. 2.—6. Jahr verlegt. — Es ist schließlich die Hereditätsstatistik, welche gebieterisch die Einstellung der kongenitalen Tuberkulose erfordert; trotz aller bleibenden Fehlerquellen der Anamnese steigt die Hereditätszahl bei der durchaus notwendigen genauen Untersuchung bis auf 70% (eigene Zahl) an. Ferner weisen von den hereditär Belasteten 75% körperliche Veränderungen im Sinne der Habitus »phtisicus« auf, und es läßt sich, insbesondere mit der Tuberkulinprüfung, der Nachweis erbringen, daß das keine dispositionellen Stigmata, sondern stets Zeichen der latenten oder besser kongenitalen Tuberkulose sind, durch welch letztere ihr Zustandekommen allein in naturwissenschaftlicher Weise verständlich wird.

Die Bedürfnisfrage für die kongenitale Tuberkulose ist also zu bejahen. Ihr Zustandekommen ist aber gar nicht so schwer verständlich, und die gegen sie gemachten Einwände sind nicht mehr stichhaltig. Die kongenitale Tuberkulose entsteht weder auf placentarem, noch auf eigentlich germinativem Wege. Die seither schon bei der Geburt gefundenen Fälle angeborener Tuberkulose stammen alle von schwer erkrankten Müttern und sind auf placentare Infektion zu beziehen; es handelt sich dabei stets um Infektion mit reichlichen Bazillenmengen. Für die germinative Infektion war es von jeher schwer sich vorzustellen, daß gerade eine der beiden zur Befruchtung gelangenden Keimzellen infiziert und dann noch entwicklungsfähig sein sollte. Das braucht aber keineswegs der Fall zu sein; die dann besser als postkonzeptionell zu bezeichnende Infektion kommt vielmehr wahrscheinlicher so zustande, daß erst die Keimanlage, von der allerersten Zeit bis vielleicht späterhin, von dem bazillenhaltigen Uterusinhalt aus infiziert wird; die Bazillen sind entweder mit dem Sperma,

oder von den Tuben, vielleicht auch frühzeitig auf placentarem Wege dorthin gelangt (andere Form der Placentarinfektion). — Der Übertritt von Tuberkelbazillen ins Blut findet auch bei leichtester Tuberkulose immer zeitweise statt; dafür spricht schon die häufige Metastasenbildung, auch haben vielfache Blutuntersuchungen mit verfeinerten Methoden den Nachweis von Bazillen im Blute häufig erbracht. Sie werden dann zum Teil ausgeschieden, der Beweis dafür ist beim Manne im Vorkommen der Tuberkelbazillen im Inhalte der Samenblasen einwandsfrei geliefert. Dort können sich die Bazillen anhäufen und vermehren; es ist deshalb nicht nötig zu glauben, daß die Bazillen nur zu einem bestimmten Zeitpunkt in den Uterus gelangen müssen; das kann vielmehr vor- oder nachher geschehen. Der größere Zeitraum für die Infektion des Embryo bietet daher in zweifacher Hinsicht bessere Chancen für das Gelingen derselben, durch die verlängerte Zeit an sich und durch die Möglichkeit, daß inzwischen mehr Bazillen an Ort und Stelle gelangt sein können. Das ist wichtig, weil es sich sehr oft nur um ganz vereinzelte Bazillen handeln kann. — Auch der anscheinend schwerste Einwurf gegen die kongenitale Tuberkulose, daß die Neugeborenen bei der Sektion in der Regel noch frei von Tuberkulose gefunden werden, ist nun hinfällig geworden, seit durch immer zahlreichere Untersuchungen das Vorkommen latenter Tuberkelbazillen, welche also noch keine tuberkulöse Erkrankung hervorgebracht haben, erwiesen wurde. Als Ursache dafür ist wohl am meisten die minimale Bazillenzahl zu beschuldigen, welche für die kongenitale Tuberkulose durchweg Voraussetzung ist, wenn sie für die Praxis Bedeutung gewinnen soll.

Der Hausarzt kann segensreichsten Nutzen stiften, wenn er an die kongenitale Tuberkulose denkt. Der unvermutete Ausbruch von Tuberkulose oder gar das Aussterben ganzer Familien an dieser Krankheit ist leicht zu vermeiden. Die aus der kongenitalen Tuberkulose hervorgehende langjährige latente Tuberkulose ist bezüglich Erkennung und Heilung eines der dankbarsten Objekte für das Tuberkulin. Die Nichtbeachtung der kongenitalen Tuberkulose ist Schuld an mannigfachen sich widerstreitenden Ansichten in der Tuberkuloselehre, ebenso an den noch wenig greifbaren Resultaten in der seitherigen Art der Tuberkulosebekämpfung. (Selbstbericht.)

e. Reiner (Wien). Experimentelles zur Fettembolie.

R. verweist zunächst auf die von Aberle auf dem diesjährigen Kongreß für orthopädische Chirurgie gemachte Mitteilungen, aus welchen hervorgeht, daß die Fettembolie im Anschluß an orthopädische Eingriffe eine keineswegs so seltene Eventualität ist, als man nach dem literarischen Tatbestand anzunehmen geneigt wäre. Am Wiener Institut für orthopädische Chirurgie kamen in den letzten Jahren allein 10 Fälle zur Beobachtung, von welchen 4 tödlich verliefen. Das bei weitem größte Kontingent stellten die paralytischen Kontrakturen und unter diesen wieder jene, bei welchen das betreffende Glied lange Zeit außer Funktion gesetzt war. Um bei solchen besonders schweren Fällen den Eintritt der gefürchteten Fettembolie zu verhindern, hat R. die (zum Teil blutige, zum Teil unblutige) Operation in Blutleere ausgeführt und nach vollendeter Operation und nach erfolgter Fixierung der erreichten Korrektur, aber noch vor der Lüftung der komprimierenden Kautschukbinde, eine Kanüle von entsprechendem Kaliber in einen großen Nebenzweig des Endstückes der Saphena magna eingeführt. Die Mündung der Kanüle wurde durch das kurze Endstück der Saphena hindurch bis an die Femoralis vorgeschoben. Auf diese Weise konnten die ersten Blutwellen, welche nach der Lüftung des Schlauches in die Vene gelangten, und von welchen angenommen werden mußte, daß sie die gesamte vom Mutterboden gelockerte Fettmasse mit sich führen, nach außen geleitet werden. In der Tat kamen relativ beträchtliche Fettmengen zutage und wurden unschädlich gemacht, indem sie verhindert wurden, dem Herzen zuzuströmen.

Die ausführliche Mitteilung wird anderen Ortes erfolgen.

(Selbstbericht.)

Diskussion. Müller (Rostock) hält den Eingriff für zu gefährlich im Verhältnis zur Seltenheit der Fettembolie. Trendelenburg (Leipzig) fragt an, wie die Embolie diagnostiziert wurde, wenn der Tod ausblieb. Reiner (Wien) gibt verschiedene Erkennungszeichen dafür an: Asphyxie in der Narkose, Pulsfrequenz, Cyanose und erschwertes Atem, Eintritt der Hilfsmuskeln, Fett im Urin, blutiger Auswurf. Borchard (Posen) hält die Diagnose am Lebenden für sehr schwer und mit Sicherheit nachweisbar nur auf dem Sektionstisch. Näter (Dresden) hat die Diagnose am Lebenden doch einmal gestellt.

Reiner (Wien). Bezüglich der Bemerkung des Herrn Prof. Müller muß ich zunächst ein Mißverständnis richtig stellen. Wir haben niemals eine Fettembolie nach einer Gelenkresektion beobachtet, sondern nur nach unblutigen Operationen. Daß aber in solchen Fällen die Gefahr der Fettembolie keineswegs gering zu schätzen ist, muß ich aufrecht halten. Ich knüpfe diesbezüglich sehr gern an eine Bemerkung des Herrn Geheimrat Trendelenburg an, wonach man die Diagnose, wenn der Fall nicht zum Tode geführt habe, nicht stellen könne. Ich gebe der Überzeugung Ausdruck, daß solche Fälle viel häufiger sind als man glaubt, daß sie aber nicht erkannt werden.

Es gibt nämlich tatsächlich für die Diagnose kein absolut sicher verwertbares Merkmal, wenn nicht der immerhin seltene Fall eintritt, daß Fett im Harne nachgewiesen werden kann. Wer aber einmal eine Fettembolie erlebt hat und sie vom Beginne der ersten Erscheinungen usque ad exitum verfolgen konnte, dem prägt sich das Bild unauslöschlich ein. Bezüglich der Details der Erscheinungen verweise ich auf die dem literarischen Tatbestande nach genügend bekannten Erscheinungen, welche die beiden von Payr als respiratorische und zerebrale auseinandergehaltene Formen bieten, und erinnere auch an die einschlägigen Mitteilungen von Ribbert, Ebert, Fuchsig u. a. Ich will hier nur die Cyanose hervorheben, dann die erhöhte Frequenz des wenig gespannten, leicht irregulären Pulses, die vielfach und schön beschriebenen zerebralen Symptome, ferner die immer erst später eintretenden Erscheinungen, die durch die blutige Infarzierung und das Ödem der Lunge ausgelöst werden; vor allem aber verweise ich auf die sichtliche, mechanische Behinderung der Respiration, die mir ein außerordentlich wichtiges Symptom erscheint und auf die ich bald anderen Ortes zurückkommen werde.

Endlich habe ich noch ein Mißverständnis richtig zu stellen, daß wir nicht unter 10 Operierten, sondern unter 10 Fällen von Fettembolie (unter mehr als 1000 Operierten) 3 Todesfälle zu verzeichnen haben. (Selbstbericht.)

f. F. v. Mangoldt (Dresden). Über das Endschicksal des implantierten Rippenknorpels.

Während dem embryonalen Knorpel bei seiner Übertragung in andere Gewebe eine außerordentliche Proliferationskraft innewohnt (Versuche von Hahn und Leopold), gilt dies nicht im gleichen Grade von dem einmal ausgebildeten Knorpel. Dieser verfällt nach den Versuchen von Ollier und Tizzoni nach kurzer oder längerer Zeit der Resorption.

Diese Tatsache hat wahrscheinlich bisher davon abgehalten, den Knorpel zu chirurgischen Plastiken zu verwenden. Vortr. hat seit 1897 wiederholt Übertragungen, und zwar von hyalinem Rippenknorpel, zum Zwecke der Einheilung in das Knorpelgerüst des Kehlkopfes zur künstlichen Erweiterung desselben bei Narbenstenosen, ferner zur Beseitigung von Defekten am Kehlkopf wie an der Trachea, endlich zur Heilung der Sattelnase gemacht. Bei diesen Versuchen wurde auf Erhaltung und Mitübertragung des Perichondrium besonderes Gewicht gelegt, weil dieses noch am ehesten Aussicht bietet, den Knorpel am Leben zu erhalten. Seine Rippenknorperübertragungen sind inzwischen von verschiedenen Autoren mit Erfolg wiederholt worden. Die Frage nach dem späteren Schicksal des transplantierten Rippenknorpels am Menschen blieb bisher noch ungelöst. Vortr. zeigt nun, daß ein mit Perichondrium unter die Halshaut in das Unterhautzellgewebe übertragenes Rippenknorpelstück, das einer 43jährigen Frau eingesetzt wurde, noch nach 8 Jahren wohlerhalten bleibt,

seine alte Form bewahrt und sich auch nach dem mikroskopischen Befunde als lebend erweist. Für das Weiterleben des übertragenen Knorpelstückes spricht die nachweisbare Wucherung der Knorpelzellen unter dem Perichondrium, die Verteilung der Knorpelzellen über den ganzen Knorpel, sowie das Fehlen ausgedehnter regressiver Veränderungen, endlich die Tatsache, daß sich der Knorpel in allen seinen Teilen in differenzierender Weise färben läßt. Das Perichondrium hat in einzelnen Teilen den Knorpel ganz umwachsen, hervorzuheben aber ist, daß sich eine Wucherung der Knorpelzellen nur dicht unter dem alten Perichondrium findet, während an dem gegenüberliegenden Schnittrande, wo die tieferen Knorpellagen sich finden, keinerlei Wucherung der Knorpelzellen wahrzunehmen ist. Dieser Rand ist so scharf geblieben, als wäre das Knorpelstück erst frisch übertragen. Aus diesem Befunde geht hervor, daß zwar eine gewisse Knorpelneubildung vom alten Perichondrium ausgeht, daß sich diese aber nicht auf die tiefer liegenden Zellagen des Knorpels erstreckt. Diese führen vielmehr, wie es scheint, ein eigenes Leben, und bleibt es zweifelhaft, ob diese großen Zellen mit großen Kernen und mächtiger hyaliner Zwischensubstanz überhaupt aus den Perichondriumzelllagen hervorgehen. Den Übergang von den kleinen, mehr parallel zueinander liegenden Zellschichten unter dem Perichondrium in die mediale Zellage, wo sich die großen Knorpelzellen finden, ist ein meist ziemlich unvermittelter, und ist dies tinktionell manchmal recht auffallend nachweisbar. Daß diese medialen Zellagen in ihren Lebensbedingungen von dem Perichondrium abhängen, geht daraus hervor, daß sie ohne dieses zugrunde gehen, während andererseits der Beweis noch nicht erbracht ist, daß bei reiner Übertragung von Perichondrium mit seiner Zellage sich ein echter hyaliner Rippenknorpel mit all seinen typischen Zellschichten wieder bildet.

Die Tatsache, daß der mit Perichondrium übertragene Rippenknorpel am Leben bleibt, sichert ihm für plastische Operationen als Stütz- und Füllmaterial eine hervorragende Bedeutung.

Redner demonstriert dies an 5 Kranken, bei welchen vor 7—8 Jahren die Rippenknorpelübertragung zur Verwendung kam.

In 2 Fällen wurde durch Einheilung eines Rippenknorpelsstückes zwischen die Schildknorpelplatten nach Laryngofissur eine Erweiterung des strikturierten Kehlkopfes erreicht, in einem Falle durch Rippenknorpelübertragung eine verloren gegangene ganze Schildknorpelplatte ersetzt, in einem weiteren ein größerer Trachealdefekt geschlossen, endlich bei Sattelnase der Nasenrücken neu gebildet und die flottierenden Nasenflügel durch Einziehung von Knorpelspangen versteift.

Alle diese Pat. sind seitdem gesund geblieben, und lassen sich an ihnen die eingesetzten Rippenknorpelstücke noch als wohlerhalten nachweisen.

(Selbstbericht.)

g. A. Becker (Rostock). Die endemische Verbreitung der Echinokokkenkrankheit in Mecklenburg.

B. hat die Madelung'sche Sammelforschung über die endemische Verbreitung der Echinokokkenkrankheit in Mecklenburg für die Zeit von 1884 bis 1905 inklussive fortgesetzt. Es sind während dieser 22 Jahre im ganzen 327 Fälle von Echinokokkuserkrankungen beim Menschen in Mecklenburg zur ärztlichen Kenntnis gekommen. B. hat alle für das gehäufte Vorkommen dieser Seuche in Betracht kommenden Faktoren untersucht und kommt zu folgenden Ergebnissen:

1) Es ist seit der Madelung'schen Sammelforschung eine nicht unbeträchtliche Zunahme und nicht, wie irrtümlich vielfach angenommen wurde, eine Abnahme der beim Menschen ärztlich beobachteten Echinokokkenerkrankungen in Mecklenburg zu verzeichnen.

2) Die Verbreitung der menschlichen Echinokokkenerkrankungen auf die einzelnen Landesteile von Mecklenburg ist im Verhältnis die gleiche geblieben, insofern auch heute noch der Südwesten von Mecklenburg nur vereinzelte Er-

krankungsfälle aufweist, dieselben sich jedoch um so mehr häufen, je weiter man nach Osten und Norden geht.

3) Die Zahl der Hunde in Mecklenburg hat erheblich zugenommen, und zwar in stärkerem Grade als die der Bevölkerung.

4) Der mecklenburgische Hund beherbergt die Taenia echinococcus häufiger als Hunde in echinokokkenarmen Gegenden.

5) Der größte Teil der an Echinokokkus erkrankten Mecklenburger gehört den niederen Ständen an, ein großer Teil solchem Berufe, der ankanntermaßen viel mit Hunden in Berührung kommt. Ein großer Teil der erkrankten Pat. gibt zu, sich viel mit Hunden beschäftigt zu haben.

6) Der Viehreichtum von Mecklenburg hat seit 1883, obgleich eine erhebliche Abnahme der Schafzucht stattgefunden hat, im ganzen doch erheblich zugenommen, und zwar in stärkerem Maße als die Bevölkerung.

7) Auch heute noch weist Mecklenburg die größte Schafzucht in ganz Deutschland auf; und zwar wird in den Aushebungsbezirken von Mecklenburg, wo die meisten Echinokokkenerkrankungen beim Menschen vorkommen, auch die Schafzucht am intensivsten betrieben.

8) Mecklenburg weist im Verein mit Vorpommern von ganz Deutschland den höchsten Prozentsatz von echinokokkenkrankem Schlachtvieh auf.

9) Die Frage, ob die Echinokokkenkrankheit bei den Haustieren in Mecklenburg im Abnehmen begriffen ist, kann mangels zuverlässigen statistischen Materials heute noch nicht mit Sicherheit entschieden werden. Es erscheint jedoch wahrscheinlich, daß die Seuche beim mecklenburgischen Vieh im Rückgang begriffen ist.

10) Daß jedenfalls keine weitere Zunahme, sondern wahrscheinlich eine Abnahme der Hundewurmkrankheit beim mecklenburgischen Schlachtvieh stattgefunden hat, ist auf die in den letzten 20 Jahren hierselbst zur Durchführung gekommenen hygienischen Maßnahmen zurückzuführen, in erster Linie auf die Errichtung von sachgemäß geleiteten Schlachthäusern mit Schlachthauszwang.

11) Ein Einfluß dieser hygienischen Maßnahmen im Sinne eines Rückganges auch der menschlichen Erkrankungsfälle hat sich bisher wegen der oft über Jahrzehnte sich erstreckenden Latenzzeit der menschlichen Echinokokkenkrankheit nicht geltend machen können. (Selbstbericht.)

h. Klapp und Dönitz. Beitrag zur Händedesinfektion (mit Chirosoter.)

Da bei jeder Desinfektionsmethode in einer Anzahl von Fällen Keimfreiheit nicht erzielt werden kann, versuchten K. und D., die restierenden Keime dadurch unschädlich zu machen, daß sie sie an Ort und Stelle durch eine Wachsimprägnation der Haut fixierten. Sie zerstäubten zu diesem Zweck eine Lösung von Wachs und Harzen in dem nicht feuergefährlichen Tetrachlorkohlenstoff (die unter dem Namen Chirosoter von Krewel & Co. in Köln in den Handel gebracht wird), mit einem Sprayapparat auf Hand und Operationsfeld. Die bakteriologischen Ergebnisse sind äußerst ermutigend. — Als geeignetste Vorbehandlung erwiesen sich die Desinfektionsmethoden, die die Haut trocken machen, z. B. bei Anwendung von Alkohol (Ahlfeld's Methode, Seifenspiritus usw.). — Nach Meißner-Tübingen ergibt sogar die Besprayung der gänzlich unvorbereiteten Tageshand eine hochgradige Keimarmut (nach Vortr. jedoch nur bei glatten, nicht rissigen Händen!), was für Notoperationen, z. B. im Kriege, von größter Wichtigkeit ist. — Ein Vorzug des Verfahrens ist seine Einfachheit. (Selbstbericht.)

i. Anschütz (zurzeit Marburg). Über endoneurale Antitoxininjektionen bei Tetanus.

Das Toxin, welches die Zellen des Zentralorganes befallen hat, haftet so fest, daß auch die größten Antitoxinmengen nicht imstande sind, es wieder zu lösen. Von diesem Teil des Toxins hängt in allererster Linie das Schicksal des Tetanuskranken ab, wenn wir ihn in Behandlung bekommen; denn die

Symptome der Krankheit brechen erst dann aus, wenn das Zentralorgan befallen ist. Ein zweiter Teil des Giftes findet sich im Infektionsherde und frei zirkuliernd im Körper. Gegen diese Toxinmengen müssen wir chirurgisch und mit lokaler, subkutaner, intraduraler event. auch intravenöser Antitoxinapplikation vorgehen. Ein dritter Teil liegt in den motorischen Nerven, geschützt vor den genannten Applikationsweisen des Antitoxins. Gumprecht, Stintzing, Brunner u. a. haben schon früher den intraneuralen Gifttransport angenommen. Hans Meyer und Ransom haben durch überzeugende Versuchsreihen exakt festgestellt, daß das Gift nur auf dem Wege der Achsenzylinder der motorischen Nerven zum Zentralorgan gelangt. In diesen fließt es, nicht erreichbar den bisherigen Anwendungsweisen des Antitoxins, langsam aber sicher dem Rückenmark zu. Aus diesen wichtigen Untersuchungen, die in der Praxis nicht so bekannt geworden sind, wie sie es verdienten, geht hervor, daß man erstens so schnell wie möglich und ausgiebig das Antitoxin beim ausgebrochenen Tetanus verwenden soll, um das Gift zu erreichen, ehe es in die Nerven dringt. Zweitens besteht nach Meyer und Ransom die Möglichkeit, durch eine hochgelegene intraneurale Antitoxininjektion in die entsprechenden Nerven helfend einzugreifen, weil man dadurch den Giftzufluß zum Rückenmark absperrt und neutralisiert.

In der Marburger Klinik wurden zwei Fälle vom Vortr. auf diese Weise behandelt. Der erste Fall war von vornherein prognostisch nicht ungünstig. Handverletzung, Inkubation von 8 Tagen, Trismus, langsame Verschlimmerung. Aufnahme in die Klinik am 12. Tage (4. Tetanustage): starker Trismus, Rückenstarre, Bauchdeckenspannung, Rücken- und Bauchschmerzen. Exzision der Wunde, subkutan Antitoxin 100 A.-E. Marburger Serum. Tags darauf keine Besserung, deshalb Injektion der Armnerven, Lumbalpunktion und Injektion im ganzen 100 A.-E. Allmähliche Heilung.

Der zweite Fall war ein schwerer, prognostisch sehr ungünstiger. Nagelsplitterverletzung. 5 Tage Inkubation, sogleich schwerer Trismus, schnelle Verschlimmerung. Am 3. Tetanustag Aufnahme in die Klinik: starker Trismus, Starre des Gesichtes, leichter Opistotonus, Starre der Oberschenkel, Bauchdecken bretthart, Fieber. Sofortige Freilegung des Plexus brachialis unterhalb der Clavicula, endoneurale Injektion. Lumbalpunktion und Injektion. Exartikulation des Nagelgliedes, im ganzen 100 A.-E. Die nächsten 4 Tage je 100 A.-E. Allmähliche Besserung. Am 8. Tage Verschlimmerung. Nochmals endoneurale Injektion des Plexus brachialis oberhalb der Clavicula und subkutan 100 A.-E. Schnelle Besserung.

Es wurden bis jetzt im ganzen bei 17 Fällen mit 4 Todesfällen endoneurale Injektionen gemacht. Die erste machte Küster 1902 bei einem Falle von lokalem Tetanus mit ausgezeichnetem Erfolge. Statistische Vergleichungen sind bei diesen kleinen Zahlen unmöglich, ebensowenig kann jetzt schon ein Urteil über die Heilungsaussichten bei endoneuralen Injektionen abgegeben werden. Das Verfahren ist aber als eine Erweiterung der bisherigen Applikationsweisen des Antitoxins lebhaft zu begrüßen, da es Giftmengen trifft, die sonst nicht erreichbar sind. Unter den 17 Fällen ist nur einmal vorübergehend Neuritis eingetreten.

Bei allen tetanusverdächtigen Fällen ist das Antitoxin prophylaktisch zu geben. Bei ausgebrochenem Tetanus soll gegen jede Position, in der sich das Gift befindet, besonders vorgegangen werden. Gegen die Vergiftung im Zentralorgan symptomatisch, gegen die im Infektionsherd chirurgisch und mit Applikation von trockenem Antitoxin oder Salbe in die Wundhöhle, gegen das zirkulierende Gift mit subkutanen, intraduralen oder intravenösen Einspritzungen; gegen das Toxin in Nerven mit endoneuralen Injektionen. Und wer überhaupt Antitoxin anwenden will, soll es bald und reichlich tun.

(Selbstbericht.)

Diskussion. Lindner (Dresden) begrüßt dankbar den Vortrag und die durch denselben gegebene Anregung zur energischen Behandlung des ausge-

brochenen Tetanus; er hat von der bisherigen Behandlung nichts Günstiges gesehen; auch Amputation hatte auf einen ausgebrochenen Tetanus keinen Einfluß. In Berlin und Dresden konnte er eigentümliche Schwankungen im Auftreten des Tetanus beobachten; bei der jetzt auf seiner Abteilung vorgenommenen und durchgeführten präventiven Impfung wurden wesentlich in dieser Richtung (Pferde- und Straßenschmutz) verdächtige Wunden der Impfung unterzogen. Die von Anschütz angeregte Therapie des ausgebrochenen Tetanus soll vorkommendenfalls gründlich versucht werden.

k. Radmann (Laurahütte). Chirurgische Behandlung der epidemischen Genickstarre.

Die bisher bei Genickstarrekranken ausgeführten Operationen, die Lumbalpunktion, die Kanülendrainage nach der Lumbalpunktion, die Durchtrennung des Lig. atlanto-occipitale, Punktionen der Seitenventrikel mit und ohne nachfolgende Spülung hatten keine Einwirkung auf den Krankheitsverlauf.

Ein radikaler Erfolg ist auch von chirurgischer Behandlung nicht zu erwarten, da einerseits die Krankheit keine Lokalaffektion ist, wie die gewöhnlichen eitrigen Meningitiden, sondern von Anfang an und während ihrer ganzen Dauer eine Allgemeininfektion, andererseits überhaupt bezweifelt werden muß, daß die Genickstarreeiterungen durch chirurgische Eingriffe zu heilen sind, wie gewöhnliche Eiterungen. Denn die Meningokokken wirken wesentlich anders auf menschliches Gewebe ein, als andere Eitererreger. Subkutane Einspritzung der eigenen Zerebrospinalflüssigkeit verursacht bei Genickstarrekranken keinerlei Reaktion, der Meningokokkus erzeugt weder lokale Einzelherde, noch Abszesse, haftet dagegen besonders gut in der Pia.

Auch symptomatisch leisten chirurgische Eingriffe in den Anfangsstadien wenig. Die Lumbalpunktion hat nur in einzelnen Fällen, vielleicht Mischinfektionen, vorübergehend Beruhigung zur Folge. Ihre schematische Anwendung zu therapeutischen Zwecken ist zu widerraten. Die Vermehrung des Hirndruckes bedarf in den Anfangsstadien keiner Bekämpfung. Dagegen scheint in den Spätstadien, wo die rein mechanische Einwirkung der vermehrten Flüssigkeit den größten Teil der schweren Erscheinungen verursacht, eine künstliche Herstellung dauernden Abflusses symptomatisch zu nützen. Da durch die Lumbalpunktion und einfache Ventrikelpunktion das Großhirn nicht dauernd entlastet wird, so hat der Vortr. in zwei Fällen die Seitenventrikel tamponiert mit erheblicher, aber vorübergehender Besserung der Erscheinungen. (Ein Pat. lebte noch 10 Tage nach der Operation, der andere 17 Tage.) Zur Sicherung des Abflusses und zur Vermeidung sekundärer Infektion bei der Nachbehandlung empfiehlt es sich, in beide Ventrikel ein Silberdrahtgestell mit Fäden einzuführen, durch deren sukzessives Herausziehen sich Störungen des Abflusses beseitigen lassen. (Selbstbericht.)

Diskussion. Lenhartz (Hamburg) hat in 10 Jahren 50 Fälle von sporadischer Genickstarre und in wenig Wochen bei epidemischer Häufung weitere 50 Fälle behandelt. Die erste Gruppe ergab 51% Heilungen, die zweite nur 37%. Er erzielte ein wesentlich günstigeres Ergebnis, als der Vortr. mit seinen 70% Sterblichkeit geschildert hat. Im Gegensatz zum Vortr. hält er die Lumbalpunktion für das wertvollste Hilfsmittel bei Behandlung der Genickstarre; die günstige Wirkung ist auffallend und unmittelbar: Delirien, Koma, Unruhe schwinden, der Kranke verlangt oft dringend, vor allem wegen der rasenden Kopfschmerzen, nach Wiederholung der Punktion. L. empfiehlt sie daher aufs wärmste, selbst bei denjenigen Zuständen, die auf entzündlichen Hydrocephalus hinweisen; denn die chirurgische Behandlung mit Trepanation und Drainage hat hier nichts erreicht. — Wilms (Basel): Die Erfahrungen bei Leichtenstern mit der Lumbalpunktion waren ausgezeichnet. — Müller (Rostock) hatte wie Lenhartz sehr günstigen Eindruck von der Lumbalpunktion. — Radmann (Laurahütte) vertritt im Schlußwort nochmals seine Ansicht.

l. Kuhn (Kassel). Fabrikation des Sterilcatgut (Kuhn).

Redner erinnert an seine mehrfachen früheren Ausführungen (Münchener med. Wochenschrift, Zeitschrift für Chirurgie Bd. LXXXVI und LXXXVIII). Er glaubt, daß von den vielen Tausenden von Ärzten, die täglich Catgut verwenden, kaum hundert sich voll bewußt sind, was sie mit der Einbringung des Fadens in den Körper eigentlich tun.

Sie werden sich kaum bewußt sein, welche Fülle von Material allein es schon ist, aus der sich ein Faden, insbesondere ein dickerer, aufbaut, ferner, welche Breite von Oberfläche, welche Ausdehnung an Infektionsfläche, ein solcher Faden repräsentiert, und welche enorme Möglichkeit zur Einführung von Schmutz er beim Drehen in sich birgt.

Redner belegt seine Ausführungen mit Präparaten von getrocknetem Hammel-Rohdarm, unaufgeblasen und aufgeblasen, in der Fläche ausgebreitet und gedreht, in losem Zustande in Gläsern schwimmend, nach außen dann als getrockneter und gedrehter Faden hervorragend.

Den genannten Tatsachen entsprechen die Resnltate bei der klinischen Verwendung des Catgut. Da diese oft sehr unzuverlässig gewesen, begreift sich fast die Forderung, Catgut überhaupt aus der Wunde fortzulassen.

Dem entgegen stehen aber eine Reihe von klinischen Veranlassungen, in denen man einen resorbierbaren Faden nicht gern entbehren möchte, seien es Schleimhautnähte, oder Nähte an schwer zugänglichen Stellen, oder in der Nähe infektiöser Herde usw. usw.

Für diese und viele andere Fälle bleibt der Wunsch nach einem gut resorbierbaren, aber sonst durchaus einwandsfreien Fadenmaterial.

Im Gegensatz zu allem Vorhandenen wird ein solches nur durch die K.'sche Zubereitung geboten.

Das K.'sche Catgut wird vom Momente der Entnahme aus dem Tierkörper bis zum definitiven Trockensein des fertigen Fadens nach den Gesetzen und Gepflogenheiten des chirurgischen Operationssaales mit allen hygienischen und aseptischen Vorsichtsmaßregeln behandelt und von A bis Z nach modern chirurgischen Gesichtspunkten präpariert.

Dieses Vorgehen erfordert naturgemäß eine Summe von Spezialeinrichtungen, sowohl was die Gewinnung als die Weiterverarbeitung betrifft. Solche Spezialeinrichtungen erstrecken sich zunächst

1) auf die Methode der Entnahme im Schlachthause und Lieferung nach der Fabrik in zuverlässig einwandsfreier Weise;

2) auf eigene Spezialarbeitsräume in der Fabrik mit desinfizierbaren Geräten und Gebrauchsgegenständen;

3) auf eine besondere Erziehung und Ausbildung des Arbeitspersonals, das sich der Catgutherstellung widmet; es müßte dieses einen Teil der Ausbildung der Lazarettgehilfen haben;

4) auch die Erfindung und die Einrichtung von einer Reihe von Spezialmaschinen, zum Schlitzen, Schleimen, Drehen und Trocknen der Fäden, welche die einwandsfreie, tunlichst aseptische Bearbeitung der Fäden, auch fabrikmäßig, garantieren.

Um diese Forderungen verständlich zu machen, demonstriert Redner die Herstellung von Catgutfäden auf eigenen Apparaten, die der fabrikmäßigen Herstellung vorbildlich sind.

Er zeigt

1) seinen Apparat zum Schlitzen; das Anfassen der Fäden geschieht von seiten des Arbeiters am besten mit Gummifingern;

2) einen Apparat zum Schleimen der Fäden, ganz auskochbar. Dabei demonstriert Redner seine Vorschläge zur Desinfektion und Imprägnierung der Fäden mit Jodlösung oder Silber.

3) Einen Apparat zum Drehen und Trocknen, ganz sterilisierbar.

Bei dieser Gelegenheit erörtert Redner die große Anzahl von bekannt gewordenen Tetanusfällen, die auf Catgut zurückzuführen sind, davon einer

erst vor 1 Jahr aus der Greifswalder gynäkologischen Klinik mit Krönig's Catgut; vier Fälle werden neuerdings aus Bologna gemeldet, woselbst die Klinik von Prof. Magni wegen Tetanus behördlicherseits geschlossen wurde.

Der neue Faden wird von Merck (Darmstadt) hergestellt.

(Selbstbericht.)

Diskussion. v. Eiselsberg (Wien): Die Hauptgefahr ist die Milzbrandinfektion, die kann man aber bei aseptischer Zubereitung auch nicht beseitigen.

(Fortsetzung folgt.)

---

12) **Adrian und Hamm.** Beitrag zur Kenntnis der Pneumaturie.

(Mitteilungen a. d. Grenzgebieten d. Medizin u. Chirurgie Bd. XVII. Hft. 1 u. 2.)

Unter den verschiedenen Formen der Pneumaturie ist am wenigsten bekannt, bisher nur dreimal die beobachtet, die lediglich durch gasbildende Bakterien hervorgerufen wird. Während jene drei bisher beschriebenen Fälle auf Bakterium lactis aërogenes beruhten, sind die vier neuen, von den Verff. hier mitgeteilten auf Bakterium coli commune, einmal auf Bakterium coli immobile zurückzuführen. Stets bestand als Begleiterscheinung Cystitis. Bemerkenswert ist, daß in einem dieser Fälle nur ein einziges Mal eine Gasentleerung mit dem Urin in einwandsfreier Weise beobachtet wurde.

Wie kommen nun die gasbildenden Bakterien in die Blase? Wenn vorher katheterisiert worden ist, so ist ihre Einschleppung von außen möglich. In den anderen Fällen sind Darmstörungen vorhanden gewesen, durch welche die Bakterien entweder direkt auf dem Wege der Lymphbahnen oder durch Aufnahme in den Kreislauf und Ausscheidung durch die Nieren in die Blase gelangt sind. In einem Falle mit Harnröhrenstriktur würde eine Infektion der Blase auf urethralem Wege, d. h. eine aszendierende Infektion, anzunehmen sein. Als Quelle der Gasbildung muß der Eiweißgehalt des cystitischen Urins angesprochen werden. Eine wirksame Therapie der bakteriellen Pneumaturie kennen wir nicht, sie wird sich vor allem nach der Grundkrankheit zu richten haben. **Haeckel** (Stettin).

13) **L. Davis** (Boston). Primary tumors of the urinary bladder.

(Publications of the Massachusetts general hospital Boston Vol. I. Hft. 3.)

Ausführlicher klinischer und pathologisch-anatomischer Bericht über 41 in obengenanntem Krankenhause beobachtete Fälle von primären Harnblasengeschwülsten. Es handelte sich um Karzinome, Papillome, Sarkome und Myome. 37 Geschwülste wurden operiert, 4 wurden bei Autopsien gefunden. Der Arbeit sind zahlreiche gute Abbildungen und ein besonders die deutsche Literatur berücksichtigendes Quellenverzeichnis beigegeben. **Erhard Schmidt** (Dresden).

14) **Mysch.** Eine Modifikation der Harnleitertransplantation nach Maydl-Berglund-Borelius.

(Chirurgia 1907. Nr. 125. [Russisch.])

Maydl implantiert die Harnleiter im Zusammenhange mit dem Blasengrund in die Flexur. Um die nicht selten auftretenden sekundären Nierenerkrankungen zu vermeiden, schlugen Berglund-Borelius vor, nach der Transplantation an der Flexur eine Anastomose anzulegen, so daß der Darminhalt ohne Berührung der Einpflanzungsstelle aus dem Anfange der Flexur in den Mastdarm gleitet. M. hält diese Modifikation für eine sehr zweckmäßige, betont aber, daß man nicht in allen Fällen die Harnleiter mit dem Blasengrund ablösen und implantieren dürfe.

In seinem Falle handelte es sich um eine Frau, die nach einer Geburt weitgehende Zerreißungen am Damm und in der Folge eine rektovaginale und eine Blasen-Scheidenfistel davongetragen hatte. Die Harnröhre war fast ganz zerstört, die Scheide zum Teil narbig verschlossen; seit 2 Jahren bestand absolute Inkontinenz; dazu hatten sich Blasenkonkremente gebildet, die wiederum zu Harnver-

haltung führten. Der Urin war eitrig und blutig. Die Indikation zur Transplantation war gegeben, nur hatte M. nicht den Mut, bei der heftigen Cystitis die Harnleiter mit dem Blasengrund zusammen abzulösen. Er unterband deshalb beide möglichst tief in nächster Nähe der Eintrittsstelle und heftete sie einzeln in die Flexur. Es folgte dann die Anastomose nach Berglund-Borelius. Das Resultat der Operation war ein sehr befriedigendes — Pat. ist seit 14 Monaten ohne Beschwerden. **Oettingen** (Berlin).

15) **Krämer.** Über einen Fall von primärer chronischer Pyelitis.

(Med. Korrespondenzbl. d. württemb. ärztl. Landesvereins 1907. August 17.)

K. berichtet über zwei Fälle von chronischer primärer eitriger Nierenbeckenentzündung. Bei dem ersten, einem 10jährigen Mädchen, wurde zuerst Nierentuberkulose angenommen, bei dem zweiten, wo die Pyelitis auf das Puerperium zurückzuführen war, entwickelte sich im Laufe mehrerer Jahre eine Geschwulst in der Nierengegend, die sich bei der von Hofmeister vorgenommenen Operation als Hydronephrose erwies.

Hofmeister steht der Lenhartz'schen Annahme einer aszendierenden Infektion skeptisch gegenüber; der hämatogene Ursprung ist wahrscheinlicher. In drei Fällen operierte H. nach mehrmonatigem Bestande; einmal Heilung nach Nephrotomie, im zweiten Falle nach erfolgloser Nephrotomie Nephrektomie, im dritten primäre Exstirpation der Niere. Die mikroskopische Untersuchung ergab Durchsetzung des Nierengewebes mit massenhaften mikroskopisch kleinen, bis miliaren Abszeßchen. H. rät zur Operation nur, wenn länger fortgesetzte interne Behandlung erfolglos bleibt und auf Grund einer genauen Untersuchung mit den modernen Hilfsmitteln der funktionellen Nierendiagnostik. **Mohr** (Bielefeld).

16) **v. Küster.** Über Retentio testis.

(Zeitschrift für ärztliche Fortbildung 1906. Nr. 10.)

Ein im Leistenkanal oder der Bauchhöhle zurückgehaltener Hoden ist für seinen Träger ein mißlich Ding, für das Messer des Chirurgen aber meist ein dankbarer Gegenstand. Gemütsdepressionen, Druckempfindungen, Atrophie mit konsekutiver Impotenz, Neigung zu Entzündungen und bösartiger Degeneration, Kombination mit Hernien oder Varikokele geben genügend Veranlassung, ihn an seinen natürlichen Platz zu befördern oder gar wegzuschneiden. v. K. mußte ihn in zwei Fällen opfern. Einem 12jährigen Knaben war er in einer Appendicitisoperationsnarbe so fest verwachsen, daß der Junge sich eine skoliotische Haltung angewöhnte, um den Zerrungs- und Dehnungsschmerz zu vermeiden. Einem 45jährigen Apotheker, der nach eifrigem Studium eines chirurgischen Lehrbuches in der Furcht lebte, sein linker Kryptorchis werde karzinomatös degenerieren, wurde er aus der Bauchhöhle herausgeholt. Erst als der Anblick ihn von der Grundlosigkeit seiner Angst überzeugt hatte, gewann er seine volle Lebensfreude wieder. **Gutzeit** (Neidenburg).

---

*Veranlaßt durch das Referat über die McGrath'sche Darmnaht auf p. 1091 dieses Zentralblattes macht uns Herr D. Bogdanik darauf aufmerksam, daß er genau dasselbe Verfahren in der Wiener med. Presse vom 9. Dezember 1906 publiziert und durch eine Abbildung erläutert hat.* *Redaktion.*

---

Originalmitteilungen, Monographien und Sonderdrucke wolle man an *Prof. E. Richter* in Breslau (Kaiser Wilhelmstraße 115), oder an die Verlagshandlung *Breitkopf & Härtel*, einsenden.

Für die Redaktion verantwortlich: Geh.-Rat Prof. Dr. E. Richter in Breslau.
Druck und Verlag von Breitkopf & Härtel in Leipzig, Nürnbergerstraße 36/38.

# Zentralblatt

für

# CHIRURGIE

herausgegeben

von

**K. Garrè,** in Bonn, **F. König,** in Berlin, **E. Richter,** in Breslau.

Vierunddreißigster Jahrgang.

Wöchentlich eine Nummer. Preis des Jahrganges 20 Mark, bei halbjähriger Vorauszahlung. Zu beziehen durch alle Buchhandlungen und Postanstalten.

**Nr. 44.** Sonnabend, den 2. November. **1907.**



**Inhalt:** 1) **Friedländer,** Chirurgische Diagnostik. — 2) **Klapp** und **Dönitz,** Chirosoter. — 3) **Villinger,** Dioform. — 4) **Coderque,** Stovain. — 5) **Gardner,** 6) **Wanietschek,** Narkose. — 7) **Milkó,** Bauchverletzungen. — 8) **Stoicescu** und **Daniel,** 9) **Milkó,** 10) **Dreesmann,** Appendicitis. — 11) **Klauber,** Kombinationsileus. — 12) **Kaufmann,** Kontraktionsphänomene am Magen. — 13) **Schulze-Berge,** Magensenkung. — 14) **Key,** Magengeschwür. — 15) **Chevrier,** Jejunostomie. — 16) **Göbell,** 17) **Cavaillon** und **Leclerc,** 18) **Lennander,** Innerer Darmverschluß. — 19) **Vautrin,** Hernia paraduodenalis. — 20) **Hartmann,** Tuberculosis ileo-coecalis. **A. Schmincke,** Über Peritheliome in der Gegend des Handgelenkes. (Orig.-Mitteilung.) 21) Naturforscherversammlung: a. **Bockenheimer,** Diffuse Hyperostose der Gesichts- und Schädelknochen. — b. **Kuhn,** Perorale Intubation. — c. **Schanz,** Skoliosen. — d. **Glücksmann,** e. **Kelling,** f. **Kölliker,** Ösophagoskopie. — g. **Zaengel,** Ösophagotomie. — h. **Kuhn,** Überdruck bei Lungenoperationen. — i. **Seidel,** Pleuraempyem. — k. **Pässler** und **Seidel,** l. **Stieda,** Lungenemphysem. — m. **Trendelenburg,** Zur Herzchirurgie. — n. **Goldmann,** Zur Diagnose von Abdominalerkrankungen durch X-Strahlen. — o. **Federmann,** p. **v. Haberer,** Appendicitis. — q. **Plettner,** Darminvagination. — r. **Glücksmann,** Spiegeluntersuchung der unteren Darmabschnitte. 22) **Bogdanik,** Kreolin. — 23) **Cutfield,** Trypsin gegen bösartige Geschwülste. — 24) **Endicott,** Neues Anästhetikum. — 25) **Makara,** 26) **Pringle,** Spinalanalgesie. — 27) **Åkerblom,** Catgutsterilisation. — 28) **Gross** und **Sencert,** Speiseröhrenkrebs. — 29) **Soubeyran,** Dickdarmperforation. — 30) **Burgess,** Appendicitis. — 31) **Leclerc,** 32) **Glasstein,** Innerer Darmverschluß. — 33) **Clechomski,** Milz- und Zwerchfellwunde. — 34) **Recasens,** Gallensteine und Gebärmutterblutung. — 35) **Schultze,** Tupferkästen. — 39) **Raudnitz,** Saugapparate. — 37) **Lossen,** Daumenbewegungsapparat.


## 1) **Friedländer.** Chirurgische Diagnostik. 433 S.

(Medizinische Handbiliothek Bd. XVI. — Wien, **Hölder,** 1907.)

Eine dem Bedürfnis des nicht spezialistisch-chirurgisch geschulten Praktikers sehr gut angepaßte, gewandt geschriebene Bearbeitung, für die Referent nur eine genauere Beschreibung der Technik der allerdings fast vollständig erwähnten Untersuchungsmethoden gewünscht hätte; die Trennung des Kapitels Verletzungen in offene (II) und subkutane (III) führt zu Wiederholungen. **Lessing** (Hamburg).

## 2) **Klapp** und **Dönitz.** Über Chirosoter.

(Deutsche med. Wochenschrift 1907. Nr. 34.)

Wenn v. Brunn glaubt, Chirosoter wegen seiner Ätzwirkung nicht empfehlen zu dürfen, so kann diesem Übelstande durch An-

wendung geringerer Mengen leicht abgeholfen werden. Durch Chirosoter gelingt es auf einfachste Weise, die Zahl der nach dem Desinfizieren zurückbleibenden Keime zum größten Teil auszuschalten. Das Mittel kann sowohl für das Operationsfeld wie für die Hände angewandt werden. Auch bei frischen Verletzungen ist sein Nutzen unverkennbar; ebenso kommt das Mittel bei Mangel an Wasser — im Kriege — in Betracht. **Borchard** (Posen).

3) **Villinger.** Über Versuche mit einem neuen Mittel für Inhalationsnarkose (Dioform).

(v. Langenbeck's Archiv Bd. LXXXIII. Hft. 3.)

V. empfiehlt ein neues Mittel, Acetylendichlorid, Dioform genannt, zur Inhalationsnarkose. Das Mittel hat sich bei Hunden als brauchbar erwiesen, ebenso bei fünf Narkosen von Menschen. Vorläufig wünscht Verf. eine Prüfung, keinen allgemeinen Gebrauch des Dioforms in der Praxis. **E. Siegel** (Frankfurt a. M.).

4) **Coderque.** Sobre la pretendida acción vasodilatadora de la estovaina.

(Revista de med. y cir. pract. de Madrid 1907. Nr. 993.)

C. wendet sich gegen die immer noch von einzelnen Autoren vertretene Anschauung, daß das Stovain gefäßerweiternde Eigenschaften besitze und in dieser Hinsicht Vorteile dem Kokain gegenüber biete. Reclus hat zu allererst das Stovain als Gefäßerweiterer bezeichnet und einen besonderen Vorzug in dem Umstande erblickt, daß man bei seinem Gebrauch Kranke in sitzender Stellung operieren könne, was beim Kokain, das als Konstriktor auf die Hirngefäße wirkt, nicht der Fall ist; dieser Autor hat aber neuerdings zugegeben, daß seine frühere Ansicht eine irrtümliche war, während Braun, Ferrari und andere noch immer an der alten Anschauung festhalten. C. hat experimentelle Untersuchungen an Hunden und Kaninchen angestellt und hat dabei gefunden, daß Stovain ein Vasokonstriktor ist. Er beobachtete makroskopisch am Kaninchenohr und kontrollierte auch mikroskopisch seine Befunde durch einige Versuche an den Schwimmhäuten des Frosches. Besonders beweisend erscheint ihm folgender Versuch: einem Kaninchen von 1005 g Gewicht wurde das obere Halsganglion exstirpiert; darauf trat die übliche Erweiterung der Gefäße der betreffenden Kopfhälfte ein. Darauf wurden dem Tiere 3 ccm und dann nochmals 2 ccm 1%iger Stovainlösung injiziert. Alsbald trat eine ganz außerordentlich deutliche Verengerung der vorher erweiterten Gefäße ein, und nach kurzer Zeit waren beide Ohren gleichmäßig gerötet. Analog verhielten sich die Pupillen. **Stein** (Wiesbaden).

5) **B. Gardner.** The care of the patient during serious abdominal operations.

(Brit. med. journ. 1907. Juli 6.)

G., Lehrer im Narkotisieren am Londoner Charing Cross Hospital, berichtet hier kurz über seine praktischen Erfahrungen als Narkotiseur: Strychnin innerlich eine Woche lang vor der Narkose gegeben, hebt den Gefäßtonus. Starkes Abführen erniedrigt den Blutdruck. 2 bis 3 Tage Bettruhe mit Regelung der Diät sind gute Unterstützung für eine ruhige Narkose. Großen Wert legt G. auf sorgfältige Warmhaltung des Kranken mit Decken, Strümpfen, Jacken usw. und Vermeidung von Wärmeverlusten von bloßgelegten Därmen aus. Reibung der Lippen mit einem Tuche regt schwache Atmung an. Chok durch Zerren an Mesenterium, Peritonealstielen usw. kann erfolgreich durch Äther während dieser Maßnahmen bekämpft werden. Das stärkste Mittel zur Wiederherstellung des Gefäßtonus und der Atmung ist möglichst schnelle Blutstillung. **Weber** (Dresden).

---

6) **Wanietschek.** Zum Erbrechen nach der Narkose.

(Prager med. Wochenschrift 1906. Nr. 50.)

W. hat durch 5—6 Tropfen einer 5%igen Alypinlösung kurz vor Beginn und gleich nach Beendigung der Narkose das Würgen und Brechen bei seinen Kranken verhüten können. Mitunter muß 1 bis 2 Stunden nach dem Erwachen, selten später noch ein drittes oder viertes Mal die Dosis wiederholt werden. **Gutzeit** (Neidenburg).

---

7) **Milkó.** Über Frühdiagnose der Bauchverletzungen.

(Budapesti Orvosi Ujság 1907. Nr. 3. [Ungarisch.])

Von allen Symptomen einer penetrierenden Bauchverletzung ist am konstantesten und wertvollsten diejenige der reflektorischen Bauchdeckenspannung, die M. unter 49 Fällen 48mal sofort nach der Verletzung nachweisen konnte. Bei den nicht penetrierenden Bauchverletzungen tritt sie äußerst selten auf, hingegen kann man sie gelegentlich bei Brust- und Zwerchfellverletzungen beobachten. Die übrigen Symptome sind alle mehr oder weniger inkonstant. Am allerwenigsten kann man sich auf das Verhalten des Pulses verlassen. Derselbe kann bei den schwersten Bauchverletzungen, ja sogar bei allgemeiner Peritonitis lange Zeit normale Beschaffenheit haben. Verf. beobachtete in mehreren Fällen schwerer Darmverletzung ausgesprochene Bradykardie, die 8—10 Stunden und länger dauerte. Er schließt, daß die Entscheidung, ob ein operativer Eingriff notwendig ist, in den allermeisten Fällen von Bauchverletzungen schon unmittelbar nach der Verletzung leicht zu treffen ist. **P. Steiner** (Kolozsvár).

---

8) **G. Stoicescu** und **C. Daniel** (Bukarest). Einige Betrachtungen über die nervösen Störungen bei Appendicitis.
(Revista de chir. 1907. Nr. 6.)

Die genauere Kenntnis nervöser Störungen, die im Laufe einer Appendicitis auftreten können, ist jüngeren Datums und infolgedessen auch die Zahl veröffentlichter einschlägiger Fälle eine recht beschränkte. So konnten Verff. in der Literatur nur 16 derartige Fälle auffinden, denen sie einen 17., eigenen, hinzufügen.

Die im Laufe einer Appendicitis auftretenden nervösen Störungen können zerebraler, meningealer, bulbärer, medullarer, neuritischer oder hystero-nervöser Natur sein. Die Störungen sind also sehr verschieden; sie können sich sowohl in den peripheren Nerven bemerkbar machen, als auch das Zentralnervensystem angreifen. Es ist anzunehmen, daß die vom erkrankten Wurmfortsatz ausgehenden Toxine sich in dem Achsenzylinder der Nervenfasern lokalisieren, oder daß es sich um eine allgemeine Toxiinfektion handelt, wie eine solche wesentlich für jene Fälle anzunehmen ist, bei welchen die in Rede stehenden Störungen unmittelbar nach einem chirurgischen Eingriff auftreten. Es ist da anzunehmen, daß durch die Operation Blut- und Lymphbahnen eröffnet werden, die infektiöse Stoffe aufnehmen und sie in den allgemeinen Kreislauf tragen.

Im allgemeinen kann man sagen, daß die nervösen Störungen, die eine Appendicitis begleiten, schwerer Natur sind, da die bekannten Fälle eine Mortalität von nahezu 41,5% ergaben. Hauptsächlich sind es die zerebralen, meningealen und bulbären Störungen, welche tödlich enden.

In chirurgischer Beziehung ist aus der Möglichkeit derartiger Komplikationen der Schluß zu ziehen, daß die Appendicitis erst dann mit dem Messer angegangen werden soll, wenn das Hitzestadium vorübergegangen ist, da man sich auf diese Weise am besten, von anderen Umständen abgesehen, vor dem Auftreten nervöser Komplikationen hütet.

In dem von den Verff. beobachteten Falle handelte es sich um ein 13jähriges Mädchen, bei dem im Laufe eines appendikulären Abszesses, 1 Monat nach Beginn der Erkrankung, Aphasie und totale rechtsseitige Hemiplegie aufgetreten war. Nach 8 Tagen gingen die nervösen Erscheinungen zurück, und einige Tage später brach der Abszeß in die Scheide durch, worauf vollständige Heilung erfolgte.

**E. Toff** (Braila).

---

9) **Milkó.** Über Douglasabszesse bei Appendicitis.
(Budapesti Orvosi Ujság 1907. Nr. 2.)

Auf Grund von 34 Fällen bespricht M. die Pathologie, Diagnose und Therapie der Douglasabszesse. Er betont die Wichtigkeit der frühzeitigen Rektaluntersuchung bei Appendicitiden, welche einen atypischen Verlauf nehmen. Nur so gelingt es, Douglasabszesse früh-

zeitig nachzuweisen. Von den Symptomen hält Verf. für besonders wichtig diejenigen des vollen oder unvollständigen Darmverschlusses. Es gibt Fälle von Douglaseiterung, die unter dem Bilde des chronischen Ileus monatelang getragen werden können, wie es ein von Verf. beschriebener Fall zeigt. In der Therapie bezeichnet M. sls souveräne Methode die Punktion durch den Mastdarm nach Rotter, da dieser kleine Eingriff fast vollständig ungefährlich ist. Von 20 so behandelten Pat. heilten 19. Die perineale und parasakrale Methode hält Verf. für zu eingreifende und blutige Operationen, da auch Nebenverletzungen nicht immer zu vermeiden sind.

**P. Steiner** (Kolozsvár).

---

10) **H. Dreesmann.** Die Lagerung des Kranken bei der Appendicitis.

(Med. Klinik 1907. p. 1073.)

Bei der Wurmfortsatzentzündung senkt sich der Bauchfelleiter, der Schwerkraft folgend, nach der rechten oder linken Darmbeingrube oder ins kleine Becken. Durch frühzeitige geeignete Lagerung des Kranken sucht D. den Eiter auch aus dem kleinen Becken nach einer Stelle, und zwar nach dem Ursprungsherde der Erkrankung, der rechten Darmbeingrube, hinzulenken. Vor der Operation sowohl wie in der Nachbehandlung wird der Kranke bei gebeugtem Hüftgelenke so weit auf die rechte Seite gelegt, daß das gebeugte linke Knie vor dem rechten ruht. Bewegungen des Kranken sind nunmehr fast unmöglich. Dabei geht Urin- und Stuhlentleerung gut vor sich. Die Darmschlingen fallen nach rechts herüber und verkleben früher und fester zu einem abschließenden Walle.

**Georg Schmidt** (Berlin).

---

11) **O. Klauber.** Abnorme Mesenterialverhältnisse inkarzerierter Hernien. Ein Fall von Kombinationsileus.

(Münchener med. Wochenschrift 1907. Nr. 40.)

Es kann vorkommen, daß sich in einer Hernie eine Darmschlinge einklemmt, deren Insertion im Bauch eine derartige ist, daß im Stadium der fixierenden Inkarzeration das zur Schlinge gehörige Mesenterium gespannt ist. Dies hat folgende praktische Konsequenzen: Eine solche Schlinge kann nicht vor die Bruchpforte vorgezogen werden. Will man sie z. B. vorlagern, bis sich der Ernährungszustand erholt hat, so bleibt sie schlecht gefärbt, während nach Rücklagerung in die Bauchhöhle mit dem Aufhören der Mesenterialspannung rasch Erholung eintritt. Solche Schlingen kann man von der Bruchpforte aus nicht resezieren; auch die Erweiterung des Schnittes zu einer Herniolaparotomie schafft verhältnismäßig zu wenig Zugänglichkeit, und es ist zweckmäßiger und schonender, von einer kleinen medianen Laparotomie aus die Darmresektion vorzunehmen, wie das K. in einem Falle getan hat. Das bei solchen Inkarzerationen durch die Bauch-

höhle gespannte Mesenterium kann aber auch Anlaß zu sekundären intraabdominalen Stenosierungen geben. So operierte K. einen Mann mit chronisch verlaufendem Ileus, bei dem neben einer akkreten Leistenhernie noch ein intraabdominaler Darmverschluß durch das gespannte Mesenterium verursacht worden war. Wegen dieses zweiten Hindernisses wurde der Herniotomie die Anlegung einer Dünndarmfistel hinzugefügt; Heilung.

Auf Grund dieses Falles erweitert K. die Definition des von Hochenegg aufgestellten »Kombinationsileus« dahin, daß hierunter jede doppelte Stenosierung im Darmtraktus zu verstehen sei, bei welcher die (relativen) Stenosen derart im kausalen Zusammenhang stehen, daß eine jede für sich allein nicht imstande ist, das Symptomenbild des Ileus hervorzurufen, wohl aber beide in ihrem gegenseitigen Zusammenwirken. (Selbstbericht.)

---

12) **R. Kaufmann.** Über Kontraktionsphänomene am Magen. (Aus dem I. anat. Institut in Wien.)

(Wiener klin. Wochenschrift 1907. Nr. 36.)

Die von anderen aufgenommenen Untersuchungen der Anatomie der Magenmuskulatur hat Verf. weitergeführt und kommt zu hochinteressanten und wichtigen Schlüssen. Im Gebiete der der kleinen Kurvatur anliegenden Magenhälfte kommt es durch Kontraktion der Fibrae obliquae zur Bildung einer Rinne. An dem der großen Kurvatur anliegenden Grenzgebiet zwischen Magenkörper und Antrum pyloricum entsteht durch Kontraktion der hier inserierenden »Hufeisenschlinge« eine antrale Furche, die die beiden großen Magenhälften teils durch Kontraktion, teils durch Drehung voneinander abschließt. Das Prinzip einer Teilung des Magens in mehrere Abteilungen (Wiederkäuermagen) scheint auch im arbeitenden Magen anderer Tiere und des Menschen funktionell — durch Kontraktionsbewegungen einzelner Partien — angedeutet zu sein.

Spätere Untersuchungen werden den sehr komplizierten Mechanismus der Magenbewegungen weiter aufzuklären haben. Schon jetzt aber ergeben sich wichtige Folgerungen für die Chirurgie im Sinne der Mikulicz'schen Theorie, daß die Erhaltung der muskulären Kraft des Magens eine wichtige Rolle bei der Vermeidung des Circulus vitiosus spielt. Die Technik wird also, soweit die Wahl frei bleibt, darauf Rücksicht nehmen müssen, daß der oben angedeutete peristaltische Mechanismus möglichst wenig gestört wird. Das Studium der sehr wichtigen Arbeit K.'s wird weitere Anhaltspunkte dafür geben.

**Renner** (Breslau).

---

13) **Schulze-Berge.** Behandlung der Magensenkung.

(Med. Klinik 1907. p. 947.)

Die Bedingungen für die richtige Lage der Baucheingeweide, sowie die Umstände, die zur krankhaften Verlagerung führen, Krankheitsbeginn und Krankheitszeichen werden dargestellt. Das wesent-

lichste ist die regelwidrige Verlängerung der Aufhängebänder; Formveränderungen des Bauchraumes und der Eingeweide, statischer Druck im Bauchraum usw. wirken nur begünstigend. Zunächst ist innerliche Behandlung, nach deren Fehlschlagen Operation am Platze, letztere sowohl bei straffen wie bei schlaffen Bauchdecken, nach folgenden Gesichtspunkten:

1) Die große Kurvatur des Magens soll in Höhe des Zwölffingerdarmes befestigt werden, so daß der Magen die Speisen ohne außergewöhnliche Anstrengung weiterbefördern kann.

2) Die Leber soll gleichzeitig befestigt werden, damit sie den Magen nicht erneut nach unten drückt. Ausnahmen sind zulässig, wenn keine Formveränderung des Brustkorbes vorliegt, der Magen durch primäre Dehnung des kleinen Netzes gesunken ist und die Leber durch ihre Bänder an der richtigen Stelle gehalten wird.

Verf. rafft nach Bier das kleine Netz, faßt dabei die Serosa des Magens, macht sie wund und zieht sie hoch. Dadurch verwächst der Magen mit den oberen Teilen des kleinen Netzes und mit der Leberunterfläche in etwas breiterer Ausdehnung, verliert aber seine Beweglichkeit nicht. Der rechte und der linke Lappen der herabgesunkenen Leber werden nach Langenbuch durch mehrere Nähte an den entsprechenden Rippenknorpeln befestigt, nachdem die Leberoberfläche und die Zwerchfellunterfläche wundgeschabt sind. Die grundsätzliche Befestigung der Leber ist kein sehr umständlicher, dabei sehr nützlicher Eingriff. Bei gleichzeitiger hochgradiger Magenerweiterung soll eine Magen-Darmfistel angelegt oder der Magen auch noch hochgenäht werden; Pylorektomie und Gastroplicatio sind dabei gefährlich. Erschlaffte Bauchdecken zu kürzen, ist nicht erforderlich. Sind mehrere Eingeweide gleichzeitig gesunken, so müssen sie sämtlich richtig gelagert werden. Um bei gleichzeitiger Nierensenkung mehrfache Einschnitte zu vermeiden, empfiehlt sich vielleicht transperitoneale Feststellung.

Von 46 Pat. mit schweren Magensenkungen (37 Frauen, 9 Männer) hat Verf. 12 Frauen und 5 Männer mit vollem Erfolge operiert.

**Georg Schmidt** (Berlin).

---

14) **E. Key.** Den kirurgiska behandlingen af ulcus ventriculi.

(Nord. med. Arkiv 1907. Abt. I. Chirurgie. Nr. 3 u. 5.)

Unter Berücksichtigung der Ergebnisse der gesamten Weltliteratur verwertet Verf. in der vorliegenden Monographie die Kasuistik der Proff. Berg und Åkerman aus dem Seraphimerlazarett und dem Sophienheim in Stockholm für die Fragen, innerhalb welcher Grenzen die chirurgische Behandlung der Magengeschwüre mit Komplikationen indiziert, und welche Operationsmethode dabei zu empfehlen sei. Die überaus fleißige und erschöpfende Arbeit enthält in einer ersten Abteilung die in verschiedenen Gruppen zusammengestellte Kasuistik (177 Fälle mit 211 Operationen) je nach der pathologischen Beschaffenheit der Geschwüre, deren Lokalisation, Folgezustände u. a m.

Eine zweite Abteilung bespricht die Operationsstatistik, wobei die besonders geringe Mortalität auffallend ist. Die dritte Abteilung enthält ausführliche Auseinandersetzungen über die Komplikationen nach Gastroenterostomie, wobei besonders das verhängnisvolle Ulcus pepticum jejuni eingehend erörtert wird. Über den Wert der verschiedenen in Frage kommenden Operationsmethoden liefert die folgende Abteilung ausführliche und mit Zahlen belegte Erörterungen. Schließlich gibt Verf. in der letzten Abteilung die aus der Bearbeitung des Materials hervorgehenden Indikationen für die chirurgische Behandlung des Magengeschwürs.

Eine ausführlichere Besprechung der so wichtigen und praktisch bedeutsamen Frage gestattet der enge Rahmen eines Referats nicht. Der Hauptinhalt dürfte in folgenden Schlüssen Verf.s zusammengefaßt sein (in Ergänzung der bekannten nach v. Mikulicz zuerst formulierten Indikationen):

»Die operative Behandlung ist indiziert bei

1) offenem Geschwür des Magens oder des Duodenum bei gleichzeitiger motorischer Insuffizienz, wenn eine medizinisch-diätetische Behandlung a priori aussichtslos scheint oder nicht zum Ziele geführt hat;

2) Stenose des Magens, Pylorus oder Duodenum; wobei die höheren Grade absolute Indikation bedingen;

3) perigastrischen Verwachsungen, die Retention oder erhebliche Schmerzen verursachen.

Geschwüre im oder am Pylorus (ebenso wie Geschwüre im Duodenum) geben treffliche Operationsindikation gegenüber den an anderen Stellen des Magens lokalisierten. Bei Symptomen eines offenen Geschwürs mit Retention soll die Operation früher gemacht werden als wenn Retention nicht vorhanden ist. Bei Geschwürstumoren gelten die oben angeführten Indikationen. Bei den die vordere Bauchwand penetrierenden Geschwüren ist die Indikation für Operation besonders ausgesprochen.«

(Es wäre wünschenswert, daß die verdienstvolle Arbeit durch Übersetzung einem größeren Leserkreise zugänglich gemacht würde. Ref.).

**Hansson** (Cimbrishamn).

---

15) **L. Chevrier.** Nouveau procédé de jéjunostomie transépiploïque bivalvulaire et bisphinctérien avec suspension verticale et torsion de la muqueuse.

(Gaz. des hôpitaux 1907. Nr. 4.)

Die Ausführung dieser durch 13 Figuren erläuterten Jejunostomie scheint ebenso langwierig zu sein, wie der Name. Interessenten seien auf den Artikel aufmerksam gemacht wegen der ca. 50 Literaturhinweise.

**V. E. Mertens** (Breslau).

---

16) **R. Göbell.** Über die Diagnose und Behandlung des inneren Darmverschlusses.

(Med. Klinik 1907. p. 1033.)

Übersichtliche Darstellung der jetzigen Kenntnisse über den inneren Darmverschluß. Mit »Ileus« soll nur das schwere Krankheitsbild bezeichnet werden, das sich einstellt, wenn ein Kranker nicht rechtzeitig zweckentsprechend ärztlich behandelt worden ist. Auf die Wichtigkeit der Frühzeichen der verschiedenen Arten des inneren Darmverschlusses wird mit Nachdruck hingewiesen. Da die Vorgeschichte sowohl wie der örtliche Befund täuschen können, ist es gefährlich, auf Grund der Annahme: »Obturationsileus« abzuwarten. Auch vor dem Zeitverluste durch Atropinbehandlung wird gewarnt: von 54 in die Kieler chirurgische Klinik Eingelieferten, die an mechanischem Darmverschluß litten, kamen 24 zu spät; von diesen waren 8 außerhalb der Klinik mit Atropin vorbehandelt; 7 davon starben. In zweifelhaften Fällen darf die rechtzeitige Operation nicht versäumt, in sicheren Fällen ihr Gang durch tastende oder umständliche Maßnahmen nicht verzögert werden. **Georg Schmidt** (Berlin).

---

17) **Cavaillon et Leclerc.** Etude anatomique du segment sus-jacent aux sténoses intestinales.

(Revue de gyn. et de chir. abdom.)

Verff. haben an 79 Fällen die Wirkungen des akuten und chronischen Darmverschlusses auf den oberhalb der Stenose gelegenen Darmabschnitt eingehend studiert und kommen zu folgenden Ergebnissen:

Mit der mehr oder weniger hochgradigen Erweiterung, die verschieden weit hinaufreicht, gehen Veränderungen der Darmwand Hand in Hand. Manchmal wird dieselbe einfach verdünnt, weitaus häufiger tritt eine Verdickung ein, die sich in akuten Fällen als entzündlich ödematöse Durchtränkung, in den chronischen als derbe Infiltration darstellt.

Nicht selten treten — auch weit entfernt vom Sitze der Stenose — Geschwüre und Perforationen auf; letztere sind entweder Folge der Überdehnung und beginnen mit Einreißen der Serosa, oder sie gehen von der Schleimhaut aus als Folge von Druckgeschwüren harter Kotpartikelchen oder kleinen Nekroseherden mit Venenthrombosierung. Am meisten gefährdet ist der Blinddarm wegen seiner anatomischen Verhältnisse (geringe Gefäßversorgung usw.). Da die Veränderungen der Darmwand ungünstige Nahtverhältnisse bei Resektionen und Anastomosen bedingen, empfehlen Verff., zunächst durch einen Kunstafter den Darm zu entleeren und in einer zweiten Sitzung das Hindernis zu resezieren bzw. auszuschalten. Die 79 Fälle sind zum Teil ausführlich der Arbeit beigefügt. **Vorderbrügge** (Danzig).

---

18) **Lennander.** On abdominal pain and especially on pain in connection with »ileus«.

(Edinb. med. journ. 1907. August.)

Bei Bauchschmerzen, besonders solchen, welche beim Ileus auftreten, hat man sich daran zu erinnern, daß

1) die Schmerzen nicht innerhalb der Bauchorgane entstehen, da letztere von dem Sympathicus und Vagus versorgt werden, vielmehr

2) die Schmerzen nur von der Bauchwand, speziell von der Serosa und dem subserösen Gewebe ausgehen, die von Zerebrospinalnerven versorgt sind.

3) Jede Zerrung der inneren Organe an den zur Bauchwand führenden Bändern, Mesenterium, Verwachsungen u. dgl., ist sehr schmerzhaft. Dasselbe gilt von

4) jeder Zerrung der Bauchwandserosa resp. jedem Eingriff an der Bauchwand.

5) Die meisten Prozesse, die zur Verstopfung resp. zum Darmverschluß führen, rufen gewöhnlich zuerst eine vermehrte, unregelmäßige Peristaltik hervor.

6) Jede Berührung der normalen oder hyperämischen Bauchwandserosa mit chemisch verschiedenen Substanzen (Magensaft, Galle, Kot, Abszeßinhalt usw.) ruft intensive Schmerzen hervor.

7) Bei der »peritonealen Reizung« handelt es sich stets um Schmerzen, die von der Bauchwandserosa ausgehen.

8) Diese Schmerzhaftigkeit der Bauchwandserosa nimmt mit der Entzündung zu, sie läßt aber nach, sobald ein gewisser Grad erreicht ist und verschwindet vielfach zuletzt vollkommen.

**Jenckel** (Göttingen).

---

19) **Vautrin.** Quelques considérations sur les hernies paraduodénales

(Revue de chir. XXVII. année. Nr. 1.)

Begünstigt durch ein seltenes Glück hat V. zwei retroperitoneale Brüche nach Treitz'schem Typus erfolgreich operiert, was ihn veranlaßt, diesem interessanten Vorkommnis eine recht gründliche Abhandlung zu widmen. Er konnte aus der Literatur im ganzen 14 Fälle von duodenalen — 8 rechtsseitiger, 6 linksseitiger — Hernien verwerten; seine beiden Beobachtungen beziehen sich auf linksseitige. Sie kommen hauptsächlich als mittelgroße und komplette — d. h. den ganzen Dünndarm fassende — Brüche vor und senken sich, wenn sie sich links vom Duodenum entwickeln, entweder in einer oberen oder unteren Grube des aufsteigenden Teiles in mehr oder weniger präformierte peritoneale Taschen. Meist sind sie nach innen von der Aorta und Art. coli sinistra, unten durch die Art. mesent. super., oft auch noch von Venenstämmen begrenzt. Ihr Zustandekommen führt V. auf kurzes Mesenterium der nächstliegenden Darmteile und event. Druck von außen zurück; doch entbehrt diese Er-

klärung der Klarheit. Die Symptome sind im allgemeinen die von schmerzhaften Verdauungsstörungen und Verschlußerscheinungen mit Rezidiven, plötzlicher Verschlimmerung, event. — selten — akutem Verschluß. Bei genügender Würdigung aller Umstände, des frühen Auftretens von Erbrechen, der oft geringen Auftreibung, einer Schwellung in der linken Seite des Epigastrium von rundlicher Form und tympanitischem Schall, gestaltet sich die Diagnose nicht allzuschwierig und ist V. im zweiten Falle gelungen. Besonders charakteristisch ist seiner Meinung nach das Auftreten blutiger Entleerungen einige Tage nach Beginn der Verschlußerscheinungen. Bei der ungünstigen Prognose des Leidens ist frühzeitige Diagnose und Operation sehr erwünscht, und dann wohl nicht zu schwer; V. gibt hierfür eine ganze Reihe brauchbarer Winke; er warnt vor allem vor der Verletzung der den Bruchsack vorn durchziehenden Mesenterialvenen.

**Christel** (Metz).

---

20) **H. Hartmann.** Les formes chirurgicales de la tuberculose iléo-coecale.

(Revue de chir. XXVII. ann. Nr. 2.)

Die Darmtuberkulose zieht in ca. 85% das Ileo-Coecum in Mitleidenschaft, in 9% der Fälle bleibt sie sogar auf diesen Darmabschnitt beschränkt. Sie tritt entweder in der gewöhnlichen ulzerösen, schnell auf das Bauchfell übergreifenden, oder in der weitaus interessanteren Form der hypertrophischen Tuberkulose auf, die bis vor 16 Jahren noch wenig bekannt war. Sie charakterisiert sich durch fast rein lokal bleibende, geschwulstähnliche Verdickung der Dickdarmwand bis zu 3—4 cm, gewöhnlich mit entsprechender Verengerung der Lichtung. Wiegen bei der geschwürigen Blinddarmtuberkulose die entzündlichen Schübe mit plastischer Peritonitis, Abszeß- und Fistelbildung vor, stehen hier Stenose und Retraktion im Vordergrunde des klinischen Bildes; es kommt nämlich öfters vor, daß der Blinddarmabschnitt durch Lymphgefäßinfektion des zugehörigen Mesenteriums und dessen nachfolgende Schrumpfung bis in die Nabelgegend hochgezogen wird; in der Unterbauchgegend findet man das stark geblähte, aufsteigende Ileum.

Die ulzeröse Form bietet der Diagnose geringere Schwierigkeiten, größere die Behandlung; gelingt bei der hypertrophischen die Unterscheidung von bösartiger Geschwulst nicht, so ist es kein Fehler: der operative Eingriff ist doch geboten. H. führte 7mal die Resektion des Ileokolon aus: Verschluß der beiden Darmenden und seitliche Anastomose, event. mittels Murphyknopfes; ein Operierter starb, die übrigen genasen. Die Gesamtmortalität, aus 229 Fällen berechnet, beträgt noch immer etwas über 20%, seit 1900 (58 Fälle) nur noch 12%; eine weitere Besserung der Zahlen ist zu erwarten.

**Christel** (Metz).

---

# Kleinere Mitteilungen.

(Aus dem pathologischen Institut der Universität Würzburg.)

## Über Peritheliome in der Gegend des Handgelenkes.

Von

Privatdozent Dr. **A. Schmincke.**

(Mit 1 Tafel.)

In der Literatur finden sich Angaben peritheliomatöser Tumoren an den peripheren Teilen der Extremitäten nicht; ich gebe daher im folgenden kurz die Krankengeschichten und den histologischen Befund zweier derartiger, in kurzer Zeit hintereinander im hiesigen pathologischen Institut zur Untersuchung gelangter Geschwülstchen, die, in ihrem Bau Peritheliome, durch Sitz in der Gegend des Handgelenkes charakterisiert, eine für diese Region eminent seltene Geschwulstform darzustellen scheinen.

Die klinischen Daten, die ich der Güte des Herrn Hofrat Prof. Dr. Riedinger, hier und Herrn Dr. Dehler, Frankenthal, verdanke, sind folgende:

Fall 1 (Dr. Dehler).

Bei einem 62jährigen Manne fand sich an der Beugeseite des linken Vorderarmes über der Stelle, wo man gewöhnlich den Radialispuls fühlt, eine kirschgroße Gefäßgeschwulst, die auch auf leichten Druck außerordentlich empfindlich war und durch ihre Schmerzhaftigkeit die Bewegung der Finger und der linken Hand hinderte. Nur durch den ständigen Druck eines fest aufgebundenen Geldstückes, wodurch die Geschwulst verkleinert wurde, entstand Linderung der Schmerzen. Pat. gibt über die Entstehung der Geschwulst an, daß er sich beim Laden eines Pfuhlfasses mit dem linken Arm gegen den Wagen gestoßen habe.

Bei der Operation wurde durch 5 cm langen Längsschnitt die Geschwulst freigelegt, die als prall gefüllte Ausbuchtung einer Begleitvene auf der Art. radialis dicht aufsaß und sich leicht von ihr lösen ließ; oberhalb und unterhalb Ligatur des Venenstammes; ein Nervenstämmchen oder dgl. kam nicht zu Gesicht. Nachdem die Heilung durch Naht primär erfolgt war, ist bis heute noch (16. August 1907) kein lokales oder regionäres Rezidiv aufgetreten; die Narbe ist glatt, verschieblich und nicht besonders empfindlich.

Fall 2 (Prof. Riedinger).

B. S., 65 Jahre alt, war mit Ausnahme einer Influenza immer gesund. Vater starb an einem Kniegelenksleiden, Mutter an der Wassersucht. Seitens der Geschwister nichts von Belang anzugeben.

Status vor der Operation (9. Juni 1907).

Am linken Vorderarm dicht über dem Handgelenk in der Mittellinie befindet sich ein etwa bohnengroßes, bläulich aussehendes, äußerst schmerzhaftes Geschwülstchen; bei leiser Berührung steigerten sich die Schmerzen, während sie bei stärkerem Druck nachließen; dabei ließ sich auch der kleine Tumor zum größten Teil reduzieren. Bei proximaler Kompression schwoll er etwas an, bei distaler sank er etwas ein. Die Schmerzen zeigten nicht immer dieselbe Intensität, hielten aber Tag und Nacht an. Kälte erhöhte dieselben. Die ersten Erscheinungen begannen vor 3 Jahren. Anfangs waren keine Schmerzen vorhanden, mit dem Größerwerden, das langsam vor sich ging, stellten sich dieselben aber ein und steigerten sich mit dem Wachstum.

Operation (11. Juni 1907).

Blutleere. Spaltung der Haut. Exzision der Geschwulst. Starke venöse Blutung nach Lösung des Schlauches. Elevation des Armes. Drei Nähte. Hochlage-

rung der Hand. Unmittelbar nach der Operation schwanden die Schmerzen. Heilung p. p. i.

Status (13. September 1907).

Kleine, leicht verschiebliche und vollkommen schmerzlose Narbe.

Histologisch zeigten beide unter der Diagnose »Angiom« eingesandten Tumoren dasselbe Bild.

Es handelt sich im wesentlichen um Züge von Zellen, die um Gefäße teils kapillärer Natur, teils vom Typus kleiner Venen mantelartige Scheiden bilden. Die Zellen charakterisieren sich durch ihre große, runde oder polygonale Gestalt und ihren, mitunter etwas exzentrisch gelegenen chromatinreichen Kern. Das Protoplasma der Zellen ist ungranuliert (Granulafärbung!) und basophil; die einzelnen Zellen grenzen sich deutlich voneinander ab und erscheinen so als Zellmosaik; sie sitzen der Endothelschicht der Kapillaren direkt auf; bei den größeren Gefäßen finden sich die Reihen der Tumorzellen erst in den äußeren bindegewebigen Lagen des Gefäßrohres. Die dem Gefäßlumen benachbarten Zellen zeigen mitunter eine kurzzylindrische Form, auch erscheint hier der Kern mehr längsoval und mit seiner Längsachse senkrecht zum Gefäßlumen gestellt. Die von den Tumorzellen umscheideten Gefäße sind teils rund, zylindrisch, teils zeigen sie mehr unregelmäßig gestaltete, in ihrer Form im allgemeinen spaltförmige Lumina. Soweit dies aus dem Studium der Schnitte möglich ist, läßt sich über die Histogenese der Tumorzellen sagen, daß sie in der Gefäßwandung, speziell in den äußeren Schichten derselben, ihren Ursprung nehmen; dafür spricht, daß man Stellen auffinden kann, an denen sich daselbst erst nur wenige, in Reihen nebeneinander gestellte Tumorzellen vorfinden; es nimmt dann die Masse des gebildeten Zellenmateriales zu, und es entstehen so zylindrisch geformte Zellstränge, die ihre Zugehörigkeit zu den Gefäßwandungen in der mantelartigen Umschichtung derselben noch erkennen lassen. Dadurch, daß benachbarte Zellmassen miteinander verschmelzen, wird der Zwischenraum zwischen benachbarten Gefäßen ganz von Tumormaterial ausgefüllt, und die Folge ist, daß durch das neugebildete Zellmaterial die Lumina der Gefäße komprimiert werden; es resultieren aus dieser Wachstumsart Bilder, die direkt sarkomähnlich anzusehen sind, indem dann an diesen Stellen die Lumina der Gefäße vollständig zusammengedrängt und nur noch an den zwischen den Tumorzellen sichtbaren pyknotischen Endothelkernen kenntlich sind. Fig. 1 u. 2 der Tafel lassen die geschilderten histologischen Eigenschaften der Tumoren erkennen. Fig. 1 zeigt ein Bild aus den peripheren Teilen eines der beiden Geschwülstchen; man erkennt hier deutlich die perivaskuläre Anordnung der Geschwulstzellen; bei *a* eine Kapillare, in deren Umgebung sich erst einige wenige Geschwulstzellen vorfinden. Fig. 2 zeigt eine Stelle aus der Mitte des zweiten Tumors; hier sind die ursprünglich als zylindrische Mäntel um die Gefäße angelegten Tumorzellen konfluiert und komprimieren die Gefäßwände, sie zu schlitzförmigen Spalten deformierend; in beiden Figuren ist die scharfe Abgrenzung der einzelnen Tumorzellen deutlich.

Auf Grund des mikroskopischen Befundes handelt es sich also in den beiden zur Beobachtung gelangten Fällen um eine von den sog. Perithelien[1] ausgehende Geschwulst, um ein Peritheliom oder Hämangioendothelioma perivasculare der Borst'schen Nomenklatur. Die für diese an und für sich nicht allzu häufige Tumorart bisher nicht beobachtete Lokalisation in der Gegend des Handgelenkes läßt mir die Mitteilung derselben gerechtfertigt erscheinen.

---

[1] Ich gehe auf die Kontroverse über diese noch strittige Zellart hier nicht ein und nehme die Bezeichnung des Ausdruckes »Perithel« als zu Recht bestehend an.

## 21) 79. Versammlung Deutscher Naturforscher und Ärzte in Dresden vom 15.—21. September 1907.

### Abteilung 18: Chirurgie.

Berichterstatter: **Weber** in Dresden.

(Fortsetzung.)

a. Bockenheimer (Berlin): Über die diffusen Hyperostosen der Gesichts- und Schädelknochen (Virchow's Leontiasis ossea).

Sowohl die Ätiologie, wie klinischen Symptome der obenerwähnten Erkrankung sind noch wenig bekannt, zumal ausführliche Krankengeschichten fehlen und man fast ausschließlich auf Präparate von Museen angewiesen war.

B. beobachtete in der v. Bergmann'schen Klinik fünf Fälle, welche Anfangsstadien dieser Erkrankung repräsentieren und genau untersucht werden konnten. Auf Grund seiner Untersuchungen kommt B. zu dem Schluß, daß die Erkrankung sich mit der Ostitis deformans fibrosa, wie sie bisher nur an den Extremitätenknochen beobachtet worden ist, deckt. B. gibt eine genaue Beschreibung der fünf Fälle unter Vorzeigung von Photographien, Röntgenbildern und mikroskopischen Präparaten. Die klinischen Symptome und die Differentialdiagnose wird eingehend besprochen. Eine Operation kommt nur dann in Betracht, wenn hochgradige Entstellungen oder starke Beschwerden entstehen, welche durch einen Eingriff beseitigt werden können. Ätiologisch nimmt B. eine fehlerhafte Anlage (primäre Mißbildung) an, da einmal Heredität in einigen Fällen nachgewiesen war, ferner die Erkrankung sehr früh auftritt, einzelne Fälle mit Gigantismus kombiniert waren und ähnliche Mißbildungen als diffuse Hyperostosen des ganzen oder des halben Skeletts beobachtet sind, die Erkrankung also nur einen geringeren Grad darstellt. B. macht den Vorschlag, die Bezeichnung Leontiasis ossea fallen zu lassen, da die Gründe, die Virchow zu dieser Benennung geführt haben, durch seine Untersuchungen hinfällig geworden sind, und will die Erkrankung als diffuse Hyperostosen oder Ostitis deformans der Schädel- und Gesichtsknochen bezeichnet wissen. Für die Diagnose spielen Röntgenaufnahmen eine große Rolle. Die Arbeit wird ausführlich im v. Langenbeck'schen Archiv für klin. Chirurgie veröffentlicht.

(Selbstbericht.)

b. Kuhn (Kassel). Wolfsrachen, Operationen an Kiefer, Zunge, Mundboden und perorale Intubation.

Außer den Nasen-Rachenoperationen, die Redner bereits monographisch bearbeitet, sind es drei große Gebiete, wo die perorale Intubation am Platze ist.

I. Die Operation des Wolfsrachens. — Bei der Kleinheit der Pat. und ihres Kehlkopfes erfordert diese Operation ein eigenes Besteck.

Redner demonstriert dasselbe.

Es besteht aus:

1) einem Tubus aus Metallschlauchrohr, wie sie für die perorale Intubation eingeführt sind.

Das Rohr hat kein besonderes Mundstück, weil der Mund ja doch während der ganzen Operation dauernd offen ist. Das einzuführende Ende wird in besonderer Weise mit einem Kondomfingerlinge überzogen und auf diese Weise glatt gemacht.

Die Rohrweite für 4—5jährige Kinder ist 7 mm. Das Metallschlauchrohr ist nicht gedichtet, um besser biegsam zu sein.

2) Aus einem Spekulum. Vorerst sind noch zur Auswahl mehrere Arten von Spekula in Vorschlag.

Das vollkommenste ist zweifelsohne das Spekulum von Witehead, an das Verf. an der Zungenplatte nur einen verschieblichen Querbügel anbringen ließ. Dieser Bügel hält das Intubationsrohr im Munde fest und läßt alle anderen Befestigungen entbehren.

Andere Spekula sind die von O'Dwyer und ein ähnliches mit einem Gewinde. Das letztere nimmt den wenigsten Raum ein und sitzt sehr fest. Beide liegen einseitig im Munde. Zur Befestigung des Rohres benutzt Verf. einen Gummifaden, der um das Rohr geschlungen ist und am Spekulum seine Befestigung (einfaches Anschlingen) findet.

Die letzteren Spekula bedürfen noch eines Spatels bei der Ausführung der Operation, welcher die Zunge hält.

Die Vorzüge der Methode sind augenfällig und durch eine Reihe von Operationen bestätigt worden.

Die Ruhe der Operation ist angenehm, alle Manipulationen gewinnen ungemein an Ruhe und Sicherheit. Die Blutstillung ist leicht, die Narkose dauernd gleichmäßig tief. Die Naht läßt sich exakter legen wie je; dabei kann man Serien von Fäden legen, um sie erst später zu knüpfen, kann entspannen und Silberdraht verwenden, wie man will.

An der Hand eines Präparates demonstriert Redner das Vorgehen und die Vorteile bei der Operation.

II. Die Resektionen an den Kiefern, Oberkiefer und Unterkiefer.

Die Intubation läßt für diese Eingriffe die präliminare Carotisunterbindung und ähnliche Voroperationen ganz entbehren. Naht und Blutstillung sind sehr erleichtert. Details in früheren Arbeiten.

III. Die Operation an der Zunge und den tieferen Teilen des Mundbodens, der Tonsillen, der Epiglottis.

Diese Eingriffe verlangen, wie wir neuerdings vielfach betont sehen, umfassende Ausräumung der submaxillaren Drüsen usw., wenn sie Dauererfolge geben sollen.

Bekanntlich können wir bei diesen Operationen im Gebiete der Mundhöhle nach verschiedenen Richtungen vorgehen:

a. durch den Mund selbst. Natürlich ist hierbei der Operateur räumlich recht beschränkt. Daher ist mehr gebräuchlich

b. das Vorgehen von Langenbeck, quer durch den Kiefer nach Durchsägung desselben;

c. ein drittes Verfahren ist das suprahyoidale, entweder nach Kocher (Schnitt längs dem Kieferrand) oder nach Bergmann-Regnoli submental.

d. Manchmal kann auch der subhyoidale Weg nach Langenbeck-Gluck angezeigt sein.

Für alle diese Verfahren bedeutet die perorale Intubation eine sehr wesentliche Erleichterung und einen nicht zu unterschätzenden Fortschritt.

(Selbstbericht.)

Diskussion. v. Eiselsberg (Wien): Ein viel einfacheres Verfahren zur Vermeidung der Pneumonie ist die Operation am hängenden Kopf. Gerade für Gaumenspalten eignet sie sich hervorragend gut. Er hat etwa 140 solcher Operationen mit so gutem Erfolg ausgeführt, daß er keinen Grund sieht, von seinem Verfahren abzugehen. — Schmieden (Berlin): Das Verfahren von Kuhn wird in der Klinik von Bier häufig angewandt. Er rühmt die Ruhe der Narkose während der Operation. — Müller (Rostock) wendet sich gegen die perorale Tubage beim Gaumenspalt. Dagegen will er sie bei Karzinomen der Tonsille und der Zunge in Zukunft versuchen. — Habs (Magdeburg) spricht für die Tubage. Er empfiehlt sie auch besonders bei Bauchoperationen. Durch die Sperrung der Stimmbänder wird die Atmung auffallend ruhig. Er hält das Verfahren für eine wesentliche Bereicherung unserer Mittel, und empfiehlt es warm zur Nachprüfung — König (Altona) macht auf den großen Vorteil aufmerksam, den die Unterbindung der Carotis externa bei diesen Operationen mit sich bringt. — Spitzy (Graz): Bei nicht passenden Kanülen aspiriert das Kind trotzdem Blut. — Friedrich (Marburg) teilt den Standpunkt von v. Eiselsberg beim Gaumenspalt. Er hält es für unnötig, eine Änderung der Technik einzuführen. — Habs (Magdeburg) hat bisher keine Aspirationspneumonien gesehen, also wird auch wohl kein Blut an dem Tubus vorbeifließen.

Überhaupt hat er nie schädigende Wirkungen gesehen. — Kuhn (Kassel): Die Tamponade kann so stark und ergiebig gemacht werden, daß eine Aspiration überhaupt nicht stattfindet, auch wenn der Tubus nicht genau paßt. Zur besseren Anpassung hat er zwei verschiedene Rohrweiten in Gebrauch, je zwei für Kinder und Erwachsene. Einige Übergangsformen sind zuweilen noch nötig.

c. A. Schanz (Dresden): Über die Korrektionsfähigkeit schwerer jugendlicher Skoliosen.

Die Frage der Skoliosentherapie ist heute die Frage der Korrektionsfähigkeit schwerer jugendlicher Skoliosen. Vor 10 Jahren ist vom Vortr. für ihre Behandlung das Redressement angegeben und empfohlen worden. Die Methode hat nur wenig Verbreitung gefunden; da sich die meisten Orthopäden nicht in den Gedankengang hineingefunden haben, so haben sie ihre Versuche mit der Methode falsch angelegt und infolgedessen nach guten momentanen Korrektionserfolgen schwere Rezidive erlebt. Man vermeidet diese Gefahr, wenn man sich klar macht, daß in den fraglichen Skoliosenfällen nicht nur die Deformität zu beseitigen, sondern auch der deformierende Prozeß auszutilgen ist. Das Redressement kann natürlich nur die erstgenannte Aufgabe erfüllen; der deformierende Prozeß kann durch dasselbe nicht beseitigt werden, im Gegenteil, er wird durch das Redressement sogar angefacht. Es müssen darum mit jedem Redressement Maßnahmen verbunden werden, welche gegen den skoliosierenden Prozeß gerichtet sind. Von ihrer Ausführung und von ihrem Erfolge hängt die Frage ab, ob ein Rezidiv nach dem Redressement eintritt oder nicht.

Der Gang der Kur ist folgender: Die Wirbelsäule wird zuerst soweit als möglich mobil gemacht. Dann erfolgt im S.'schen Extensionsapparate die Herstellung der Korrektionsstellung und die Fixierung derselben durch einen bis zum Kopfe herauf reichenden Rumpfgipsverband. Nach 3 Monaten wird dieser Verband durch ein Korsett und ein Gipsbett ersetzt. Es wird eine auf die Kräftigung der Wirbelsäule gerichtete Behandlung eingeleitet. Dem fortschreitenden Erfolge dieser Kur entsprechend, wird allmählich die Korsettstützwirkung verringert. So wird das Rezidiv vermieden.

Es folgt die Demonstration der auf diesem Weg erreichten Resultate. Es wird dazu eine Sammlung stereoskopischer Photographien gezeigt, welche die Fälle über eine Reihe von Jahren kontrollieren. Aus dieser Sammlung sind eine Anzahl von Bildern zu Projektionsbildern verarbeitet, welche vorgeführt werden.

Zum Schluß führt S. aus, daß die Redressementsresultate weit alles übertreffen, was mit anderen Korrektionsmethoden erreichbar ist, und daß die Redressementsresultate sehr wohl als Dauerresultate erhalten werden können. Aber das Redressement ist eine schwierig zu handhabende Methode, die dem Pat. große Opfer auferlegt. Es ist darum erwünscht, daß Methoden erfunden werden, welche in diesen Beziehungen günstiger dasselbe leisten wie das Redressement oder die Leistungen desselben noch übertreffen. (Selbstbericht.)

d. G. Glücksmann (Berlin): Die Spiegeluntersuchung der Speiseröhre und ihre Ergebnisse (mit Projektionsdemonstrationen).

Vortr. übt die Besichtigung der Speiseröhre mit Hilfe eines von ihm erfundenen Instrumentes aus, durch welches einerseits die Untersuchung für den Kranken schonender geworden ist, während andererseits der Untersucher stark vergrößerte und lichtstarke Bilder der untersuchten Partie erhält. Es gelang Vortr. mit Hilfe dieses Instrumentes nicht nur, zahlreiche Frühdiagnosen des Speiseröhrenkrebses zu stellen, sondern auch gewisse gutartige Krankheitsformen der Speiseröhre als solche von den Krebserkrankungen abzugrenzen. Eine derselben, der sog. Herpes der Speiseröhre, ist mit diesem Instrumente zum ersten Male beobachtet worden. Schließlich gelang es in vielen Fällen, verschluckte Fremdkörper nicht nur zu finden, sondern auch damit zu fassen und zu extrahieren.

Die älteren Methoden wendet Vortr. nur noch bei Kindern, welche sonst nicht stillhalten, und zu Lehrzwecken an. Er hat sie durch einige Modifikationen handlicher und leistungsfähiger zu machen gesucht, unter denen besonders ein Hilfsapparat zur gleichzeitigen Besichtigung des Beobachtungsfeldes durch zwei Beobachter, sowie ein sog. feststellbarer Obturator erwähnt seien. (Selbstbericht.)

e. Kelling (Dresden): Mitteilungen zur Ösophagoskopie.

K. demonstriert eine vereinfachte, verbesserte Konstruktion seines Ösophagoskops. Er benutzt nur noch eine Gliederröhre, welche, nach dem Prinzip des hohlen Fingers gebaut, aus kleinen, zylindrischen Gliedern mit Scharniergelenken besteht, die in gestreckter Stellung aneinander schlagen; als Strecksehne dient ein Draht; das Ganze ist mit einem Gummischlauch überzogen. Das Instrument wird gebogen eingeführt und dann gestreckt, dann werden Metalltuben von verschiedener Länge zur Besichtigung eingeschoben. Das Instrument ist billiger und stabiler als das frühere. Redner hat gegen 200 Ösophagoskopien ausgeführt und betont, daß sich dabei das von ihm aufgestellte Prinzip, die Einführung des Instrumentes von der Geradestreckung der Speiseröhre zu trennen, durchaus bewährt hat. (Selbstbericht).

f. Kölliker (Leipzig): Diagnostische und therapeutische Erfolge der Ösophagoskopie.

Nachdem ich auf den Chirurgenkongressen der Jahre 1906 und 1907, sowie im Jahre 1906 in der »Freien Vereinigung der Chirurgen Berlins« mein ösophagoskopisches Instrumentarium vorgelegt habe, möchte ich heute nur kurz über die mit meinen Instrumenten von mir erzielten diagnostischen und therapeutischen Resultate berichten.

Mit meinen Ösophagoskopen — ich lege heute nur einen starren Doppeltubus mit Einführungsbougie, sowie einen elastischen Tubus mit Strecktubus vor — habe ich nun 42 Untersuchungen vorgenommen, dabei handelte es sich um 17 Karzinome der Speiseröhre, 12 Fremdkörper, 3 Stenosen, 3 Divertikel und 7 sensible Neurosen.

Was zunächst die Karzinome anbetrifft, so wurde die Ösophagoskopie elfmal zu diagnostischen Zwecken ausgeführt, sechsmal behufs Ausführung eines therapeutischen Eingriffes. Ringförmige stenosierende und wandständige, die Lichtung der Speiseröhre verengernde Karzinome behandle ich mit Kauterisation. Die Ätzung wird mit Karbolsäure vorgenommen. Die zu kauterisierende Stelle wird im Tubus eingestellt und die Ätzung vermittels eines mit einem Wattebäuschchen armierten Watteträgers vorgenommen. Durch derartige Ätzungen gelang es wiederholt, eine Vergrößerung der Lichtung der Speiseröhre zu erzielen, namentlich wenn es sich um ulzerierte Karzinome handelte. Vom 2. Tage ab wird regelmäßig bougiert.

Bei den Fremdkörpern der Speiseröhre handelte es sich zweimal um Fremdkörpergefühl nach Verschlucken eines von den Kranken nicht näher zu bezeichnenden Fremdkörpers. Die Untersuchung ergab einmal eine Ulzeration, einmal keinen Befund. Die zehn anderen Fälle betrafen einmal eine Brotkruste, einmal Glassplitter. In diesen beiden Fällen waren bei der Besichtigung Fremdkörper nicht mehr in der Speiseröhre vorhanden, es fanden sich jedoch oberflächliche Läsionen der Schleimhaut. Achtmal handelte es sich um Knochen, und zwar Tauben-, Rebhuhn-, Rinds- und Hammelknochen. In diesen Fällen waren die Knochen teils nicht mehr vorhanden, wie die Taubenknochen, teils wurden sie entfernt, teils lockerten sie sich bei der Einführung des Ösophagoskops und glitten in den Magen, so zweimal bei querstehenden Knochen.

Stenosen untersuchte ich drei, eine Narbenstenose, eine luetische Stenose und eine spastische Stenose bei Magenaffektion. Bei der luetischen Stenose handelte es sich nicht um eine Kompressions- oder Narbenstenose, sondern um eine auf die Speiseröhre übergegangene gummöse Infiltration. Die sehr enge

Stenose, die mit einem Bougie nicht zu passieren war, ließ im Ösophagoskop das exzentrisch gelegene Lumen erkennen und konnte sofort dilatiert werden.

Ferner untersuchte ich drei pharyngo-ösophageale Divertikel und schließlich sieben Fälle, in denen es sich um sensible Neurosen ohne anatomische Veränderungen in der Speiseröhre handelte, so um Schmerzen an verschiedenen Stellen, Gefühl von Verengerung, Fremdkörpergefühl, Würgen im Halse. Nur mit dem Ösophagoskop lassen sich ja überhaupt sensible Neurosen diagnostizieren.

Ich habe mir erlaubt, diese kurze Zusammenstellung zu bringen, nicht um wesentlich Neues zu sagen, sondern um die Brauchbarkeit meiner ösophagoskopischen Tuben darzutun. (Selbstbericht.)

g. Zaengel (Radeberg, chir. Abteilung des Stadtkrankenhauses): Zur Ösophagotomie.

Die außerordentliche Vervollkommnung der ösophagoskopischen Methoden wird selbstverständlich die Indikationen zur Ösophagotomie wesentlich einschränken. Immerhin sind die Schwierigkeiten der Technik und die Kompliziertheit der Instrumente Hindernisse ihres allgemeinen Gebrauches. Somit wird die Ösophagoskopie immer das Gebiet einzelner Ärzte bleiben. Dieser Umstand und die Eigenart mancher Fremdkörper werden die Ösophagotomie bei der Extraktion in ihrem Rechte bestehen lassen.

Herr Glücksmann hat selbst schon einen Fall mitgeteilt, in dem die Schnittoperation angewendet werden mußte. Einen weiteren Fall möchte ich berichten, bei dem ein halbes Gebiß verschluckt worden war. Ich war beim Mangel einer ösophagoskopischen Einrichtung auf die alten Methoden angewiesen, die mich auch zum Ziele führten. Mit Olivensonde konnte ich den Ort bestimmen, es gelang dann, mit der Schlundzange die Platte zu fassen, aber die Extraktion gelang nur auf 1 cm, dann fühlte ich ein Hindernis. Pat. hatte zwar versichert, daß die verschluckte Platte keinen Haken habe, sowohl die nun vorgenommene Röntgenaufnahme wie die Operation aber zeigten an der Platte einen sehr scharfen Haken, der durch Ösophagus und Trachea durchgestochen hatte. Darauf wurde links am vorderen Rande des Sternocleidomastoideus die Ösophagotomie in üblicher Weise gemacht und der Ösophagus eröffnet, wobei in der Tiefe Emphysem, von der verletzten Trachea ausgehend, hinderlich war. Auch nach der Eröffnung der Speiseröhre war die Extraktion noch schwer. Objekt und Röntgendiapositive werden gezeigt. Heilung erfolgte in 20 Tagen. (Selbstbericht.)

Diskussion: Bockenheimer (Berlin) berichtet aus der v. Bergmannschen Klinik über einen mit Glück entfernten Metallknopf. — Kümmell: Hinweis auf besondere Instrumente. Er zieht die Ösophagoskopie der Operation vor. — Lindner (Dresden) berichtet über ein 3jähriges Kind, dem er mit Erfolg einen Knopf hinter dem Ringknorpel entfernte.

h. Kuhn (Kassel). Überdruck mit weicher Maske bei Lungenoperationen.

Redner hat für die Zwecke der Überdrucknarkose für Lungenoperationen eine weiche Maske konstruiert. Dieselbe hat zur Unterlage eine große dütenförmige Kappe aus luftdichtem Battist. Diese wird, mit einem kleinen Gesichtsausschnitt nach Art einer Jagdkappe, über den Kopf des Pat. gezogen und mittels Gummischlauches am Halse abgebunden. So sitzt sie luftdicht. Dann wird der untere Teil ringsum nach oben umgekrempt und ein durchsichtiges Ventil luftdicht eingebunden. So entsteht zwischen Innen- und Außenblatt ein luftdichter Raum. In diesem Raume wird die Überdruckluft in konstantem Strome zugeführt; sie verläßt ihn durch ein engeres Ventil.

Zur Zufuhr und Druckmessung dient der vom Redner für seine Überdrucktubage verwendete Balgapparat von Dräger (Zeitschrift f. Chir. Bd. LXXXI.).

Chloroform wird durch ein kleines Klappchen in der weichen Maske wie bei jeder anderen Narkose zugeführt.

Die Zugänglichkeit des Gesichtes ist Dank der Eindrückbarkeit der weichen Maske und anderer Einrichtungen eine sehr gute. Die Bedienung ist denkbar einfach und mit primitiven Vorrichtungen ohne Hebel und Schrauben möglich.

Redner glaubt, daß der komplizierte Dräger-Brauer'sche Überdruckapparat wohl sehr wertvoll ist zur Ausarbeitung der wissenschaftlichen Details der Überdrucknarkose, ihrer Physiologie und Pathologie usw., daß er aber für die Praxis sich schwerlich bewähren wird.

Für die praktische Anwendung im klinischen Dienste hofft er mit weniger komplizierten Apparaten durchzukommen, auch wenn sie weniger leisten. Er glaubt, daß man mit einem teilweisen Überdruck, auch wenn er nicht peinlich konstant und gleich ist, in der praktischen Lungenchirurgie viel gut machen kann. Die Hauptsache ist, daß man gerade im Bedarfsfalle den Überdruck zur Hand hat, um gerade dann einmal aufzublähen.

So hofft Redner mit seinem Apparate die Überdrucknarkose leichter und ihre Anwendung weniger kompliziert zu machen, soweit die Lungenchirurgie in Frage kommt, somit populärer.

Für die große Thoraxchirurgie, die des Ösophagus z. B. usw., empfiehlt sich besser die Tubage, die an denselben druckliefernden Apparat des Autors angeschlossen ist; die anderen Methoden von Sauerbruch und Brauer sind dann natürlich auch verwendbar. (Selbstbericht.)

i. Seidel (Dresden). Über die rationelle Behandlung des Pleuraempyems mit besonderer Berücksichtigung des Aspirationsverfahrens (Bülau, Perthes, eigenes Verfahren).

Vortr. stellt für die rationelle Behandlung des Empyems drei wesentliche Forderungen auf: 1) völlige Entleerung des Eiters aus der Pleurahöhle, 2) Verhütung der Wiederansammlung des Eiters, 3) möglichst schnelle Wiederherstellung des Pat., wenn möglich ad integrum. Dabei kommt in Betracht: a. völlige Wiederausdehnung der Lunge; b. Verhütung stärkerer Pleuraverwachsungen, wodurch die respiratorische Verschieblichkeit der Lunge erhalten, Thoraxdeformitäten vermieden werden.

Diesen Forderungen genügen die Punktionsverfahren nicht, mögen sie mit oder ohne Spülung, mit oder ohne nachfolgende Drainage geübt werden.

Auch das Bülau'sche Verfahren versagt in einer ganzen Anzahl von Fällen vollkommen. Man wird es namentlich bei gutartigen Pneumokokkenempyemen, zum Teil auch bei Empyemen der Kinder versuchen dürfen, bei irgendwelchen Anzeichen von Komplikationen aber sofort die Rippenresektion anschließen müssen.

Für die meisten Fälle wird demnach das Verfahren der Wahl immer die Radikaloperation in Gestalt der Rippenresektion bleiben. Bei sehr elenden Pat. soll allerdings das Bülau'sche Verfahren oder die einfache Punktion als vorbereitende Maßnahme geübt werden. Die Rippenresektion selbst soll nur in Lokalanästhesie durchgeführt, die unmittelbaren Gefahren des Pneumothorax durch langsames Ablassen des Eiters möglichst herabgemindert und in der Nachbehandlung die Wiederausdehnung der Lunge mit allen Mitteln gefördert werden.

Das Perthes'sche Verfahren der Aspiration der Lunge kommt dieser letzteren Forderung am nächsten und hat sehr gute Resultate ergeben.

Vortr. verwendet nun in der Nachbehandlung des Empyems den Apparat, den er schon Anfang 1906 zur Nachbehandlung des postoperativen Pneumothorax im Anschluß an die Sauerbruch'schen Ideen angegeben hat. Der Apparat ist jetzt bedeutend verbessert und vereinfacht. Er besteht aus einem kleinen Kasten mit einer Gummiwulst, welche durch ein jeder Thoraxform sich anschmiegendes Stahlband mittels eines Gummigurtes über der Thorakotomiewunde luftdicht befestigt werden kann. Durch einen leicht abnehmbaren Glasdeckel hat man freien Zugang zur Wunde und zur Pleurahöhle, man kann demnach, ohne an der ganzen Anordnung etwas zu ändern, alle notwendigen chirurgischen Maßnahmen, Drainwechsel usw. vornehmen. In diesem Kasten,

mithin auch in der durch ihn überdachten Pleurahöhle, wird ein negativer Druck durch eine Wasserstrahlpumpe mit Rückschlagventil erzeugt. Die Höhe des negativen Druckes wird angegeben durch ein Manometer, das irgendwo an oder neben dem Bette des Kranken befestigt werden kann und mit einem nach Art eines Müller'schen Ventils funktionierenden Quecksilbersicherheitsventil verbunden ist, durch welches eine stärkere als die gewünschte Druckerniedrigung vermieden wird.

Der Apparat hat also vor dem Perthes'schen den Vorzug, jederzeit freien Eingang zur Wunde und Pleurahöhle zu gewähren, ohne daß an ihm etwas geändert oder er gar abgenommen zu werden braucht, und daß eine zuverlässige und dabei unkomplizierte Druckregelung stattfindet.

Bei der Behandlung läßt S. nicht permanent saugen, sondern etwa 2—3mal täglich 4—5 Stunden den Unterdruck auf die Lunge einwirken; und zwar fängt er mit niedrigen Werten (5—8 mm Hg) an, und steigt dann bald, aber meist nicht über 15 mm Hg hinaus. Bei permanentem Zug und stärkerer Druckerniedrigung kommen vorzeitige Verklebungen und Eiterretentionen vor, welche sich in Temperatursteigerungen bemerkbar machen.

Vortr. läßt ferner regelmäßig gegen Wasserwiderstand exspirieren und hat zur genaueren Dosierung einen kleinen Apparat konstruiert, in dem bei der Exspiration durch ein verschieden zu belastendes Ventil jeder beliebige Druck erzeugt werden kann, der dann durch ein Manometer angezeigt wird.

Mit dieser kombinierten Methode wurden bisher neun Fälle behandelt.

Nach den günstigen Erfahrungen, die er in diesen Fällen machte, glaubt S. die konsequent durchgeführte kombinierte Methode (Zug von der Pleurafläche, Druck von der Bronchialfläche aus) in der Nachbehandlung des Empyems warm empfehlen zu sollen. (Selbstbericht.)

Diskussion. Schreiber (Augsburg) empfiehlt die einfache Punktion, Einführung eines dünnen Gummischlauches und Ansaugung so oft wie möglich mit dem Potain'schen Apparat. — Lenhartz (Hamburg) hat gegen 200 Empyeme operiert und kann in dem Apparate keine Verbesserung sehen; er hält den von Perthes für besser, weil einfacher, und gibt eine kleine Verbesserung an ihm an. Durch gute Abdichtung ist zuweilen nur ein Verband bis zur völligen Heilung notwendig. Er vermeidet durch seine Art des Verbindens die Einengung der anderen Seite und hält das für sehr wichtig wegen der Atmung. Der Apparat hat sich auch sehr bewährt bei den doppelseitigen Empyemen. — Perthes (Leipzig) rät, den Druck nicht zu hoch zu nehmen: 1—2 mm Quecksilber. Die Kappe von Seidel hält er für unvorteilhaft, er hat sie früher auch angewandt, ist nachher aber übergegangen zur Gummikappe; die Ansaugung ist auch in älteren Fällen nicht überflüssig, sie verkleinert wenigstens die Höhle. — Lippurger (Bregenz) führt zwei Kanülen ein und spült aus. Bei tuberkulösen Empyemen spritzt er Jodoformglyzerin ein. — His (Berlin): Spülungen der Pleura sind nicht unbedenklich, manche Todesfälle sind berichtet. — Naunyn (Baden-Baden) hat Todesfälle durch Jodoformeinspritzungen erlebt und warnt dringend vor Anwendung des Jodoforms. — Müller (Rostock) spricht der alten einfachen Schnitt- oder Resektionsmethode das Wort. — Seidel (Dresden) Schlußwort: Das Vorgehen Schreiber's, nach Einführung eines Katheters durch Punktion in die Pleurahöhle permanent zu aspirieren, scheint mir nicht rationell zu sein. Mir liegt eine Krankengeschichte vor, nach welcher bei gleichem Verfahren eine nur mit Mühe zu beherrschende Thoraxphlegmone entstanden ist. Widerstandsbewegungen gegen einen Sauerstoffstrom habe ich schon vor etwa $2^1/_2$ Jahren ebenfalls vornehmen lassen; sie sind ganz zweckmäßig. Die Meinung Garrè's über den Wert statistischer Angaben in vorliegender Frage muß ich teilweise auch für mich in Anspruch nehmen; vielleicht habe ich sie nicht deutlich genug zum Ausdruck gebracht. Herrn Lenhartz gegenüber möchte ich hervorheben, daß ich mir sehr wohl bewußt bin, daß das Aspirationsverfahren umständlicher ist als die gemeinhin übliche Nachbehandlung. Es gilt dies aber sowohl für den Perthes'schen als auch für

meinen Apparat. Ich bin auch darauf vorbereitet gewesen, daß meinem Apparate der Vorwurf besonderer Kompliziertheit gemacht wird. Es ist dies ganz natürlich, da man sich vom Gegenteil erst beim Gebrauch überzeugen kann — er ist in der Tat einfach. Daß man Exspirationsübungen ohne besonderen Apparat vornehmen kann, ist mir, wie ich ja auch erwähnt habe, wohlbekannt. Manometrische Messungen sind aber im Interesse der Kontrolle des Pat. erwünscht. Ob man nun in dieser Richtung die einfache Wasserflasche oder den neu angegebenen Apparat benutzt, dürfte allerdings praktisch gleichgültig sein. Interessant war es mir zu hören, daß die Grundsätze, die ich gelegentlich einer Diskussion auf dem letzten Chirurgenkongreß in bezug auf die Aspirationsbehandlung aufstellte, und die mir dort noch bestritten wurden, an Boden zu gewinnen scheinen und jetzt zum Teil schon als selbstverständlich bezeichnet werden. So gibt Perthes jetzt die Möglichkeit vorzeitiger Verklebungen bei stärkerem Zuge zu, und er wendet jetzt auch bei weitem weniger hohen Unterdruck an als früher. Daß wir mit dem Aspirationsverfahren die Thorakoplastik nicht in allen Fällen vermeiden werden, glaube ich auch — wir werden sie aber bedeutend einschränken. (Selbstbericht.)

k. Pässler u. Seidel. Zur chirurgischen Behandlung des Lungenemphysems.

P. und S. fügen zu den beiden bisher bekannt gewordenen Fällen von Freund'scher Operation bei Lungenemphysem einen dritten. Bei dem Kranken, der vor der Operation arbeitsunfähig war, wurde in einer Sitzung der 1. bis 5. rechte Rippenknorpel reseziert. Der Erfolg war ein ausgezeichneter, der Kranke konnte seine Arbeit wieder aufnehmen. Vortr. empfehlen als besonders wichtig, den miterkrankten Knorpel auch der 1. Rippe zu resezieren.

Die Operation ist technisch nicht besonders schwierig und für den Pat. nicht besonders eingreifend. Zeitpunkt der Wahl für die Operation ist das Auftreten von Dyspnoe bei mittleren, spätestens das Auftreten von Dyspnoe bei ganz leichten Anstrengungen. Ein Nutzen ist auch dann noch möglich, wenn bereits sekundäre Herzinsuffizienz besteht. Es ist jedoch von der Operation in so vorgeschrittenen Fällen vorläufig abzuraten, einmal, weil dann die Operationsgefahr größer ist, und weil ferner der Nutzen in solchen Fällen nur ein unvollkommener sein kann.

Was die Ätiologie und Pathologie des alveolären Emphysems anlangt, so sehen Vortr. in dem Erfolge der Freund'schen Operation eine wesentliche Stütze auch für die Freund'sche Theorie von der Bedeutung der starren Dilatation des Thorax für das Zustandekommen des klinischen Krankheitsbildes »Emphysem«. (Selbstbericht.)

l. Stieda (Halle a. S.) spricht über »die chirurgische Behandlung gewisser Fälle von Lungenemphysem«.

Nach den Ausführungen des Vorredners beschränkt er sich auf die Vorstellung eines von ihm vor 10 Wochen operierten Falles von starrer Dilatation des Thorax mit Lungenemphysem (Fall Nr. 4). S. resezierte (nach dem Vorschlage von W. A. Freund) von der 2., 3. und 4. Rippe beiderseits in einer Sitzung Stücke des Rippenknorpels in 2—3 cm Länge, von der 2. Rippe außerdem auch ein Stück der knöchernen Rippe mit sorgfältigster Wegnahme von Perichondrium und Periost. Der Zustand des Operierten ist heute sehr wesentlich gebessert. Während vor der Operation eine fast völlige Starre des Thorax bei der Atmung mit Unverschieblichkeit der Lungenränder zu konstatieren war, ist jetzt eine deutliche respiratorische Bewegung des Thorax mit Verschieblichkeit der Lungenränder vorhanden. Vortr. schildert dann noch die histologischen Veränderungen der resezierten, degenerierten Rippenknorpel.

S. rät dringend, ähnliche Fälle von starrer Dilatation des Thorax mit Lungenemphysem rechtzeitig operativ anzugreifen, ehe womöglich die bekannten sekundären Degenerationen sich ausgebildet haben.

(Selbstbericht.)

Diskussion. Kraus (Berlin) schließt sich Pässler an betreffs der Indikationsstellung. Die Fälle von starrem Thorax sind die geeignetsten. Die symptomatische Besserung ist ganz auffallend. Ob die Starre des Thorax primär ist oder nicht, bleibt dahingestellt. K. warnt davor, zu früh zu operieren. — Hofbauer: Da die Förderung der Ausatmung beim Emphysem sehr wichtig ist, empfiehlt er eine von ihm hergestellte Bauchbandage, die in diesem Sinne wirkt und rät, die Operation nicht zu verfrühen. — Kraus (Berlin) betont nochmals den auffallenden Erfolg der Entfernung starrer Rippenknorpel in bezug auf leichtere Atmung. — Seidel (Dresden) gibt technische Bemerkungen zur Operation selbst. Eine besondere Schwierigkeit bietet die Beseitigung der 1. Rippe, immerhin ist sie mit Lüer'scher Zange ganz gut möglich. Unter Hinweis auf die Arbeiten von Schmorl und Hart bespricht er die Möglichkeit einer Beeinflussung der Spitzentuberkulose durch Durchschneidung der 1. Rippe. — Es beteiligen sich an der Diskussion noch Hofbauer, Stieda, Vollhardt (Dortmund). Das Schlußwort erhält Seidel (Dresden): Mit Herrn Kraus sind wir der Meinung, daß nicht jeder Fall von Emphysem bei Thoraxstarre ohne weiteres operiert werden soll. Wie aus dem Vortrage von Herrn Prof. Pässler wohl hervorgeht, plädieren auch wir natürlich zunächst für interne Behandlung, fordern aber bei nachgewiesener Nutzlosigkeit derselben allerdings baldige Operation. Scheint diese Indikation zunächst auch, wie Herr Kraus meint, noch etwas weit gestellt, so wird sie sich bei näherer Betrachtung als exakt und rationell erweisen. Besonders hebe ich Herrn Kraus gegenüber hervor, daß in unserem Falle ja alle Mittel der internen Behandlung erschöpft waren, daß Pat. vor der Invalidisierung stand und die Indikation zur Operation nicht einseitig, sondern durch intensives Zusammenarbeiten des internen Klinikers und des Chirurgen gestellt wurde. Mit Herrn Kraus betone ich Herrn Hofbauer gegenüber, daß die Behinderung der Inspiration beim Emphysem eine große Rolle spielt.

Was die technische Seite der Frage betrifft, so ist vielfach die Ansicht laut geworden, daß die Operation eine schwierige sei. Das ist sie nicht. Eine gewisse Vorsicht ist natürlich am Platze, um unerwünschte Nebenverletzungen und namentlich Pneumothorax zu vermeiden. Ich bin in der Weise vorgegangen, daß ich vom ersten Rippenknorpel mit der Lüer'schen Zange Stück für Stück abtrug, bei den vier nächsten Rippen das Perichondrium ablöste, den Rippenknorpel mit stumpfer Führungsnadel umging und mit Giglisäge durchschnitt. Die entfernten Stücke waren $1^1/_2$ cm lang. Bei den ersten drei Rippen wurden die über ihnen lagernden Pectoralisfasern durchtrennt, bei der 4. und 5. Rippe stumpf auseinander gezogen. Die Blutung war gering.

Besonderes Interesse erfordert die Durchschneidung der 1. Rippe. Sie ist unseres Wissens, abgesehen von Zwecken der Thorakoplastik, hier zum ersten Male vorgenommen worden. Dabei erwies es sich nicht als nötig, einen Teil der Clavicula mit fortzunehmen, wie Hildebrandt vorschlug. Diese Tatsache ist nun äußerst wichtig. Die Enge und Starre der oberen Brustapertur wird bekanntlich für die Entstehung der Spitzentuberkulose zum Teil verantwortlich gemacht. Die dahin zielenden Untersuchungen von Freund sind von Hart erweitert worden. Er konnte ferner bestätigen, daß in zahlreichen Fällen von ausgeheilter Spitzentuberkulose sich Gelenkbildungen an 1. oder 2. Rippe fanden. Diese Befunde haben Freund ja schon vor längerer Zeit veranlaßt, die Durchschneidung der 1. Rippe bei beginnender, sonst nicht zur Ausheilung kommender Spitzentuberkulose zu fordern. Da sich die Operation als so verhältnismäßig einfach erwiesen hat, werden wir sie nun auch in geeigneten Fällen von Spitzentuberkulose ausführen. Es ist dies ein Vorgehen, das bei den vielen fruchtlosen Versuchen, die Initialtuberkulose zu bekämpfen, bei gewissenhafter Auswahl sicherlich angebracht ist und unseren physiologischen und pathologisch-anatomischen Erfahrungen durchaus entspricht. (Selbstbericht.)

m. F. Trendelenburg (Leipzig). Zur Herzchirurgie.

Die Embolie der Lungenarterie führt häufig nicht sofort, sondern erst

nach einer Viertelstunde oder auch erst nach Stunden zum Tode, indem der Embolus lose im Stamme der Pulmonalis, oder noch im rechten Herzen sitzend oder auf der Teilungsstelle der Arterie reitend, zunächst noch eine zur Erhaltung des Lebens eben genügende Menge Blutes neben sich vorbeifließen läßt. T. beschäftigte sich mit dem chirurgischen Problem, den Embolus in solchen Fällen operativ zu entfernen. Auf Grund von Leichenversuchen und Experimenten an Tieren, bei denen von der Vena jugularis her eine Embolie der Lungenarterie hervorgerufen wurde, empfiehlt er folgendes Verfahren:

Das Herz wird von der linken Thoraxseite her durch Bildung eines großen Lappens aus der Thoraxwand freigelegt. Der Lappen umfaßt oben die 3., unten die 6. Rippe, reicht mit seinem medialen Rande bis beinahe an den linken Sternalrand und wird nach außen abgebogen. Von der auf diese Weise weit eröffneten linken Pleurahöhle aus wird das Perikardium der Länge nach gespalten und das Herz hervorgezogen. An demselben werden sodann 1—2 cm nach rechts vom Sulcus longitudinalis anterior und etwa 4 cm nach abwärts von der Linie der Semilunarklappen etwa 1 cm voneinander entfernt zwei Fadenschlingen in die Wand des Conus arteriosus gelegt. Zwischen beiden Fadenschlingen wird mit spitzem Messer ein Einstich bis in die Höhle des Conus arteriosus gemacht und die Stichwunde bis auf etwa $^3/_4$ cm dilatiert. Durch die Wunde wird eine 13 mm weite, durch einen Obturator und seitlichen Schieber verschließbare Kanüle in den Conus arteriosus und in den Anfangsteil der Art. pulmonalis eingeschoben und nun das Blut mittels einer an die Kanüle angesetzten Saugspritze angesaugt.

Ein lose in der Pulmonalis sitzender Embolus wird mit angesaugt werden. Die Saugspritze faßt 50 ccm und ist mit einem Zweiwegehahn versehen, so daß bei richtiger Stellung des Hahnes das Blut beim Hervorziehen des Spritzenstempels in den Zylinder angesaugt und beim Hineinschieben des Stempels durch ein seitliches Rohr ausgetrieben wird. Letzteres trägt an seinem Ende ein Drahtkörbchen zum Auffangen des Embolus. (Der Apparat ist von dem Mechaniker Heynemann in Leipzig angefertigt.) Ist der Embolus glücklich gefangen, so werden die beiden Fadenschlingen gekreuzt und straff angezogen, um die Wunde im Herzen provisorisch zu schließen; die Canüle wird herausgezogen und die Herzwunde zugenäht.

Tut man Thromben in ein Gefäß mit Wasser, so lassen sie sich mit größter Leichtigkeit mit der »Herzpumpe« fangen und in dem Körbchen sammeln. Beim Tierversuch geht es nicht immer so leicht, weil die dünne Wand der Pulmonalis bei gering gewordenem Druck in der Pulmonalis das Lumen der Kanüle verlegen und in dasselbe angesaugt werden kann. In dieser Beziehung ist Vorsicht geraten. Um Gerinnung des Blutes in dem Apparate zu verhindern, wird dieser bei Beginn der Operation mit einer Lösung von Hirudin (käuflich bei Sachsse & Co. in Leipzig-Reudnitz) in physiologischer Kochsalzlösung angefüllt.

Der einzige bisher am lebenden Menschen von T. ausgeführte Versuch mißglückte. Ein unglücklicher Zufall wollte es, daß bei der 62jährigen Frau mit Karzinom des Dickdarmes und plötzlich auftretendem Kollaps durch Embolie der Lungenarterie eine alte Verwachsung der Blätter des Perikardiums bestand. Das Herz konnte daher nicht hervorgezogen werden, und bei dem Versuche der Lösung des Perikardiums vom Herzen entstand eine profuse Blutung, die den Tod beschleunigte. Der 10 cm lange fast fingerdicke Embolus fand sich gleich nach dem Tode in der linken Pleurahöhle, wohin er mit dem Blut aus dem Herzen gelangt war, ob mit oder ohne Hilfe der Herzpumpe, konnte nicht konstatiert werden.

Die zahlreichen günstigen Erfahrungen der Herznaht bei zufälligen Verletzungen des Herzens ermutigen und berechtigen zu weiteren Versuchen am Menschen. (Selbstbericht.)

Diskussion. Friedrich (Marburg) fragt an, ob die Operation mit Über- oder Unterdruck gemacht worden sei und erwähnt gewisse Vorzüge bei solchen

Operationen durch Abklemmung der Vena cava inferior. — Trendelenburg (Leipzig) glaubt nicht, daß der Überdruck nötig ist und ebensowenig das Abklemmen der Vene, weil beim Vorziehen des Herzens schon eine leichte Knickung der Vena cava stattfindet.

n. Goldmann (Freiburg i. Br.). Zur Diagnose von Abdominalerkrankungen durch X-Strahlen.

G. berichtet über Untersuchungen, die er angestellt hat, um dunklere Erkrankungen der Abdominalhöhle einer Röntgendiagnose näher zu bringen. Seine Untersuchungen beziehen sich auf intraabdominale Eiterungen, krankhafte Zustände der Appendix und auf Tumoren, insbesondere Karzinome.

Unter den Eiterungen erwähnt er subphrenische, prävertebrale und Beckenabszesse, bei denen es ihm gelungen ist — selbstverständlich unter Berücksichtigung der klinischen Symptome und der Ergebnisse anderer Untersuchungsmethoden — eine richtige Diagnose auf dem Wege des Röntgenverfahrens zu stellen.

Außerordentlich leicht gelingt in der Regel der Nachweis des Kotsteines, ein Nachweis, der sicherlich in zweifelhaften Fällen von Appendicitis, in denen die Entscheidung eines operativen Eingriffes von anamnestischen Daten oder von den subjektiven Beschwerden des Pat. abhängig ist, von Bedeutung sein muß. Die Differentialdiagnose zwischen Kotsteinen und anderen Zuständen, die den sog. »Beckenfleck« auf der photographischen Platte hervorrufen, dürfte unschwer sein.

Zu der diagnostischen Verwertung von Röntgenstrahlen für Karzinome wurde G. durch die Beobachtung angeregt, daß Karzinome in den von ihm untersuchten Organen sich auf das deutlichste bei der Röntgenaufnahme erkennen lassen; an der Mamma z. B. ist nicht allein ein Karzinom, sondern auch sein Zusammenhang mit den sekundär erkrankten Achseldrüsen sichtbar zu machen. An der Hand von mehreren Platten demonstriert G. die einschlägigen Verhältnisse in der Mamma, der Leber und dem Magen.

An oberflächlich gelegenen Tumoren, z. B. in der Mamma, kann auch beim Lebenden der Nachweis auf dem Röntgenwege leicht geführt werden. Für die Verwertung des Verfahrens in der Abdominalhöhle ist es natürlich notwendig, die Kontrastwirkung der Abdominalorgane zu steigern, was leicht und für den Pat. schonend durch die Aufblähung des vorher gut abgeführten Darmes gelingt.

Nach diesem Prinzip ist G. bei Karzinomen der Gallenblase und des Darmes verfahren und hat außerordentlich klare und deutliche Bilder erzielt, die für die betreffende Diagnose von einschneidender Bedeutung waren. Die richtige Deutung der Röntgenbilder wurde durch die nachträgliche Operation bestätigt. G. demonstrierte die betreffenden Platten und forderte zu weiteren Untersuchungen auf diesem Gebiete, vor allem zu weiteren Versuchen, das technische Verfahren zu vervollkommnen, auf. (Selbstbericht.)

o. A. Federmann (Berlin). Wert der Leukocytenuntersuchung bei der Behandlung der akuten Appendicitis und Peritonitis.

Es wird an vier Normalkurven von akuter Appendicitis und Peritonitis nach Magenperforation, die aus der Summierung zahlreicher Einzeluntersuchungen gewonnen sind, dargelegt, daß auch im akuten Stadium das Verhalten der Leukocyten ein gesetzmäßiges und typisches ist und aus der Wechselwirkung von Infektionsintensität und Reaktionskraft des Organismus resultiert. Die Leukocytenuntersuchung ist danach als unentbehrliches Hilfsmittel in der Diagnostik und operativen Indikationsstellung obiger Affektionen anzusehen. Die übrigen klinischen Symptome genügen in einer Reihe von Fällen nicht, den gutartigen oder bösartigen Charakter der Entzündung erkennen und die Indikation zum Eingriff stellen zu lassen. Diese Tatsache ist von besonderer Bedeutung im Intermediärstadium, wo die operative Indikationsstellung nur durch eine Vergleichung der bisherigen klinischen Symptome mit der gefundenen

Leukocytenzahl möglich ist, da diese am deutlichsten die noch vorhandene Resistenzkraft des Organismus widerspiegelt. Der Ausfall der Leukocytenuntersuchung ist aus demselben Grunde als das sicherste prognostische Merkmal der vorhandenen Entzündung anzusehen. Hohe Leukocytose von 20000 und darüber ergibt auch bei schweren klinischen Symptomen günstige Prognose des operativen Eingriffes, während niedrige oder gar fehlende Leukocytose bei schweren klinischen Symptomen auch bei operativer Behandlung ungünstige Prognose gestattet, auch wenn das übrige Krankheitsbild diese üble Voraussage nicht wahrscheinlich erscheinen läßt. Es ist deshalb bei letzterer Kombination die Frage der Operation in jedem einzelnen Falle wohl zu überlegen und in gewissen Fällen mit dem Eingriff zu warten. (Selbstbericht.)

p. v. Haberer (Wien). Appendicitis adhaesiva.

v. H. berichtet über Fälle von primärer, chronischer, anfallsfreier Appendicitis, die bei älteren Leuten unter hochgradiger Abmagerung und dem Symptomenkomplex einer primären Obturationsstenose des Darmes verlaufen sind. Objektiv konnten in keinem Falle Symptome, die für Appendicitis gesprochen hätten, nachgewiesen werden, es fehlte jedweder pathologische Tastbefund, es fehlte jedwede Schmerzhaftigkeit des McBurney'schen Punktes. In Anbetracht des Alters, der Abmagerung und der Stenosensymptome von seiten des Darmtraktus mußte in jedem Falle schließlich an ein Neoplasma malignum gedacht werden.

Die in allen Fällen vorgenommene Probelaparotomie ließ nirgends den Verdacht auf ein Darmneoplasma gerechtfertigt erscheinen; es handelte sich in allen Fällen um chronische adhäsive Peritonitis partialis, ausgehend von chronischer Appendicitis mit den entsprechenden lokalen Veränderungen. Bei vielen Fällen fanden sich Adhäsionen nicht nur periappendikulär und pericoecal, sondern auch an der Flexura lienalis und Flexura sigmoidea.

Die Appendix wurde entfernt, die Adhäsionen wurden gelöst und die dabei entstandenen peritonealen Wundflächen sorgfältig übernäht.

Der weitere Verlauf bestätigte die Richtigkeit der Diagnose, die Pat. sind bis auf einen seit der Operation dauernd beschwerdefrei, die Operation liegt zwischen 2 Monaten und $4^1/_2$ Jahren zurück. Nur in einem Falle traten nach der Operation wieder Beschwerden auf, die ihren Grund in der Entwicklung eines entzündlichen Netztumors hatten.

Zur Erklärung der Adäsionen auch im Bereiche der Flexura lienalis und Flexura sigmoidea wird die von Gersuny zur Erklärung der von ihm beschriebenen Adhäsionen an der Flexura sigmodea aufgestellte Hypothese herangezogen.

In der postoperativen Nachbehandlung der Fälle wurde für Anregung der Darmperistaltik möglichst frühzeitig Sorge getragen.

Es gibt also Fälle von primärer chronischer, anfallsfreier Appendicitis, die zur Veränderung in der Umgebung der Appendix und außerdem weitab davon im Peritoneum führen können und dadurch das Bild einer Darmstenose hervorrufen. (Selbstbericht.)

Diskussion. König (Altona) setzt einige Zweifel in die Richtigkeit der Beurteilung solcher Fälle. — v. Haberer (Wien) erwidert König, daß der Dünndarm insofern nicht vollständig frei war, als in den meisten Fällen die Appendix mit der Unterfläche des Mesenteriums an der unteren Dünndarmschlinge bzw. mit der Dünndarmschlinge selbst verwachsen war. Daß der Dickdarm nicht primär erkrankt und die Adhäsionen als sekundäre Veränderungen aufzufassen waren, wurde hervorgehoben. Der übrige Dickdarm war völlig normal mit Ausnahme der Stelle, wo die Verwachsungen saßen. Da die ausgesprochensten Veränderungen im Wurmfortsatz und in seiner nächsten Umgebung sich befanden, ist der Schluß erlaubt, daß der Wurmfortsatz primär erkrankt war. Der gute operative Erfolg ist ein Beweis für die Richtigkeit der Diagnose.

q. Plettner (Dresden). Über Darminvagination.

Im Jahre 1903 haben Braun (Göttingen) und Kredel (Hannover) in dieser Gesellschaft über Darminvaginationen gesprochen. Beide Redner kamen zu dem Schluß, daß die einzig zuverlässige Behandlung der Invagination die frühzeitige Laparotomie, die Laparotomie innerhalb der ersten 24 Stunden nach Beginn der Erkankung sei.

Demgegenüber machte Hirschsprung (Kopenhagen) die überraschende Mitteilung, daß er bei 96 Fällen von Invagination in 60% Heilung durch eine ein- oder mehrmalige Wassereinspritzung ins Rektum erzielt habe.

Vor 2 Jahren nun hat Hirschsprung durch einen Bericht über 107 Fälle von Invagination, welche er in den Grenzgebieten veröffentlichte, seine damalige Behauptung zu beweisen gesucht. 60 von diesen Fällen, also 56% sind durch unblutige Behandlung geheilt worden.

Dieses Resultat steht in so krassem Gegensatze zu allen Erfahrungen von anderer Seite, daß nur ein wesentlicher Unterschied in der Art der Fälle diesen Gegensatz zu erklären imstande ist.

Leider ist es nahezu ausgeschlossen, sich über die Natur der einzelnen Invaginationen aus der Hirschsprung'schen Arbeit ein Bild zu machen, da sie ohne jede Krankengeschichte lediglich tabellarisch aufgeführt werden.

Eins geht aber doch aus der Zusammenstellung hervor, daß Hirschsprung es vorwiegend mit Dickdarminvaginationen zu tun hatte, und daß der günstige Heilungsprozentsatz fast nur durch die Behandlung der Invagination dieser Darmabschnitte bedingt wird. 49 von den 107 Fällen betrafen Koloninvaginationen, 43 davon oder 87,75% wurden unblutig geheilt. Man kann den Verdacht nicht unterdrücken, daß auch die übrigen Heilungen Koloninvaginationen ohne Beteiligung des Dünndarmes betrafen. Denn es ist schwer zu glauben, daß Hirschsprung imstande war, diese Form der Invagination von der Invaginatio ileocoecalis, und beide wiederum von der ileocolica zu unterscheiden. Aber angenommen, seine Diagnose sei zutreffend, so fällt trotzdem der enorme Unterschied zwischen Dickdarm- und denjenigen Invaginationen auf, welche Hirschsprung selbst als ileocoecale bezeichnet. Von 25 Fällen letzterer Art wurden nur 12 oder 48% geheilt.

Das ist immer noch eine enorme Heilungsziffer in den Augen derer, welche die Berichte von chirurgischer Seite in den letzten Jahren verfolgt, oder welche selbst Gelegenheit gehabt haben die Autopsie in vivo zu machen.

Ich selbst habe 7 Fälle in den letzten 2½ Jahren gesehen und operiert. Davon kamen nur 3 frühzeitig genug zur Aufnahme in die Kinderheilanstalt, daß an eine Radikaloperation gedacht werden konnte. In allen 3 Fällen gelang die Desinvagination, ein Kind starb. Der Befund war in allen 3 Fällen fast der gleiche. Es handelte sich um Invaginatio ileocoecalis, das Colon ascendens und ein Teil des Colon transversum waren mit eingestülpt. Der wurstförmige blaurote Tumor stand fast senkrecht zur Wirbelsäule, man könnte sagen, er stand mit dem Kopf auf der Radix mesenterii. Die einzelnen Haustra des Colon transversum zeichneten sich deutlich ab. Dabei war Einschiebung und Scheide offenbar im Sinne des Uhrzeigers gedreht. Gegenüber der starken Dehnung des Intussuscipiens bestand am Halse der Invagination ein engerer Ring, welcher von der Umschlagsfalte des Kolon gebildet wurde. Hier fanden sich einige Verklebungen mit dem Ileum, namentlich in der Umgebung des Mesenteriums. Letzteres zeigte einen gelbgefärbten Einriß. Die Mesenterialgefäße waren straff gespannt und zum Teil komprimiert durch den scharfen Rand der Umschlagsfalte des Kolon, auf dem sie zu reiten schienen. Andererseits hinderten sie offenbar, wie sich bei der Desinvagination zeigte, die Zurückkrempelung der Umschlagsstelle. Nach glücklicher Entwirrung der Invagination zeigten sich die invaginierten Därme stark ödematös, ihr Peritoneum zum Teil eingerissen. Wer eine derartige Operation gesehen oder selbst gemacht hat, wird nie zu dem Glauben sich bekehren, daß in solchen Fällen durch Wasserdruck oder durch Massage eine Reposition erzielt werden kann. Denn

erstens kann infolge der Abknickung der Invagination gegen den abführenden Darmteil der Wasserdruck gar nicht in der Richtung der Desinvagination wirken, zweitens hat er gar keinen Einfluß auf die Erweiterung des Ringes am Halse der Invagination, und schließlich besteht die große Gefahr schwerer Verletzung. Tatsächlich sind denn auch Perforationen bereits berichtet worden, denen tödliche Peritonitis folgte. Wir müssen daran festhalten, daß die Erscheinungen und die Folgezustände der Invagination nicht von der bloßen Einschiebung der Därme abhängen, sondern — wie bei den eingeklemmten Hernien — auf Strangulation der Gefäße beruhen. Es wäre ja möglich — und das wäre meiner Meinung nach die einzige Erklärung der günstigen Erfolge Hirschsprung's —, daß Fälle vorkommen, bei denen nicht die Strangulations-, sondern die Obturationserscheinungen im Vordergrunde stehen, und es wäre denkbar, daß diese Fälle gerade am Dickdarm, wo wir den verhältnismäßig harmlosen Rektumprolaps kennen, häufiger sich ereignen. Um so bedauerlicher aber ist es dann, daß Hirschsprung uns seine Krankengeschichten vorenthalten hat, welche vielleicht wichtige Fingerzeige für eine Differentialdiagnose hätten geben können.

Zurzeit ist es entschieden im Interesse unserer Kranken, wenn mit der Überweisung an chirurgische Hilfe nicht gezögert wird. Das Krankheitsbild ist so bestimmt, daß ein Zweifel kaum möglich sein kann. Nur soll man sich nicht durch scheinbare Besserungen täuschen lassen. Wenn der erste heftige Schmerzanfall vorüber ist, liegen die Kinder häufig ruhig in ihren Betten. Nicht einmal der Gesichtsausdruck ist besonders ängstlich. Der Leib ist weich, flach, das Erbrechen hat aufgehört, Fieber fehlt noch. Ja sogar scheinbar normaler Stuhl kann entleert werden. Der Invaginationstumor ist aber noch vorhanden, seine Berührung ist schmerzhaft und löst zuweilen einen erneuten Kolikanfall aus. Es ist die Ruhe vor dem Sturme; in kurzer Zeit kommen neue Kolikanfälle, der Leib fängt an sich aufzutreiben. Schon diese beginnende Aufblähung der Därme verschlechtert die Prognose. Darum können wir Chirurgen nicht eindringlich genug warnen vor Zeitvergeudung durch wiederholte Wassereinspritzungen. Die gestellte Diagnose sollte — das hat Kredel schon hervorgehoben — gerade wie bei der eingeklemmten Hernie den Kranken dem Chirurgen zuführen. Die Laparotomie an sich ist ungefährlich, sie kann aber, wie ungezählte Fälle beweisen, zu spät kommen. (Selbstbericht.)

r. G. Glücksmann (Berlin): Die Spiegeluntersuchung der unteren Darmabschnitte und ihre Ergebnisse.

Die Untersuchung der unteren Darmabschnitte vermittels der Besichtigung wurde zwar von Alters her von den Ärzten geübt, ist aber erst in der Neuzeit durch Einführung besonderer Besichtigungsinstrumente und des elektrischen Lichtes zu einer systematischen, klinischen Untersuchungsmethode ausgebildet worden. Die zunächst besonders in Amerika populäre Methode fand in neuester Zeit auch in Deutschland mehr und mehr Anhänger, nachdem Strauss ein handliches Instrument für diesen Zweck angegeben hatte.

Vortr. berichtet über einige von ihm angegebene Modifikationen des Strauss-schen Instrumentariums, insbesondere auch über einen Hilfsapparat, der es erlaubt, einen zweiten Beobachter während der ganzen Dauer der Untersuchung und eventueller Operationen diese mitbeobachten zu lassen. Dieser Apparat hat sich besonders als Lehrmittel bewährt.

Die Spiegelmethode ermöglicht die Besichtigung des gesamten Mastdarmes und der unteren Hälfte des römischen S. Ihre Ergebnisse sind zunächst die bessere Erkenntnis und Behandlungsmöglichkeit der Schleimhauterkrankungen dieser Darmabschnitte, vornehmlich auch die Frühdiagnose des Darmkrebses. Als Quelle allgemeiner Schwächezustände fand Vortr. in einigen Fällen blutende Polypen im römischen S, also an einer vorher diagnostisch nicht zugänglichen Stelle, welche durch kaum merkliche, aber äußerst hartnäckige Blutungen den Schwächezustand verschuldet hatten. Es gelang ihm mit Hilfe eines von ihm

konstruierten Instrumentes, diese Polypen durch den Spiegel hindurch zu entfernen und damit die Kranken ohne größere Operationen zu heilen.

Aber auch auf den Muskelapparat des Darmes erstrecken sich die durch die Spiegelmethode neu gewonnenen Aufschlüsse. Die bekannteste und wichtigste Erkrankung dieses Apparates ist die Verstopfung. Sehr zu Unrecht wird diese Erkrankung noch von den meisten Ärzten als Darmträgheit aufgefaßt. Das trifft wohl für einen Teil der Fälle zu, aber in einem anderen Teil sind im Gegenteil Erregungs- und Krampfzustände der Darmmuskulatur die Ursache. Mit Hilfe des Darmspiegels gelingt es, diese beiden Formen scharf auseinander zu halten. Gestützt auf diese Tatsachen wendet sich Vortr. scharf gegen die kritiklose Anwendung der Abführmittel, welche in vielen Fällen zwecklos und schädlich sind. Die richtige Behandlung kann vielmehr nur von Fall zu Fall aus der exakten Diagnose der vorliegenden Form der Erkrankung resultieren.

Projektionsbilder der geschilderten Instrumente und Krankheitsbilder begleiten den Vortrag. (Selbstbericht.)

(Schluß folgt.)

---

22) **J. Bogdanik.** Kreolin in der Chirurgie.

(Czasopismo lekarskie 1907. Nr. 5. [Polnisch.])

Verf. macht die Chirurgen aufmerksam auf das Kreolin Pearson, das ihm zuerst von weil. Prof. Obaliński empfohlen wurde, und zwar zur Behandlung von Erysipel. Anfangs wurde es rein, dann, wegen Reizwirkung, in $^1/_2$%iger wäßriger Lösung, die vollkommen reizlos und doch gleich wirksam ist, angewandt und stets mit ausgesprochen gutem Erfolge. Die Indikationen erweiterten sich in der Hand des Verf.s auf verschiedene lokalinfektiöse Prozesse, wie Phlegmone, Mastitis, Phlebitis; besonders günstig war der Verlauf mit feuchten, in $^1/_2$%ige Kreolinlösung getauchten Umschlägen behandelter infizierter Quetschwunden, kompletten Brüche, Verbrennungen und Erfrierungen. Die Demarkation und Granulationsbildung wird erheblich beschleunigt, die Schmerzen gelindert, übler Geruch beseitigt. Verf. macht aufmerksam auf die Ungiftigkeit des Präparates gegenüber der Karbolsäure (Karbolgangrän). Er verfügt über eine mehr als 10 Jahre und hunderte von Fällen betragende günstige Erfahrung. **Z. Radliński** (Krakau).

23) **Cutfield.** Trypsin treatment in malignant disease.

(Brit. med. journ. 1907. August 31.)

C. berichtet über einen Fall von ganz auffallender Besserung eines Kranken mit großen, durch die Operation als nicht entfernbar erwiesenen Geschwülsten im Bauche, die wahrscheinlich vom Pankreas ausgingen, durch 3 Monate lang täglich fortgesetzte Trypsineinspritzungen. Die Geschwülste verschwanden, Gewicht stieg beträchtlich, Pat. wurde wieder voll arbeitsfähig. Wie lange die Besserung anhält, wird nicht gesagt. **Weber** (Dresden).

24) **Endicott.** Clinical report of the new anesthetic.

(Pacific med. journ. 1907. Juli.)

E. hat in einigen Fällen mit gutem Erfolge zur Allgemeinnarkose die von Lanphear empfohlene Mischung angewendet: Hyoscinum hydrobrom. 0,01 grain, Morphin. 0,25 grain, Cactin. (von Cactus grandiflorus) $^1/_{67}$ grain, 2 Stunden vor der Operation und einige Minuten vor Beginn derselben subkutan injiziert; event. auch 3 Dosen 3, $1^1/_2$ und $^1/_4$ Stunde vor der Operation. E. rühmt die Sicherheit der Wirkung und das Ausbleiben von Neben- und Nacherscheinungen unangenehmer Art. **Mohr** (Bielefeld).

25) **Makara.** Erfahrungen über Lumbalanalgesie.

(Gyógyászat 1907. Nr. 15 u. 16. [Ungarisch.])

Verf. berichtet über 150 Fälle von Lumbalanalgesie, die er mit Stovain-Billon ausführte. $^1/_2$ Stunde vor der Operation bekamen die Kranken 1 cg Morphium

subkutan. Die gebrauchte Menge des Stovains betrug 5—6 cg. In 106 Fällen trat vollkommene Analgesie ein, kurze Analgesie 9mal, Hyperästhesie 12mal, Versager in 19 Fällen. Die Analgesie stellte sich innerhalb 4—5 Minuten ein. Als Nebenerscheinung beobachtete Verf. in einem Falle leichten Kollaps, der auf Kampferinjektion aufhörte, in 4 Fällen Erbrechen, in 1 Falle Brechreiz. Nachwirkung zeigte sich bei 19 Kranken in Form von Kopfschmerzen; 12mal waren Rückenschmerzen, 21mal Kopf- und Rückenschmerzen, 1mal Nackenschmerzen, 8mal Erbrechen, 2mal Schlaflosigkeit vorhanden. Bei 83 Kranken fehlten alle Nacherscheinungen. Wiederholt beobachtete Verf. postoperative Bronchitis. Die Verwendbarkeit der Lumbalanalgesie soll nach Verf. eine beschränkte sein; kontraindiziert ist sie bei infektiösen Prozessen und nervösen Pat.

**P. Steiner** (Kolozsvár).

26) **H. Pringle.** Notes of an experience of stovain as a spinal analgesie in 100 cases.

(Brit. med. journ. 1907. Juli 6.)

P. berichtet über 100 Fälle von Lumbalanästhesie mit Stovain. Injektionsstelle: zwischen I. und II. Lendenwirbel. Menge: 0,04—0,06 ccm; Grenze nach oben: Nabelhernie. In vier Fällen synkopeartige Zustände, aber ohne ernstliche Besorgnis; ein Todesfall während der Operation — sehr fette Frau mit eingeklemmtem Nabelbruch in schlechtem Zustand —, aber ohne Beziehung zum Stovain. Zweimal war der Hautschnitt schmerzlos, aber das Arbeiten am Bauchfell erforderte nachträglich Narkose; zweimal war die Analgesie nur einseitig. Der älteste Kranke zählte 80 Jahre, der jüngste 13. Unter 100 Fällen waren 22 Mißerfolge! Die Nachwirkungen des Stovain waren sehr gering, aber der Nachschmerz größer als bei Narkotisierten.

**Weber** (Dresden).

27) **N. V. Åkerblom.** Eine Methode zum Sterilisieren von Catgut (und Seide) durch Erwärmung in Öl.

(Nord. med. Arkiv 1907. Abt. I. Chirurgie. Nr. 1.)

Den vielen bisher bekannten Methoden der Catgutsterilisation fügt Verf. eine neue praktisch bewährte hinzu. Die Sterilisation geschieht durch allmähliche Erhitzung des auf Glasringe gewickelten Catguts in Olivenöl auf 150° C. Aufbewahrung in 92%igem Formalinalkohol (300 Teile Alkohol mit 1—2 Teilen gewöhnlichem Formalin).

Das in dieser Weise bereitete Catgut ist dünn, geschmeidig und fest, bei Aufbewahrung nicht spröde, völlig reizlos gegenüber den Geweben und zeigt wesentlich langsamere Resorption als z. B. Sublimatcatgut.

Die in analoger Weise behandelte Seide wird stärker als beim Kochen und erhält eine gute Konsistenz.

Die Methode wird als besonders wohlfeil und zuverlässig empfohlen.

**Hansson** (Cimbrishamn).

28) **F. Gross et L. Sencert.** Contribution à l'étude et au traitement des rétrécissements infranchissables non cancéreux de l'œsophage.

(Revue de chir. XXVII. ann. Nr. 1.)

In der noch relativ jungen Disziplin der Ösophagoskopie und der endösophagealen Behandlung unter Leitung des Auges sind alle Fortschritte und Erfolge zu begrüßen, und es beansprucht die vorliegende Arbeit großes Interesse. Sie ist ein Bericht über eine angeborene klappenartige Verengerung und sieben Narbenstenosen unter Beifügung von mehreren endoskopischen Bildern.

Die erste Beobachtung stellt ein Unikum dar, da bislang angeborene Strikturen einwandsfrei noch nicht nachgewiesen sind, und betrifft einen 12jährigen Knaben, der jeher mit Schlingbeschwerden zu tun hatte. Die Durchtrennung der zwerchfellähnlichen Klappe gelang mittels eigens dazu konstruierten Messerchens unter Leitung des Auges. Voller Erfolg.

Die übrigen Fälle haben das Gemeinsame, daß sie für unpassierbare Stenosen gehalten wurden, daß jedoch die Endoskopie überall die Durchgängigkeit der Öffnung ergab und die Durchführung von Sonden bzw. elektrolytischen Apparaten wiederum unter Kontrolle des Auges gestattetè; einige Male wurde von Laminarien zur Erweiterung Gebrauch gemacht. Anatomische Bemerkungen über Art und Sitz der Strikturen vervollständigen die klinische Abhandlung.

Zum Schluß machen Verff. noch einen des Versuches würdigen Vorschlag für die retrograde Sondierung; ein Verfahren, das erst am Kadaver probiert wurde: Statt nach Delagénière den Magen breit zu öffnen, bilden sie erst eine Art von Trichter durch Tabaksbeutelnaht; durch eine Inzision im Boden der Vertiefung wird der endoskopische Tubus eingeführt, darüber die Serosa fest zusammengezogen; auf diese Weise gelingt die Aufsuchung der Cardia und ihre Sondierung leicht.

Verff. sind überzeugt, daß der Ösophagoskopie in der Behandlung der narbigen Strikturen und der Fremdkörperentfernung ein dankbares Feld erschlossen ist, und sie empfehlen ihre systematische Anwendung. **Christel** (Metz).

29) **Soubeyran** (Montpellier). Sur un mode spécial de suture de certaines perforations du gros intestin.

(Revue de chir. XXVII. ann. Nr. 2.)

In einem Falle, wo das Colon ascend. durch eine 3 cm lange Perforationsöffnung mit einem appendicitischen Abszeß kommunizierte, half sich S. durch eine Naht, die Serosa und Muscularis des freien Wundrandes faßte und diesen in unmittelbarer Nähe des fixierten an das Periton. parietale heftete. Die Naht wurde weit ober- und unterhalb der Öffnung fortgesetzt. Der Verschluß hielt völlig dicht, und dürfte sich unter ähnlichen Verhältnissen überall anwenden lassen, wo das Kolon ohne oder mit sehr kurzem Mesenterium an die hintere Bauchwand befestigt ist. S. nennt seine Nahtmethode Autoplastie intestino-parietale.

**Christel** (Metz).

30) **Burgess.** One years work in acute appendicitis.

(Brit. med. journ. 1907. Juli 13.)

Die Gesamtsterblichkeit aller operierten Fälle betrug 1906 8%, 1905 17,6%, 1904 22,8%. Die Besserung seiner Ergebnisse setzt B. auf Rechnung der praktischen Ärzte, die gelernt haben, den Chirurgen frühzeitig zu rufen. Hat die Infektion den Wurmfortsatz überschritten, so teilt Verf. die Fälle ein in solche mit Abszeß, mit fortschreitender und mit allgemeiner Peritonitis. In jedem Fall ist die Operation nötig! B. ist ein Gegner des Abwartens im intermediären Stadium. Wer einen Anfall überstanden hat, besitzt gute Aussichten nicht wieder zu erkranken. Man soll in solchem Fall also logischerweise abwarten, bis der zweite Anfall wirklich eintritt, und dann im Anfalle selbst so früh wie möglich operieren. Im übrigen besitzen wir nur in der allerfrühesten Operation ein sicheres Mittel, die Sterblichkeit der Erkrankung auf ein Mindestmaß herabzusetzen.

**Weber** (Dresden).

31) **G. Leclerc.** Occlusion intestinale aigue par bride portant sur la partie supérieure du grêle.

(Gaz. des hôpitaux 1907. Nr. 83.)

Vor 4 Tagen war die 20jährige Pat. mit plötzlichen, außerordentlich heftigen epigastrischen Schmerzen erkrankt. Seit 3 Tagen bestand reichliches, unstillbares Erbrechen, das besonders nach der Nahrungsaufnahme eintrat. Weder Stuhl noch Winde. Dabei war der Leib flach, weich und unempfindlich. Als am Tage darauf (dem 6. der Krankheit) bei fortbestehenden übrigen Erscheinungen eine geringe Auftreibung des Epigastrium samt Plätschergeräuschen in der epigastrischen und Nabelgegend auftrat, diagnostizierte L. einen hochgelegenen Darmverschluß. Die Operation ergab, daß das Jejunum ca. 20 cm unterhalb des Duodenum durch einen Strang unaufklärbarer Herkunft total verschlossen war. Lösung des Stranges und schnelle Herstellung der Kranken.

L. bestreitet auf Grund dieser Beobachtung die Meinung Ricard's, daß das Plätschergeräusch in der Nabelgegend für einen Verschluß am unteren Ende des Dünndarmes charakteristisch sei. **V. E. Mertens** (Breslau).

32) **Glasstein.** Zur Pathologie und Therapie des Volvulus der Flexura sigmoidea.

(Chirurgia 1907. Nr. 126. [Russisch.])

Die wissenschaftlichen Untersuchungen, die in den letzten beiden Jahrzehnten wesentlich zur Klärung der Frage beigetragen haben, knüpfen sich vielfach an Namen der Dorpater Schule, wie v. Wahl, v. Zoege, Koch, Budberg, v. Samson u. a. Auch A. v. Bergmann hatte schon vor Jahren über 20 operierte Fälle zu berichten. Die ausführliche Arbeit von Brehm (ref. d. Ztbl. 1903 Nr. 29) behandelt auf Grund dieser Fälle insbesondere die Pathogenese des Volvulus der Flexur.

Die bisherigen Errungenschaften auf dem Gebiete hat Verf. sehr übersichtlich zusammengestellt und dann über zehn Fälle berichtet, die er in den letzten 3 Jahren zu operieren Gelegenheit hatte.

Die Ausführungen über die Genese der Krankheit müssen im Original nachgelesen werden — für den der russischen Sprache Unkundigen sei auf die angeführte Arbeit von Brehm verwiesen.

Bei den zehn Fällen G.'s handelte es sich um sieben Männer und drei Frauen; vier Fälle endeten tödlich. Dieser Prozentsatz ist bei einer Erkrankung, deren Prognose, wie Verf. meint, mit äußerster Vorsicht zu stellen ist, ein recht günstiger. (A. v. Bergmann hatte von 20 Fällen 15 verloren.)

Jedesmal hatte es sich um eine Drehung der Flexur im Sinne des Uhrzeigers, also von rechts nach links, gehandelt. G. legt besonderen Wert darauf, daß die Lösung der Drehung außerhalb der Bauchhöhle am eventrierten Darme vorgenommen wird. Nach erfolgter Reposition erfolgt meist sofort Abgang von Gasen und flüssigem Stuhl; bleibt die Entleerung aus, so muß ein an der Operation nicht Beteiligter sofort eine hohe Eingießung vornehmen. Wenn auch diese wirkungslos bleibt, wird der wiederum eventrierte Darm durch einen oder zwei kleine Einschnitte entlastet, die sodann durch Etagennaht geschlossen werden. In jedem Fall ist der Einschnitt einer Entleerung des Darmes durch Einstich mittels Trokars vorzuziehen, die höchstens zur Entfernung von Gasen genügt.

G. hat in drei Fällen Rezidive gesehen, in zwei Fällen sogar je zwei Rezidive, die aber durch die wiederholte Operation gerettet werden konnten. Von den prophylaktischen Operationen, die bestimmt sind, Rezidive zu verhüten (Kolopexie Resektion, Anastomose, Ventrifixation usw.) hatte Verf. keine ausgeführt, weil die Pat. meist in recht schwachem Zustande zu ihm kamen.

**Oettingen** (Berlin).

33) **A. Ciechomski.** Ein Fall von Stichwunde der Milz und des Zwerchfells. Hernia diaphragmatica traumatica spuria. Splenektomie.

(Gazeta lekarska 1907. Nr. 38—31. [Polnisch.])

Die im ganzen seltenen (42 Fälle, Berger) Stichwunden der Milz sind meist mit Vorfall des Organs kompliziert, dagegen die Schußwunden mit traumatischem Zwerchfellbruch. Im Sinne dieser Voraussetzung war der Fall C.'s eigenartig. Er beschreibt seine Beobachtung, wo es sich um Messerstichwunde im 9. Interkostalraum in der Linea axillaris sinistra handelte. Heftige Schmerzen links beim Atmen, Symptome einer inneren Blutung in die Bauchhöhle hinein veranlaßten den Eingriff. Resektion der 9. und 10. Rippe links, Eröffnung der Pleura; es kommt eine Wunde des Zwerchfells zu Gesicht, durch die ein 20 cm langes Netzstück in die Pleurahöhle eingedrungen ist. Resektion des Netzstückes, Erweiterung der Zwerchfellwunde in sagittaler Richtung. Nach Ausräumung einer großen Menge von Blutgerinnseln aus der Bauchhöhle wird bei Untersuchung der Bauchorgane auf Verletzung die vollkommen durchgestochene und blutende Milz in die Wunde hineingewälzt. Nach mißlungenen Versuchen der Milznaht, wonach die

Blutung noch stärker wurde, werden die Milzgefäße gesondert unterbunden und die Milz entfernt. Zirkuläre Naht der Wundränder des Zwerchfells mit denen der Pleura costalis, wodurch die Pleurahöhle verschlossen wird. Tamponade der Bauchhöhlenwunde. Nach 14 Tage dauerndem schwerem fieberhaftem Verlaufe beginnt allmähliche Besserung, die zur kompletten Heilung führt (ohne Komplikationen seitens der Pleura). Die systematische Blutuntersuchung ergab allmähliche Steigerung des Hämoglobingehaltes von 17% (am 7. Tage) bis auf 65% (am 63. Tage nach der Operation). Dementsprechend stieg die Zahl der Erythrocyten von 840000 auf 2300000. Im Anschluß an die Beobachtung bespricht Verf. die Symptomatologie der Milzwunden und der Hernia diaphragmatica traumatica, deren Prognose und Behandlung. **Z. Radliński** (Krakau).

34) **Recasens.** Calculos hepáticos relacionados con metrorragias.

(Rev. de med. y cir. prat. de Madrid 1907. Nr. 987.)

35jährige Kranke kam wegen profuser Gebärmutterblutungen ins Krankenhaus. Da sich bei der Untersuchung auch eine Gallenretention fand, die auf Steine deutete, so beschloß man, zunächst dieses Leiden zu beseitigen. Es wurden 17 Steine, davon einer aus dem Choledochus, entfernt. Der Heilungsverlauf war glatt und hatte das überraschende Ergebnis, daß die Metrorrhagien vollkommen aufhörten. Es handelte sich also hier um einen der Fälle, bei denen die Stauung und Retention der Galle zu Blutungen in entfernten Organen Anlaß gibt.

**Stein** (Wiesbaden).

35) **F. Schultze.** Neue Tupferkästen.

(Med. Klinik 1907. p. 1108.)

Auf der drehbaren Querstange eines im Zimmer verschiebbaren Gestelles sind zwei Kästen angebracht, der eine für Tupfer, der andere für Gaze oder Watte in Rollenform. Die viereckigen Kästen werden von oben gefüllt und enthalten oben und unten die übliche Vorrichtung zum Durchströmen des Dampfes. Der Inhalt wird indessen durch einen seitlichen maulartigen Vorbau entnommen, der sich in einem Zug öffnen und schließen läßt. Dadurch wird eine größere Luftbewegung bei der Entnahme des Inhaltes. sowie das Einfallen von Luftkeimen von oben her verhindert. **Georg Schmidt** (Berlin).

36) **Raudnitz.** Zwei neue Saugapparate.

(Prager med. Wochenschrift 1906. Nr. 34.)

Zur Behandlung von follikulären und lakunären Entzündungen der Rachenmandeln benutzt R. verschieden breite, platte Saugglocken mit langem, abgebogenem Stiel; zur Entleerung von Retropharyngealabszessen langgestielte Apparate mit runder Glocke. Fabrikant: F. A. Eschbaum in Bonn.

**Gutzeit** (Neidenburg).

37) **H. Lossen.** Ein neuer Daumenbewegungsapparat.

(Archiv für Orthopädie, Mechanotherapie und Unfallchirurgie Bd. V. Hft. 2 u. 3.)

Der Daumenbewegungsapparat der Firma Rossel, Schwarz & Co. in Wiesbaden ist ein Pendelapparat, der gleichzeitig als Widerstandsapparat gebaut ist. Die Konstruktion dieses Apparates, die nicht ganz einfach ist, ist aus dem Originale zu ersehen. **Hartmann** (Kassel).

Originalmitteilungen, Monographien und Sonderdrucke wolle man an *Prof. E. Richter* in Breslau (Kaiser Wilhelmstraße 115), oder an die Verlagshandlung *Breitkopf & Härtel*, einsenden.

Für die Redaktion verantwortlich: Geh.-Rat Prof. Dr. E. Richter in Breslau.
Druck und Verlag von Breitkopf & Härtel in Leipzig, Nürnbergerstraße 36/38.

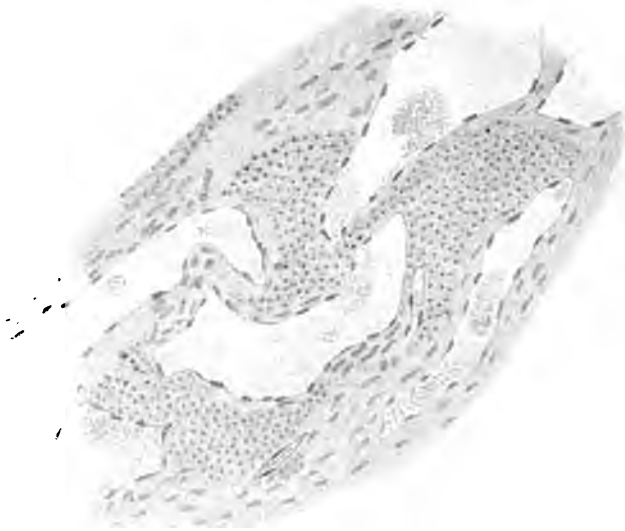

*a*

Fig. 1. Vergr. 140 : 1.

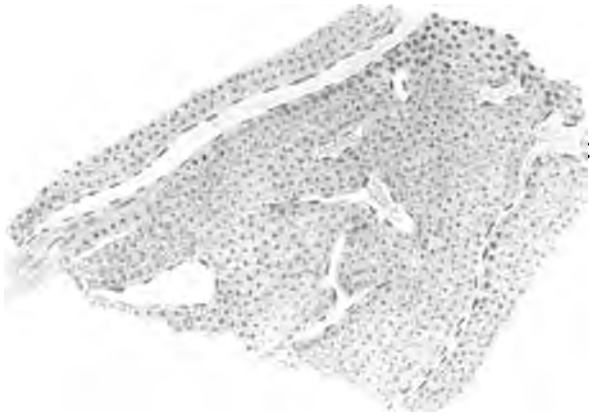

Fig. 2. Vergr. 140 : 1.

*Schmincke* ges.

# Zentralblatt

für

# CHIRURGIE

herausgegeben

von

**K. Garrè,** in Bonn, **F. König,** in Berlin, **E. Richter,** in Breslau.

Vierunddreißigster Jahrgang.

Wöchentlich eine Nummer. Preis des Jahrganges 20 Mark, bei halbjähriger Vorauszahlung. Zu beziehen durch alle Buchhandlungen und Postanstalten.

**Nr. 45.** Sonnabend, den 9. November. **1907.**



**Inhalt:** P. Jottkowitz, Über die Behandlung von Fingerbrüchen. (Originalmitteilung.)

1) **Graf u. Hildebrandt,** 2) **Herhold,** Schußverletzungen. — 3) **Wollenberg,** Röntgenbilder der Gelenkweichteile. — 4) **Klemm,** 5) **Lexer,** Allgemeininfektionen. — 6) **Honigmann** und **Schäffer,** Bier'sche Stauung gegen Entzündung. — 7) **Moskowicz,** Operationen an der Hypophyse. — 8) **Guisez,** Operationen am Keilbeinkörper. — 9) **Perez,** Ozaena. — 10) **Jacques,** Stirnhöhlenoperationen. — 11) **Braizeff,** Kiefercysten. — 12) **Mahé,** Lokalanästhesie bei Zahnextraktion. — 13) **Starr,** Uranoplastik. — 14) **Capmas,** Mandelabtragung. — 15) **Roux** und **Roques,** Adenoide Vegetationen und Tuberkulose. — 16) **Korentschewsky,** Parotitis epidemica. — 17) **Sebileau** und **Schwartz,** Resektion des Halssympathicus. — 18) **Pfeiffer** und **Meyer,** Einheilung überpflanzter Epithelkörperchen. — 19) **Parker,** Kropfoperationen.

20) Naturforscherversammlung: a. **Kollmann,** Urologische Instrumente. — b. **Grunert,** Prostatahypertrophie. — c. **Borchard,** Knochensarkome. — d. **König,** Knochenbrüche. — e. **v. Aberle,** Rachitische Verkrümmungen. — f. **Schanz,** Gelenkversteifungen. — g. **Bade,** h. **Schanz,** Sehnenoperationen. — i. **Stieda,** Die Schleimbeutel des Schultergelenkes. — k. **Schultze,** Ellbogenbrüche. — l. **Müller,** Madelung'sche Handdifformität. — m. **Reiner** und **Wernderff,** Röntgenologie des Acetabulum. — n. **Becker,** Venenthrombosen. — o. **Noeske,** Italienische Plastik.

21) **Kablukow,** 22) **Caminiti,** Knochenschüsse. — 23) **Gaugele,** Knochencysten und Ostitis fibrosa. — 24) **Gulecke,** Zwergwuchs. — 25) **Rath,** Spätrachitis. — 26) **Martina,** Knorpelnekrose. — 27) **Newton,** Schädelimpression. — 28) **Daac,** Gehirnverletzung durch die Nase. — 29) **Barr,** Empyem der Mastoidzellen. — 30) **Moure,** Eitrige Phlebitis des Sinus lateralis. — 31) **Cornet,** Extraduralabszeß. — 32) **Lieblein,** Gesichtsschuß. — 33) **Levinger,** 34) **Sprenger,** 35) **Steppetat,** 36) **Pautet,** 37) **Baumgarten,** 38) **Dupond,** 39) **Denker,** 40) **Althoff,** 41) **Köhler,** 42) **Segura,** Erkrankungen der Nase und der Nasennebenhöhlen. — 43) **Schloffer,** Hypophysengeschwulst. — 44) **Schmidt,** Osteomyelitis des Unterkiefers. — 45) **Eve,** Kiefergeschwülste. — 46) **Grubio,** Parotisgeschwülste. — 47) **Emin,** Carotis- und Jugularisunterbindung. — 48) **Bichelonne,** Branchiogene Fibrochondrome. — 49) **Keen** und **Funke,** Geschwülste der Epithelkörperchen. — 50) **Lecène,** Thymustod. — 51) **Theisen,** Krebs des Zäpfchens. — 52) **Dencks,** Lymphangiome des Halses. — 53) **Ranjard,** Lux. laryngo-tracheal.


## Über die Behandlung von Fingerbrüchen.


Von

Dr. **Paul Jottkowitz** in Oppeln.


In Nr. 40 dieses Zentralblattes schildert Dr. Hammer in Karlsruhe die Anwendung von Schienchen und Heftpflasterstreifen bei der Behandlung von Fingerbrüchen. Hammer nimmt an, daß dieses

Verfahren nicht allgemein bekannt sei, setzt aber andererseits mit Recht voraus, daß viele Praktiker sich auf ähnliche Weise helfen.

Hierzu möchte ich einen kleinen Beitrag liefern durch Wiedergabe einer äußerst einfachen Methode, welche ich im Prinzip von meinem verstorbenen Lehrer, Herrn Geh.-Rat Prof. Dr. Wagner, Königshütte, gelernt habe. Das Prinzip ist: Anwendung eines Faustschlußverbandes.

An dem reichen Verletzungsmaterial des Königshütter Knappschaftslazaretts kamen am häufigsten Frakturen des Fingergrundgliedes zur Beobachtung. Die hierbei sich geltend machende Dislokation war fast ausnahmslos eine solche, daß die Fragmente einen nach der Streckseite des Fingers offenen Winkel bildeten. Seither habe ich diese Beobachtung stets wieder bestätigt gefunden, ganz besonders auch bei der Begutachtung alter, geheilter Fingerfrakturen. Nur zu häufig findet man, daß die geschilderte Dislokation bestehen blieb, und sie macht sich dann in sehr störender Weise beim Faustschluß geltend.

Erstens hinterläßt die Bruchstelle in diesem Falle eine mehr oder minder scharfe Knochenkante, welche gegen die greifende Fläche des Fingers vorspringt. Die hieraus sich ergebenden Nachteile bedürfen keiner Erörterung. Sodann drängt die Knochenkante gegen die Sehnen des Flexor digit. sublimis und profundus an, und indem die Beugesehnen des Mittel- und Nagelgliedes über die Bruchstelle gespannt werden, etwa wie die Saiten einer Violine über den Steg, werden naturgemäß die Endpunkte einander genähert, d. h. es kommt zu einer Beugestellung des Mittelgelenkes, in geringerem Maße auch des Nagelgelenkes. Zugleich bewirkt die fehlerhafte Stellung des distalen Bruchstückes eine scheinbare Überstreckung des Grundgliedes im Grundgelenk, und dementsprechend bleibt der Finger beim Faustschluß zurück, selbst wenn die Beugung im Grundgelenk normal ist. Doch ist diese meist auch noch behindert. Es kommt also alles darauf an, die Dislokation völlig zu beseitigen. Das gelingt, nach meiner Erfahrung wenigstens, wenn man den Finger im Grundgliede gestreckt schient, fast nie, besonders nicht bei Frakturen, welche dicht über dem Grundgelenk ihren Sitz haben. Vielmehr ist eine rechtwinklige Beugestellung im Grund- und Mittelgelenk hierzu erforderlich. Durch diese kann man die folgenschwere Dislokation sogar überkorrigieren. Das ist für die spätere Funktion kein Nachteil. Gibt man dem Finger aber diese notwendige Beugestellung, dann bleibt für die Anwendung von Heftpflasterstreifen auf der Beugefläche des Grundgliedes kein Platz. Man erreicht nun eine Fixierung in der gewünschten Stellung in einfachster Weise, wenn man den gebrochenen Finger in annähernder Faustschlußstellung — nur das Nagelgelenk bleibt gestreckt — auf einen in der Vola fixierten Watteballen bandagiert. Diesen kann man entsprechend formen und, wenn er genügend fest gewickelt ist, sogar eine gewisse Distensionswirkung auf das gebrochene Grundglied ausüben. Der oder die Nachbarfinger werden mit

einbandagiert und verhüten eine seitliche Abweichung. Die eventuellen nachteiligen Folgen einer derartigen Fixation für die Nachbarfinger lassen sich meines Erachtens leicht vermeiden. Schon das Bewußtsein, daß solche eintreten könnten, genügt, um die hierzu notwendigen Maßnahmen beim Verbandwechsel, welcher wöchentlich, später zweimal in der Woche erfolgen kann, nicht zu unterlassen.

Nach Beendigung dieses ersehe ich aus der 3. Auflage des Handbuches für praktische Chirurgie, Bd. VIII p. 337, daß das Verfahren in ähnlicher Anwendung sich auch anderwärts bewährt hat (Clamann).

---

1) **Graf** und **Hildebrandt.** Die Verwundungen durch die modernen Kriegsfeuerwaffen, ihre Prognose und Therapie im Felde. II. Bd. Spezieller Teil. (Bibliothek v. Coler Bd. XXII.) Mit 180 Abbildungen. VIII, 507 S.

Berlin, **August Hirschwald,** 1907.

Vor 2 Jahren konnte Ref. H.'s allgemeine Chirurgie der Schußverletzungen im Kriege den Ärzten als ein gutes Buch empfehlen. Für den damals in Aussicht gestellten speziellen Teil, der nun vorliegt, hat H. als Mitarbeiter den Stabsarzt Dr. G. gewonnen, der die Schußverletzungen des Gesichts, des Halses, der Wirbelsäule und der Extremitäten übernommen hat, während von H. selbst die Bearbeitung der Schußverletzungen von Kopf und Rumpf herrühren. Der Titel des Buches ist übrigens nicht umfassend genug, insofern Verff. auch die Friedensverletzungen, namentlich die Verletzungen durch nicht kriegsmäßige Revolvergeschosse häufig zur Vergleichung heranziehen, um so ein vollständiges Bild der Schußverletzungen und ihrer Behandlung unter den verschiedensten Außenbedingungen zu geben. Auch beschränken sie sich andererseits nicht auf die Verletzungen durch die modernen Geschosse — Mantelgeschosse der Gewehre, Schrapnellkugeln, Granatsplitter —, sondern berücksichtigen auch die Verwundungen durch die früheren mantelfreien Geschosse unausgesetzt und finden damit das Material für die reichliche Verwertung kritisch vergleichender Verletzungsstatistik, wie sie so umfangreich bisher in keiner Kriegschirurgie zu finden gewesen — ein Hauptvorzug des Buches.

Dasselbe verwertet in knapper Form ein ungemein reiches Material teils aus den persönlichen Kriegs- und Friedenserfahrungen der Verff., teils aus den Kriegsberichten früherer Tage, teils endlich aus den Schießversuchen der letzten Jahrzehnte. Überall her haben sie auch die guten, scharfen Zeichnungen charakteristischer Präparate entnommen, von denen eine ganze Anzahl hier zum erstenmal veröffentlicht sind. Auf Grund der Erfahrungen aus den letzten Kriegen mit unseren modernen Geschossen entwickeln die Verff. die Regeln für die Behandlung der Schußverletzungen der einzelnen Körperabschnitte und

belegen dieselben durch praktische Beispiele, eingeschaltete kurze, aber alles Notwendige bringende Krankengeschichten. Die Kenntnis der Operationstechnik setzen sie voraus, wie denn das Buch überhaupt für Ärzte geschrieben ist. Ihnen sei sein Studium auf das dringendste empfohlen. **Richter** (Breslau).

---

2) **Herhold.** Nahschußverletzungen der Knochen.
(v. Langenbeck's Archiv Bd. LXXXIII. Hft. 4.)

Verf. schildert 15 Fälle von Knochenbrüchen durch Nahschüsse aus den südwestafrikanischen Kämpfen. Die beigefügten Röntgenbilder sind äußerst lehrreich und zeigen die enorme Verwüstung, welche durch jene Verletzungen bei den Knochen angerichtet wurde. Trotz dieser Splitterbrüche und der infolge der unzulänglichen Transportverhältnisse mangelhaften Asepsis waren die Resultate der Behandlung leidlich günstige, Amputationen nur selten erforderlich. Die wichtigsten Schlußfolgerungen, die Verf. aus dem beobachteten Materiale zieht, sind folgende: Es kommen bei Nahschüssen neben den von vornherein zu erwartenden kleinen Splittern auch große Knochensplitter vor. Die kleinen Knochensplitter stoßen sich ab, wenn sie vom Periost losgelöst sind und die Asepsis nicht gewahrt bleibt. Gewaltsame Extension ist nicht zweckmäßig, weil sie verhindert, daß die Knochenenden durch Übereinanderschieben den durch Splitterabstoßung entstehenden Verlust in der Kontinuität decken können. Konservatives Verfahren ist aufs äußerste zu empfehlen; nur in den schlimmsten Fällen der Infektion wird eine verstümmelnde Operation in Frage kommen. Sekundäre Knochennaht kommt bei Schaftbrüchen der Extremitäten in Betracht, wenn Pseudarthrosenbildung vorhanden ist, aber erst dann, wenn die äußere Wunde völlig verheilt ist.
**E. Siegel** (Frankfurt a. M.).

---

3) **G. A. Wollenberg.** Darstellung der Gelenkweichteile im Röntgenbilde nach Sauerstoffeinblasung. (Aus der chir.-orthop. Klinik von Geh.-Rat Hoffa.)
(Archiv für phys. Medizin und med. Technik Bd. II. Hft. 3 u. 4.)

Der vom Verf. früher beschriebene Apparat ist durch das Drägerwerk insoweit verbessert worden, daß jetzt eine für praktische Zwecke ausreichende Dosierungsmöglichkeit besteht. Dies wird durch Abbildungen und Beschreibung erläutert und dann nochmals die Technik der Injektion genau beschrieben. Zahlreiche sehr instruktive Pausen von Röntgenbildern sind der folgenden Besprechung über die Deutung der Sauerstoffröntgenbilder beigegeben. Sonst schattenarme freie Gelenkkörper treten gut hervor. Die bei progressiver Polyarthritis eintretende Gelenkverödung markiert sich sehr gut im Sauerstoffröntgenbilde, so daß dieses Verfahren die Differentialdiagnose gegen Arthritis deformans erleichtert. Markant sind auch die Bilder von Gelenktuberkulose. Bei Untersuchung auf Meniscusverletzung kann das Verfahren zu Fehldiagnosen Anlaß geben, da es dabei leicht zu einer

Herausziehung des beweglicheren lateralen Meniscus kommt. Die Diagnose auf Dérangement interne soll daher nur unter Berücksichtigung des Röntgenbefundes und der übrigen Untersuchungsmethoden gestellt werden.

Von der Methode dürfen wir jedenfalls weitere Bereicherungen unserer Kenntnis und unserer diagnostischen Methoden erwarten.

**Renner** (Breslau).

---

4) **P. Klemm** (Riga). Zur Frage der chirurgischen Allgemeininfektionen (Septhämie, Pyämie) speziell über die sich an akute Osteomyelitis schließenden Blutinfektionen und ihre Behandlung.

(Sammlung klin. Vorträge. N. F. Nr. 456/57.)

Verf.s Standpunkt zu der im Titel angeregten Frage ist kurz folgender: Es besteht kein Unterschied zwischen Septhämie und Pyämie, so daß beide Bezeichnungen am besten ganz ausgemerzt werden. Die Blutmykose ist am zweckmäßigsten ätiologisch als Staphylo-, Streptomykose usw. zu benennen und durch das Wort metastasierend oder nicht der klinische Charakter der Infektion näher zu bezeichnen. Ist die spezielle bakteriologische Diagnose nicht zu stellen, so spricht man von einer metastasierenden bzw. nicht metastasierenden Blutinfektion. Den häufigsten Grund derselben, besonders im jugendlichen Alter, stellen die eitrigen Erkrankungen des lymphatischen Gewebes — des oralen und nasopharyngealen, des intestinalen und ossalen oder medullären — dar, so daß auch drei große Gruppen der lymphatischen Blutinfektion, die naso-oro-pharyngeale, die intestinale und die medulläre (ossale) Form unterschieden werden können. Die letztere, die osteomyelitische Blutinfektion verläuft in der Regel als eine metastasierende, wenn auch die anatomisch vorhandenen Metastasen nicht immer klinisch nachweisbar sind. Für den Ausgang der Infektion sind die Intensität derselben und die Lokalisation der Metastasen bestimmend. Die Leukocytenkurve kann in Verbindung mit den Kurven der Temperatur und des Pulses für die Stellung der Prognose benutzt werden. Ein Parallelismus der Kurven ist von guter Bedeutung, während eine Divergenz, so, daß der hohen Temperatur eine niedrige Leukocytose entspricht, als ein übles Zeichen zu betrachten ist. Einen auffallend günstigen Einfluß üben auf den Gang der Infektion Transspirieren in Form von Schwitzbetten und subkutane Infusionen von Kochsalzlösung aus. Eine Reihe von sorgfältigen Krankengeschichten K.'s mit Kurventafeln illustrieren den Wert dieser Behandlung, die freilich in den durch ungünstige Lokalisation der Metastasen ausgezeichneten Fällen den tödlichen Ausgang nicht verhüten konnte.

**Kramer** (Glogau).

---

5) **Lexer.** Die Behandlung der septischen Infektion.

(Zeitschrift für ärztl. Fortbildung 1906. Nr. 14 u. 15.)

Mit dem Worte »septisch« bezeichnet man heute noch immer Vorgänge, die nach dem jetzigen Stande der Wissenschaft untereinander ganz verschieden sind und daher nicht mehr einheitlich bezeichnet werden sollten. Während des Wortes wahre Bedeutung nur die Infektion mit Faulstoffen betrifft, versteht man nach dem verbreiteten Sprachengebrauche darunter auch bald alle bakteriellen Allgemeininfektionen überhaupt (im Gegensatze zu »aseptisch«), bald nur die pyogenen Erkrankungen (Staphylo-, Streptokokkensepsis) oder gar viertens die allgemeinen Intoxikationen und fieberhaften Erscheinungen bei örtlichen toxischen oder bakteriellen Infektionen. Wir sprechen deshalb besser von örtlichen und allgemeinen Infektionen und unterscheiden: toxische (z. B. Schlangenbiß), pyogene, putride und spezifische (z. B. Milzbrand, Rotz, Tetanus, Diphtherie, Tuberkulose, Lues, Aktinomykose, Lepra) und streichen »Sepsis« und die davon abgeleiteten Wörter aus unserem Sprachschatz.

Während bei den toxischen Infektionen von vornherein giftige Eiweißstoffe in den Körper eindringen, bilden die Fäulniserreger durch Zersetzung stickstoffhaltiger, organischer Massen und die pyogenen Mikroorganismen hauptsächlich aus ihren zerfallenen und aufgelösten Leibern selbst die dem menschlichen Körper schädlichen Gifte. Die Behandlung dieser Infektionen muß auf die Kenntnis der verwickelten Vorgänge, welche sich am Infektionsorte abspielen, gegründet sein. Sie kann drei Wege einschlagen: der erste besteht in der Vernichtung der Infektionsstoffe, der zweite in ihrer Entfernung aus dem Infektionsherde, der dritte in einer Steigerung aller Schutzvorgänge.

Durch das Glüheisen ist höchstens bei frischen Laboratoriumsverletzungen oder Schlangenbissen der Infektionsstoff zu vernichten. Bei nicht mehr frischen Infektionen ist es besser, die Wunde gut ausbluten zu lassen und in genügendem Umkreise auszuschneiden als sie zu brennen oder zu ätzen. Die Antiseptika schädigen weit mehr das Gewebe als sie durch Vernichtung von Giften oder Bakterien nützen.

Zur Entfernung der Infektionsstoffe aus dem Krankheitsherde ist die Frühinzision das beste Mittel. Da nur kleine Schnitte erforderlich sind, leistet sie im Verein mit einer vorsichtigen Wundbehandlung auch bezüglich der Erhaltung der Funktion der erkrankten Körperteile ausgezeichnetes. Leider wird vielfach zu spät inzidiert, dann sind die langen, zu Narbenkontrakturen führenden Schnitte oft nicht zu vermeiden. Feuchte Verbände, Kataplasmen und Zugpflaster sind zu verwerfen; sie begünstigen die Ausbreitung der infektiösen Flüssigkeit in die Gewebsspalten der Umgebung, ihr Durchbrechen in die gesunde Nachbarschaft und weitgehende Nekrosen. Dagegen läßt sich die beginnende Entzündung durch Ruhigstellung, Suspension und warme Bäder oft erfolgreich behandeln.

Für die Vermehrung der Schutzkräfte des Organismus steht das Verfahren der Stauungshyperämie im Vordergrunde des Interesses. Das wirksamste Moment der Stauung ist indes nicht die Steigerung der Schutzvorgänge, sondern die mechanische Ausspülung des von dem vermehrten Transsudate durchtränkten entzündeten Gewebes mit Ausschwemmung der Infektionsstoffe nach außen. Sie wirkt deshalb bei offenen Entzündungsherden ungemein segensreich, ist aber bei geschlossenen in allen schweren Fällen gefährlich, weil das vermehrte Transsudat die Infektionsstoffe in die Umgebung verschleppt.

**Gutzeit** (Neidenburg).

---

6) **F. Honigmann** und **J. Schäffer.** Experimentelle Untersuchungen über die Wirkung der Bier'schen Stauung auf den Entzündungsvorgang. (Aus der dermatologischen Universitätsklinik in Breslau.)

(Münchener med. Wochenschrift 1907. Nr. 36.)

Um den Einfluß der Bindenstauung auf den Entzündungsprozeß zu studieren, bedienten sich Verff. der sog. Fadenmethode, die darin besteht, daß Fäden, die mit bestimmten chemischen Lösungen (z. B. Arg. nitr.) oder Bakterienaufschwemmungen imprägniert waren, an symmetrischen Stellen eines Versuchstieres unter die Haut eingeführt wurden. Die Ergebnisse der zahlreichen, mannigfach variierten Versuche waren so konstante, daß ein vorsichtiger Rückschluß auf die Vorgänge bei der Stauungstherapie wohl berechtigt erscheint. Während auf der nicht gestauten Seite sich der Faden von einem dichten Leukocytenwall umgeben zeigte, waren auf der Stauseite die Leukocyten nicht nur an Zahl viel geringer, sondern auch degeneriert, dafür die Venen von Leukocyten dicht erfüllt und von ihnen stark umscheidet, so daß sich eigentümliche Bilder von strangförmigen, die Gefäßwand vollständig überdeckenden Infiltraten inmitten eines sonst ziemlich entzündungsfreien Gewebes darboten. Die unter der Stauung einmal eingeleiteten Vorgänge blieben auch nach Lösen der Staubinde längere Zeit bestehen; es lag also eine ausgesprochene Nachwirkung auf den Entzündungsprozeß vor. Ein bereits bestehendes Infiltrat wurde durch die Stauung in seiner weiteren Ausbreitung gehemmt, auch die umschriebene Eiterung verteilt und unter Degeneration der Leukocyten zur Resorption gebracht. Neben der venösen Hyperämie war auf der gestauten Seite stets eine deutliche Lymphstauung festzustellen, und fanden sich die Mikroorganismen in ihrer Entwicklung gehemmt und geschädigt; es scheint demnach den Gewebsflüssigkeiten die hauptsächlichste bakterizide Fähigkeit zuzukommen.

Verff. sehen den Hauptwert ihrer Versuche darin, daß diese uns die klinischen Beobachtungen besser verstehen lehren und dadurch ermöglichen, die Methode Bier's zweckentsprechender und mit sicherer Indikationsstellung bei der Behandlung von Entzündunsprozessen zu verwenden.

**Kramer** (Glogau).

7) **L. Moskowicz.** Zur Technik der Operationen an der Hypophyse. (Aus dem Rudolfinerhause in Wien-Döbling.)

(Wiener klin. Wochenschrift 1907. Nr. 26.)

Verf. hat an der Leiche eine Methode ausgearbeitet, die ihm schonender als die Schloffer'sche scheint und es ihm ermöglichte, 6mal das normale Organ zu entfernen. Da die intrakraniellen Methoden sehr schwierig sind und doch keine Gewähr für Asepsis bieten, sollen nur extrakranielle in Betracht kommen. Die von M. ausgedachte Operationsmethode unterscheidet sich von der Schloffer'schen vor allem dadurch, daß sie zweizeitig ausgeführt werden soll. Bei der ersten Operation wird auf die wundgemachte untere Fläche der Schädelbasis ein Hautlappen von der Stirn mit der Spitze bis in die Keilbeinhöhle gelegt. Erst nach seiner Anheilung soll die letzte Knochenlamelle vor der Hypophyse durchtrennt werden. Im Gegensatz zu Schloffer ließ M. die Orbitalwand, die innere Wand der Highmorshöhle und die unterste Muschel intakt, resezierte dagegen die vordere und untere Stirnhöhlenwand. **Renner** (Breslau).

---

8) **Guisez.** Huit cas de trépanation du système sphénoethmoïdal par la voie orbitaire.

(Revue hebdom. de laryngol., d'otol. et de rhinol. 1906. Nr. 41.)

Auf Grund günstiger Erfahrungen in acht Fällen bei denen zum Teil auch Kiefer- und Stirnhöhle beteiligt waren, empfiehlt Verf. dringend, den Zugang von der Augenhöhle zu nehmen. Der Schnitt läuft bogenförmig vom mittleren Drittel der Augenbraue 0,5 cm innerhalb der Karunkel nach außen unten. Nach Ablösung des Tränensackes werden Tränenbein, Lamina papyracea, ca. 1 cm des aufsteigenden Kieferastes und eine kleine Partie des Nasenbeines entfernt. Eine Gerade mitten durch diese Öffnung erreicht genau die vordere Keilbeinhöhlenwand. Nach ausführlicher Ausschabung wird ein Tampon durch die Nase geleitet und die Wunde bis auf den unteren Wundwinkel, der für 48 Stunden einen Tampon erhält, genäht. Der Weg durch das Siebbein sei gerechtfertigt, da wohl isolierte Siebbeineiterung ohne Beteiligung der Keilbeinhöhle, nicht aber das umgekehrte beobachtet werde. Der Zugang durch die Kieferhöhle sei länger und nicht so gerade, außerdem seien die hinteren Siebbeinzellen dabei kaum zu erreichen; ähnliches gelte von dem frontalen Wege, der überdies gefährlich und eng sei. Die endonasale Methode sei für die Nachbehandlung, die bei älteren Fällen notwendig werde, von großem Wert. Von vornherein erscheine sie ungeeignet, wegen der zahlreichen den Einblick hindernden Verbiegungen und Muschelvergrößerungen. Endlich sei eine Entstellung so gut wie ausgeschlossen.

**F. Alexander** (Frankfurt a. M.).

---

9) **Perez.** L'ozène, rhinosinusite spécifique et contagieuse.

(Revista de la soc. méd. Argentina Bd. XIV. Nr. 82.)

In der sehr interessanten Arbeit, die für das viel umstrittene Gebiet der Ozaena ganz neue Gesichtspunkte entwickelt, sucht Verf. den auf klinisch-statistische Untersuchungen gegründeten Nachweis zu führen, daß diese Krankheit unter allen Umständen und immer kontagiös ist. Er stellt sie in Analogie mit der Tuberkulose. P. hat, besonders im Gegensatz zu Grünwald (München), schon seit 8 Jahren die Anschauung vertreten, daß die Ozaena durch einen spezifischen Krankheitserreger hervorgerufen werde, und hat den von ihm als Erreger betrachteten Bazillus früher beschrieben (Ann. de l'institut Pasteur 1899 Dezember). Er hat jetzt in Fortsetzung dieser Studien bei einer großen Anzahl von Kranken Nachforschungen hinsichtlich der Ätiologie der Ansteckung angestellt, die ihn zu dem Satz führen: »Jeder Fall von Ozaena läßt sich entweder auf einen anderen Fall von Ozaena oder auf Ansteckung durch einen Hund zurückführen.« Er teilt seine Kranken in vier Gruppen: 1) Ansteckung in der Familie; 2) Ansteckung außerhalb der Familie; 3) wahrscheinliche Ansteckung durch einen Hund; 4) Ansteckung unbekannter Herkunft. Er verfügt über 418 Beobachtungen, die 180 verschiedenen Familien entstammen. 98mal war familiäre Ansteckung (Mutter, Vater, Großmutter, Schwester, Bruder) nachweisbar; 36mal war die Krankheit bei einer sonst nahestehenden Person (Diener, Freund, Amme usw.) vorgekommen; 16mal war Ansteckung durch einen Hund sehr wahrscheinlich; 36mal blieb die Ätiologie der Ansteckung unbestimmt. Alle Fälle sind bezüglich der Ätiologie im einzelnen beschrieben.

**Stein** (Wiesbaden).

---

10) **Jacques.** De l'opération radicale esthétique de la sinusite frontale chronique.

(Revue hebdom. de laryngol., d'otol. et de rhinol. 1907. Nr. 17.)

Bei aller Anerkennung der Vorzüge der Killian'schen Stirnhöhlenoperation kann Verf. doch nicht einige kritische Bemerkungen unterlassen. Die Annahme Killian's, daß die Höhle veröden müsse, träfe bei Höhlen, die nur einen einigermaßen ausgedehnten vertikalen Durchmesser hätten, nicht zu; gerade die Erhaltung der Spange hindere das Aneinanderlegen der vorderen und hinteren Wand, und auch die Entstellung sei nicht immer geringfügig. Ref. kann sich dem nur anschließen; für eine Ausheilung der Eiterung ist die Obliteration auch nicht unbedingt erforderlich, denn vor allem kommt es auf den freien Abfluß des Sekretes bei etwaigen Katarrhen an, und, wie J. mit Recht bemerkt, würden von Killian analoge Verhältnisse getroffen wie bei der Caldwell-Luc'schen Kieferhöhlenoperation. Außerdem dürften wohl längere Zeiten nach Ausführung der Stirnhöhlenoperation für den kosmetischen Effekt erst maßgebend sein (infolge Schrumpfung der Weichteile usw.). J. führt die Operation

so aus, daß er nur den Boden der Stirnhöhle und den aufsteigenden Kieferast fortnimmt, während er die vordere Wand des Sinus frontalis erhält. Kosmetisch dürfte das Resultat besser sein, aber für eine genügende Freilegung ausgedehnterer Recessus, z. B. zygomaticus, erscheint es durchaus unzureichend. **F. Alexander** (Frankfurt a. M.).

---

11) **Braiseff.** Über Kiefercysten. (Arbeiten aus der Moskauer chirurg. Klinik, Dir. Prof. Djakanoff.) Bd. X. 40 S. Moskau, A. Levenson, 1907. (Russisch.)

Ausführliche Monographie, die die historische Entwicklung und den heutigen Standpunkt der Frage von den Kiefer- und Zahnwurzelcysten beleuchtet. Auf Grund einer umfangreichen Literatur und der pathologisch-anatomischen Untersuchung von 9 Fällen kommt B. zu folgenden Leitsätzen: 1) Die Kiefercysten entwickeln sich auf dem Boden von Überbleibseln der Odontoblastenschicht. 2) Die Cysten besitzen in hohem Grade die Eigenschaft eines »aktiven und proliferierenden Wachstums« und 3) da das Epithel der Cysten seine embryologischen Eigenschaften beibehält, ist es imstande, physiologische Organe (Zähne) oder deren Teile zu bilden. 4) Je nach dem Grade der ihm innewohnenden »plastischen Kraft«, proliferiert das Epithel nach dem Typus des Rete Malpighi, bzw. eines noch höher differenzierten odontoblastischen Epithels. 5) Die Cystenwände können ein- oder mehrschichtig sein, was lediglich vom Grade der Proliferation und dem Typus des Epithels abhängt. 6) Einschichtige Cysten können unter dem Einfluß einer Zunahme der Proliferationskraft in mehrschichtige übergehen.

Verf. bespricht die Therapie der Cysten nur flüchtig, ist aber unbedingter Anhänger der Operation nach Partsch, »die immerhin als das Beste zu gelten hat, was in der Frage der Behandlung der Kiefercysten die moderne Chirurgie zu leisten imstande ist«.

**Oettingen** (Berlin).

---

12) **G. Mahé** (Paris). L'anesthésie diploique pour l'extraction des dents.

(Presse méd. 1907. Nr. 66.)

Verf. beschreibt die von Nogué geübte Methode der lokalen Zahnanästhesie, die, bei über 500 Fällen angewendet, sehr gute Resultate ergeben hat.

Bekanntlich hat man bisher, um Zahnextraktionen oder schmerzhafte Eingriffe vorzunehmen, die Einspritzungen des anästhesierenden Mittels in das Zahnfleisch vorgenommen, wobei oft die tiefliegenden, außerordentlich empfindlichen Teile an der Zahnwurzel von der Einspritzung gar nicht getroffen wurden. Nogué macht nun seine Einspritzungen in die Diploe des Kiefers, indem er mit einem feinen Bohrer durch das Zahnfleisch die äußere Knochentafel des Kiefer-

knochens durchbohrt, durch die so gewonnene Öffnung eine passende Kanüle einführt und durch diese von einer $^1/_2$%igen Stovain- oder $^1/_4$%igen Kokainlösung 1—4 ccm einspritzt. Hauptsache ist eine in die Öffnung genau passende Kanüle und peinlichste Asepsis.

**E. Toff** (Braila).

---

13) **Starr.** A new method of dealing with cleft palate.

(Brit. med. journ. 1907. Juni 29.)

Die Enttäuschungen nach Gaumennaht haben drei Ursachen: Spannung der Nahtreihe, Saugen an den Nähten, Infektion vom Munde aus. C. H. Mayo suchte diese Übelstände zu vermeiden durch Einhüllung der in der Mitte vernähten Langenbeck'schen Lappen in ein Bändchen. Die Spannung wurde so zwar beseitigt, aber die Infektionsgefahr erhöht: das Band verursachte nach kurzer Zeit einen fürchterlichen Gestank. S. ersetzt nun dieses Band durch eine dünne Aluminiumschiene, die er nach der üblichen Ablösung der Langenbeck'schen Schleimhaut-Periostlappen und deren Vereinigung mit Pferdehaar von den seitlichen, klaffenden Einschnitten einführt und um die Lappen mit ihren Nähten schlägt. Nach 8—9 Tagen entfernt er Schiene und Nähte. In drei so operierten Fällen tat die Schiene gute Dienste. Näheres über die Technik kann an der Hand einiger Zeichnungen in der Arbeit selbst eingesehen werden.

**Weber** (Dresden).

---

14) **Capmas.** De l'emploi systématique de l'anse froide pour l'ablation des amygdales palatines.

(Revue hebdom. de laryngol., d'otol. et de rhinol. 1906. Nr. 47.)

Verf. empfiehlt die Anlegung der kalten Schlinge als eines Universalverfahrens, das sich für jegliche Form und Größe der Mandeln sowie jedes Alter der Pat. eigne. Die Loslösung vom Gaumenbogen müsse natürlich event. der Anlegung der Schlinge vorausgehen. Seit 2 Jahren habe er sich keines anderen Instrumentes bedient.

**F. Alexander** (Frankfurt a. M.).

---

15) **J. Roux** et **Roques** (Cannes). Des relations entre les végétations adenoïdes et la tuberculose.

(Revue mens. des malad. de l'enfance 1907. Oktober.)

Verff. haben gesucht, die Koexistenz oder den Zusammenhang zwischen adenoiden Vegetationen und tracheo-bronchischen Drüsenschwellungen klarzulegen. Auf diese Weise wurde also auch die Verbindung, welche zwischen den erwähnten Vegetationen und der Tuberkulose besteht, einer näheren Untersuchung unterzogen. Es wurden alle Kinder mit adenoiden Vegetationen auf Schwellungen der Cervical- und Tracheo-Bronchialdrüsen untersucht und gefunden, daß bei allen eine solche Koexistenz festzustellen ist. Auf Grund der Erfahrungen anderer Autoren und ihrer eigenen Befunde gelangen R. und R. zum Schluß, daß die adenoiden Vegetationen die ersten Symptome

einer tuberkulösen Invasion und die ersten Erscheinungen der Abwehr des Organismus darstellen. E. Toff (Braila).

16) **Korentschewsky.** Zur Bakteriologie der Parotitis epidemica.

(Zentralblatt für Bakteriologie und Parasitenkunde I. Abt. Bd. XLIV. Hft. 5.)

Die ersten Versuche, den Erreger der epidemischen Ohrspeicheldrüsenentzündung zu finden, liegen bis zum Jahre 1881 zurück; aber erst mit der Verbesserung der bakteriologischen Untersuchungsmethoden wurden die Ergebnisse einheitlicher und zuverlässiger. Laveran und Catrin beschrieben im Jahre 1893 eingehend einen Diplokokkus, den sie in einer großen Anzahl von Fällen durch Punktion der kranken Drüse und im Blute Mumpskranker gefunden hatten. In allen späteren Untersuchungen von amerikanischer, deutscher und französischer Seite erscheint ein biologisch und kulturell mehr oder weniger eingehend beschriebener Diplokokkus. Verf. hat 42 Mumpsfälle — leider nicht alle einheitlich — bakteriologisch untersucht; in 21 von 29 punktierten Drüsen konnte er ebenso wie 6mal bei 30 Blutuntersuchungen einen kleinen grampositiven Diplokokkus feststellen, der sich morphologisch, kulturell und biologisch völlig mit einem im vorigen Jahre von französischer Seite beschriebenen Diplokokkus deckt. Daß der Mumps eine Allgemeininfektion ist, ist eine vielfach vertretene Auffassung; es soll wenigstens dafür sprechen, daß die Allgemeinerscheinungen oft den lokalen vorausgehen und ihnen an Intensität nicht immer entsprechen, daß einmaliges Überstehen zeilebens immun macht und schließlich, daß außer der Parotis die anderen Speicheldrüsen, die Hoden (23—35%), bei Frauen die Brustdrüse und in seltenen Fällen auch Gelenke, Endokard und Mittelohr befallen werden. Im Gegensatz zu dieser Auffassung schließt Verf. aus seinen Untersuchungsergebnissen, daß die primäre und hauptsächlichste Lokalisation die Parotis ist, daß die Infektion von der Mundhöhle ausgeht, und daß Blut, Hoden usw. erst sekundär erkranken. Der von ihm am häufigsten im Drüsenexsudate, dann im Parotisspeichel und in den schwereren Fällen auch im Blute gefundene Diplokokkus, der vom Serum Mumpskranker agglutiniert wird, ist mit aller Wahrscheinlichkeit als der Erreger der epidemischen Ohrspeicheldrüsenentzündung anzusehen. W. Goebel (Köln).

17) **P. Sebileau et A. Schwartz.** Technique de la découverte et de la résection du sympathique cervical.

(Revue de chir. XXVII. année. Nr. 2.)

Ausführliche Darstellung der Technik, die den Verff. zur Auffindung des Gangl. suprem. sympath. gedient hat in einem Falle von Tic douloureux. Inzision am vorderen Kopfnicker von der Basis des Proc. mastoid. bis zum Os hyoid., Spaltung seiner Fascie, Verlagerung

des Muskels nach rückwärts. Unter dem hinteren Blatte erscheint der Nerv. cervic. II, der deutlich hervortritt. Nach abwärts von ihm wird die Gefäßscheide der Länge nach gespalten, die freigelegte Jugularis samt Vagus und Art. carot. vorsichtig nach innen gezogen; unter dem hinteren losen Blatte der Gefäßscheide, dicht vor dem Proc. lateralis der Halswirbel, verläuft der Halssympathicus, der an seiner Anschwellung leicht zu erkennen ist. Den Sympathicus oberhalb des Cervic. II aufzusuchen, ist sehr schwierig und nicht zu empfehlen.

**Christel** (Metz).

---

18) **H. Pfeiffer** und **O. Meyer.** Über die funktionstüchtige Einheilung von transplantierten Epithelkörperchen des Hundes. (Aus dem gerichtsärztl. Institut.)

(Wiener klin. Wochenschrift 1907. Nr. 23.)

Die hier nur kurz angegebenen, unabhängig von Leischner unternommenen Versuche der Verff. bestätigen voll dessen Anschauungen von der parathyreopriven Genese der postoperativen Tetanie.

**Renner** (Breslau).

---

19) **A. Parker.** Notes on the removal of thyroid tumours.

(Practitioner 1907. September.)

Bei Kropfoperationen bedient sich Verf. mit bestem Erfolg stets der lokalen Anästhesie, und zwar empfiehlt er folgende Lösung:

| | |
|---|---|
| $\beta$-Eukain | 0,2, |
| Natr. chlor. | 0,9, |
| Aqua dest. ad | 100,0. |

Dieser Lösung werden nach dem Sterilisieren in einem Glaskolben und Abkühlen bis zur Blutwärme 10 Tropfen der Adrenalinlösung (1 : 1000) hinzugefügt. Damit ist die Injektionsflüssigkeit gebrauchsfähig. Verf. injiziert zuerst mit einer kurzen, scharfen Nadel von dieser Lösung etwa 30 ccm in die Haut, entsprechend der für Kocher's Kragenschnitt bestimmten Linie. Dann bedient er sich einer langen, am Ende abgerundeten Kanüle mit seitlicher Öffnung, durch welche die Injektionsflüssigkeit in das subkutane und tiefer liegende Gewebe gebracht wird; und zwar werden zu diesem Zweck zuerst mit einer geraden Hagedorn'schen Nadel im Bereiche der Injektionslinie an verschiedenen Stellen Öffnungen in die Haut gestochen, durch welche die lange Kanüle eingeführt und nach den verschiedenen Richtungen hin mehr oder weniger weit vorgeschoben wird, ebenso verfährt Verf. dann seitlich, so daß auch die tiefer gelegenen Partien der Kapsel mit Flüssigkeit versehen werden. Im ganzen werden bei mittelgroßen Kröpfen etwa 150 ccm Flüssigkeit zur Injektion verwandt, doch kann man auch bis zu 200 ccm gehen, ohne irgendwelche nachteilige Wirkung befürchten zu müssen. Die Lokalanästhesie macht Verf. während die Pat. sich im Bett befinden; 40—60 Minuten später ist völlige Anästhesie vorhanden und erst dann soll die Operation ausgeführt

werden. Neben der Gefühllosigkeit wird die geringe Blutung infolge der Adrenalinwirkung gelobt. 22 Krankengeschichten und 3 Figuren, aus denen auch die Injektionsstellen ersichtlich sind, vervollständigen die Arbeit. **Jenckel** (Göttingen).

## Kleinere Mitteilungen.

### 20) 79. Versammlung Deutscher Naturforscher und Ärzte in Dresden vom 15.—21. September 1907.

Abteilung 18: Chirurgie.

Berichterstatter: **Weber** in Dresden.

(Schluß.)

a. Kollmann (Leipzig) demonstriert verschiedene urologische Instrumente.

1) Einen Sperrtubus für Urethroskopie, der sich an seinem zentralen Ende auf kurze Strecke kreisrund erweitert (niedrigste Nummer 23, maximale 33 Charr.); er entfaltet seinen Wert erst in Verbindung mit einer gesichtsfelderweiternden Optik. K. konstruierte das Instrument zusammen mit seinem Assistenten, Herrn Wiehe.

2) Einen Formalindesinfektionsapparat für Urethroskope. Er besteht aus einer der Länge nach geteilten Hülse, deren zwei Abteilungen untereinander durch Sieblöcher kommunizieren. In die eine Abteilung wird Formalinpulver getan und in die andere der Lichtträger eingeschoben. Die Lichtträger sind seit einiger Zeit aber auch in toto auskochbar.

3) Ein neues Ureter- resp. Operationscystoskop mit Albarranschem Hebel. Durch auswechselbare Muffen mit verschiedenen Löchern lassen sich, während das Instrument liegt, in einer Sitzung sowohl zwei dünnste Ureterkatheter gleichzeitig, als auch je ein stärkerer bis zu 11 Charr. einführen, um z. B. nach Albarran's und Krönig's Vorgang das Abfließen des Urins neben dem Katheter zu vermeiden. Durch das für den Ureterkatheter bestimmte Rohr können aber auch galvanokaustische Brenner (nach Loewenhardt's Beispiel), elektrolytische Nadeln usw. vorgeschoben werden, deren zentrales Ende vermittels des Albarran'schen Hebels verschieden gebogen werden kann. Das Instrumentarium hat Vorrichtungen, die es ermöglichen, damit sowohl unter Wasser, als auch bei luftgefüllter Blase zu arbeiten.

4) K. machte ferner auf verschiedene Technicismen bei der endovesikalen Operation gutartiger Blasentumoren aufmerksam. Er zeigte dabei eine viele Jahre hindurch praktisch erprobte Vorrichtung zur Fixierung des optischen Rohres in der Hülse eines alten Nitze'schen Schlingenträgermodells. Die feste Verbindung beider Teile wird durch einen an dem Stromkontakt angebrachten Stift hergestellt, der in ein Loch einer der genannten Hülse angesetzten Metallplatte eingeschoben werden kann. K. hob auch die Vorzüge des Schlittenapparates im Gegensatz zu dem Triebe mit gezähntem Rade hervor. K.'s bereits vor 5 Jahren gebautes eigenes Operationscystoskop[1] wurde dabei in allen Einzelheiten erläutert.

K. hat in der größten Mehrzahl der Fälle ausschließlich mit der kalten Schlinge gearbeitet und nur die Stümpfe mit dem galvanokaustischen Brenner behandelt.

5) Sämtliche nach K. gebauten Cystoskope sind seit mehreren Jahren schon samt Optik in toto auskochbar, was praktisch vorgeführt wurde. Erreicht wurde dies durch einen aufschraubbaren Deckel, der mit einem langen

[1] Nitze-Oberländer'sches Zentralblatt Bd. XIII. Hft. 5. Mai 1902.

Rohre versehen ist, das aus dem Kochgefäß hervorragt. Die sich im Innern des optischen Rohres beim Kochen ausdehnende Luft lockert dann nicht durch Druck das Prisma, die Linsen usw., sondern sie kann bequem entweichen. Andere Vorrichtungen, wie Ventile usw., wurden von K. im Anfange seiner diesbezüglichen Versuche ebenfalls probiert; sie bewährten sich aber nicht.

Der Verfertiger der Instrumente ist C. G. Heynemann in Leipzig.

b. Grunert (Dresden). Die chirurgische Behandlung der Prostatahypertrophie.

Das starke Prävalieren der Prostatektomie in der Debatte über die Behandlung der Prostatahypertrophie hat den Vortr. veranlaßt, die vorhandenen Statistiken durchzusehen, bzw., wenn keine Statistiken vorhanden waren, die Angaben in der Literatur statistisch zu verwerten zur Beantwortung der Fragen:

1) Was leisten die einzelnen Operationen in bezug auf den Erfolg?

2) Welche unbeabsichtigten Ereignisse treten nach den einzelnen Operationen auf?

3) Welches ist die Mortalität bei den einzelnen Operationen?

Katheterbehandlung und palliative Blasenoperationen scheiden für diese Fragen aus.

Die Vasektomie gibt im Mittel 30% Heilungen, die doppelseitige Kastration 45%, die Bottini'sche Operation 52%, die Prostatektomie 85%.

Die Mortalitätsziffern sind in derselben Reihenfolge 0%, 3,75%, 6,25% und 7,5—12%.

Üble Folgen nach der Operation sind:

nach Vasektomie keine,

nach Kastration psychische Störungen,

nach Bottini (wie überhaupt nach Prostatektomie) Nachblutungen und Rezidive durch Weiterwachsen der Prostata,

nach Prostatektomie Impotenz, Incontinentia urinae, suprapubische und perineale Urinfisteln, Rektourethralfisteln, Strikturen am Blasenhals und psychische Störungen.

Eine Kombination von Vasektomie auf der einen und Kastration auf der anderen Seite hat dem Vortr. in sechs Fällen gute Erfolge, ohne nachteilige Folgen gegeben.

Diese Operation wird vorgeschlagen jedem Prostatiker zu machen, sowie sich die ersten Symptome der Prostatahypertrophie zeigen. Bei der absoluten Gefahrlosigkeit dieses Eingriffes sollte er bei keinem Prostatiker, der auf den Katheter angewiesen ist, unterbleiben; denn 30% dieser Kranken werden ohne in die geringste Gefahr zu kommen, dadurch den Katheter wieder los.

Bleibt der erwartete Erfolg aus, so ist nichts geschadet worden, und man kann sich immer noch für ein ferneres Katheterleben oder für einen weiteren chirurgischen Eingriff entscheiden.

Intelligente Pat. soll man selbst entscheiden lassen, indem man ihnen die Gefahren des Katheterismus und die Aussichten der Operation wahrheitsgemäß schildert. Mit unintelligenten Pat. wird man schneller fertig; ihnen wird man den Katheter nicht in die Hand geben können, ihnen wird man die Operation vorschlagen müssen.

Ob man jetzt erst noch einen weiteren Versuch mit der Bottini'schen Operation macht oder ob man sogleich die Prostatektomie ausführt, das wird jeweilig von dem betreffenden Falle abhängen. (Selbstbericht.)

c. Borchard (Posen). Über die Behandlung der Sarkome der langen Röhrenknochen.

Eine Einigung in der Behandlung der Sarkome der langen Röhrenknochen ist bis jetzt nicht erzielt. Eine Klassifikation dieser Geschwülste ist nach ihrer Zellart nicht möglich, da sie fast alle aus verschiedenen Zellarten zusammengesetzt sind. Das makroskopische Verhalten, der Mutterboden, auf dem sie entstanden, die größere oder geringere Annäherung an den Bau dieses Mutterbodens sind zu verwertende Zeichen für die Bösartigkeit der Tumoren.

Im allgemeinen können die von der äußeren (Fasern) Schicht ausgehenden Geschwülste am bösartigsten werden. Die Malignität der Tumoren wird weniger von ihrem Verhalten gegen den Knochen als wie gegen die Weichteile bedingt. Sowie nur eine leidliche Abgrenzung gegen die Umgebung vorhanden ist — es braucht keine knöcherne oder stärkere bindegewebige Schale zu sein — ist ein konservatives Vorgehen erlaubt. Aber auch bei den sogenannten infiltrativ wachsenden Tumoren — in Wirklichkeit gibt es dies infiltrative Wachstum bei den in Rede stehenden Geschwülsten kaum — findet eine sprungweise Verbreitung in den Weichteilen nicht statt, und deshalb gibt bei nicht zu großer Ausdehnung auch hier das konservative Verfahren keine schlechteren Resultate quoad Rezidiv. Unter Umständen kann durch die Ausdehnung in den Weichteilen die Exartikulation geboten sein. Disseminierte Herde im Mark des Knochens sind äußerst selten. Vielfach stehen sie in direktem Zusammenhang mit der primären Geschwulst. Selbst die bösartigsten Tumoren pflegen im Mark mit einer gewissen Abgrenzung als »Zapfen« zu wachsen. Die Literatur zeigt, daß die örtlichen Rezidive nach konservativen Operationen nicht häufiger sind wie nach verstümmelnden Eingriffen, besonders wenn man die Fälle aussondert, bei denen das Rezidiv ebensogut auch nach der Exartikulation eingetreten wäre (Resektion des Hüftgelenkes — Rezidiv in den Weichteilen). Metastasen können nur dann als abhängig von der Art der Operation bezeichnet werden, wenn sie auf ein lokales Rezidiv zurückzuführen sind. Die Gefahr des konservativen Eingriffes ist geringer, die funktionellen Resultate sind bei weitem besser. Wenn auch an der unteren Extremität in einzelnen Fällen bei ausbleibender Konsolidation ein vollkommener funktioneller Mißerfolg war, so kann man auch hier durch frühzeitiges Gehen in Gipsverbänden die vitale Energie des Knochens und Periostes steigern und gute Erfolge erzielen. Nach Besprechung der verschiedenen in Betracht kommenden Plastiken sowohl an der oberen wie unteren Extremität und der großen funktionellen Anpassungsfähigkeit der Muskeln selbst an ganz beträchtliche, infolge der Diaphysenresektion entstandene Verkürzungen kommt B. zu dem Schluß, daß die konservativen Operationsmethoden die Regel, die verstümmelnden die Ausnahme sein müssen, wobei natürlich als oberster Grundsatz, weithin im Gesunden zu operieren gelten muß.

Resektion und Exkochleation werden in ihren Indikationen bei den verschiedenen Sarkomarten kurz gegeneinander abgegrenzt.

B. stützt sich auf 5 geheilte, konservativ behandelte Fälle.

1) Cystisches Sarkom des Oberschenkels — Ausschabung.

2) Fibrosarkom des Oberschenkels von sehr großer Ausdehnung (Ausschabung).

3) Zentrales myelogenes Sarkom der Ulna. Zum größten Teil abgekapselt. Resektion der Ulna, Abmeißelung des Radius, Eröffnung des Handgelenkes und Entfernung eines Handwurzelknochens. Gebrauchsfähige Hand, trotzdem die Einheilung einer Periostknochenspange aus der Tibia mißlungen war.

4) Gemischtzelliges, zum größten Teil abgekapseltes Sarkom der Oberschenkeldiaphyse, Resektion von 26 cm aus dem Knochen; gut funktionierendes Kniegelenk.

5) Periostales Sarkom des Condylus des Oberschenkels, Durchbruch in das Gelenk und den Knochen. Resektion. Festes Bein.

Mit Entfernung des ganzen Schultergürtels wurde 6) ein periostales, weit in die Weichteile hineinreichendes Sarkom behandelt, bei dem wegen der Ausdehnung in den Weichteilen eine Erhaltung der Glieder unmöglich war. An dem Präparat sieht man deutlich die Abgrenzung des Geschwulstzapfens in der Markhöhle; also auch bei den extrem bösartigen Formen findet eine Infektion des Markes nicht statt.

Demonstration der betreffenden Präparate. (Selbstbericht.)

Diskussion. v. Haberer (Wien) spricht in ähnlichem Sinne. Das erste, womit zu rechnen ist, sind die Weichteile und die Grade ihres Ergriffenseins.

d. König (Altona): Studien aus dem Gebiete der Knochenbrüche. Die systematische Untersuchung verheilter Knochenbrüche gibt für die Frakturlehre sehr wertvolle Aufschlüsse, wie K. unter Beibringung einer Reihe von Röntgenbildern beweist, welche im Beginne der Callusbildung, nach vollzogener Heilung und jahrelang nachher aufgenommen waren. Die interessantesten Beobachtungen ergibt das Studium kindlicher Knochen. Hier vermag die Natur große Verschiebungen durch die Vorgänge am wachsenden Knochen auszugleichen: vorstehende Knochenkanten werden aufgesogen, seitlich dislozierte Diaphysenteile bleiben im Dicken- und Längenwachstum zurück, ja Verkürzungen werden zu einem gewissen Grad ausgeglichen. Bewegungshemmungen infolge von vorstehenden Knochenteilen verlieren sich durch die Summe dieser Wirkungen. K. belegt dies durch Bilder von Ober- und Unterschenkelbrüchen, sowie von suprakondylären Frakturen des Humerus.

Andere Dislokationen führen auch bei Kindern zu bleibenden Störungen. Dazu gehört einmal Verbiegung des Oberschenkels konvex nach außen, die durch Belastung sehlimmer wird, andererseits alle Dislokationen, welche die Stellung der Gelenke verändern, in Form von Coxa vara, Genu valgum et varum, besonders auch Cubitus valgus et varus. Namentlich trifft es auch bei Verdrehung abgebrochener Knochenstücke im Gelenk zu — der Condylus externus humeri kann völlig herumgedreht einheilen.

Die Beobachtungen lehren, daß man bei manchen Dislokationen kindlicher Frakturen relativ sorglos sein kann; insbesondere werden wir uns zu operativer Entfernung vorstehender Knochenstücke kaum entschließen. Ganz bestimmte andere Verschiebungen müssen aber von Anfang an sehr energisch bekämpft werden. Bei den intraartikulären Abbrüchen mit Versprengung oder Verdrehung müssen wir — bei Erwachsenen und Kindern — nach gemachter Diagnose blutig reponieren, erst dann können wir die weitere Behandlung in gewohnter Weise fortführen. (Selbstbericht.)

e. v. Aberle: Über die Wahl des Zeitpunktes zur Korrektur rachitischer Verkrümmungen. (Aus dem Universitätsambulatorium für orthopädische Chirurgie des Prof. Dr. A. Lorenz in Wien.)

v. A. will die Grenzen der Indikationsstellung zur Operation rachitischer Verkrümmungen der unteren Extremitäten wieder weiter ziehen, spricht sich daher gegen eine zu lange Exspektativbehandlung aus, die infolge der bekannten Tatsache, daß sogar schwere rachitische Verkrümmungen zur Spontanheilung kommen können, immer mehr Verbreitung gefunden hat. Denn nach seinen Erfahrungen an einem großen Krankenmaterial sind weder die Spontankorrekturen zahlreich, noch besteht irgendwelche Garantie auf tatsächlichen Erfolg. Durch die zu lange Exspektativbehandlung wird aber einerseits der günstigste Zeitpunkt zur Operation versäumt, andererseits werden in den Fällen, in denen die Selbstheilung dann doch ausbleibt, durch Ausbildung von Kompensationskrümmungen viel kompliziertere Verhältnisse geschaffen. Nach Anführung von Beispielen stellt Vortr. folgende Normen für die Behandlung auf: Abwarten des floriden Stadiums der Rachitis (bis ungefähr zum 4. Lebensjahre). Die weitere Behandlung wird nicht durch das Alter, sondern durch den Verlauf der Erkrankung bestimmt. Bei unkompliziertem Verlauf soll der Fall der Spontanheilung überlassen werden, auch bei vorgeschrittenerem Alter der Kinder. Nimmt jedoch die Hauptkrümmung zu, oder bilden sich stärkere Gegenkrümmungen aus, so soll mit der überdies ungefährlichen Operation, am besten subkutane Osteotomie mit nachfolgender Osteoklase, nicht länger gezögert werden. Auch das kosmetische Moment ist bei der Beurteilung des Zeitpunktes zur Operation nicht ganz unberücksichtigt zu lassen. (Selbstbericht.)

Diskussion. Spitzy (Graz) weist auf die Amerikaner hin und ist wie diese mehr für abwartendes Verhalten. Er prüft ständig nach mittels Konturzeichnungen; erst wenn diese im Stiche lassen, soll man eingreifen. Reiner (Wien): Die Lockerheit des Kniegelenkes bleibt bestehen, solange als die De-

formierung des Gelenkes in Zunahme begriffen ist. Ist einmal die Überstreckbarkeit des Kniegelenkes geschwunden, dann kann man auch mit Bestimmtheit die Aussage machen, daß die Deformierung ihren Höhepunkt erreicht hat, und daß die Deformität keine weiteren Fortschritte mehr machen wird. Ob sie auch durch Spontankorrektur schwinden werde, bleibt natürlich auch jetzt noch dahingestellt.

Die Korrektur des rachitischen Genu valgum sollte man also bis zu jenem Zeitpunkte verschieben, als die bereits erfolgte Konsolidierung der Kniegelenke konstatiert werden kann. Operiert man früher, so hat man Rezidive zu gewärtigen, oder man läßt Apparate tragen, was aber in der poliklinischen Praxis aus bekannten Gründen vermieden werden sollte. (Selbstbericht.)

Schulze (Duisburg) hält es für wichtig, frühzeitig einzugreifen, bevor der ausgleichende Plattfuß sich entwickelt hat. Schanz (Dresden) empfiehlt bei leichteren Deformitäten allgemeine Behandlung, Schonung vor zu vielem Gehen, viel Gemüsekost, viel Obst, wenig Milch. Bei schwereren Deformitäten soll man frühzeitig eingreifen, und zwar von oben anfangend Hüfte und Oberschenkel zuerst, und allmählich mit den Geraderichtungen nach unten gehen. König (Altona): Das Schlottergelenk im Knie ist für ihn im Gegensatz zu Reiner (Wien) eine Indikation zum Eingriff. Müller (Rostock): Die Indikation zum Eingriff wird auch durch persönliche Verhältnisse und solche sozialer Natur bedingt.

f. A. Schanz (Dresden). Zur Behandlung von Gelenkversteifungen.

Ich will einen Fall vorstellen, über den ich auf der Naturforscherversammlung in Breslau gesprochen habe. Es handelt sich um eine knöcherne Ellbogenankylose, welche ich durch Ausmeißelung des Gelenkes und Einlagerung eines Unterhautfettlappens beweglich gemacht habe. Ich habe den Fettlappen von der inneren Seite des Oberarmes genommen, ihm einen breiten Stiel gelassen und ihn um diesen Stiel so gedreht, daß er den geöffneten und erweiterten Gelenkspalt voll ausfüllte.

Erstaunlich war an dem Falle, wie leicht und ohne Schmerzen sich nach Schluß der Wunde die Beweglichkeit herstellte. Der Arm ist gegenwärtig voll gebrauchsfähig. An der Gelenkbewegung fehlt nur ein geringer Teil der Streckung. Das Gelenk ist gegen Seitenbewegung völlig fest.

Es handelte sich hier um eine Ankylose in dem humero-ulnaren Teile des Gelenkes. Ist auch der radiale Teil ankylosiert, so muß man diesen in einer zweiten Sitzung operieren. Für eine Sitzung sind die anatomischen Verhältnisse sonst zu kompliziert. (Selbstbericht.)

Diskussion. Perthes berichtet über einen ähnlichen Fall von Versteifung in Streckstellung; er lagerte nicht Fett, sondern Gelenkkapsel in das Gelenk ein und vernähte sie hinten mit der Tricepssehne.

g. Bade (Hannover): Die Indikation zur Sehnenoperation bei spinalen und zerebralen Lähmungen.

Auf Grund von 156 Fällen schlaffer und spastischer Lähmungen, die Vortr. im Laufe von 7 Jahren zu beobachten und behandeln hatte, stellt er folgende Forderungen auf, die bei der Indikationsstellung berücksichtigt werden müssen:

1) Sehr wichtig ist das Alter des zu Operierenden. Vor dem 6. Lebensjahre soll keine Plastik gemacht werden, weil der Erfolg der Operation sicherer ist, wenn die Sehnen kräftiger sind.

Vor dem 2. Jahre nach Ablauf der Lähmung soll keine Plastik gemacht werden, weil sich bisweilen noch im 2. Jahr eine Regeneration der Muskeln bemerkbar macht.

Nur bei Little'scher Lähmung kann schon vom 3. Jahr an operiert werden, weil meist keine Plastiken, sondern nur Tenotomien, Verkürzungen oder Verlängerungen in Frage kommen, Operationen, die keine Anforderungen an Sehnenstärke von seiten des Kindes, an besondere Technik von seiten des Operateurs stellen.

Auch die zerebrale Hemiplegie darf nicht frühzeitiger operiert werden, wie die schlaffe spinale Lähmung, weil die Sehnenverhältnisse dort ebenso zart, weil die meist in Frage kommenden Operationen an der oberen Extremität technisch noch schwieriger sind, als die an der unteren Extremität.

2) Was die einzelnen Gelenke betrifft, so sind Sehnenoperationen an ihnen dann indiziert, wenn durch diese eine annähernd normale oder eine bessere Funktion der Glieder zu erzielen ist, als ohne die Operation. Sehnenoperationen, namentlich Transplantationen, nur zu machen, um die Form des Gliedes zu bessern, heißt die Aufgabe der Sehnenoperationen verkennen. Für Formverbesserung der Glieder sind andere Operationen, Redressement und Arthrodese, besser und einfacher.

Der allgemein übliche Grundsatz, dann zu transplantieren, wenn genügend gutes Muskelmaterial vorhanden sei, müsse modifiziert werden; denn oft sei sehr viel Muskelmaterial vorhanden, ohne daß eine Plastik eintreten müsse, dann nämlich, wenn die Antagonisten in gleicher Weise paretisch sind. Das Muskelgleichgewicht ist dann nicht wesentlich gestört.

Besser als nach dem Muskelbefunde könne man sich im allgemeinen nach dem Grade der Kontraktur richten bei der Indikationsstellung. Je hochgradiger die Kontraktur, um so kräftiger und zur Verpflanzung geeignet sei das Muskelmaterial.

Die beste Indikation liefert der paralytische Klumpfuß, weil ein physiologisch gleichartiger Muskel die Plastik erleichtert, und weil die eintretende Belastung formerhaltend und funktionsbildend wirkt.

Beim paralytischen Spitzfuß ist die Sehnentransplantation meist nicht indiziert, weil der herbeigeholte Antagonist nicht geradlinig genug verpflanzt werden kann und infolgedessen nicht genug in Aktion tritt. Sind einige gesunde kontraktile Fasern in den Dorsalflektoren des Fußes erhalten, so tritt am besten Verkürzung dieser Dorsalflektoren und Verlängerung der Achillessehne ein. Fehlen diese, so ist teilweise Arthrodese am besten.

Beim paralytischen Plattfuß ist die Indikationsstellung deshalb erschwert, weil die spätere Funktion des Fußes einem Rezidiv Vorschub leistet. Die Plastik ist jedoch dann angebracht, wenn nur ein Tibialis gelähmt ist; dann kann man den anderen und einen Teil des Triceps surae zum Ersatz heranziehen.

Der Hackenfuß eignet sich meist zur Plastik, weil die Deformität eine hochgradige ist und die Belastung das durch Plastik und Redressement erreichte Resultat fördert.

Beim hochgradigen Hohlfuß ist nicht die Plastik, sondern Keilresektion indiziert.

Die Quadricepslähmung indiziert nur dann Plastik, wenn weder durch Verlagerung des Schwerpunktes — Rumpf nach vorn, Knie leicht gebeugt —, noch durch Einstellung eines Genu recurvatum leichten Grades ein leidlicher Gang erzielt werden kann. Bei starker Beugekontraktur im Kniegelenk ist die Plastik dann indiziert, wenn nach Beseitigung der Kontraktur durch Redressement ein Rezidiv droht.

Plastiken an der oberen Extremität sind nur indiziert für das Ellbogen- und Handgelenk; am Schultergelenk ist die Arthrodese zu bevorzugen.

Am Ellbogengelenk ist bei starker Flexion und Pronationskontraktur eine Plastik indiziert. Leichte Kontrakturen, die sich von selbst lösen, wie sie bei zerebraler Hemiplegie öfter vorkommen, brauchen nicht operiert zu werden. Sehr hochgradige Kontrakturen, die mit spastischen athetosischen Erscheinungen einhergehen, zeitigen keinen genügenden Erfolg.

Genau derselbe Grundsatz gilt für das Handgelenk. (Selbstbericht.)

h. A. Schanz (Dresden): Zu den Sehnenoperationen bei Lähmungen.

Als auf dem letzten Orthopädenkongreß mit der Frage der Muskel- und Sehnentransplantation zum Rückzuge geblasen wurde, war ich in der glücklichen Lage, mich an dem Rückzuge nicht beteiligen zu müssen. Auch heute noch kann ich die von mir ausgeführten Transplantationen bis auf wenige Ver-

suchsoperationen in der allerersten Zeit voll vertreten. Der Grund liegt darin, daß ich mir sehr bald eine Definition des Wesens der Operation schaffte, welche einen sicheren Wegweiser bei der Indikationsstellung bietet. Diese Definition lautet folgendermaßen:

Es ist ein gelähmter, funktionswichtigerer Muskel durch einen ungelähmten, funktionsunwichtigeren zu ersetzen. Aus diesem Satz ergibt sich in jedem Fall, ob eine Transplantation Erfolgsaussichten bietet, und wie dieselbe ausgeführt werden muß.

Ein ganz besonders günstiges Objekt für die Operation ist die Lähmung des Quadriceps femoris. Zum Beleg für diese Behauptung, die ich im Gegensatz zu einer Reihe bedeutender Orthopäden ausspreche, demonstriere ich eine Reihe von Pat.

Die ersten beiden waren vor der Operation Krückengänger. Sie gehen jetzt ohne Stütze und besitzen kräftige aktive Streckfähigkeit des Knies. Einer der beiden Pat. ist von mir auf der Naturforscherversammlung in Karlsbad vorgestellt worden.

Die nächsten vier Pat. konnten vor der Operation weder stehen noch gehen. Es sind bei ihnen ebenfalls Quadricepsplastiken ausgeführt, daneben aber auch Schienen verwendet. Alle vier haben volle Gehfähigkeit erlangt. Das entscheidende Moment in der Behandlung ist die Quadricepsplastik.

Die weiter demonstrierten Fälle betreffen: einen paralytischen Klumpfuß, korrigiert mit Verlagerung der Peroneussehne vor den äußeren Knöchel; einen Fall von Schlotterfuß, behandelt mit Arthrodese des Fußgelenkes und Sehnenverpflanzung; einen Fall von Schulterlähmung, gebessert durch Verpflanzung eines Teiles des Trapezius in den Deltoideus; endlich zwei Fälle von spastischer Kinderlähmung, behandelt durch Muskel- und Sehnendurchschneidung.

(Selbstbericht.)

An der Diskussion beteiligen sich Schulze (Duisburg); Müller (Rostock) stellt fest, daß in einigen Fällen, die vorgestellt wurden, der Quadriceps noch starke Wirkung zeigt. Schanz (Dresden): Der Quadriceps kann sehr wohl noch funktionierende Fasern haben, die aber erst in wirksame Tätigkeit treten können nach Unterstützung durch überpflanzte Muskeln.

i. Stieda (Königsberg). Zur Pathologie der Schleimbeutel des Schultergelenkes.

S. fand in 6 Fällen, die klinisch die Erscheinungen einer akuten, nicht traumatischen Entzündung der Bursa subdeltoidea bzw. subacromialis aufwiesen, Schatten im Röntgenbilde, welche der Gegend der Schleimbeutel entsprechen. Diese Schatten verschwanden im weiteren Verlaufe der Erkrankung. Es war in diesen Fällen mit Wahrscheinlichkeit Gicht als Ursache der Erkrankung anzunehmen. In einem weiteren Falle wurde auch an einer gesunden Schulter ein analoger Schatten gefunden, ein Befund, welcher bei der Diagnose von Absprengungen bzw. Abreißungen des Tuberculum majus zu berücksichtigen ist.

(Selbstbericht.)

Diskussion. Bockenheimer (Berlin) fand ähnliches am Ellbogen auf gichtischer Grundlage. — Müller (Rostock): Auch die Gonorrhöe bommt als Ursache in Frage, z. B. bei der Bursa infrapatellaris. — Friedrich (Marburg): Man hüte sich vor Verwechslung dieser Fälle mit akuter Osteomyelitis des Oberarmkopfes; er berichtet über einen solchen verhängnisvollen Irrtum.

k. Schultze (Duisburg). Die Behandlung der Frakturen des Ellbogengelenkes durch Autoextension ohne fixierenden Verband.

Die Behandlung der Brüche des Ellbogengelenkes, wie solche von den einzelnen Autoren empfohlen, besteht wesentlich

1) in dem einfachen Schienenverband in rechtwinkliger Stellung, mit oder ohne Veränderung dieser Stellung am 3. und 4. Tage;

2) in der Extension in gerader Richtung;

3) in der Extension mit Seitenzügen nach Bardenheuer.

Die Prognose quoad functionem wird nach Aussage sämtlicher Autoren im allgemeinen nicht allzu günstig gestellt, so daß eine Methode, welche Besseres leistet, hier sicher allgemeine Beachtung finden dürfte. Dies ist die Autoextension in spitzwinkliger Stellung. Die Methode ist folgende:

Es wird zunächst die übliche Reposition meist in Narkose vorgenommen, durch Extension und Flexion. Hat man die Fragmente zurechtgedrückt, so wird nun eine allmählich sich steigernde Hyperflexion gemacht. Alsdann legt man eine Manschette um Oberarm und Vorderarm und verbindet diese durch ein Gummidrain. Geringe Exkursionen von 10° aus dieser Stellung sind dann glatt ausführbar und beweisen, daß die Gelenke schleifen. Diese Bewegungen können die Pat. direkt nach der Reposition ohne Schmerzen vornehmen, wie ich dies wiederholt bei solchen, welche nicht narkotisiert wurden, zu beobachten Gelegenheit hatte.

Wie erklärt sich nun die Retention der Fragmente in dieser spitzwinkligen Hyperflexion? Es wird in erster Linie durch diese Stellung der Triceps und die hintere Kapsel extrem gespannt, so daß hier ein Ausweichen der Fragmente nach hinten absolut unmöglich ist. In zweiter Linie üben die Gelenkenden von Radius und Ulna einen direkten Druck auf die Fragmente aus und verhindern somit eine Dislokation nach vorn. Die Autoextension wird durch die Hebelwirkung des Vorderarmes bewirkt.

Von der größten Wichtigkeit ist neben der Reposition und Retention der Fragmente die sofortige Mobilisation der Gelenke, und nicht erst nach Wochen. Auch hier sind die Zeiten für die Mobilisation, wie diese Bardenheuer angegeben, noch zuweit hinausgeschoben. Man soll direkt am 1. Tage bewegen. Ausführen läßt sich dies unter bestimmten Vorschriften. Zunächst ist ein genau dosierbarer Apparat notwendig, welcher aus jeder Winkelstellung jede beliebige Exkursion gestattet. Weiterhin müssen die Bewegungen in kurzen Exkursionen, aber stets im Sinne der extremen Flexion gemacht werden. Geht man nun zu einer größeren Winkelstellung über, so muß dementsprechend die Bewegung stets voll und ganz ausgeführt werden.

Ich habe zu diesem Zwecke bereits seit 10 Jahren in meiner Anstalt einen von mir konstruierten Apparat eingestellt, welcher diesen Anforderungen präzis nachkommt und sich vorzüglich bewährt hat.

Im ganzen wurden 27 Brüche des Ellbogengelenkes behandelt. Es waren sämtliche Formen vertreten: die Extensions- und Flexionsfraktur, ferner die des inneren und äußeren Condylus, T-Form, Y-Form, mit Luxation des Gelenkes, Fractura diacondylica und die der Eminentia capitata.

In sämtlichen Fällen, welche bis auf vier revidiert wurden, ist volle Funktion eingetreten. Nur ein Fall von Flexionsfraktur ist mit absoluter Funktionsstörung geheilt. Es war dies einerseits durch die erst in der 4. Woche erfolgte Reposition bedingt und andererseits durch die nach abermals 4 Wochen eingeleitete mediko-mechanische Behandlung. Der Pat. war nach der Reposition nicht in meiner Behandlung.

Kurze Zusammenfassung:

1) Die Autoextension unter spitzwinkliger Stellung des Ellbogengelenkes garantiert die Retention der Fragmente.

2) Die mediko-mechanische Behandlung muß am 1. Tage einsetzen.

3) Der Apparat zur Nachbehandlung muß dosierbar sein.

4) Durch diese Behandlung wird die volle Funktion des Gelenkes erreicht.

5) Die Methode ist einfach, der Verband soll entbehrt und durch den Gummizug ersetzt werden. Eine Bettruhe, wie solche durch Extensionsbehandlung notwendig ist, wird ausgeschaltet; dies dürfte ein wesentlicher Vorzug der Autoextension sein. (Selbstbericht.)

1. W. Müller (Rostock) zeigt anatomische Präparate und Röntgenbilder eines ausgesprochenen Falles von Madelung'scher Difformität des Handgelenkes unter Hinweis auf die Seltenheit derartiger Präparate (Mazerations- und Durchschnittspräparate) und auf die Hauptmerkmale des genannten Krankheitsbildes.

Der betreffende Pat. — 37 Jahre alt — war längere Zeit auch klinisch beobachtet worden, und es war möglich, post mortem Vorderarme, Handgelenke und Kniegelenke genauer anatomisch zu untersuchen und zu konservieren. Besonders instruktiv sind die Mazerationspräparate der Knochen (Prof. Thierfelder). Das Interesse des Falles liegt, abgesehen von der Seltenheit anatomischer Präparate der Difformität, in dem Umstande, daß bie Difformität hier nur Teilerscheinung einer recht sinnfälligen Skeletterkrankung war: Mikromelie der Unterarme und Unterschenkel, Persistenz der meisten Epiphysenknorpel, ferner multiple Exostosen der Epiphysengegenden, eine Kombination, auf die bereits Pels-Leusden hingewiesen hat. Der Radius ist beiderseits, wie in einer Anzahl anderer Fälle, nicht nur in Epiphysen, sondern auch in der Diaphyse volar-konkav verbogen, die Ulna relativ zu lang, daher an der Handwurzel gleichsam vorbeigewachsen. Aber es besteht keine Handgelenksluxation, sondern eben eine Radiusverbiegung, wie das bereits Madelung gebührend hervorgehoben hat. Hinsichtlich der Einzelheiten des Falles verweist Vortr. auf eine bald erscheinende Arbeit von Dr. Franke. (Selbstbericht.)

m. Reiner und Werndorff. Zur Radiologie des Acetabulums.

Redner verweisen zunächst auf ihre vor mehr als Jahresfrist erschienene Mitteilung »Über die sog. Tränenfigur am Röntgenbilde des Hüftgelenkes«, Zeitschrift für orthopädische Chirurgie Bd. XVI. Es ist darin gezeigt worden, daß die sog. Tränenfigur der röntgenologische Ausdruck des Pfannengrundes ist, und daß sich Perforationen der Pfanne bei Koxitis nicht als Aufhellungsherde oder Substanzverluste manifestieren können, sondern vielleicht aus Änderungen der Tränenfigurlinien zu erschließen sein werden. Auf das Studium dieser Perforationserscheinungen bezieht sich die jetzige Mitteilung der Autoren. Dieselben haben an klinisch und röntgenographisch beobachteten Fällen Schlüsse auf Vorgänge im Pfannengrunde gezogen, welche sie durch die Autopsie in operatione sowie (in einem Falle) durch den Sektionsbefund bestätigen konnten. Die Details sind in der Originalarbeit einzusehen, welche demnächst in der »Wiener medizinischen Wochenschrift« erscheinen wird. (Selbstbericht.)

n. A. Becker (Rostock). Zur Frage der operativen Behandlung von Venenthrombosen an den Extremitäten (mit Demonstration von Präparaten).

B. demonstriert mehrere durch Operation gewonnene Präparate von frischen und älteren Thrombosen in den Venae saphenae und empfiehlt in allen Fällen von frischer fortscheitender Thrombose in den Varicen an Stelle exspektativer Behandlung (Ruhiglagerung und Hochlagerung) die sofortige Unterbindung des thrombosierten Venenstammes oberhalb der Thrombose mit Exstirpation des thrombosierten Bezirkes, wie sie von seinem Chef W. Müller (Langenbeck's Archiv Bd. LXVI) empfohlen und seit 14 Jahren in zahlreichen Fällen mit bestem Erfolg ausgeführt ist. Wenn bei frischer fortschreitender Thrombose der Saphena die Unterbindung vorgenommen wird zu einer Zeit, wo der Thrombus noch nicht bis in die Vena femoralis vorgerückt ist, so wird auf diese Weise die Gefahr des Fortschreitens der Thrombose mit ihren Konsequenzen (Lungenembolie und event. Pyämie bei infiziertem Thrombus), sodann die lokale Erkrankung und endlich das Grundleiden, die Varicen, mit seinen möglichen Folgezuständen (Ulcus, Ekzem usw.) beseitigt. Dazu kommt noch die wesentliche Abkürzung des Krankenlagers, da die Pat. schon nach 14 Tagen das Bett verlassen und in der Mehrzahl der Fälle nach 3—4 Wochen geheilt entlassen werden konnten. (Selbstbericht.)

Diskussion. Müller (Rostock) empfiehlt nochmals diese Methode. König (Altona) berichtet über einen Fall von schwerer Lungenembolie nach Resektion der thrombosierten Vene, die in einigen Wochen mit gutem Ausgange heilte. Lindner (Dresden) sah vielfach neuerdings nach einfacher Trendelenburg-Operation die Thrombose zurückgehen. Borchard (Posen) berichtet über gute Erfolge. Müller (Rostock) betont als neu bei dieser Methode, daß wesentlich frische Thrombosen operiert wurden.

o. Kurt Noeske (Dresden). Über italienische Plastik, ihre Verwendung bei Hautdefekten sowie bei der Behandlung des veralteten Klumpfußes.

N. wünscht durch seinen Vortrag, verbunden mit Demonstration von Stereogrammserien einiger von ihm zum Teil schon vor Jahren operierter Fälle von »Stiellappen-Fernplastik« (Tagliacozza-Graefe), Anregung zu geben zu allgemeiner, vermehrter Anwendung dieser erfolgreichsten Hautersatzmethode, sowie zu weiterem Ausbau ihrer Technik und Indikation. In vielen selbst größeren Kliniken werde bei Verletzungen der Extremitäten, besonders der Hände und Füße, noch zu wenig konservativ verfahren, obwohl selbst bei Mitbeteiligung des Skeletts noch oft die Amputation vermieden und ein manchmal sogar überraschendes Resultat erzielt werden könne. Bezüglich der Indikation der Anwendung der zweizeitigen Hautfettlappenplastik gegenüber der Methode von Tiersch, Wolfe-Krause usw., bezüglich der Technik, die bei Beobachtung gewisser Grundregeln ganz sicher zum Ziele und Dauerresultat führe, und bezüglich der Kasuistik und Literatur verweist N. auf seine in Vorbereitung begriffene ausführliche Publikation.

Die Bilderserien betreffen u. a. den Ersatz des durch Überfahrung total abgewälzten Handtellers eines 9jährigen Knaben aus der Brusthaut, mit voller Wiederherstellung der Fingerbeugung und -streckung; die gute Erhaltung des rechten Daumens eines 40jährigen Arbeiters (nach gleicher Methode) trotz komplizierten Bruches und Weichteilabreißung durch eine Walze; eine ausgedehnte Fersen-Sohlenplastik aus dem Oberschenkel derselben Seite bei einem 8jährigen Mädchen (Überfahrung); also drei sonst der Amputation verfallene Verletzungen.

Zum Schluß zeigt N. Bilder einer Klumpfußoperation bei einem 10jährigen Knaben mit hochgradigem Pes varus. Prinzipielle Verneinung einer blutigen Korrektur hält N. für unzweckmäßig und irrig. Neben der Achilleotomie sollen wenigtens (nach Phelps) die Weichteile der Fußsohle und Innenfläche völlig durchtrennt werden, außerdem event. noch Keilosteotomie des Tarsus. Doch sei es ein Fehler, den Phelps'schen Schnitt, der nach der Korrektur breit und tief klaffte, der Vernarbung zu überlassen. Zur Verhütung eines Rezidivs, das daraus oft genug entstehe, müsse der Defekt mit solidem Material ausgefüllt werden, entweder durch Implantation des bei der Osteotomia tarsi ausgemeißelten Knochenteiles, oder noch besser, wie N. dies ausführte, durch eine italienische Plastik mit einem Hautperiostknochenlappen aus dem oberen Drittel des gegenüberliegenden Unterschenkels, und zwar nach Anfrischung des im Grunde des Defektes bloßgelegten Talus oder Naviculare, so daß eine solide Anheilung des Knochenlappens daselbst erfolgt. Stieltrennung nach 3 Wochen. Die Methode sei leicht ausführbar, die Zwangslage ohne jede Klage ertragen worden. Die erzielte Verbreiterung der Sohle und Verlängerung der Fußinnenfläche verringere die Neigung zu konkaver Krümmung. (Selbstbericht.)

---

21) **A. T. Kablukow.** Über Schußverletzungen der Röhrenknochen der Diaphyse entlang, ohne Kontinuitätstrennung.

(Deutsche Ärztezeitung 1907. Nr. 9 u. 10.)

Statt »der Diaphyse entlang« sollte es wohl heißen »im Bereiche der Diaphyse«.

Diese Verletzungen charakterisieren sich dadurch, daß der Verletzte, obwohl das Geschoß den Knochen entweder vollständig durchschlagen hat oder mehr oder weniger weit in denselben eingedrungen ist, seine Extremität gebrauchen kann. Splitterung und Fissuren fehlten, und zwar nicht nur bei Stahlmantelgeschossen, sondern auch bei weichen Schrapnellbleikugeln. Die Möglichkeit solcher Diaphysenschüsse wurde vielfach in Abrede gestellt, von K. aber im russisch-japanischen Kriege zehnmal beobachtet und durch Röntgenographie und Operation bestätigt.

Es handelte sich um Schußverletzungen des Humerus, des Femur und der Tibia. Die Geschosse waren alle nach Rückgang der entzündlichen Erscheinungen extrahiert worden. Ein Pat. ging an eitriger Kniegelenksentzündung zugrunde, die übrigen genasen. **Neugebauer** (Mährisch-Ostrau).

22) **R. Caminiti.** Contributo clinico sulla rigenerazione di vaste perdite ossee per ferite di armi da fuoco.

(Tommasi, giornale di biologia e medicina Anno II. 2. Napoli 1907.)

Flintenschuß aus großer Entfernung auf einen 18jährigen Jungen, der eine komplizierte Oberschenkelfraktur mit ausgedehnter Splitterung davontrug. Der Versuch einer konservativen Behandlung gelang. Die Distanz der Knochenbruchenden nach Entfernung der losen Splitter betrug 10 cm. Trotzdem erfolgte im Laufe von 4 Monaten unter reichlicher Eitersekretion knöcherne Vereinigung mit einer Verkürzung von lediglich $1^1/_2$ cm. Röntgenbild und Photographie zeigen das funktionell und kosmetisch sehr gute Resultat, das Verf. vor allem auf den frühzeitig angewendeten Extensionsverband und die später gebrauchten nach dem gesunden Beine modellierten Schienen zurückführt. Die noch strittige Frage der Knochenneubildung (Literaturübersicht) glaubt Verf. auf Grund seiner Beobachtung dahin beantworten zu können, daß bei Frakturen die Knochenneubildung lediglich vom Periost ausgehe. **M. Strauss** (Nürnberg).

23) **Gaugele.** Zur Frage der Knochencysten und der Ostitis fibrosa v. Recklinghausen's.

(v. Langenbeck's Archiv Bd. LXXXIII. Hft. 4.)

Verf. hat vor Jahresfrist einen Fall veröffentlicht[1], bei dem er auf Grund des klinischen Bildes, zumal der Röntgenbilder, zu der Ansicht kam, daß es sich um das von v. Recklinghausen geschilderte Krankheitsbild der Ostitis fibrosa handle. Durch die inzwischen erfolgte Sektion ist er imstande, uns auch den anatomischen Beweis zu bringen. Bezüglich der bei dieser Erkrankung auftretenden Geschwulstmassen ist er der Meinung, daß es sich nicht um Riesenzellensarkome handelt. Die Entstehung ist wohl mit Lubarsch so zu denken, daß die immer reichlicher auftretenden Osteoblasten, nachdem sie ihr Zerstörungswerk an den Spongiosa- und Corticalisbälkchen vollendet haben, sich zusammenschließen, sich wahrscheinlich auch auf den Reiz der fortwährend stattfindenden Blutungen vermehren und als Phagocyten mit Pigment beladen, woraus ihre braune Färbung resultiert. Der Ausdruck »entzündliche Neubildung« ist deshalb auch nicht richtig; man sollte eher von Einschmelzungs- und Resorptionsbildungen sprechen. Von blastomatösen Wucherungen ist aber jedenfalls keine Rede. Die Ostitis fibrosa localisata betrifft meist jüngere Individuen, die generalisata ältere Leute. Medikamente, wie Eisen, Phosphor, Arsen, sind nutzlos, am meisten erreicht noch die orthopädische Behandlung mit Gipsverbänden und Schienenhülsenapparaten.

**E. Siegel** (Frankfurt a. M.).

24) **Gulecke.** Zwergwuchs infolge prämaturer Synostose.

(v. Langenbeck's Archiv Bd. LXXXIII. Hft. 3.)

Verf. veröffentlicht aus der v. Bergmann'schen Klinik drei Fälle von prämaturer Synostosenbildung, die eine mehr oder weniger hochgradige Wachstumsstörung zur Folge hatte. Es handelte sich bei sämtlichen Pat. um frühzeitige Verknöcherungen der Epiphysen der Extremitätenknochen. Charakteristisch war bei allen, daß die Wachstumsstörung nach einer Zeit ganz normalen Wachstums einsetzte. Erst im 9. resp. 13. Lebensjahre blieb die Entwicklung zurück. Die Tatsache, daß alle Pat. an schwerer Rachitis litten, gibt wohl einen Aufschluß über die Entstehungsmöglichkeit der Affektion, resp. deren Zusammenhang mit dem rachitischen Prozeß. **E. Siegel** (Frankfurt a. M.).

[1] Ref. Zentralblatt für Chirurgie 1906. p. 795.

25) **C. Rath.** Ein Fall von Spätrachitis.

(Zeitschrift für orthopäd. Chirurgie Bd. XVIII. Hft. 1 u. 2.)

Ein nicht erblich belastetes, 20 Jahre altes Mädchen erkrankte im Alter von 13 Jahren an einem Knochenleiden, das mit reißenden Schmerzen in den Beinen und allmählich zunehmender Verkrümmung derselben begann und innerhalb 2 Jahren unter immer stärker werden Erscheinungen zur vollständigen Gehunfähigkeit führte. Neben einem infantilen Habitus finden sich starke Verkrümmungen der Extremitätenknochen, Auftreibungen an den Epiphysen, rachitischer Rosenkranz, eine mäßig starke Verkrümmung der Wirbelsäule und eine Menge Spontanfrakturen der langen Röhrenknochen. Die Schädelknochen sind vom Krankheitsprozeß verschont geblieben, ebenso das Gebiß.

Verf. erörtert nach Mitteilung der Krankengeschichte besonders eingehend Diagnose und Differentialdiagnose (Rachitis oder Osteomalakie?) unter Zuhilfenahme der Untersuchung mit Röntgenstrahlen und unter Berücksichtigung der zu Gebote stehenden Literatur. Der Pat. wurde Phosphor in steigenden Dosen verordnet, reichlich Aufenthalt in frischer Luft und gute Ernährung angeraten. Es trat bald eine auffallende Besserung ein. Als Pat. 1 Jahr später wieder ins Hospital (Bürgerhospital zu Köln) eintrat, war das Leiden fast geheilt. Interessante Ergebnisse hatte der Vergleich der nun aufgenommenen Röntgenbilder mit den früheren. **J. Riedinger** (Würzburg).

26) **A. Martina.** Über Knorpelnekrose.

(v. Langenbeck's Archiv Bd. LXXXIII. Hft 4.)

Selbständige Entzündungen des Knorpels sind bisher wenig studiert. Verf. ist in der Lage, die Krankengeschichte und den Befund von fünf Fällen zu veröffentlichen, bei welchen eine Entzündung des Knorpels bestand, die vom Knorpel selbst oder vom Perichondrium und von der Nachbarschaft des Knorpels ausging. Die Ursachen dieser Entzündungen waren Typhusmetastasen, Eiterungen durch Verletzungen und Tuberkulose. Von praktischer Bedeutung ist die große Hartnäckigkeit dieser am Knorpel sitzenden Prozesse, die mit langwieriger Fistelbildung verlaufen. Meist führt erst die radikale Entfernung des erkrankten Knorpels zur Heilung. Zu beachten ist dabei, ob auch die Knorpel in der Nachbarschaft betroffen sind, die alsdann mit exstirpiert werden müssen.

**E. Siegel** (Frankfurt a. M.).

27) **Newton.** A case depression of parietal bone in a newly-born infant: trephining on the twelfth day; recovery.

(Brit. med. journ. 1907. August 10.)

Der Überschrift wäre hinzuzufügen, daß die eingedrückte schüsselförmige Knochenstelle $^3/_8$ Zoll tief war, $1^1/_2 : 2^3/_8$ Zoll Durchmesser hatte und sich mit keinem Mittel heben ließ. Keine Lähmung oder andere Hirnerscheinungen. Weil der Zustand sich nicht änderte, trepanierte N., entfernte einen auf der Dura sitzenden Bluterguß und versuchte vergeblich den eingedrückten Knochenteil zu heben: er sprang jedesmal wieder in die alte Stellung zurück. Glatte Heilung mit Selbstaufrichtung des Knochens wenige Tage nach der Operation. Entstanden war die Depression dadurch, daß Arm und Kopf gleichzeitig durch den Beckenausgang getreten waren. **Weber** (Dresden).

28) **H. Daae.** Eigentümliche Gehirnläsion durch die Nase.

(Archiv für Laryngologie u. Rhinologie 1906. Bd. XIX.)

Der 30jährige kurzsichtige Pat. war gegen die Spitze des Regenschirmes seines vor ihm stehenden Freundes gelaufen, so daß ihm dieselbe in die Nase drang und abbrach; er zog die Spitze unter unbedeutender Blutung heraus. Abgesehen von einmaligem Erbrechen spürte er weder Kopfweh, noch trat Bewußtlosigkeit ein. Ein Arzt verordnete Umschläge usw. In den nächsten Tagen hatte Pat. etwas Kopfweh, befand sich aber im übrigen wohl. 5 Tage nach der Verletzung begann

eine Meningitis aufzutreten, die am 13. Tage zum Tode führte. Die Autopsie zeigte ein größeres Loch im perpendikulären Teile des Os frontale, umgeben von Knochensplittern, die von einem Bruch der angrenzenden Teile von Os ethmoidal., sphenoidal. usw. herrührten. Diese Öffnung setzt sich in den linken Frontallappen fort und mündet im linken Seitenventrikel. Septum und Concha waren frei von Schädigungen. **F. Alexander** (Frankfurt a. M.).

29) **Barr.** Four cases of acute empyema of the mastoid cells, in three of which the cavities made by the operation were treated by the jodoform wax bone-plugging method of Mosetig-Moorhof.

(Glasgow med. journ. 1907. September.)

Vier Fälle von Operation einer akuten Mastoiditis. 3mal wurde die Mosetigsche Plombe angewandt, und zwar am 6., 9. bzw. 12. Tage nach der Operation. Im zweiten Falle eiterte die Plombe heraus, in den zwei anderen Fällen heilte sie anstandslos ein mit gutem Resultate. **W. v. Brunn** (Rostock).

30) **E. J. Moure.** Phlébite suppurée du sinus latéral et ligature de la jugulaire; considérations anatomo-cliniques.

(Revue hebdom. de laryngol., d'otol. et de rhinol. 1907. Nr. 3.)

Unter 715 Warzenfortsatzoperationen beobachtete Verf. 15 Sinusthrombosen; auf Grund dieses Materials erörtert er einige Punkte in der Pathogenese der Sinusphlebitis, die seiner Ansicht nach noch der Klärung bedürfen; auch in der Diagnostik und Therapie sei noch mancherlei nicht abgeschlossen. Auch ihm sind Fälle begegnet, wo die Diagnose erst bei der Operation, einmal sogar nicht vor der Autopsie gestellt werden konnte. 3 Wochen nach der Aufmeißelung einer einfachen Mastoiditis hatte die Eiterung noch nicht nachgelassen, es trat ein suboccipitaler Abszeß auf, der 2mal inzidiert wurde; 48 Stunden danach Tod unter meningitischen Erscheinungen. Bei der Autopsie zeigte sich eine Sinusphlebitis, die sich durch die Mittelohrräume entleert hatte.

Von den 15 Pat. M.'s starben 7, davon einer jedoch an schwerer Pyämie; einer war Diabetiker, und zwei wurden bereits in komatösem Zustande operiert. Ferner erwähnt Verf. die Ähnlichkeit mit der Symptomatologie der Osteomyelitis und spricht sich mit Recht gegen den Wert der Pulsation des Sinus aus; denn auch M. hat beobachtet, daß ein erkrankter Sinus sehr wohl pulsiert.

Am interessantesten sind die unseres Erachtens berechtigten kritischen Erörterungen über den Wert der Jugularisunterbindung; Verf. wendet sich gegen die unterschiedslose Ausführung dieser Operation. Die für eine auf venösen Bahnen mögliche Verbreitung in Betracht kommenden Wege sind viel zu zahlreiche, als daß die Jugularis die Absperrung infektiösen Materials durch die Unterbindung erfolgreich leisten könne. In einem anatomischen Exkurs an der Hand zweier schematischer Zeichnungen erörtert Verf. die topographischen Verhältnisse (Venae cerebrales inferiores et posteriores, cerebellares laterales et posteriores, Diploevenen, Emissarium mastoïdeum usw.). Nur wenn die Infektion sich am Hals und speziell an der Jugularis auszubreiten beginne, sei die Unterbindung berechtigt; aus diesen Gründen müsse man dann auch den Bulbus freilegen und eröffnen. Derartige Auseinandersetzungen scheinen geeignet, das »Zuviel« der Jugularisunterbindung auf das berechtigte Maß zurückzuführen. **F. Alexander** (Frankfurt a. M.).

31) **P. Cornet.** Abcès extra-dural d'origine otique extériorisé spontanément au dessous des muscles de la nuque.

(Revue hebdom. de laryngol., d'otol. et de rhinol. 1907. Nr. 25.)

Der klinische Verlauf bietet manches Bemerkenswerte. Der 25jährige Pat. war im Juli wegen Warzenfortsatzeiterung operiert worden, die Hautwunde war verheilt, ihre Umgebung druckempfindlich; außerdem bestand Kopfweh auf dieser Seite. Dieser Befund wurde im September erhoben. Ein hinter der Warzenfort-

satzspitze zunehmendes Ödem veranlaßte den Verf. Mitte Oktober zur Radikaloperation, die einen wenig aufklärenden Befund lieferte. Ende Oktober nahm das Ödem zu, der Allgemeinzustand verschlechterte sich, hinter der Warzenfortsatzspitze zeigte sich Fluktuation; die Operation deckte einen großen, unterhalb der Hinterhauptskuppe bis zu den Halswirbeln reichenden Abszeß auf; darauf Freilegung der Dura der hinteren Schädelgrube, welche einen pericerebellaren Abszeß zutage förderte, der mit jenem am Nacken kommunizierte. Heilung. Der Eiter hat hier wohl seinen Weg längs einer Vene genommen. Bemerkenswert ist wieder, wie lange Zeit diese extradurale Eiterung keine oder nur geringe Symptome gemacht.

**F. Alexander** (Frankfurt a. M.).

32) **Lieblein.** Zur Kasuistik der Schußverletzungen: Extraktion des Projektils aus der Orbita und dem hinteren Mediastinum.

(Prager med. Wochenschrift 1906. Nr. 50.)

L. entfernte ein hinter dem linken Bulbus und lateral vom Opticus gelegenes Geschoß nach temporärer Resektion der lateralen Orbitalwand nach Krönlein und Durchschneidung des M. rectus externus ohne Schädigung des Sehorgans.

Im Gegensatz zu Helbron (Ophthalmolog. Klinik 1906 p. 117) hält L. die Krönlein'sche Methode sehr geeignet zur Extraktion von Fremdkörpern, die ähnlich liegen.

Im zweiten Falle war das Geschoß eines 6 mm-Revolvers zwischen Zungenbein und Schildknorpel eingedrungen, hatte den Rachen durchbohrt und war zwischen hinterer Rachenwand und Wirbelsäule liegen geblieben, wo es zur Entstehung eines prävertebralen Abszesses Veranlassung gab. In diesem war es bis zum 1. Brustwirbelkörper herabgesunken. Die Entfernung von einem Schnitt am vorderen Rande des linken Kopfnickers war ziemlich schwierig und führtezur Heilung mit kleiner Fistel.

**Gutzeit** (Neidenburg).

33) **Levinger.** Pneumokele des Sinus frontalis.

(Archiv für Laryngologie u. Rhinologie 1906. Bd. XIX.)

Ein halbes Jahr nach glatt verlaufener Killian'scher Operation zeigte sich über der Stirnhöhlengegend eine Anschwellung, in deren Umgebung ein knisterndes Hautemphysem nachweisbar war; beim Schneiden bildete bzw. vergrößerte sich jedesmal die Anschwellung. Verf. öffnete die Operationsnarbe, frischte dieselbe an, desgleichen die Hinterwand und Gegend des Ductus nasofrontalis und erzielte so ein festes Narbengefüge. In den inneren Wundwinkel legte er 10 Tage lang einen Tampon. Verf. wirft die Frage auf, ob nicht der von Killian angegebene Schleimhautlappen, der ihm hier besonders gut gelang, den Anlaß zu der Pneumokele abgegeben habe, indem die Granulationsbildung hierdurch eingeschränkt und die Narbe lockerer werde. Ref. sieht von der Bildung des Schleimhautlappens ohne Nachteil schon längere Zeit ab, und auch Killian wendet ihn unseres Wissens nicht mehr an.

**F. Alexander** (Frankfurt a. M.).

34) **Sprenger.** Ein Fall von Schleimhautcyste der Stirnhöhle.

(Archiv für Laryngologie u. Rhinologie 1906. Bd. XIX.)

Die Diagnose wurde besonders erschwert durch eine gleichseitige Kieferhöhleneiterung, nach deren Heilung durch Operation die Beschwerden eine Zeitlang schwanden, um nach einigen Wochen in erneuter Heftigkeit wiederzukehren. Die Schmerzen waren besonders heftig an der Nasenwurzel und strahlten einerseits nach Ohr, Schläfe und Nacken, andererseits nach der Nasenspitze zu aus. Einige Monate später trat eine Schwellung am Augenbrauenkopf auf; die Operation deckte eine Cyste mit grün-gelblicher Flüssigkeit gefüllt auf. Dieselbe kommunizierte nicht mit der eigentlichen Stirnhöhle, in deren knöcherner Wand sich dagegen an der vorderen und oberen Fläche ein kreisrundes Loch fand. Verf. ließ die Höhle durch Granulationsbildung zuheilen, nachdem er die Haut nur zum Teil genäht. Verf. gibt noch eine Übersicht über die Literatur, speziell die verschiedenen Ansichten über die Entstehung der Mukokelen.

**F. Alexander** (Frankfurt a. M.).

35) **Steppetat.** Beitrag zur Kasuistik der Fremdkörper in der Stirnhöhle.

(Archiv für Laryngologie u. Rhinologie 1906. Bd. XIX.)

Die 31jährige Pat. konsultierte den Verf. wegen eines seit 8 Tagen in der Mitte der Stirn etwas mehr nach rechts aufgetretenen Abszesses. Bei der Spaltung des Abszesses kamen neben stinkendem Eiter eine Anzahl kleiner Porzellan- oder Steingutscherben zum Vorschein; überdies zeigte sich eine tiefe Depression im Knochen und ein Defekt, der in die große Stirnhöhle führte; nach Abtragung ihrer vorderen Wand fanden sich neben polypös degenerierter Schleimhaut noch eine Anzahl Porzellanscherben in der Stirnhöhle. Auf genaues Befragen gab Pat. an, daß ihr vor 4 Jahren eine Kaffeetasse an den Kopf geschleudert worden sei, die dort zerschellte. Die klaffende Wunde war damals gereinigt, genäht worden und glatt verheilt. Pat. fühlte sich bis zum letzten Jahre ganz wohl; seit dieser Zeit hatte sie hie und da über Kopfweh zu klagen. Nach $^1/_2$ Jahr wurde übrigens die doppelseitige Radikaloperation der Stirnhöhle erforderlich, die zur endgültigen Heilung führte. **F. Alexander** (Frankfurt a. M.).

36) **G. Pautet.** Polypes muqueux transformés en tumeur mélanique.

(Revue hebdom. de laryngol., d'otol. et de rhinol. 1906. Nr. 48.)

Im Verlaufe von 4 Jahren hatte Verf. Gelegenheit, bei dem Pat. anfangs Schleimpolypen, nach 3 Jahren eine adenomatöse Geschwulst in der Nähe der Choane und späterhin Melanome zu beobachten bzw. zu entfernen.

**F. Alexander** (Frankfurt a. M.).

37) **E. Baumgarten.** Une rhinolithe d'origine dentaire.

(Revue hebdom. de laryngol., d'otol. et de rhinol. 1906. Nr. 44.)

Als Ursache einer längere Zeit bestehenden Naseneiterung fand sich ein Rhinolith von 2 cm Länge, der sich um einen in die Nasenhöhle hineingewachsenen Dens caninus gebildet hatte. Dabei bestand eine Obliteration der gleichseitigen Highmorshöhle, die Verf. als Folge des abnormen Zahnwachstums und der hierdurch bedingten Abflachung des Alveolarbogens ansieht.

**F. Alexander** (Frankfurt a. M.).

38) **G. Dupond.** Epilepsie d'origine nasale.

(Revue hebdom. de laryngol., d'otol. et de rhinol. 1906. Nr. 43.)

Die seit 18 Jahren auftretenden Anfälle des hereditär belasteten Pat. hörten auf, nachdem eine durch eine kolossale polypöse Degeneration der rechten unteren Muschel bedingte Nasenstenose beseitigt war. Seit 2 Jahren ist Pat. verschont geblieben. **F. Alexander** (Frankfurt a. M.).

39) **A. Denker.** Zur Operation der malignen Nasengeschwülste.

(Archiv für Laryngologie u. Rhinologie 1906. Bd. XIX.)

Verf. hatte schon vor einem Jahre (vgl. Münchener med. Wochenschrift 1906 Nr. 20) empfohlen, seine Methode der Operation von Kieferhöhleneiterungen auf bösartige Geschwülste anzuwenden. Und zwar entfernt er hierfür statt des unteren Teiles der lateralen Nasenwand dieselbe in ganzer Ausdehnung und gewinnt so von der Kieferhöhle aus einen bequemen Zugang und Überblick der Siebbeinzellen und Keilbeinhöhle. Verf. hat zwei Fälle (Endotheliom und Karzinom) operiert und empfiehlt auf Grund dessen seine Methode, die eine Entstellung, wie sie durch die bisherigen eingreifenden Operationen (Resektion des Oberkiefers, Zurückklappung der Nase usw.) bedingt war, vermeidet. Außerdem sei die Gefahr der Aspirationspneumonie geringer. Vor der Partsch'schen temporären Resektion des harten Gaumens hat sie den Vorzug kürzerer Heilungsdauer und der Beschränkung auf die kranke Seite. **F. Alexander** (Frankfurt a. M.).

40) **E. Althoff.** Endotheliome der inneren Nase und der Nebenhöhlen.

(Archiv für Laryngologie u. Rhinologie 1906. Bd. XIX.)

Verf. berichtet über drei Fälle mit einer genauen mikroskopischen Untersuchung. Klinisch ist hervorzuheben, daß der eine Fall nach Angabe der Pat.

4 Wochen, der zweite 2 Monate, der dritte 3 Jahre bestand. In Anbetracht dieses verschieden raschen Wachstums möchte Verf. die Prognose nicht unbedingt schlecht stellen; denn Fälle, die frühzeitig ganz operiert würden und ein langsames Wachstum, wie der dritte, zeigten, böten keine schlechten Aussichten, namentlich da das Endotheliom selten Metastasen setze. **F. Alexander** (Frankfurt a. M.).

41) **E. Köhler.** Über Siebbeinzelleneiterung. (Aus dem städtischen Krankenhause zu Altona, chirurg. Abteilung [Prof. König].)
(Münchener med. Wochenschrift 1907. Nr. 35.)

K. berichtet über drei von ihm operierte Fälle von Siebbeineiterung, in denen heftige Stirnkopfschmerzen und bei zwei derselben durch Polypenbildung sehr erschwerte Nasenatmung und eitriger Ausfluß aus der Nase bestanden. Bei der Behandlung wurde nach Lokalanästhesierung und Entfernung des Polypen die mittlere Muschel in ihrem vorderen Ende mit der kalten Schlinge abgetragen, dadurch der Hiatus semilunaris freigelegt und nun jede einzelne erkrankte Zelle durch Entfernung der kranken Schleimhaut und Knochen in mehreren Sitzungen in Angriff genommen, danach mit 1%iger Lösung von Wasserstoffsuperoxyd gespült, die Tamponade der Nase meist unterlassen. Alle drei Pat. wurden von ihren Beschwerden befreit. **Kramer** (Glogau).

42) **E. V. Segura.** Polypes fibro-muqueux naso-pharyngiens; leur origine dans le sinus maxillaire.
(Revue hebdom. de laryngol., d'otol. et de rhinol. 1906. Nr. 50.)

Auf Grund von fünf Fällen kam Verf., übrigens unabhängig von der Killianschen Publikation, zu der Ansicht, daß die Nasen-Rachenpolypen nicht in der Nähe der Choane, sondern in der Highmorshöhle ihren Ursprung haben. Bei drei Fällen ermöglichte die Eröffnung von der Fossa canina eine genaue Besichtigung der Kieferhöhle; es fand sich weder Eiter noch jene fungöse Schleimhautschwellung, wie sie bei Empyemen vorkommt, sondern eine glatte, nur etwas ödematöse Schleimhautauskleidung. Die Polypen enthielten übrigens kein Mucin. Zur Entfernung empfiehlt Verf. den Lange'schen Haken oder eine Zange. Obwohl Verf. in der Kieferhöhle oft mehrere polypöse Bildungen sah, hält er doch die geringe Rezidivbildung für genügend erklärt durch die relative Enge des Ostium maxillare. Nur in diesen seltenen Fällen, bei Kopfschmerzen und Beteiligung des Auges, ist die Eröffnung von der Fossa canina indiziert.
**F. Alexander** (Frankfurt a. M.).

43) **H. Schloffer.** Weiterer Bericht über den Fall von operiertem Hypophysentumor. (Aus der Innsbrucker chir. Klinik.)
(Wiener klin. Wochenschrift 1907. Nr. 36.)

Die Besserung hatte so weit angehalten, daß sich Pat. zu Ausflügen fähig fühlte. $2^1/_2$ Monate nach der Operation (cf. dieses Zentralblatt 1907 p. 899) trat, nachdem sich einige Tage vorher beunruhigende Symptome gezeigt hatten, ziemlich plötzlich der Tod infolge akuter Steigerung des Hirndruckes ein. Die Sektion ergab, daß die Geschwulst viel größer, als angenommen, und in das Stirnhirn vorgedrungen war. Die Besserung führt S. im wesentlichen auf Druckentlastung durch Verkleinerung der Geschwulst zurück. Auf Grund des Befundes einer festen Heilung der Wunde in der Sella turcica verteidigt er sein Verfahren.
**Renner** (Breslau).

44) **E. Schmidt.** Ein Fall von akuter eitriger Osteomyelitis des Unterkiefers nach Trauma.
(Med. Klinik 1907. p. 1099.)

Zwei Tage nach einem Faustschlag ins Gesicht stellten sich bei einem Jüngling Wangenschwellung, Zahnausfall, dann Fieber und Eiterabsonderung aus den Zahnfächern ein. Nach Entfernung der gelockerten Zähne und Einschnitt in einen

Wangenabszeß trat Heilung ein. — Wahrscheinlich sind Mundkeime an den traumatisch gelockerten Zähnen entlang ins Unterkiefermark vorgedrungen.

**Georg Schmidt** (Berlin).

45) **Eve.** A lecture on the pathology and treatment of tumours of the jaws.

(Brit. med. journ. 1907. Juni 29.)

Das Studium aller Fälle von Kiefergeschwülsten, die im Laufe der letzten 5 Jahre im London Hospital zur Beobachtung gekommen sind, hat E. überzeugt von der Richtigkeit der Cohnheim'schen Theorie, daß viele Geschwülste aus versprengten Resten embryonalen Gewebes entstehen. — Von 17 Epuliden waren 7 Granulationsgeschwülste, 2 Fibrosarkome, aus beiden gemischt 8. Sarkome und Fibrosarkome der Kiefer fanden sich 13, Karzinome 11, bösartige Geschwülste mit wahrscheinlichem Ausgange vom embryonalen Zahngewebe 7, Endotheliom, Osteom, Myxofibrom je 1. Manche von den Karzinomen der Kieferhöhle entstehen aus embryonalem Zahnepithel und wachsen erst sekundär in die Höhle hinein.

Seit einiger Zeit macht E. als Voroperation bei bösartigen Oberkiefergeschwülsten die Unterbindung der Carotis externa und die Laryngotomie. Sie verlängern die Operation nicht (wegen leichterer Blutstillung und Fehlens von Atemstörungen? Ref.), verringern aber die Gefahr! E. zieht die Laryngotomie bei weitem der Tracheotomie vor. Von 5 so operierten Pat. mit Oberkieferresektion starb einer an Lungengangrän (keine Laryngotomie!); von 12 im ganzen von ihm operierten Pat. starben 2. Zur Durchsägung der Knochen verwendet er die Gigli'sche Säge. In zwei Fällen konnte er das Muco-periosteum des harten Gaumens, weil nicht befallen, schonen und gewann so einen sehr wertvollen Abschluß des Mundes nach oben.

**Weber** (Dresden).

46) **C. G. Gruble.** Tumors of the parotid in children.

(Cook County hosp. rep. 1906. p. 176.)

Bei einem 11 Monate alten Kinde wurde eine Geschwulst der linken Parotis entfernt, die gleich nach der Geburt mit zwei kleinen Naevi begonnen hatte. Es war ein Angiom, das mit der Haut sonst nicht verwachsen war, sondern nur mit den beiden Teleangiektasien in Verbindung stand. In der Geschwulst fanden sich sowohl teleangiektatische, als kavernöse, als auch wegen des Zellreichtums an Sarkom erinnernde Teile, letztere besonders in den zentralen Partien. An der Grenze gegen die Parotis hin traten vereinzelte Drüsenacini auf. Die Geschwulst war durch Bindegewebsfasern in einzelne Läppchen geteilt.

In der Literatur fand G. 27 Fälle von Parotisgeschwülsten bei Kindern unter 10 Jahren, und zwar 13 Angiome, 3 Sarkome, 2 Enchondrome, 2 Echinokokken und je 1 Adenom, angeborenes Cystadenom, Lipoadenom, Rhabdomyom und eine Speichelcyste. Den Angiomen widmet er eine besondere Studie, während die Angaben über die Daten der anderen Geschwülste nur kurz sind. Ref. fällt auf, daß gar keine Rede von Lymphangiomen ist.

**Goebel** (Breslau).

47) **Emin** (Konstantinopel). Schwere Hirnstörung nach Unterbindung einer Art. carotis communis und Vena jugularis int. mit Ausgang in völlige Heilung.

(Münchener med. Wochenschrift 1907. Nr. 35.)

Indikation zu der Unterbindung der Art. carotis communis und Vena jugul. int. gab bei dem 12jährigen Knaben ein traumatisches, vor 4 Tagen entstandenes Aneurysma der ersteren mit starker venöser Blutung bei bereits eingetretener Eiterung der Messerstichwunden am Halse. 12 Stunden später stellte sich eine Lähmung des rechten Armes, eine schwere Parese des rechten Beines und Facialis mit zunehmender Somnolenz des Kranken ein, die 8 Tage lang dauerte. Die Erscheinungen bildeten sich langsam zurück; auch die verlorengegangene Sprache kehrte wieder. Schließlich völlige Heilung. — In zwei anderen, von E. aus Prof.

Wieting's Material erwähnten Fällen von Resektion und Unterbindung der beiden Gefäße wegen Operation bösartiger Geschwülste am Halse war sehr rasch der Tod der Pat. erfolgt. **Kramer** (Glogau).

48) **H. Bichelonne.** Fibro-chonidromes branchaux préauriculaires et cervicaux.

(Revue hebdom. de laryngol., d'otol. et de rhinol. 1907. Nr. 14.)

Bei einem 20jährigen Soldaten beobachtete Verf. vor dem Tragus einer- und an der mittleren Partie des Sternocleidomastoideus beiderseits Erhebungen von Hanfkorn- bis Nußgröße, die, beweglich, einen knorpelharten Kern im Inneren zeigten; sie ragten bis zu 10 mm über die Hautoberfläche hervor und nahmen nach Verschiebung sofort ihre alte Stelle wieder ein. B. spricht sie als branchiogene Produkte an und erwähnt recht vollständig die hierüber publizierte Literatur. Am Schluß hebt er hervor, daß diese Gebilde bei Schweinen, Schafen und ganz besonders bei bestimmten Ziegenspezies häufiger beobachtet würden; aber auch die vergleichenden anatomischen Studien von Sutton, Hennes u. a. hätten keine genügenden Resultate ergeben. **F. Alexander** (Frankfurt a. M.).

49) **Keen and Funke.** Tumors of the carotid gland.

(Separatabdruck aus: Journ. of the amer. med. assoc. 1906. Vol. XLVII.)

Eingehende Behandlung des Themas an der Hand des gesamten bisher publizierten Materials mit Reproduktion der makro- und mikroskopischen Abbildungen, soweit sie das Krankheitsbild besonders zu charakterisieren vermögen. Die bisherigen Erfahrungen stützen sich auf 27 im Leben und teilweise nach dem Tod untersuchte Pat. und auf zwei weitere bei Gelegenheit der Obduktion beobachtete Fälle.

Zu den ersteren gehört ein von K. operierter 56jähriger Mann, der 24 Stunden p. op. an Lungenödem starb; das durch die Operation gewonnene Präparat wurde von F. untersucht, die Sektion wurde verweigert.

Der Pat. hatte die Geschwulst ungefähr 1887 zuerst bemerkt; sie war ganz langsam gewachsen, ohne Schmerzen, Schluckbeschwerden, Atemnot oder andere Beschwerden zu verursachen. Die Operation war sehr schwer und wurde zunächst unter der Annahme begonnen, daß ein ektopischer Kropf vorliege. K. sah sich dann gezwungen, die Carotis externa und interna, dann auch die Carotis communis zu unterbinden und zu resezieren; der Eingriff war äußerst blutig und von langer Dauer, doch gelang es, die großen Nervenstämme zu schonen.

Die Geschwulst war 8 cm lang, 5 cm dick und 100 g schwer, die Struktur war die eines Perithelioms. **W. v. Brunn** (Rostock).

50) **M. P. Lecène.** Thymus persistant chez un homme de 32 ans, mort subitement.

(Bull. et mém. de la soc. anat. de Paris 1906. Nr. 10.)

Ein 32jähriger Mann war wegen einer eiternden Drüsengeschwulst in der Leiste operiert worden. Im weiteren Verlaufe war eine Angina hinzugetreten; auch diese war abgeheilt. Im besten Wohlbefinden trat nachts ohne irgendwelche Vorboten der Tod ein.

Die Annahme, daß eine Embolie der Pulmonalis oder eine Haemorrhagia cerebri vorliege, konnte die Obduktion nicht bestätigen. Es fand sich als Todesursache lediglich eine bis zum Perikard reichende 35 g schwere Thymus.

**Neugebauer** (Mährisch-Ostrau).

51) **Theisen.** A case of primary carcinoma of the uvula.

(Albany med. annals 1907. August.)

Der 52jährige Pat. hatte seit 3 Monaten eine Vergrößerung des Zäpfchens bemerkt; dasselbe war in eine rundliche, derbe Geschwulst verwandelt, die bis zum Übergang in den weichen Gaumen reichte und an der Spitze und den beiden Seiten

knollige, harte Vorwölbungen aufwies. Die Nachbarorgane schienen gesund zu sein, vergrößerte Drüsen waren nicht nachzuweisen. Entfernung der Geschwulst mitsammt einem kleinen Stücke des weichen Gaumens. Nach 14 Monaten noch kein Rezidiv. Mikroskopische Diagnose: Karzinom.

Unter zehn von H. zusammengestellten Literaturfällen war nur in sechs die Neubildung scharf auf das Zäpfchen beschränkt. Nach dem klinischen Verlaufe scheinen die Karzinome des Zäpfchens verhältnismäßig langsam zu wachsen und bedeutend seltener nach der Operation zu rezidivieren als der Krebs der Mandel

**Mohr** (Bielefeld).

52) **G. Dencks.** Über sogenannte erworbene Lymphangiome des Halses. (Aus dem städt. Krankenhause zu Rixdorf, Prof. Dr. Sultan.)

(Münchener med. Wochenschrift 1907. Nr. 37.)

Zwei Fälle von in der seitlichen Halsgegend gelegenen kavernösen resp. cystischen Lymphangiom, das bei der einen der beiden — 26- bzw. 30jährigen — Kranken sich hinter den großen Halsgefäßen zwischen ihnen und dem Vagus ausgebreitet hatte, haben D. veranlaßt, die übrigen in der Literatur beschriebenen sechs Fälle des sogenannten erworbenen Lymphangioms des Halses näher zu betrachten und sie mit den angeborenen Geschwülsten dieser Art zu vergleichen. Verf. kommt auf Grund dessen zu dem Schluß, daß die Trennung zwischen angeborenen und erworbenen Lymphangiomen des Halses nicht aufrecht erhalten werden könne, es sich genetisch wie morphologisch um ein und dieselbe Geschwulstform handle. In jedem Fall ist ein Geschwulstkeim als angeboren vorhanden anzunehmen und nur die weitere Entwicklung zur Geschwulst in beiden Formen zeitlich verschieden; vielleicht spielt die Pubertätszeit bei dem Wachstum der erst im späteren Lebensalter bemerkbar werdenden eine gewisse Rolle.

**Kramer** (Glogau).

53) **R. Ranjard.** Luxation laryngo-trachéale, résection du premier anneau de la trachée. Guérison.

(Revue hebdom. de laryngol., d'otol. et de rhinol. 1907. Nr. 23.)

Der 18jährige Pat., der vor einigen Tagen im Spiel mit Kameraden einen Faustschlag in den Nacken erhalten, bot das Bild einer schweren Erkrankung. Heftiges Kopfweh, 39°, Puls 110, Polyurie, Somnolenz usw. Den Kopf hielt er zwischen den Schultern unbeweglich. Das Schlucken war etwas schmerzhaft, eine Laryngoskopie unmöglich. Die Schmerzhaftigkeit der Kehlkopfgegend und eine Deformation derselben führten durch genaue Tastung zu einer Diagnose: 1 cm unter dem Pomum Adami fand sich ein Wulst, über dem man mit dem Finger eindringen und den Angulus thyreoideus fühlen konnte; unter jenem Wulst setzte sich die über ihre longitudinale Achse gekrümmte Luftröhre fort; das Fehlen von Aphonie schien dem Verf. die Unversehrtheit der Verbindungen zwischen Ring- und Schildknorpel zu beweisen. Nach vergeblichen Versuchen, die Verschiebung unblutig zu beseitigen, schritt R. zur Operation; er legte vom oberen Schildknorpelrande bis zum dritten Luftröhrenringe die Gegend frei und konstatierte eine Verschiebung des ersten Ringes nach vorn und oben; auch so gelang die Reposition nicht, und Verf. mußte den Knorpel zwischen Haut und Schleimhaut resezieren, ohne die Lichtung der Luftröhre zu eröffnen. Primäre Naht. Glatte Heilung.

**F. Alexander** (Frankfurt a. M.).

---

Originalmitteilungen, Monographien und Sonderdrucke wolle man an *Prof. E. Richter* in Breslau (Kaiser Wilhelmstraße 115), oder an die Verlagshandlung *Breitkopf & Härtel*, einsenden.

Für die Redaktion verantwortlich: Geh. Med.-Rat Prof. Dr. E. Richter in Breslau.
Druck und Verlag von Breitkopf & Härtel in Leipzig, Nürnbergerstraße 36/38.

# Zentralblatt
für
# CHIRURGIE

herausgegeben
von

**K. Garrè,** in Bonn, **F. König,** in Berlin, **E. Richter,** in Breslau.

Vierunddreißigster Jahrgang.

Wöchentlich eine Nummer. Preis des Jahrganges 20 Mark, bei halbjähriger Vorauszahlung. Zu beziehen durch alle Buchhandlungen und Postanstalten.

**Nr. 46.** Sonnabend, den 16. November. **1907.**



**Inhalt:** R. v. **Hippel,** Zur Nach- und Vorbehandlung bei Laparotomien. (Originalmitteilung.)

1) **Sultan,** Spezielle Chirurgie. — 2) **Kaufmann,** Unfallmedizin. — 3) **le Dentu,** Filariose. — 4) **Cernezzi,** 5) **Feigl,** Lymphdrüsenerkrankung. — 6) **Strauss,** Spinalanalgesie. — 7) **Enderlen,** Jod-Benzindesinfektion. — 8) **Stevens,** Geschwürsbehandlung. — 9) **Luckett** und **Horn,** Paraffin in der Chirurgie. — 10) **Baum,** Knochenbrüche bei Tabes. — 11) **Henschen,** Abreißung von Wirbeldornfortsätzen. — 12) **Henschen,** Wirbelsäulenverkrümmungen bei Kropf. — 13) **Bähr,** Lendenkyphose. — 14) **v. Eicken,** Hyperpharyngoskopie. — 15) **Gerber,** Pharyngo-Laryngoskopie. — 16) **Hofbauer** und **Holzknecht,** Physiologie und Pathologie der Atmung. — 17) **Terebinski,** Kehlkopfgeschwülste. — 18) **Springer,** Luftröhre und Bronchialbaum im Röntgenbilde. — 19) **Ebner,** Brustamputation.

20) **Sticker,** Sarkomübertragung. — 21) **Richter,** Plattenepithelkrebs. — 22) **Cleary,** Blastomykose. — 23) **Nicolle** und **Dubos,** Rotz. — 24) **Prouff,** Calmette'sche Tuberkulosereaktion. — 25) **Kirmisson,** 26) **Cornie,** Muskeltuberkulose. — 27) **Beadles,** Vielfache Aneurysmen. — 28) **Sándor,** Hämangiome. — 29) **v. Brunn,** 30) **Fischer,** Neuralgiebehandlung. — 31) **Lafite-Dupont,** Anastomosierung zwischen N. facialis und N. hypoglossus. — 32) **Ach,** Lumbalanästhesie. — 33) **Narbut,** Lumbalpunktion bei Tetanie. — 34) **Chlumský,** Heißluftbehandlung. — 35) **Udjurminski,** Orientbeule nach Bier behandelt. — 36) **Holding,** 37) **Wiesner,** 38) **Levy-Dorn,** Wirkung von Röntgenstrahlen. — 39) **Binder,** 40) **Holmes,** Spina bifida occulta. — 41) **Thomson,** Rückenmarksverletzungen. — 42) **Fraenkel,** Wirbelsäulenversteifungen. — 43) **Poli,** Halswunden. — 44) **Wertheim,** Kehlkopfkontusion. — 45) **Hartleib,** Kehlkopfenchondrom. — 46) **v. Schrötter,** Bronchoskopie bei Fremdkörpern. — 47) **Hammesfahr,** Chylothorax. — 48) **Fischer,** Lungenstich. — 49) **Meerwein,** Herzstich.


## Zur Nach- und Vorbehandlung bei Laparotomien.


Von

**Dr. R. v. Hippel,**

dirigierendem Arzt des Diakonissenkrankenhauses in Kaiserswerth a. Rh.


In den Mitteilungen aus den Grenzgebieten der Medizin und Chirurgie (Ref. i. d. Zentralblatt 1907 p. 1203) berichtet Vogel über die vortrefflichen Wirkungen, welche er durch subkutane Injektion von Physostigmin zur Anregung der Peristaltik bei der Nachbehandlung von Laparotomierten erzielt hat. Er sieht in der möglichst frühzeitigen Anregung der Peristaltik nach der Operation das sicherste

Mittel zur Verhütung von Adhäsionen. Da die Abführmittel aus naheliegenden Gründen zu diesem Zwecke nicht verwendet werden können, so hat er nach einer großen Anzahl von Laparotomien Physostigmin subkutan gegeben und dadurch sehr bald Wind- und Stuhlabgang erreicht und postoperativen Ileus seitdem nicht mehr gesehen.

Auf Grund meiner eigenen Erfahrungen, die sich auf etwa 60 in den letzten Jahren in Kassel und hier nach dem gleichen Prinzip nachbehandelten Laparotomien beziehen, kann ich mich der Empfehlung des Physostigmin durch Vogel aus voller Überzeugung anschließen. Ich habe meine Anschauungen in dieser Beziehung bereits in meinem Vortrag über Perityphlitis und ihre Behandlung (Ref. i. d. Zentralblatt 1906 p. 314) niedergelegt und kann mich im wesentlichen auf das dort Gesagte berufen. Ich verfahre — etwas abweichend von Vogel — so, daß ich sofort nach der Operation 1 mg Physostigmin injiziere und diese Injektion 3stündlich wiederholen lasse, bis Darmbewegungen eintreten, die sich dem Pat. durch ein kneifendes Gefühl im Leibe zu erkennen geben. Dann wird sofort ein Darmrohr eingeführt, das etwa 1 Stunde liegen bleibt und aus dem die Darmgase entweichen. Dies erfolgt fast regelmäßig bereits am Operationstage. Allerdings bin ich mit einer einmaligen Injektion nur ausnahmsweise ausgekommen, meist sind deren zwei bis vier erforderlich gewesen und ohne jede Nebenwirkung vertragen worden. Am Tage nach der Operation wird durch ein Glyzerinklysma meist mühelos die erste Stuhlentleerung erzielt.

Die Vorteile dieses Verfahrens sind meines Erachtens mehrfache: Einmal wird, wie das Vogel ja besonders betont, durch die frühzeitige Anregung der Peristaltik das Zustandekommen von Adhäsionen und damit eines postoperativen Ileus verhütet, ferner wird durch die Vermeidung des postoperativen Meteorismus die Gefahr des Entstehens von Bauchbrüchen zweifellos wesentlich vermindert, und endlich kommt es aus dem gleichen Grunde nicht zu dem fatalen Hochstand des Zwerchfells mit seiner schädigenden Rückwirkung auf Herz und Lungen. Überdies aber setzt uns die frühzeitige Anregung der Darmfunktion auch in den Stand, unsere Laparotomierten frühzeitig und intensiv zu ernähren, und das halte ich für ungemein wichtig. Wir vermeiden durch den Verzicht auf längeres Fastenlassen die unnötige Entkräftung, wir begünstigen durch frühzeitige rationelle Ernährung sicher nicht nur die Rekonvaleszenz, sondern auch die Wundheilung und die Festigkeit der Bauchnarbe. Diese intensive Ernährung wird von den Laparotomierten anstandslos vertragen, und sie befinden sich sehr wohl dabei, wenn man nur durch Physostigmin und Glyzerin für möglichst frühzeitigen Wind- und Stuhlabgang Sorge trägt.

Im Hinblick auf dies Ziel halte ich auch mit Vogel das forcierte Abführen vor Laparotomien für schädlich, da es der postoperativen Darmatonie Vorschub leistet und damit unseren Bemühungen um eine frühzeitige Anregung der Peristaltik nach der Operation direkt entgegenarbeitet. Es ist aber auch überflüssig, wenn wir bei der Opera-

tion die nötigen Vorsichtsmaßregeln beobachten, und ich habe von seiner Unterlassung niemals Nachteile gesehen. Die Pat. gehen vielmehr ohne das in besserem Kräftezustand an die Operation heran und erholen sich entsprechend schneller.

Ich zweifle nicht daran, daß auch andere Chirurgen nach den angegebenen Grundsätzen ihre Laparotomierten nach- und vorbehandeln, möchte aber doch bei meinen sehr günstigen Erfahrungen nicht unterlassen, dieses Verfahren auch meinerseits zur allgemeinen Anwendung warm zu empfehlen.

---

1) **Sultan.** Grundriß und Atlas der speziellen Chirurgie. I. Teil.

(Lehmann's medizinische Handatlanten Bd. XXXVI. München 1907.)

Der erste bisher erschienene Teil umfaßt die Chirurgie des Kopfes, des Halses, des Thorax und endet mit der des Herzens und der Wirbelsäule. Die Kapitel über Lungen- und Herzchirurgie sind von C. Sultan (Mainz) bearbeitet worden. Das Bildermaterial entstammt zum großen Teil der Göttinger chirurgischen Klinik. Naturgemäß können in einem solchen Kompendium nicht lange Auseinandersetzungen und Begründungen einzelner Symptome und der sich hieraus ergebenden Diagnose gegeben werden, vielmehr sind es nur Stichworte, die zu ihrer Ergänzung und in gewissem Sinne zum Verständnis, besonders für den Anfänger, ausführlicher Lehrbücher bedürfen. Die Gefahr eines derartigen Kompendiums liegt in der Kürze. Es ist sicher nicht immer leicht, kurz zu sein, ohne Lücken im Stoff zu lassen und klar zu bleiben in wenigen Worten. Dem Verf. ist dies fraglos in weitestem Maße in seiner Bearbeitung gelungen. Erleichtert wurde ihm die Aufgabe durch die geradezu vollendeten Abbildungen, die dem Text ergänzend und erläuternd beigegeben wurden. Freilich ist es für den Anfänger kein Buch zum oberflächlichen Lesen, sondern Zeile für Zeile will studiert und erfaßt sein.

Hierin sehe ich einen bedeutenden Vorteil des Buches. Umgekehrt wird dem Geübteren häufig ein Blick genügen, um sich schnell und doch gründlich zu orientieren. **Coste** (Breslau).

---

2) **C. Kaufmann** (Zürich). Handbuch der Unfallmedizin. Dritte neu bearbeitete Auflage des Handbuches der Unfallverletzungen. I. Hälfte. XVI und 560 S.

Stuttgart, F. Enke, 1907.

Es ist interessant, daß in dem Titel dieser dritten Auflage das »vermehrt und verbessert« fortgelassen ist; denn besser als so manchen anderen Neuauflagen kann Ref. gerade K.'s Buch dieses Epitheton ornans zuerkennen. Die Grundzüge der zwei ersten Auflagen sind ja geblieben, das Buch aber hat durch seine Neubearbeitung ungemein an Wert gewonnen. Mit Recht sagt Verf., die Unfallmedizin sei keine

fertige wissenschaftliche Disziplin, sondern eine sich langsam entwickelnde, für die erst die Ergebnisse der Erfahrung festgestellt werden müßten, damit sie durch wissenschaftliche Induktion ausgebaut werden könne. Wenn einer, so ist er nun aber mit Erfolg bemüht, die Bausteine hierzu aller Orten her zu sammeln, zu ordnen und nach einem festen, verständigen Riß zusammenzufügen.

In den zwei ersten Auflagen berücksichtigte Verf. die deutsche, die österreichische und die schweizerische Unfallversicherung; in diese dritte hat er außerdem noch die staatliche Versicherung Frankreichs und überdies die private Unfallversicherung hineingearbeitet. Der Leser gewinnt damit die Möglichkeit, die einzelnen Einrichtungen je nach ihren Erfolgen zu beurteilen; aber auch der Verf. selbst hält natürlich mit seinem eigenen nüchternen Urteil durchaus nicht zurück, das sich auf sehr zahlreiche eigene Erfahrungen und die gründlichste Kenntnis der gesamten einschlagenden Literatur basiert und daher von großem Wert ist. So manchem Arzte, der in diesen Sachen Neuling ist, sei deshalb die Beachtung der praktischen Regeln des Buches ans Herz gelegt, die er für sein Verfahren wertvoll benutzen kann. So beispielsweise, daß er die Begriffe der anatomischen und der funktionellen Heilung von Verletzungen streng auseinander halten, nicht, wenn jene vorliegt, sofort auch diese voraussetzen und den Rekonvaleszenten, der noch rasch ermüdet, den seine Narben noch schmerzen und dessen Arbeitsfähigkeit deshalb noch auf längere Zeit herabgesetzt ist, nicht gleich für einen Simulanten erklären soll. Andererseits drängt Verf. mit Recht darauf hin, daß der Arzt von vornherein solche mögliche spätere Klagen im Auge haben und bei dem Verletzten durch Hebung der Energie, Bekämpfung nachteiliger fremder Einflüsse, Unterstützung der Selbsthilfe unter Hinweis auf die fortschreitende Besserung des Befindens bekämpfen muß. Denn die Neigung zu Übertreibungen und betrügerischem Verhalten des Versicherten ist, wie jeder Arzt weiß, nur zu verbreitet, und daher dem Verf. ganz besonders zu verdanken, daß er auch diese Frage in einem der interessantesten und inhaltreichsten Kapitel seines Buches behandelt unter besonderer Hervorhebung der gegenüber Übertreibung und Simulation anzuwendenden Verfahren.

Überwiegend beeinflußt wird das Urteil des Verf. — abgesehen natürlich von seinen eigenen Erfahrungen — durch das Studium der deutschen Gesetzgebung und ihrer Erfolge, wie erklärlich, da sie doch das riesigste Material zur Verarbeitung stellen und die umfangreichste Literatur hervorgerufen haben. Er beurteilt das deutsche Verfahren im allgemeinen günstig gegenüber anderen Unterstützungsformen, so namentlich gegenüber dem Haftpflichtverfahren der Schweiz, wo Kapitalentschädigung die Regel ist, gegen das Verf. so manches einzuwenden hat: die ausgezahlten Kapitalien stifteten da nur in Ausnahmefällen Nutzen; der Rat, das Geld auf Zins zu legen oder zu einer Lebensversicherung zu verwenden, werde kaum je befolgt; die Regel sei vielmehr, daß die Arbeiter es entweder direkt verschleu-

derten oder durch Bürgschaften, Darlehen u. dgl. verlören. Ebenso bildeten die Verjährungsverhältnisse einen schwachen Punkt der schweizerischen Haftpflichtgesetze und setzten die durch die staatliche Unfallversicherung geschaffene Fürsorge in ein viel günstigeres Licht. Endlich liegen dabei die Verhältnisse für die Simulation sehr günstig.

Im zweiten Abschnitt des Buches behandelt Verf. die Körperverletzungen, soweit ihr tatsächliches Vorkommen in der Unfallversicherung beobachtet oder anzunehmen ist unter Berücksichtigung der für letztere wichtigen Verhältnisse, leitet den Abschnitt aber durch ein allgemeines Kapitel über Wunden und Wundinfektionskrankheiten ein, denen er auch solche über Delirium tremens, Thrombose und Embolie nach Knochenbrüchen und Fettembolie anreiht. Dann nimmt er die Verletzungen der einzelnen Körperabschnitte genauer durch mit der ihnen zukommenden Behandlung und ihren möglichen entschädigungspflichtigen Folgen auf Grund und unter Beibringung einer sehr reichen, gut ausgewählten Kasuistik, deren Publikationsort in jedem Fall angegeben wird, so daß dem Leser die Möglichkeit gewahrt ist, die unverkürzte Krankengeschichte bzw. das ergangene richterliche Erkenntnis im Original aufzusuchen.

Nach alledem kann das Buch, dessen Schlußlieferung hoffentlich — mit einem ausführlichen Register ausgestattet — bald erscheinen wird, nur auf das beste empfohlen werden. **Richter** (Breslau).

---

3) **R. le Dentu.** La filariose et ses rapports avec l'adénolymphocèle, le varicocèle lymphatique et le lymphangiome pédiculé inguino-scrotal.

Bordeaux, F. Cassignol, 1907. 126 S.

Die Arbeit gibt einen ausführlichen Abriß der ganzen Frage, auch unter Berücksichtigung der neueren deutschen Arbeiten (Gross). Die Schlußfolgerungen gehen dahin, daß die Filaria sanguinis hominis auf die Lymphgefäße im Sinne der Dilatation einwirkt, daß diese Lymphangiektasien aber nicht spezifisch sind, sondern auch im gemäßigten Klima ohne Parasiten vorkommen. In der Leistengegend zeigt sich die Filariose nicht nur als Adenolymphokele und »lymphatische Varikokele«, sondern auch als gestieltes Lymphangiom, das von den tiefen »lymphatischen Varicen« der Bauchhöhle ausgeht. Dieses erworbene Lymphangiom unterscheidet sich makro- und mikroskopisch von dem angeborenen. Klinisch imponiert es als inguinaler Netzbruch, ist als solcher fast stets operiert und erst bei der Operation erkannt.

Verf. gibt im allgemeinen die Herkunft der Lymphangiektasien von den Lymphgefäßen zu, ohne aber die Entartung von Lymphdrüsen ganz ausschließen zu wollen, da er die Frage nicht für spruchreif hält; er spricht aber endlich auch im Sinne Petit's von einem Adenolymphangiom, da die Neubildung von Lymphknoten zugegeben wird.

Eine schöne Tafel und eine Reihe neuer Krankengeschichten,

leider ohne ausführlichen histologischen Befund, sind der Arbeit beigegeben. **Goebel** (Breslau).

4) **Cernezzi.** Le iperplasie, le infiammazioni croniche ad i tumori primitivi delle ghiandole linfatiche. 260 S. Mailand, **Fossati**, 1907.

Das Buch umfaßt fünf Teile, die die Entwicklung, Anatomie, Physiologie der Lymphdrüsen, die Hyperplasien, die chronischen und akuten Entzündungen derselben und schließlich die Geschwülste behandeln. Das Buch ist übersichtlich und klar geschrieben, und jedem Teil ist ein umfangreiches Literaturverzeichnis angefügt. Eigene Erfahrungen und Forschungen des Verf.s treten nicht hervor; im wesentlichen handelt es sich um eine kompilatorische Arbeit, in der sich der Leser über den gegenwärtigen Stand der einschlägigen Fragen leicht orientieren kann. **A. Most** (Breslau).

5) **G. Feigl** (Prag). Eine neue Methode der Bubonenbehandlung.

(Münchener med. Wochenschrift 1907. Nr. 37.)

F. behandelt die Drüsenschwellung zunächst mit essigsauren Tonerdeumschlägen, bis an einer Stelle Erweichung eintritt, macht dann in diese einen bis 1 cm langen Einschnitt, löffelt die erweichten Massen aus, säubert die Höhle mit 2%iger Lysollösung, die unter stärkerem Druck eingespritzt wird, und führt schließlich einen mit Lysol-Formalinlösung (50 g 2%ige Lysollösung mit 6—10 Tropfen 40%igem Formalin) getränkten schmalen Gazestreifen ein. Die Verbände werden täglich, in der 2. und 3. Woche seltener erneuert, bis in 3 Wochen die Ausheilung erfolgt ist. Die Behandlung geschah ambulatorisch ohne Unterbrechung der Erwerbstätigkeit der Pat. und ohne Rücksicht auf die Größe der Drüsengeschwulst, auf eine größere Anzahl von Erweichungsherden und auf Fistelgänge in obiger Weise; die schmerzhaften Drüsen verkleinerten sich rasch und wurden unempfindlich. Die Schmerzen sind bei dem Verfahren trotz der Formalinwirkung nicht beträchtlich, die zurückbleibende Narbe kaum bemerkbar. **Kramer** (Glogau).

6) **M. Strauss.** Der gegenwärtige Stand der Spinalanalgesie.

(Deutsche Zeitschrift für Chirurgie Bd. LXXXIX. p. 275.)

Die sehr fleißige und gründliche Arbeit basiert einerseits auf Verwertung der einschlägigen Erfahrungen der Friedrich'schen Klinik in Greifswald, andererseits auf Benutzung der Literatur, die zum Schluß in einem nicht weniger als 28½ Seiten einnehmenden Verzeichnis zusammengestellt wird. Es ist untunlich, den reichen Inhalt dieser über alle interessierende Fragen genaue Auskunft gebenden monographischen Studie hier wiederzugeben. Nur das folgende ist aus den zusammenfassenden Schlußsätzen, die S.'s Resultate charakterisieren, hervorzu-

heben. Nach den sich auf 347 Lumbalanästhesien erstreckenden Erfahrungen der Greifswalder Klinik und den literarischen Daten (S. hat 22717 Anästhesien, darunter 7059 mit Tropakokain gezählt) ist das Tropakokain zurzeit das ungefährlichste Mittel für die Spinalanalgesie, deren Mortalität sich im ganzen auf 1 : 2524 beziffert. 0,06 g Tropakokain erscheint für alle Fälle ausreichend. Zusatz von Adrenalin erscheint eher schädlich als nützlich und ist daher zu vermeiden. Neben- und Nacherscheinungen lassen sich durch geeignete Technik und Auswahl der Fälle weitgehend verringern, aber nicht völlig ausschalten, und ist die Methode niemals gefahrlos. Indiziert ist sie bei alten dekrepiden Pat., bei nicht tuberkulösen Lungenerkrankungen, bei Diabetes; Kontraindikation bilden jugendliches Alter bis zu 15 Jahren, neuro- oder psychopathische Zustände, Hirn- und Rückenmarksleiden, septische Erkrankungen, alle Operationen, die sich leicht mit Lokalanästhesie ausführen lassen.

**Meinhard Schmidt** (Cuxhaven).

---

7) **Enderlen** (Würzburg). Über Jod-Benzindesinfektion.

(Münchener med. Wochenschrift 1907. Nr. 38.)

E. hält die Heusner'sche Methode der Jod-Benzindesinfektion für brauchbar, hat aber doch Mängel an ihr beobachtet, als welche er, abgesehen von der Braunfärbung der Hände, die Erzeugung von Ekzem derselben, Ruinierung der Gummischürzen und Handschuhe und Rötung der Stichkanäle, deren Mündungen dann länger sichtbar bleiben, hervorhebt.

**Kramer** (Glogau).

---

8) **Stevens.** The treatment of ulcers.

(Practitioner 1907. August.)

Nach Besprechung der allgemein bekannten Mittel zur Heilung von Geschwüren empfiehlt Verf. einmal Kalziumjodid innerlich 3mal täglich 1 Grain, sowie die Bedeckung der Wund- resp. Geschwürsränder mit dünnen Knochenscheibchen, wodurch die Granulationsbildung angeregt und die Heilung bescheunigt werde. Über die Knochenscheibchen legt er eine Lage Borlint, das in heißem Wasser ausgewrungen ist, und darüber einen Watteverband. Verbandwechsel findet zwischen dem 3. und 5. Tage statt.

**Jenckel** (Göttingen).

---

9) **Luckett** and **Horn.** Paraffin in surgery. 118 S.

New York, **Surgery publishing Co.**, 1907.

Verff. suchen einen Überblick über den Stand der Lehre von den Paraffininjektionen zu geben. Sie nennen ihr Buch »A critical and clinical study«. Im großen und ganzen kommt aber ihre Kritik nur darauf hinaus, daß sie in einer beispiellos oberflächlichen Art und Weise alles das für falsch erklären, was die Autoren anderer Länder über die Materie geschrieben haben, um ihre eigene unbewiesene Ansicht als die einzig richtige hinzustellen. Unter anderem wird be-

hauptet, daß es eine Durchwachsung des Paraffins überhaupt nicht gibt, weder des Hartparaffins noch des Weichparaffins. Arbeiten, die das Gegenteil in einer ganz unanfechtbaren Weise beweisen, wie z. B. diejenige Kirschner's, werden einfach ignoriert. Es lohnt sich nicht, des näheren auf das Buch einzugehen; es sei nur erwähnt, daß Verff., der Methode des Ref. folgend, Mischungen von Hart- und Weichparaffin mit sehr gutem Erfolg in 65 Fällen verwandten. Sie bedienen sich der in Amerika nacherfundenen Spritze des Ref. mit herabschraubbarem Kolben, scheinen aber die bezügliche deutsche Literatur auch nicht zu kennen. Die beigegebenen Illustrationen sind zum größten Teile recht schlecht ausgeführt. **Stein** (Wiesbaden).

---

10) **E. W. Baum.** Knochenbrüche bei Tabes und deren ätiologische Stellung.

(Deutsche Zeitschrift für Chirurgie Bd. LXXXIX. p. 1.)

Die aus der Kieler Klinik hervorgegangene Arbeit beginnt mit einer gründlichen Erörterung über die Ätiologie der Knochenbrüche bei Tabikern, bringt sodann Bericht über eigene einschlägige Beobachtungen in genannter Klinik und schließt mit hieran angeschlossenen allgemeinen klinischen Bemerkungen, wonach ein 120 Nummern zählendes Literaturverzeichnis hinzugefügt wird. Verf. charakterisiert seine Stellungnahme zur Frage der Ätiologie dieser Fraktur schon dadurch, daß er für sie den sonst üblichen Namen »Spontanfrakturen« vermeidet. Als solche sind sie nicht anzuerkennen, sondern es ist ihnen, wie allen Knochenbrüchen überhaupt, ein mechanisches Moment zu unterlegen, wobei aber das tabische Nervenleiden durch seine Innervationsstörungen auf sensiblem wie motorischem Gebiet ihre Häufigkeit und ihr Eintreten durch sonst als ungenügend geltende leichte traumatische Veranlassungen vermittelt. Es handelt sich dabei aber nicht um trophische Störungen am Knochensystem im Sinne von Charcot und anderen Neurologen oder um Effekte der medullaren Erkrankung (Poliomyelitis), vielmehr sind auch in dieser Beziehung die Frakturen nicht durch eine, wie B. kurz sagt, »neurotische«, sondern nur wieder durch eine »mechanische« Theorie zu erklären. Zwar wird nicht bestritten, daß teilweise bei Tabikern es sich um Brüche abnorm zerbrechlicher Knochen handelt, doch ist dies nur dort der Fall, wo die Kranken bereits lange dem Siechtum und der Bettlägerigkeit verfallen und ihre Knochen hierdurch bzw. durch Inaktivität porotisch und atrophisch geworden sind. Betreffen die Frakturen aber die Tabiker schon in früheren Zeiten, im präataktischen und ataktischen Stadium, so findet man ihre Knochen auch noch normal stark, unverändert histologisch gebaut, und auch die Heilung der Brüche solcher an sich gesunder Knochen nimmt einen normalen Verlauf, ebenso wie ihre Röntgendurchleuchtung unvermindert kräftige Schatten zeigt. Was ausschlaggebend für die Mechanik der tabischen Fraktur ist, ist nach B. die mit der Nervenkrankheit verbundene Herabsetzung des Muskel-

tonus, die Aufhebung des Muskelsinnes und der Knochensensibilität (tiefe Anästhesie) und die hierin begründete Unfähigkeit der Kranken, die Anspannung der Muskulatur, die Belastung der Knochen und die Größe eines Traumas richtig zu bewerten. Der Tabiker ist hiernach außerstande, seinen Knochen denjenigen Schutz zu gewähren, den bei einem Gesunden die automatisch-reflektorisch erfolgende Muskelaktion liefert. Um dies zu erläutern, hat B. einige mechanische Versuche angestellt: Holzstäbe brachen bei Gewichtsbelastungen nackt ungleich leichter, als wenn sie zum Versuche mit Gummibinden bewickelt sind. Das eigene Beobachtungsmaterial, hinsichts dessen Details auf das Original zu verweisen ist, betrifft elf charakteristische Fälle. Sie zeigen die typischen Eigentümlichkeiten tabischer Brüche, Entstehung durch leichte Ursachen, Schmerzlosigkeit im Moment der Fraktur, Anästhesie der tiefen Körperteile. Neben einem einzigen Fingerbruch handelt es sich um Brüche der Unterextremität. Unter B.'s Kranken sind nur zwei Frauen; und wenn in den bisherigen Statistiken sonst das weibliche Geschlecht bei diesen Brüchen vorwaltet, führt dies B. auf den Umstand zurück, daß die ersten einschlägigen Berichte aus der Pariser Salpétrière stammten, wo nur Frauen verpflegt sind. Vier von B.'s Kranken standen noch im präaktatischen Krankheitsstadium, und bei drei gelangte die Tabes erst gelegentlich des Bruches zur Diagnose. Die Bruchheilung erfolgte bei rechtzeitig begonnener sachgemäßer Behandlung durchaus normal, insbesondere kam es zu keiner übermäßigen Callusproduktion, die nach B., wo sie wirklich zustande kommt, nicht auf trophischer Störung durch das Nervenleiden, sondern darauf beruht, daß die Kranken infolge ihrer Anästhesien ihrem verletzten Gliede nicht die nötige Schonung und Ruhe zuteil werden lassen. Die tabischen Symptome pflegen, wie auch B.'s Material zeigt, durch die Verletzung verschlimmert zu werden, und vorhandene septische Leiden der Harnorgane können leicht zu Phlegmonen an den Bruchstellen führen. Die tabischen Frakturen erfordern eine besonders sorgfältige Behandlung, am besten durch Extension, wobei allerdings auf Vermeidung von Dekubitus und unerwünschten Gelenkdehnungen zu achten ist. Bei Frakturvereiterungen sind die nötigen operativen Eingriffe, auch schwerer Art, an Knochen und Gelenken nicht zu scheuen, sie können, wie B.'s Material zeigt, trotz der Nervenerkrankung zu ganz ungestörten Heilungen führen. **Meinhard Schmidt** (Cuxhaven).

---

11) **K. Henschen.** Abreißung von Wirbeldornfortsätzen durch Muskelzug.

(Münchener med. Wochenschrift 1907. Nr. 38.)

H. stellt fest, daß die von ihm erst kürzlich beschriebenen Muskelzugbrüche der Wirbeldornfortsätze häufiger sind, als bisher angenommen, daß sie bei Cricketspielern und bei Kohlen- und Erdschauflern im Anschluß an »überdosierte« Schleuderbewegungen besonders oft auftreten und die Mitwirkung eines gewichtigen mecha-

nischen Momentes, der Zentrifugalkraft, gemeinsam haben. Neben der Eigenart der Beschäftigung und des Berufes erscheint ihm noch von Bedeutung, daß es bei schwer körperlich arbeitenden Berufszweigen und beim sportlichen Training unter Einfluß des Leistungsreizes zu einer übermäßigen Ausbildung der Muskelmasse kommt, mit der die Festigkeitszunahme am Knochen nicht Schritt hält, so daß ein Übergewicht der Muskelkraft resultiert. Im übrigen bestätigt H. die von Sauer (vgl. d. Bl. 1907 p. 1024. Ref.) ausgesprochene Auffassung bezüglich der Bruchentstehung. **Kramer** (Glogau).

---

12) **K. Henschen.** Über Schiefhalsbildung und Wirbelsäulenverkrümmungen bei dyspnoetischen Strumen.

(v. Langenbeck's Archiv Bd. LXXXIII. Hft. 3.)

Die Kopfnicker können eine kropfige Schilddrüse so fest gegen die Luftröhre drücken, daß schon ihre Durchschneidung ein Nachlassen der Atembeschwerden hervorrufen kann. Besonders findet ein Anpressen des Kropfes an die Luftröhre statt, wenn es sich um tiefgefurchte, groblappig gebaute Kröpfe handelt, die durch die Kehlkopf-Brustbeinmuskeln oder den Omohyoideus fixiert werden. Diese eigenartigen Lageverhältnisse erklären ihrerseits leicht gewisse stereotype Haltungsanomalien und Zwangsstellungen des Kopfes, durch welche Pat. instinktiv und automatisch diese Druckwirkung der überlagernden Muskeln auszuschalten sucht und durch die er mittels der Umbiegung der Wirbelsäule ein Ausweichen der Luftröhre, eine skoliotische Trachealdeviation begünstigt. Diese Anomalien haben eine wertvolle diagnostische Bedeutung, da sie die Aufmerksamkeit auf die tracheale Kompressionsstelle hinlenken. Die Art, in welcher die Ausgleichsstellung eingenommen wird, ist verschieden, je nachdem es sich um bilaterale, unilaterale oder suprasternale und retrothoracische Kröpfe handelt. Wird das veranlassende Moment für die abnorme Wirbelsäulenstellung ausgeschaltet, d. h. der Kropf exstirpiert, so findet bei erwachsenen Individuen alsbald ein Ausgleich statt. Anders gestalten sich jedoch die Verhältnisse, wenn im Wachstumsalter durch einen komprimierenden Kropf eine derartige Stellungsanomalie der Wirbelsäule und Schiefhaltung des Kopfes hervorgerufen wird. Es kann sich dann durch Entwicklungshemmung des Kopfnickers ein reeller myogener Schiefhals ausbilden mit Skoliose des Halssegmentes. Das Interesse der Orthopäden für diese Deformitäten ist bisher ein geringes gewesen, obschon bei Erkennung der wahren Sachlage durch eine zweckmäßige Kropftherapie verhütet werden kann, daß der kindliche Knochen sich in die abgeänderte Form und Haltung hineinwächst. Übrigens spielt bei diesen nicht mehr ausgleichbaren Deformitäten der Kröpfigen eine durch die veränderte Schilddrüse bedingte Osteopathie eine wesentliche Rolle mit. Am Schluß der Arbeit gibt Verf. eine morphologische Gruppierung der Formstörungen und Deformitäten, welche durch unphysiologische Änderung der Muskelfunktion

durch eine primäre Störung der dynamischen Beanspruchung des Muskelgleichgewichtes bei dyspnoetischem Kropf sich ausbilden können.

E. Siegel (Frankfurt a. M.).

---

13) **F. Bähr.** Lendenkyphose. Eine Berufskrankheit der Bergleute.

(Archiv für phys. Medizin u. med. Technik Bd. II. Hft. 3/4.)

Für die von B. häufig angetroffene Lendenwirbelsäulenkyphose kann er ein besonderes ätiologisches Moment nicht finden, sieht es vielmehr im allgemeinen in der infolge beschränkten Raumes mangelhaften Betätigung der Rückenmuskeln. Bei Unfällen ist es oft schwer zu sagen, ob eine Kyphose mit ihnen in Zusammenhang steht oder schon früher als Berufskrankheit bestanden hat. **Benner** (Breslau).

---

14) **C. v. Eicken.** Über Hypopharyngoskopie.

(Archiv für Laryngologie 1906. XIX.)

Die neue Methode des Verf. soll einem längst fühlbaren Mangel abhelfen. Die tiefen Rachenabschnitte über den Sinus pyriformis hinaus und der Eingang der Speiseröhre waren bisher Gebiete, die dem Blick des Untersuchers unzugänglich waren; bei der Laryngoskopie wird der Kehlkopf durch die äußeren Halsmuskeln gegen die Wirbelsäule gedrängt, und die langen röhrenförmigen Instrumente sind für diese Gegend auch ungeeignet. Nun hat v. E. einen Hebel konstruiert, der, ähnlich einer Kehlkopfsonde, vorn ein breiteres stumpfes, gerauhtes Ende trägt; mit diesem Haken geht er in den Kehlkopf ein, hebt denselben nach vorn und stemmt den Stiel des Instrumentes gegen den Oberkiefer; so gelingt es, mit dem Kehlkopfspiegel die erwähnten Partien zu Gesicht zu bringen. **F. Alexander** (Frankfurt a. M.).

---

15) **Gerber.** Pharyngo-Laryngoskopie.

(Archiv für Laryngologie Bd. XIX. 1906.)

Um den Hypopharynx dem Auge zugänglich zu machen, hat auch G. ein Instrument konstruiert, und zwar einen stumpfwinklig gebogenen, aus starkem Draht bestehenden Spatel, den er hinter dem Kehlkopf einführt, im Gegensatze zu v. Eicken, der seinen Hebel in den Kehlkopf selbst bringt, um ihn von der Wirbelsäule ab nach vorn zu ziehen. **F. Alexander** (Frankfurt a. M.).

---

16) **Hofbauer** und **Holzknecht.** Zur Physiologie und Pathologie der Atmung.

Mitteilungen aus dem Laboratorium für radiologische Diagnostik und Therapie im k. k. allgemeinen Krankenhaus in Wien. Hft. 2.)

Jena, **Gustav Fischer**, 1907.

Dem ersten Hefte über die radiologische Untersuchung des Magens folgt nunmehr das zweite. Die Verff. haben durch ihre Untersuchungen

vor allem den Stand der bei der Atmung sich mitbewegenden Organe in den verschiedenen Phasen der Atmung festzustellen gesucht.

Die Arbeit gliedert sich in einzelne Unterabteilungen, an deren Ende das Resultat der jeweiligen Untersuchungen in kurzer Zusammenfassung wiedergegeben ist. Diese lauten wörtlich:

»Die Zwerchfellkuppen stehen in Rückenlage am höchsten, im Sitzen am tiefsten, beim Stehen in einer Mittelstellung. Ihre Exkursionen sind um so größer, je höher ihr Stand ist. Bei Seitenlage steht die Zwerchfellhälfte der Seite, auf der man liegt, maximal hoch und macht sehr große, die andere maximal tief und macht fast keine Exkursionen.

Das Gewicht der Bauchorgane übt, weil diese bei ihrer einer Flüssigkeit nahekommenden gegenseitigen Verschiebbarkeit hydrostatischen Gesetzen gehorchen, im Liegen einen das Zwerchfell passiv hochdrängenden Seitendruck, der in den aufrechten Haltungen wegfällt. Er ist in Seitenlage für die beiden Zwerchfellhälften verschieden stark, für die tiefere sehr groß, für die höhere sehr klein.

Die Exkursionen des Zwerchfells sind überall um so größer, je mehr es passiv hoch gedrängt ist, weil beim Zwerchfell anders als bei anderen Muskeln, der bewegte Insertionspunkt die Kuppe oder richtiger die obere Oberfläche ist. Der bewegte Insertionspunkt jedes Muskels macht aber um so größere Exkursion, je weiter er vorher vom fixen passiv entfernt worden ist.

Die respiratorische Bewegung des Herzens in der Seitenlage stellt sich als eine Drehung des Herzens um einen Punkt seiner zu unterst liegenden Oberfläche dar. Die nennenswerte Differenz dieser rotatorischen Exkursion bei rechter und linker Seitenlage erklärt sich damit, daß in der linken Seitenlage der Angriffspunkt der Drehkraft, die Herzspitze, weit in das Gebiet der stärksten respiratorischen Zwerchfellsexkursionen hineinreicht, während bei rechter Seitenlage der wenig weit die Mittellinie überschreitende rechte Vorhof nur von den weniger exkursierenden zentralen Zwerchfellspartien bewegt wird.

Außer dem in verschiedenen Körperlagen verschieden großen Druck welchen die Baucheingeweide auf das Zwerchfell ausüben (im Liegen am größten, im Sitzen am kleinsten), wirkt unter normalen Verhältnissen dominierend die vitale Retraktionskraft der Lunge entgegen, die zwar Änderungen im Stande des Zwerchfells zuläßt, aber stets für seine kranial konvexe Kuppenform sorgt. Den Standunterschied zwischen Stehen und Sitzen bringt der dabei wechselnde Kontraktionszustand der Bauchdecken hervor, der im Stehen größer ist, den intraabdominellen Druck vermehrt, das Zwerchfell hebt.

So ist der jeweilige Stand des Zwerchfells und seiner einzelnen Teile nicht nur vom eigenen, inspiratorisch wachsenden Tonus, sondern außerdem von zwei auf dasselbe einwirkenden Kräften abhängig: Dem Zuge der Lunge nach oben und dem unten ansetzenden, bei verschiedenen Lagen verschiedenen Zug oder Druck der Baucheingeweide.

Nur bei Beachtung auch dieser beiden Momente erklären sich alle Lageveränderungen des Zwerchfells.

Beim Erheben der Arme tritt das Zwerchfell etwas kaudalwärts.

Die einseitige Zwerchfellähmung wird charakterisiert durch 1) Hochstand der gleichseitigen Zwerchfellhälfte, 2) Veränderung der respiratorischen Zwerchfellexkursionen im Sinn einer Verkleinerung, bis Stillstand resp. bis zu einer paradoxen respiratorischen Bewegung (entsprechend dem Grade der Parese) der gleichseitigen Zwerchfellhälfte, 3) Verdunklung des gleichseitigen Lungenfeldes.

Dabei müssen ausgeschlossen werden können alle Komplikationen, welche auf das Zwerchfell einen Druck von oben oder einen Druck von unten ausüben.

Die Ursache des William'schen Symptomes (geringere respiratorische Exkursion der einen Lungeninfiltration entsprechenden Zwerchfellhälfte) mag darin gelegen sein, daß die Infiltration schon durch den Ausfall der elastischen Kräfte des infiltrierten Lungengebietes, aber auch durch Relaxation der übrigen Lunge die gesamte Retraktionskraft dieser Lunge herabsetzt, so daß diese das Zwerchfell exspiratorisch weniger weit emporhebt.

Der unter den gleichen Bedingungen bestehenden inspiratorischen Dislokation des Mediastinums nach der kranken Seite liegt eine schon abgesehen von der Atmung bestehende Verlagerung des Mediastinums nach der gesunden Seite zugrunde, welche durch die verschiedene Größe des zu beiden Seiten des Mediastinums wirkenden Lungenzuges verursacht ist. Die relativ größere inspiratorische Zunahme des Zuges auf der kranken Seite veranlaßt bei der Inspiration die Mediastinalverschiebung nach der kranken Seite.

Das Zwerchfell geht bei der rein kostalen Atmung inspiratorisch in die Höhe, jedoch in ganz gleichem Ausmaß mit der Bewegung des unteren knöchernen Rippenringes. Das Zwerchfell wird also rein passiv gehoben. Dabei wird jedoch das Zwerchfell in den Thoraxraum nicht angesogen. Wäre dies der Fall, dann müßte die Zwerchfellkuppe um so mehr in die Höhe steigen als der (dem Diaphragma als Insertionspunkt dienende) knöcherne Rippenring inspiratorisch in die Höhe steigt.

Es geht nicht ohne weiteres an, das inspiratorische Einsinken resp. die exspiratorische Vorwölbung der Bauchdecken als Zeichen einer Phrenicuslähmung anzusehen.

Es gibt eine physiologische, paradoxe Diaphragmabewegung. Bei rein kostaler Atmung tritt das Zwerchfell beim Inspirium höher, beim Exspirium tiefer; jedoch unterscheidet sich diese Art der paradoxen Zwerchfellbewegung von der bei Phrenicuslähmung zu beobachtenden dadurch, daß das Zwerchfell inspiratorisch nicht mehr dem Zentrum des Thorax sich nähert als die Rippen bei der Inspiration höher treten.

Das normal innervierte Zwerchfell geht bei kostaler Atmung trotz mangels aktiver Lokomotion infolge seines Tonus nicht höher kranial-

wärts als die dasselbe hebenden Rippen; es leistet der thorakalen Aspiration erfolgreichen Widerstand.

Die Vertiefung der Atmung wird von der Inspiration bestritten. Ursache: Die auf elastischen Kräften beruhende Exspiration ist einer Steigerung nicht fähig, wohl aber die muskuläre Inspiration. Die Verwendung der exspiratorischen Auxiliarmuskeln bleibt zunächst aus, weil diese die Heranziehung eines fremden ungebahnten Mechanismus bedeuten würde.

Das Herz vergrößert sich, abgesehen von seinen pulsatorischen Größenänderungen, bei der Inspiration, verkleinert sich bei der Exspiration, die Vorhöfe mehr als die Ventrikel. Ursache: Inspiratorischer Zuwachs der Retraktionskraft der Lungen.

Das essentielle Lungenemphysem entwickelt sich bei (aus welchen Gründen auch immer sich einstellender) länger dauernder Atemnot. Letztere führt deshalb zu einer Überdehnung der Lunge, weil die Atmungsvertiefung allein oder vorwiegend von einer Inspirationsvertiefung bestritten wird, während die notwendige Vermehrung der Exspiration ausbleibt. In der Atemnot springen die Inspirationskräfte (Muskelkräfte) dem Organismus durch Mehrleistung bei, weil sie willkürlich gesteigert werden können, die normalen elastischen exspiratorischen nicht, weil ihre willkürliche Steigerung nicht möglich ist. Es bliebe also nur die Inanspruchnahme des der gewöhnlichen Atmung völlig fremden, muskulären Exspirationsapparates übrig, von dem wir wissen, daß er nur in der äußersten Not in Anwendung kommt. Bei leichterer chronischer Atemnot wählt der Organismus zunächst naturgemäß nicht einen ihm noch unbekannten Mechanismus, sondern steigert von den zwei normaliter gebrauchten denjenigen, welcher steigerungsfähig ist, i. e. die inspiratorischen Muskelkräfte (im Gegensatz zu den exspiratorischen elastischen Kräften).«

Für die ganz hervorragenden und in gewisser Beziehung grundlegenden Arbeiten wird jeder den Verff. Dank wissen.

Als Anhang finden wir in dem Hefte noch zwei Arbeiten von Schülern Holzknecht's: Über radiographische Beobachtungen bei einem Falle von infantilem Myxödem (Aristides Busi-Bologna) und Über Stoffwechselgröße und Röntgenempfindlichkeit der Zelle (Schwarz-Wien).

Gaugele (Zwickau).

---

17) **Terebinski.** Über die bösartigen Neubildungen des Kehlkopfes. 169 S. (Arbeiten aus der Moskauer chirurgischen Universitätsklinik. Direktor: Prof. Dr. Djakonoff.)

Moskau, A. Levenson, 1907.

Umfassende Monographie, die im Original nachgesehen werden muß. Das verhältnismäßig große Material der Klinik (23 Fälle in 5 Jahren) steht in auffallendem Gegensatz zur geringen Zahl der in Rußland zur Behandlung kommenden bösartigen Erkrankungen des Kehlkopfes, die nach T. etwa 1 : 83000 beträgt. Das Sarkom ist noch

20mal seltener. Verf. neigt dazu, diese Erscheinung mit Bruns damit zu erklären, daß der Kehlkopfkrebs eine Krankheit der oberen Gesellschaftsklassen darstellt.

Die Literatur ist sehr genau berücksichtigt; es sind über 300 Arbeiten angeführt. T. kommt zu folgenden Schlüssen:

1) Die bösartigen Geschwülste des Kehlkopfes gehören — besonders in Rußland — zu den selteneren Erkrankungen. 2) Die Symptome und das klinische Bild sind im Anfange so wenig klar, daß 3) die Initialsymptome nur schwer richtig erkannt werden und die Diagnose nur mit Hilfe der mikroskopischen Untersuchung oder durch Laryngofissur zu stellen ist. 4) Die Therapie kann nur eine operative sein. 5) Die intralaryngeale Operation hat nur differentialdiagnostischen Wert. 6) Nur bei Initialformen kommt die Laryngofissur als therapeutischer Eingriff in Frage; sonst ist die teilweise oder gänzliche Entfernung des Kehlkopfes indiziert. 7) Die Totalexstirpation entspricht zurzeit allen Anforderungen, die wir an die Therapie des Kehlkopfkrebses stellen können. 8) Alle benachbarten Lymphdrüsen sind zu entfernen, auch wenn sie scheinbar noch gesund sind. 9) Es empfiehlt sich, bei der Totalexstirpation die Mundhöhle vom Operationsfelde ganz abzuschließen, indem der Introitus laryngis vollständig vernäht wird. 10) Von künstlichen Kehlköpfen sind die nach Gussenbauer'schem Typus gebauten am empfehlenswertesten, speziell die Modifikation nach Djakonoff.

53 gute Photogravüren sind der Abhandlung beigegeben.

**Oettingen** (Berlin).

---

18) **Springer.** Sichtbarmachung von Trachea und Bronchialbaum im Röntgenbilde.

(Medizinisch-biologische Sektion des »Lotos«. Sitzung vom 1. Februar 1906.)
(Prager med. Wochenschrift 1906. Nr. 12.)

Verf. blies Hunden Jodoform- und Wismutpulver in feinster Zerstäubung mittels eines elastischen Katheters durch den Kehlkopf in die tiefen Luftwege und erhielt so Röntgenbilder, die Kehlkopf, Luftröhre und den Bronchialbaum bis zu Bronchien dritter Ordnung in deutlichster Weise darstellen. S. glaubt, daß sich schattengebende Dämpfe (z. B. Chloroform) und zerstäubte Flüssigkeiten (Argentum colloidale und Jodlösungen) in ähnlicher Weise verwenden lassen.

**Gutzeit** (Neidenburg).

---

19) **A. Ebner.** Vereinfachung des Verbandes nach Mammaamputationen und anderen Operationen in der Achselhöhle. (Aus der chirurgischen Klinik in Königsberg, Prof. Lexer.)

(Münchener med. Wochenschrift 1907. Nr. 38.)

Um die Beweglichkeit des Schultergelenkes nach den oben angegebenen Operationen zu erhalten, wird der Arm mittels eines über ihn bis zur Oberarmmitte gezogenen Trikotschlauchs, und einer an dessen freiem Ende angeknüpften Mullbinde in elevierter Stellung am oberen

Kopfstück des Bettgestells befestigt; das Abgleiten des Trikotschlauches wird durch eine Mullbinde verhindert, die am Oberarmende durch eingeschnittene Löcher durchgeführt, und unter dem gesunden Arm um die Brust herum vereinigt wird. An Stelle des Watteverbandes über der Wunde kommt ein Gaze-Heftpflasterverband.

**Kramer** (Glogau).

---

# Kleinere Mitteilungen.

20) **A. Sticker.** Erfolgreiche Übertragung eines Spindelzellensarkoms des Oberarmes beim Hunde. (Aus der kgl. chir. Universitätsklinik zu Berlin weiland Exz. v. Bergmann.)

(Münchener med. Wochenschrift 1907. Nr. 33.)

Die Einpflanzung wurde nach Exstirpation des Oberarmknochensarkoms eines Hundes bei zwei Hunden intraperitoneal, bei zwei anderen subkutan vorgenommen. Nach einigen Wochen fanden sich bei ersterem auf dem großen Netz zahlreiche grieskorngroße, fibröse Knötchen, deren mikroskopische Untersuchung keine Geschwulstzellen aufwies. In der Unterhaut der beiden anderen Hunde entwickelten sich dagegen deutliche, bis mandelkerngroße Geschwülste, die histologisch denselben Typus zeigten, wie das Spindelzellensarkom des Armes.

**Kramer** (Glogau).

21) **J. Richter.** Ein Fall von subkutan entwickeltem Plattenepithelkarzinom der Glutäalgegend. (Aus der Hochenegg'schen Klinik in Wien.)

(Wiener klin. Wochenschrift 1907. Nr. 26.)

Es handelte sich um ein Karzinom, das einen Hohlraum ausfüllte und mit dessen Wand größtenteils, aber nicht überall innig, zusammenhing. Die rückwärtigen Teile der Höhle waren von einer schmalen Epidermisschicht ausgekleidet, das Anhangsgebilde der Haut fehlte. Letzteres sprach gegen eine Dermoidcyste. Dagegen liegt die Möglichkeit eines Atheroms vor. Nach der Anamnese aber erschien es viel wahrscheinlicher, daß es sich ursprünglich um eine chronische, oft abszedierende Follikulitis gehandelt habe, im Verlaufe deren die Abszeßhöhle allmählich epidermisiert wurde. Aus dieser Wandauskleidung soll sich dann infolge chronischer Reizung ein Cancroid entwickelt haben. **Renner** (Breslau).

22) **J. H. Cleary.** A case of generalized blastomycosis.

(Cook county hosp. rep. 1906. p. 293.)

Ein fünfter Fall allgemeiner Blastomykose, der leider nur histologisch, nicht kulturell verifiziert wurde. Ein 23jähriger Italiener litt schon länger an Husten mit schleimig-eitrigem Auswurf, einige Zeit auch an Diarrhöe. Gewichtsverlust von 25 Pfund. Appetitlosigkeit. Kein Schweiß, Schüttelfrost oder Schmerzen. Aber äußerste Erschöpfung, heisere Stimme. Aus einer kleinen Fistel in einer alten Brandnarbe oberhalb des rechten Sternoclaviculargelenkes entleerte sich etwas Eiter. Die Beine waren ödematös, die Respiration beschleunigt, im Urin Eiweiß (bis 20%) und hyaline und granulierte Zylinder im Überfluß.

Die Sektion ergab einen Abszeß zwischen den Infrahyoidmuskeln, zu dem die erwähnte Fistel führte (branchiogenen Ursprunges?), miliare Abszesse der Lungen, Leber, Niere, Milz, chronische parenchymatöse Nephritis, Decubitusnekrose des Kehlkopfes, mukopurulente Laryngitis, Tracheitis und Bronchitis; Sagomilz.

Die Eiterherde und besonders noch mikroskopisch kleine Herde im Myokardium (Abbildung) und Nebennieren zeigten zahlreiche Blastomyceten, polymorpho- und mononukleäre Leukocyten, mit Ausnahme von Milz und Nebennieren

auch Riesenzellen, die Pilze einschlossen, auch leichte nekrotische Vorgänge. Die Herde sind scharf abgegrenzt, aber nicht durch kleinzellige Infiltration. In der Leber liegen die Herde an der Peripherie der Lobuli, in den Nebennieren, dicht unter der Kapsel. In Milz, Nieren und Nebennieren war deutliche amyloide Degeneration nachweisbar.

Über den primären Herd wagt Verf. nichts zu sagen, zumal der tiefe (branchiogene?) Halsabszeß nicht mikroskopisch untersucht ist. Der Mann war Färber in einer Gerberei.

Von den anderen, bisher bekannten generalisierten Blastomykosefällen unterscheidet sich Verf.s Fall durch das Fehlen einer Hautaffektion.

**Goebel** (Breslau).

23) **Nicolle et Dubos.** Un cas de morve humaine terminé par la guérison.

(Revue méd. de Normandie 1907. Juni 10.)

Verf. berichtet über einen seit 5 Jahren völlig geheilten Fall von Rotz und empfiehlt außer dem frühzeitigen radikalen chirurgischen Eingriffe Kauterisation medikamentöser Behandlung besonders Injektionen von normalem Rinderserum, welche sich in Verf.s Fall unzweifelhaft bewährten.

Außer seinem Falle fand Verf. nur noch sechs, in denen mehr als 3 Jahre ohne Rezidiv vergangen waren. Es handelte sich in diesen Fällen stets um äußeren Rotz; der innere scheint immer tödlich zu sein.

In Verf.s Falle wurden zunächst die Rotzgeschwülste gründlich exstirpiert und dann die Serumbehandlung durchgeführt. **Mohr** (Bielefeld).

24) **Prouff.** Diagnostic précoce de la tuberculose par l'ophthalmoréaction.

(Gaz. des hôpitaux 1907. Nr. 89.)

Die Calmette'sche Reaktion wurde an 89 Personen angestellt. P. kommt zu dem Schluß, daß die Reaktion eine sehr wertvolle Bereicherung unseres diagnostischen Hilfsapparates sei und bald zu den alltäglich geübten Methoden gehören werde. Von den sicher Tuberkulösen reagierten alle, außer einem Moribunden. Auch anscheinend Gesunde reagierten. Wie wenig das den Wert der Probe erschüttern kann, lehrt der erste Fall, den P. untersuchte: es war ein wahrscheinlich syphilitischer, aber sonst durchaus gesunder Mann, der eine Handverletzung hatte; er reagierte. Bald nachher starb er an Tetanus; die Obduktion förderte eine kleine verkäste, tuberkulöse Bronchialdrüse zu Tage!

P. spricht zum Schluß den Wunsch aus, das Tuberkulin möge in sterilen Einzeldosen in der für eine Reaktion nötigen Quantität und Konzentration in den Handel gebracht werden. **V. E. Mertens** (Breslau).

25) **M. E. Kirmisson.** Myosite tuberculeuse a foyers multiples chez un enfant de dix ans.

(Bull. de l'acad. de méd. 1907. Nr. 6.)

26) **M. Cornie.** Sur deux cas de tuberculose musculaire.

(Ibid. Nr. 8.)

Die durchaus nicht zahlreiche Kasuistik der primären Muskeltuberkulose (F. Kaiser, Langenbeck's Archiv Bd. LXXVII zählt nur 17 Fälle) wird durch K. um 1, durch C. um 2 Fälle bereichert.

Ein 10jähriges Mädchen, das eine tuberkulöse Erkrankung des Metatarso-Phalangealgelenkes der kleinen Zehe aufweist, hat zahlreiche kleine bewegliche und harte Knoten in den Muskelmassen des Oberschenkels und besonders der Wade. Zudem bestehen überall Schwellungen der Lymphdrüsen. Nach einigen Monaten fanden sich solche Knoten auch in der Glutaeal-, Rücken- und Armmuskulatur; die Krankheit zeigte also einen progredienten Charakter.

Die histologische Untersuchung der Knoten ergab alle für Tuberkulose charakteristischen Zeichen bis auf die Verkäsung. Obwohl die bakteriologische Beweisführung negativ ausfiel, hält K. diesen Fall mit Sicherheit für multiple Muskeltuberkulose.

C. erwähnt zwei Fälle. Eine 32jährige Frau trug in der mittleren und vorderen Partie des M. masseter eine Geschwulst von der Größe einer Haselnuß. Nach der Exstirpation war die Geschwulstmasse fürs freie Auge nur schwer von der muskulären Umgebung zu unterscheiden. Die histologische Untersuchung ließ über die tuberkulöse Natur keinen Zweifel, doch waren die Knoten sehr bindegewebsreich und zeigten keine Neigung zum eitrigen Zerfalle (»Myosite scléreuse tuberculeuse«).

Ein zweiter Fall wurde in Form eines kalten Abszesses im Vastus externus bei einem 25jährigen Mädchen beobachtet. **Neugebauer** (Mährisch-Ostrau).

27) **C. F. Beadles.** A case of aneurysmal disease, with observations.
(Edinb. med. journ. 1907. August.)

Bei einem 38 Jahre alten Paralytiker konnten bei der Obduktion vielfach kleine Aneurysmen an den größeren Gefäßen der Gehirnbasis, verbunden mit syphilitischer Endarteriitis, symmetrische Aneurysmen an der Bifurkation bei der Art. carot. communis, eine ausgedehnte Dilatation mit Thrombose beider Coronararterien, sowie mehrere gummöse Erweichungsherde im Gehirn nachgewiesen werden. Verf. bespricht an der Hand dieses Falles die einschlägige Literatur. Drei Abbildungen der verschiedenen Aneurysmen sind der Arbeit beigefügt.

**Jenckel** (Göttingen).

28) **S. Sándor.** Über die Behandlung der Hämangiome.
(Orvosi Hetilap 1907. Nr. 28.)

Verf. berichtet über 37 Fälle von Hämangiomen aus der Klinik Dollinger's. Von diesen saßen 30 am Kopfe. Die Totalexzision der Geschwulst wurde bei 24 Kranken ausgeführt, das Endresultat war bei den bekannten 10 Fällen zufriedenstellend. In einem Falle wurde wegen Orbitalhämangiom die Operation nach Krönlein, in einem wegen Angioma baseos cranii die Partsch'sche Operation ausgeführt; bei letzterer trat nach 3 Monaten Rezidiv ein. In 5 Fällen wurde die Magnesiumbehandlung nach Nicoladoni-Payr, in 6 Fällen die bipolare Elektrolyse angewendet, welch letzteres Verfahren der unipolaren Elektrolyse nach Schwartz und Bondet vorzuziehen ist. Unter diesen 11 Fällen wurde 4mal Besserung erzielt, 7mal war die Behandlung erfolglos. In 3 Fällen der elektrolytischen resp. Magnesiumbehandlung wurde ohne Erfolg die Unterbindung der Carotis ext. angeschlossen.

Nach diesen Beobachtungen hält Verf. bei kleinen oberflächlichen Teleangiektasien den Thermokauter, bei kleineren tiefsitzenden Angiomen die Exzision für angezeigt; in inoperablen Fällen kann man die Elektrolyse, die Magnesiumbehandlung, Alkoholinjektionen nach Schwalbe versuchen; diese Verfahren müssen aber lange fortgesetzt werden, um einen Erfolg erzielen zu können.

**P. Steiner** (Kolozsvár).

29) **W. v. Brunn.** Zur Behandlung der Neuralgie.
(Korrespondenzblatt des Allgem. Mecklenburgischen Ärztevereins 1907. Nr. 274.)

In diesem auf der XXXI. Versammlung des Vereins gehaltenen Vortrage wird über die Erfahrungen berichtet, die Vortr. mit den Alkoholinjektionen nach Schlösser's Angaben gesammelt hat.

Die Erfolge bei vier von den behandelten fünf Pat. waren so gute, daß nur dazu geraten werden kann, die Methode häufiger als bisher auzuwenden.

(Selbstbericht.)

30) **Fischer.** Über Erfolge und Gefahren der Alkoholinjektionen bei Neuritiden und Neuralgien. (Aus der med. Klinik in Heidelberg, Geh.-Rat Erb.)

(Münchener med. Wochenschrift 1907. Nr. 32.)

Während die Alkoholinjektionen bei langwierigen und schweren Fällen von Supra- und Infraorbitalneuralgien sehr günstige Erfolge ergaben, waren die Resultate bei Ischias und Ischialgie in einigen Fällen derartige, daß diese Art der Behandlung in der Erb'schen Klinik daraufhin gänzlich aufgegeben wurde. Bei acht Pat. wurde allerdings 4mal ein vollkommener, 4mal ein teilweiser Erfolg erreicht; in vier anderen Fällen aber blieb ein solcher aus, allerdings in zwei derselben wohl wegen Injektion zu kleiner Mengen 70%igen Alkohols (1mal fibrilläre Zuckungen im Peroneusgebiet!). In einem Falle jedoch trat eine schwere toxische Lähmung des N. peroneus profundus ein, die erst nach 1 Jahre zum Schwinden kam. Auch in drei Fällen aus Prof. Erb's Privatpraxis war eine sehr hartnäckige toxische Neuritis die Folge der Alkoholeinspritzungen, 1mal mit vollständiger Facialis- und 2mal mit Tibialislähmung. Aus diesen Erfahrungen geht hervor, daß die Alkoholinjektionen bei schweren Neuralgien sensibler Nerven wohl berechtigt sind, dagegen bei Erkrankung gemischter oder rein motorischer Nerven die Gefahren einer Nervendegeneration bieten und nur mit großer Vorsicht als Ultimum refugium angewendet werden dürfen. **Kramer** (Glogau).

31) **Lafite-Dupont.** Suture du nerf facial au nerf hypoglosse.

(Revue hebdom. de laryngol., d'otol. et de rhinol. 1906. Nr. 42.)

Die Lähmung trat zuerst im Mai 1903 auf: infolge Operation einer Labyrintheiterung mit Nekrose des Fallopischen Kanals mußte der Facialis im September 1904 total durchtrennt werden. Am 19. Juli 1905 führte Verf. die Anastomose aus, indem er den Facialis in eine in den Hypoglossus geschnittene Rinne einnähte. Im Dezember zeigten sich die ersten Bewegungen im gelähmten Gebiete die Funktionsfähigkeit stieg allmählich so weit, daß im Mai 1906 im Ruhezustande keine Asymmetrie mehr nachweisbar war und alle Muskeln Kontraktionsfähigkeit zeigten. Verf. ist Anhänger der Hypoglossusmethode; die Zungenlähmung lasse sich vermeiden, wenn man die Hälfte der Hypoglossusfasern unversehrt lasse und den Facialis nur an einen Schenkel des im Hypoglossus gebildeten Spaltes annähe.

**F. Alexander** (Frankfurt a. M.).

32) **A. Ach.** Über Lumbalanästhesie. (Aus der chirurg. Klinik in München, Geh.-Rat v. Angerer.)

(Münchener med. Wochenschrift 1907. Nr. 33.)

Nach früheren Versuchen mit Novokain und mit Stovain wird in der Münchener Klinik zur Lumbalanästhesie jetzt ausschließlich Tropakokain (0,003 bis 0,006) benutzt. Gegenüber den bereits von Hauber mitgeteilten Resultaten in den ersten 200 Fällen haben sich die seitdem erreichten wesentlich gebessert, sind nur noch in 20% Begleit- und Nacherscheinungen beobachtet worden, die indes nicht schwererer Natur waren. A. führt diese günstigeren Erfolge auf die verbesserte Technik und die Anwendung des Tropakokains zurück und empfiehlt die Beibehaltung kleiner Dosen nicht konzentrierterer Lösungen, unbedingte Ruhe in Rückenlage, womöglich mit erhöhtem Oberkörper nach der Operation und gegen üble Nacherscheinungen sofort nach dieser die subkutane Injektion von Koffein, um eine vermehrte Liquorabsonderung und Steigerung des Blutdruckes zu erzielen. Vorausgeschickte Morphiuminjektionen ermöglichten die schmerzlose Ausführung von Laparotomien, die Anwendung der Lumbalanästhesie auch bei nervösen Kranken. A. betrachtet als Kontraindikationen für letztere Nierenoperationen, frische oder schlecht behandelte Syphilis, Fieber, septische Zustände, Leiden des Zentralnervensystems und hochgradige Skoliosen. **Kramer** (Glogau).

33) **W. Narbut.** Ein durch Lumbalpunktion geheilter Fall von Tetanie.
(Russki Wratsch 1907. Nr. 27.)

23 Jahre alter Soldat, erkrankte ohne nachweisbare Ursache plötzlich an Tetanie und kam sofort ins Lazarett. Trotz verschiedener Mittel (Laxantia, Antinervina, Hydrotherapie) traten die Anfälle während der 1. Woche jeden 3., dann jeden 2. Tag auf. Am 12. Tage wurde die Lumbalpunktion ausgeführt. Druck sehr hoch: 500 mm; die Flüssigkeit sprang im Strahl hervor; es wurden 50 ccm entleert. Darauf trat nur noch einmal — nach 3 Tagen — ein leichter Anfall auf, dann Heilung. — Verf. schloß auf Erhöhung des Druckes im Rückenmarkskanal auf Grund folgender Smptome: Fallen der Herztätigkeit während einiger Anfälle, einseitige Myosis, Fehlen der Kniereflexe. Nach der Punktion wurde die Herztätigkeit sofort normal und das Allgemeinbefinden gut. Die entleerte Flüssigkeit war klar und steril. **E. Gückel** (Wel. Bubny, Poltowa).

34) **V. Chlumský** (Krakau). Über die Erfolge der Heißluftbehandlung.
(Wiener klin. Rundschau 1907. Nr. 16.)

Verf. hat in einer sehr großen Zahl von Fällen die Heißlufttherapie angewendet und ausgezeichnete Erfolge damit erlebt. Seine Indikationen entsprechen im allgemeinen denjenigen, welche Bier aufgestellt hat. Auch hat er das Heißluftverfahren vielfach mit Massage kombiniert. Hervorzuheben ist, daß er besonders günstigen Einfluß auf das Allgemeinbefinden der alten Arthritiker feststellen konnte, deren Korpulenz und Unbeweglichkeit schwand, und deren Herzbeschwerden erfreuliche Besserungen zeigten. Neben den verschiedenartigsten chronischen Gelenkleiden hat Verf. mit ebenfalls fast stets gutem und manchmal überraschend schnellem Erfolge die verschiedenartigsten Neuralgien behandelt.
**Schmieden** (Bonn).

35) **A. J. Udjurminski.** Über die Orientbeule und ihre Behandlung nach Bier.
(Wratschebnaja Gazeta 1907. Nr. 25. [Russisch.])

U. behandelte mehrere Fälle mit Schröpfköpfen nach Bier. Schlußfolgerungen: Der weitere Zerfall des Geschwüres wird verhindert; die Heilungsdauer wird abgekürzt (5—15 Tage genügen); es treten keine Komplikationen (metastatische Abszesse) auf; die Schmerzen hören bald auf.
**E. Gückel** (Wel. Bubny, Poltawa).

36) **Holding.** The therapeutic value of the X-ray.
(Albany med. annals 1907. August.)

H. rechnet auf Grund seiner Erfahrungen (13 Krankengeschichten) zu den Erkrankungen, welche mit Röntgenstrahlen nach Versagen einfacherer Behandlungsmethoden behandelt werden sollten, folgende: Sykosis: Die Strahlen wirken hier schmerzlos depilierend und gleichzeitig bakterizid. Psoriasis: Die Erkrankung heilt rasch, hat jedoch Neigung zu Rezidiven, ebenso wie bei anderen Methoden. Lupus vulgaris: Die Röntgenstrahlen sind der Finsenbehandlung vorzuziehen. Epitheliom: Hier wirkt die Röntgenbehandlung spezifisch. Außerdem behandelte H. mit Erfolg noch: Akne vulgaris, Pruritus, Ekzem, Drüsentuberkulose, Hodgkinsche Krankheit und splenomyelogene Leukämie. Die vier von H. behandelten Fälle von Gesichtsepitheliom waren vorher ohne Erfolg medikamentös und chirurgisch behandelt worden, und zwar seit 2—12 Jahren. Heilung ohne Rezidiv nach 3—20 Sitzungen. **Mohr** (Bielefeld).

37) **B. Wiesner.** Über die Wirkung der Röntgenstrahlen bei tiefer gelegenen Krankheitsprozessen.
(Archiv f. phys. Medizin u. med. Technik Bd. II. Hft. 3 u. 4.)

Verf. glaubt, daß auch bei Erkrankungen wie Lymphomen, Sarkomen, die Blutbestrahlung ein wesentliches Moment bilde, und hat, davon ausgehend, bei

großem Lymphom der Supraclaviculargegend und der Achselhöhle nach Bestrahlung großer Hautflächen am Rücken und Brust deutliche Rückbildung beobachtet.
**Renner** (Breslau).

38) **Levy-Dorn.** Dosierung der Röntgenstrahlen in der Praxis.
(Zeitschrift für ärztliche Fortbildung 1906. Nr. 14.)

Eine Beckenaufnahme erfordert eine etwa 6fach so starke Beanspruchung des Röntgenapparates als die Röntgenographie der Hand. Eine Holzknecht'sche Einheit entspricht etwa dem 8—10fachen derjenigen Leistung des Röntgenapparates, die nötig ist, die Beckenaufnahme eines Erwachsenen zu bewerkstelligen. Eine Röntgendermatitis wird im Mittel durch das 30—50fache (= 4—5 H) hervorgerufen. Hiernach kann man ohne Dosimeter seinen Apparat für bestimmte Wirkungen einstellen.
**Gutzeit** (Neidenburg).

39) **W. Binder.** Ein Fall von Spina bifida occulta. (Aus der chirurg. Abteilung des herzogl. Landkrankenhauses zu Gotha.)
(Münchener med. Wochenschrift 1907. Nr. 37.)

26jährige Frau mit Mal perforant des linken Fußes, Analgesie der verkrüppelten Zehen, Verminderung des Schmerzgefühles an Fußrücken und -sohle bis zum Lisfranc'schen Gelenk usw., bedingt durch eine sich durch Hypertrichosis im Gebiete des 3. bis 5. Lendenwirbels (Dornfortsätze etwas prominent) kundtuende Spina bifida occulta.
**Kramer** (Glogau).

40) **Holmes.** Recurrent paralysis (masked spina bifida).
(Intercolonial med. journ. of Australasia Vol. XII. Nr. 8.)

Der 5 Monate alte Knabe erkrankte unter den Erscheinungen einer Kinderlähmung der oberen Extremitäten. Nachdem zunächst Besserung eingetreten war, wiederholten sich ähnliche Anfälle mit Schmerzen und akuten Lähmungserscheinungen im Laufe der nächsten 7 Monate noch mehreremal, jedesmal mit raschem Rückgange der Erscheinungen. Der letzte Anfall war der heftigste: starke Schmerzanfälle mit Opisthotonus, völliger Lähmung des linken Armes, teilweiser des rechten, lokalen vasomotorischen Störungen, Hyperästhesie über der Cervico-Dorsalgegend. Über dem 6. Halswirbel fand sich ein Nävus mit einer zentralen Vertiefung, in welche eine feine Sonde ohne Mühe in der Richtung des Wirbelkanales eingeführt werden konnte. 4 Monate später war der Naevus abgeblaßt, der Gang obliteriert, die Lähmung geschwunden.

H. faßt die Erkrankung als maskierte Spina bifida mit zeitweiliger Entzündung der Rückenmarkshöhle auf.
**Mohr** (Bielefeld).

41) **A. Thomson.** The differentiation of partial from total transverse lesions of the spinal cord.
(Edinb. med. journ. 1907. Juli.)

Die Frage, ob bei Rückenmarksverletzungen eine totale Querschnittsverletzung vorliegt oder nicht, läßt sich auf Grund der klinischen Erscheinungen nicht sofort entscheiden, sondern hängt von dem Weiterverlauf der Erkrankung ab. Bei partieller Verletzung pflegen gewöhnlich innerhalb kurzer Zeit die tiefen Reflexe sich wieder einzustellen. Verf. berichtet über zwei Fälle, die anfangs für totale Querschnittsverletzungen angesehen wurden, bei denen aber der Weiterverlauf zeigte, daß nur eine partielle Verletzung des Rückenmarkes vorlag. In dem ersten handelte es sich um eine Hämatomyelie, die zu der Diagnose einer totalen Querschnittsläsion im Bereiche des 1. Dorsalsegmentes geführt hatte, während im zweiten Fall eine Fraktur des 5. Dorsalwirbels mit partieller Verletzung des Markes vorlag.
**Jenckel** (Göttingen).

42) **Fraenkel.** Über chronische ankylosierende Wirbelsäulenversteifung.
(Fortschritte auf dem Gebiete der Röntgenstrahlen Bd. XI. Hft. 3.)

Verf., der schon in Bd. VII der Zeitschrift über obiges Thema eine Arbeit veröffentlichte und damals, wie viele andere, die Zusammengehörigkeit der beiden

als Typus Bechterew und Strümpell-Marie bezeichneten Krankheitsbilder feststellte, fügt in seiner heutigen Arbeit drei neue Fälle bei.

Der erste, der klinisch eine vollkommene Starre der gesamten Wirbelsäule bot und auf den Röntgenbildern ein starkes Verwaschensein der Konturenzeichnung ergab, ließ bei der Sektion eine hochgradige Deformierung der Wirbelkörper erkennen. Die Vorderseite der Wirbel war frei, dagegen zeigten sich zum Teil an den Gelenk- und Querfortsätzen eine Anzahl sonderbarer stalaktitartiger Exkreszenzen, die vielfach eine starre Verbindung der Wirbel miteinander herstellten. Es handelt sich also um einen ausgesprochenen Fall schwerster Spondylitis deformans, ohne Ergriffensein der Gelenke.

Der zweite Pat. führte sein Leiden auf einen Unfall zurück; er war 3 Jahre vor seinem Tode mit ziemlicher Gewalt aufs Gesäß gefallen und bemerkte ungefähr 4—5 Wochen danach eine allmählich stärker werdende Versteifung des Halses. Bei der Sektion des an Lungentuberkulose verstorbenen Pat. zeigten sich die Gelenke beinahe der ganzen Wirbelsäule versteift. Die knöcherne Verschmelzung der Gelenkflächen ist eine absolute. Irgendwelche Deformierungen fehlen an den Wirbeln und deren Fortsätzen. Zugleich waren auch noch periphere Gelenke ergriffen. Es handelt sich also um eine Spondylitis ankylopoetica.

Ein dritter Pat. war beim Turnen auf den Rücken gefallen; $^1/_4$ Jahr darauf stellte sich zunehmende Steifigkeit der Wirbelsäule ein. An den Wirbelkörpern waren nur wenige Knochenspangen zu finden; die Form der Wirbel war normal; eine Anzahl Rippenwirbelgelenke sind ankylosiert, ebenso die eigentlichen Wirbelgelenke. Es handelt sich also wiederum um eine Spondylarthritis ankylopoetica, die aber im Gegensatz zum zweiten Falle hier sehr langsam verlief.

Auf Grund dieser und der früher veröffentlichten Fälle kann man mit Sicherheit erkennen, daß unter dem Bilde der Wirbelsäulenversteifung zwei ihrem Wesen nach ganz verschiedene Krankheitsprozesse verborgen sind, die man wohl meist chon klinisch, ganz sicher aber anatomisch auseinander halten kann, nämlich die Spondylitis deformans und die Spondylarthritis ankylopoetica.

Wichtig für die Unterscheidung ist, daß die auf dem Boden der Spondylitis deformans sich entwickelnde Wirbelsäulenversteifung meist nicht so große Strecken der Wirbelsäule betrifft, als die Spondylarthritis ankylopoetica, die bei genügend langem Fortbestande des Lebens nahezu ausnahmslos die ganze Wirbelsäule zu befallen pflegt. Ferner spielt in etwa $^1/_3$ aller Fälle von ankylosierender Wirbelgelenkentzündung ein vorausgangenes Trauma eine Rolle. Sehr häufig tritt zu letzterer eine tuberkulöse Lungenerkrankung; die Spondylitis deformans betrifft meist das höhere Alter. Vor allem aber ist das Röntgenbild ausschlaggebend. Verf. weist bezüglich der Spondylarthritis ankylopoetica vor allem noch auf ihren rein arthrogenen Charakter hin und tritt den Angaben anderer entgegen, die den Prozeß als eine syndesmogene Synostose sämtlicher Wirbelgelenke mit Verknöcherung der Längsbänder bezeichnen. Die Ansicht französischer Autoren, daß die Wirbelerkrankung tuberkulöser Natur sei, ist ebenfalls zurück zu weisen.

**Gaugele** (Zwickau).

## 43) C. Poli. Funktionsstörungen des Kehlkopfes bei Halswunden.

(Archiv für Laryngologie u. Rhinologie 1906. Bd. XIX.)

Verf. beobachtete einen Fall, in dem eine gegen die rechte Carotis gerichtete Halswunde zu einer isolierten Lähmung des entsprechenden Stimmbandes geführt hatte; Pat. hatte in einem Anfalle von Melancholie einen Selbstmordversuch gemacht und angegeben, sich sofort ohne Stimme befunden zu haben. Neben der rechten Stimmbandlähmung war die Sensibilität entsprechend den in den letzten Jahren publizierten Erfahrungen normal. Die hier vorliegende isolierte Verletzung des Nervus X. ohne Durchschneidung der umgebenden Gefäße erklärt sich Verf. dadurch, daß Pat. bei starker Neigung des Kopfes nach der entgegengesetzten Seite den Stamm des X. etwas nach hinten freilegte.

**F. Alexander** (Frankfurt a. M.).

44) **E. Wertheim.** Über Larynxkontusion.

(Archiv für Laryngologie u. Rhinologie 1906. Bd. XIX.)

Ein 46jähriger Mann kippte mit dem Rade gegen die Seitenwandkante eines entgegenkommenden Handwagens um, so daß die linke Halsseite gegen die Wagenwand aufschlug. Nach $1^1/_2$ Stunden Schlingschmerzen, die nach einer weiteren halben Stunde ärztliche Hilfe erforderten. Verf. fand ein Hämatom des linken Stimm- und Taschenbandes, das am nächsten Tage zunahm, dann aber unter konservativer Behandlung zurückging, ohne Spuren zu hinterlassen. Bemerkenswert ist das Fehlen jeglicher Zeichen der erlittenen Verletzung an den äußeren Weichteilen (keine Extravasate, keine Schrammen). Verf. fand nur neun Fälle von Kehlkopfquetschung in der Literatur. **F. Alexander** (Frankfurt a. M.).

45) **Hartleib.** Enchondrom des Larynx. (Aus der chir. Abteilung des Marienhospitals in Bonn.)

(Münchener med. Wochenschrift 1907. Nr. 34.)

Die Geschwulst saß als nußgroßer Zapfen breit auf der hinteren Wand der Cartilago thyroidea sin. und füllte, mit der Spitze bis 1 cm Entfernung an die Stimmbänder reichend, zum größten Teile die Querlichtung des Kehlkopfes aus. Ihre Oberfläche war glatt, mit normaler Schleimhaut überzogen. Von Greff wurde die submuköse Ausschälung der Geschwulst von außen her ohne Eröffnung des Kehlkopfsinnern vorgenommen (mit scharfem Löffel) und das Geschwulstbett tamponiert; ein Rest des Enchondroms und eine Posticuslähmung infolge Verletzung des N. recurrens blieben zurück, die bei der Lösung der Verwachsungen zwischen Speiseröhre und Kehlkopf erfolgt sein mußte. Pat. ist wieder arbeitsfähig geworden, obwohl er noch etwas an Atemnot leidet.

**Kramer** (Glogau).

46) **H. v. Schrötter.** Zur Bronchoskopie bei Fremdkörpern. (Aus der III. medizinischen und der pädiatrischen Klinik in Wien.)

(Wiener klin. Wochenschrift 1907. Nr. 25.)

Mitteilung zweier sehr interessanter Fälle. Der erste ist dadurch ausgezeichnet, daß trotz des Sitzes eines Zweihellerstückes im rechten Bronchus $1^1/_2$ cm unter der Bifurkation alle bekannten Symptome völlig fehlten. Pat. bezeichnete merkwürdigerweise den Sitz des Fremdkörpers genau, und sowohl Röntgenoskopie wie Bronchoskopie bestätigten dies. Die Extraktion gelang mit der Fremdkörperpinzette leicht. Pat. beschäftigte sich viel mit Taschenspielerei und hatte dabei die Münze aspiriert. Er zeichnete sich durch außerordentlich geringe Reizbarkeit der Schleimhaut aus.

Der zweite Fall ist sowohl durch das Alter des Kindes — 10 Monate —, wie durch die relativ enorme Größe des aspirierten Fremdkörpers — eines flachen, dreieckigen Knochenstückes von 8,6 : 11,5 und einer Dicke von 1,6 mm — bemerkenswert. Bei der ersten Untersuchung konnten die Stimmbänder wegen der Dicke des vorhandenen Instrumentes (7 mm) nicht passiert werden. Ein Versuch, den Knochen mit englischem Katheter und Spritze zu aspirieren, mißlang. Trotzdem besserten sich nachher die Erscheinungen der Dyspnoe; vielleicht war der vorher im rechten Bronchus steckende Knochen dadurch tiefer gerutscht und hatte den Zugang zum Ober- und Mittellappen freigegeben. Am nächsten Tage gelang die direkte Bronchoskopie mit einem schnell angefertigten Rohre von 5 mm. Da die Beleuchtung mit der Casper'schen Lampe nicht genügte, wurde die Einführung nach $^3/_4$ Stunde ohne neue Kokainisierung wiederholt und die Clar'sche Stirnlampe benutzt. Der Knochen steckte an der Teilungsstelle des rechten Bronchus fest eingekeilt, und die Entfernung gelang nur unter erheblichen Lockerungsbewegungen, jedoch völlig ohne Verletzung. Eine leichte Bronchopneumonie heilte schnell.

Im Anschluß an die genauest wiedergegebenen Krankengeschichten bespricht v. S. die Mechanik der Aspiration eines so großen Fremdkörpers, da der Durchmesser der Luftröhre für das 1. Lebensjahr mit nur 5—6 mm angegeben wird. Die wei-

teren kritischen Ausführungen über Zweckmäßigkeit des Vermeidens der Narkose, event. jeder Anästhesie, ferner über die Lage der Pat. (S. operierte im Sitzen) u. a. m. müssen in der sehr interessanten Arbeit nachgelesen werden.

**Renner** (Breslau).

47) **A. Hammesfahr.** Über einen Fall von doppelseitigem Chylothorax traumaticus. (Aus dem Herz Jesu-Hospital in Bonn.)

(Münchener med. Wochenschrift 1907. Nr. 38.)

Der doppelseitige Chylothorax war bei dem 10jährigen Knaben, der einen Huftritt in die Gegend des linken Sternoclaviculargelenkes erhalten hatte, wahrscheinlich durch teilweise Durchtrennung des Ductus thoracicus, nahe der Einmündungsstelle in die Vena subclavia, und durch Verletzung der linken Pleurakuppe zustande gekommen, so daß sich der Chylus zunächst in die linke Pleurahöhle und das hintere Mediastinum ergoß und von hier aus in die rechte hineingesogen wurde. Heilung nach Punktion und Drainage, durch die linkerseits 2 Liter, rechts $^3/_4$ Liter Chylus entfernt wurden. **Kramer** (Glogau).

48) **E. Fischer.** Geheilter Fall von Lungenstich, Lungennaht.

(Budapesti Orvosi Ujság 1907. Nr. 5. [Ungarisch.])

Verf. berichtet über eine Pat., die in die chirurgische Abteilung des Prof. v. Herczel $^1/_2$ Stunde nach der Verletzung eingeliefert wurde. Bei der 32 Jahre alten Frau fand sich in der linken hinteren Axillarlinie im 8. Zwischenrippenraume eine quere 4 cm lange Wunde, aus der in dickem Strahl arteriöses Blut quoll. Dyspnoisches Atmen (40), leerer Puls (140). Sofortige Resektion der 9. Rippe, in der Pleurahöhle geronnenes Blut. An der hinteren Fläche des unteren Lungenlappens fand sich eine 6 cm lange Stichwunde, die 4 cm tief war, stark klaffte und arteriös blutete. Verschluß der Lungenwunde mit fünf Catgutnähten, worauf die Blutung sofort stand. Drainage der Pleurahöhle, nach dem 16. Tage Entfernung der Drainröhre. Heilung. — Wegen starker arterieller Lungenblutung wurde die Lungennaht nach den Literaturangaben im ganzen nur 9mal ausgeführt mit drei Todesfällen. **P. Steiner** (Kolozsvár).

49) **H. Meerwein.** Beitrag zur Herzchirurgie. (Aus der chirurgischen Klinik zu Basel. Prof. Wilms.)

(Münchener med. Wochenschrift 1907. Nr. 36.)

In dem mitgeteilten Falle handelte es sich um eine Messerstichverletzung des linken Herzohres, die 16 Stunden später durch Schnitt im 3. Interkostalraum und Rippenresektion zur Operation kam. Die Lunge war stark kollabiert, die Pleurahöhle mit $1^1/_2$ Liter flüssigen Blutes angefüllt, im Herzbeutel 50 ccm dunklen Blutes vorhanden, das aus dem Herzohr hervorquoll. Da die Wunde in diesem nicht zugänglich gemacht werden konnte, die Naht bei den flatternden Bewegungen des Vorhofes unausführbar erschien, wurde das Herzohr hervorgezogen und die untere Hälfte desselben samt der Stichwunde abgebunden, worauf die Blutung stand. Offenlassen des parietalen Blattes des Perikards, Naht der Pleura parietalis samt Muskulatur und Hautwunde. Am 3. Tage wurden durch Punktion noch ca. 800 ccm Blutes entleert, am 7. ein blutig-seröses, staphylokokkenhaltiges Exsudat aus der linken Pleurahöhle entfernt; darauf Abfall des Fiebers, Besserung der Pulsfrequenz und schließlich vollständige Heilung. **Kramer** (Glogau).

Originalmitteilungen, Monographien und Sonderdrucke wolle man an *Prof. E. Richter* in Breslau (Kaiser Wilhelmstraße 115), oder an die Verlagshandlung *Breitkopf & Härtel*, einsenden.

Für die Redaktion verantwortlich: Geh.-Rat Prof. Dr. E. Richter in Breslau.
Druck und Verlag von Breitkopf & Härtel in Leipzig, Nürnbergerstraße 36/38.

# Zentralblatt
für
# CHIRURGIE

herausgegeben
von

**K. Garrè,** in Bonn, **F. König,** in Berlin, **E. Richter,** in Breslau.

Vierunddreißigster Jahrgang.

Wöchentlich eine Nummer. Preis des Jahrganges 20 Mark, bei halbjähriger Vorauszahlung. Zu beziehen durch alle Buchhandlungen und Postanstalten.

**Nr. 47.** Sonnabend, den 23. November. **1907.**



**Inhalt:** **M. Zondek,** Zur Nephrotomie mittels des Querschnittes. (Originalmitteilung.) 1) **Dubintschik,** Bauchnaht. — 2) **Danielsen,** Schutzvorrichtungen in der Bauchhöhle. — 3) **Frazier** und **Thomas,** Im Bauch auftretende Komplikationen des Typhus. — 4) **Winselmann,** 5) **Peiser,** 6) **Thevenot,** Appendicitis. — 7) **Hofmann,** Der Darm bei Einklemmungen. — 8) **Lenormant,** Kolopexie. — 9) **Niessner,** Anus vulvovestibularis. — 10) **Garbarini,** Bösartige Geschwülste der Leber und der Gallenwege.

**F. Fink,** Über Appendicitis traumatica. (Originalmitteilung.)

11) **Kirkland,** Grenzfälle interner und chirurgischer Kunst. — 12) **Voeckler,** 13) **Heineke,** Bauchkontusionen. — 14) **Vaughan,** Bauchschüsse. — 15) **Kaehler,** Typhöse Darmperforation. — 16) **Richelot,** 17) **Argaud** u. **Séjour,** 18) **Heineck,** 19) **Brandts,** Appendicitis. — 20) **Clogg,** 21) **Miles,** 22) **Krüger,** 23) **Bernhard,** 24) **Provera,** 25) **Chevrier,** 26) **Makara,** 27) **Ringel,** 28) **Grüneisen,** 29) **Makara,** Herniologisches. — 30) **Anschütz,** Magen- und Darmkrebs. — 31) **Mann,** Magenfistel nach Magengeschwür. — 32) **Heineke,** Berstungsruptur des Mastdarmes. — 33) **Moorhead,** Wandermilz. — 34) **Bacmeister,** Gallensteine. — 35) **Schroeder,** Lebernaht. — 36) **Lilienstein,** Pankreascyste. — 37) **Richter,** Entzündliche Geschwülste.


## Zur Nephrotomie mittels des Querschnittes.


Von

Dr. **M. Zondek.**


Im Zentralblatt für Chirurgie 1907 Nr. 30 berichtet Marwedel über fünf erfolgreiche Nephrotomien mittels des Querschnittes. In keinem der fünf Fälle war eine erhebliche Blutung oder eine Störung der Nierenfunktion, bezw. des Heilverlaufes eingetreten. In einem Falle war Marwedel genötigt, 6 Wochen nach der Operation die Niere nochmals freizulegen. Der Querschnitt war an der Niere mit »kaum sichtbarer feiner Narbe« geheilt; irgend ein erheblicher Verlust an Parenchym infolge eines Infarktes war nicht zu konstatieren. Marwedel hebt noch besonders hervor: An der frei luxierten Niere kann man die wahrscheinliche Eintrittsstelle der Gefäße in das Organ festlegen und daraus ungefähr den Ort und die Richtung des Querschnittes bestimmen. Ferner war in allen fünf Fällen die Blutung

infolge der Inzision sehr gering, denn als er den Schlauch, den er vor der Nephrotomie um den Gefäßstiel der Niere angelegt hatte, vor der Nierennaht wieder entfernte, war die Blutung aus der Nierenwunde überraschend klein. Marwedel hatte sich zur Nephrotomie am Menschen mittels des Querschnittes auf Grund eigener Tierversuche entschlossen, über die er später berichten will. Seine Untersuchungen bestätigen die Ergebnisse der Experimente Hermann's[1], der an einer großen Reihe von Hunden die Nephrotomia longitudinalis genau nach meinen für die Nephrotomie am Menschen gemachten Angaben ausgeführt hatte. Hermann hatte mit dieser Schnittmethode ungünstige Erfahrungen gemacht, und die besseren Ergebnisse seiner Experimente mittels des Querschnittes veranlaßten ihn, am Schluß seiner Arbeit die Anregung dazu zu geben, auch am Menschen die Nephrotomie mittels des Querschnittes auszuführen. Im folgenden will ich auf diese Untersuchungen Hermann's, die im Grunde die von mir angegebene Schnittmethode ungünstig beurteilen, etwas näher eingehen. Außerdem will ich aber auch im Hinblick auf die von mir festgelegte Topographie in der Niere und insbesondere auf das arterielle Gefäßsystem dieses Organes[2] die Berechtigung für die Nephrotomie mittels des Querschnittes, sowie die Grenzen dieser Schnittmethode zeichnen.

Hermann hat nach der Nephrotomia longitudinalis am Hunde in allen Fällen ausgedehnte Infarktbildung an der dorsalen Nierenpartie beobachtet, während der ventrale Nierenteil vollkommen unversehrt blieb. Daraus folgerte er: »Nach Längsinzision der Niere (Sectio renis) tritt ein bedeutender, mitunter halbseitiger Schwund derselben ein«. Gegen diese Schlußfolgerung wäre nichts einzuwenden, wenn Hermann hinzugefügt hätte, daß er diese Erfahrung nur an der Niere des Hundes gemacht habe. Denn für die Nephrotomie beim Menschen trifft dies nicht zu. Ja die Untersuchungsergebnisse Hermann's beweisen sogar die Richtigkeit meiner Angaben, bzw. zeigen sie die Zweckmäßigkeit der von mir angegebenen Methode der Nephrotomie. Hermann ist bei seinen Experimenten von einem falschen Grundsatz ausgegangen und beharrt darauf mit einer bewundernswerten Energie. Er sagt nämlich, er habe seine Experimente ausschließlich an Hunden ausgeführt, denn »die Gefäßanlage der Niere des Hundes gleicht vollkommen der des Menschen«. Diese Behauptung ist jedoch nicht richtig.

Das arterielle Gefäßsystem der Nieren der Quadrupeden ist von demjenigen des Menschen wesentlich verschieden[3]; beim Menschen ist die ventrale arterielle Gefäßschale dicker als die dorsale, bei dem Quadrupeden hingegen ist es umgekehrt. Das hängt offenbar von der Verschiedenheit der Skelettanlage bei den

[1] Hermann, Über Nierenspaltung. Deutsche Zeitschrift für Chirurgie Bd. LXXIII. p. 173.

[2] Zondek, Die Topographie der Niere und ihre Bedeutung für die Nierenchirurgie. Berlin, A. Hirschwald, 1903.

[3] Zondek, Die Topographie der Niere usw., p. 40.

Tieren mit horizontaler Körperhaltung und derjenigen des aufrecht gehenden Menschen ab. Denn der Skelettanlage, der Körperkonstitution entspricht die Form der inneren Organe, und mit der Gestalt der Organe wiederum korrespondiert ihr innerer Aufbau. Bei den Quadrupeden ist nun die Linie und der Raum der natürlichen Teilbarkeit nicht dorsal-, sondern ventralwärts vom Nierenäquator gelegen. Führte man darum die Nephrotomie beim Hunde dorsalwärts von der Längsachse der Niere aus, so müßte man große dorsale Nierenarterien durchschneiden und einen ausgedehnten Infarkt an der dorsalen Nierenpartie herbeiführen. Die ventrale Nierenwand müßte hingegen unversehrt bleiben.

Genau dieses Ergebnis, wie es aus den anatomischen Verhältnissen zu erwarten war, haben die Experimente Hermann's an den Hunden ergeben. Infolge der Infarktbildung war auch die dorsale Nierenpartie geschrumpft und die Inzisionsstelle an der lateralen konvexen Oberfläche dorsalwärts verzogen. Wir können darum Hermann nicht folgen, wenn er auf Grund seiner Untersuchungsergebnisse dem Gedanken Ausdruck gibt, bei den Operationen am Menschen die Nephrotomia longitudinalis durch den Querschnitt zu ersetzen. Gleichwohl aber wäre es unrecht, aus diesem Grund allein die Nephrotomie mittels des Querschnittes zu verwerfen.

Betrachten wir vielmehr in Hinsicht hierauf das arterielle Gefäßsystem und das Becken-Kelchsystem der menschlichen Niere und suchen wir daraufhin festzustellen, inwieweit der Querschnitt berechtigt ist; besteht ja doch die Hauptaufgabe der Nephrotomie in der Eröffnung des Nierenbeckens, der Kelche, unter möglichster Schonung größerer Arterien bzw. des Nierenparenchyms. Gelänge es, mit dem Querschnitte diese Aufgaben besser zu lösen, als wir es bisher mit dem Längsschnitte vermögen, so müßte bei der Nephrotomie ausschließlich der Querschnitt angewandt werden.

Was nun die hier in Betracht kommenden Gefäßverhältnisse betrifft, so ziehen die Hauptäste der Arteria renalis an der vorderen Wand des Nierenbeckens entlang in die Niere. In der Regel sind es zwei vordere, ventrale Hauptäste, und ein, in selteneren Fällen zwei dorsale Hauptäste. Die Nebenäste, in die sich die ventralen Hauptäste zerlegen, streben in radiärer Richtung nach der lateralen, konvexen Oberfläche der Niere hin. Der dorsale Hauptast führt vom oberen Rande des Nierenbeckens hin in die Furche zwischen Beckenwand und Nierenparenchym direkt nach abwärts, um dicht oberhalb des unteren Nierenbeckenrandes in das Parenchym einzudringen. Sind zwei dorsale Hauptäste vorhanden, so mündet der obere Hauptast höher in das Nierengewebe, der untere Ast schlängelt sich am unteren Nierenbeckenrand vorüber, um hier in die dorsale Nierenpartie zu führen. Von diesem bzw. diesen Hauptästen entspringen die Nebenäste; diese streben in gleicher Weise wie die ventralen Nebenäste in radiärer Richtung der lateralen, konvexen Oberfläche der Niere zu. An den Mazerationspräparaten der Nierenarterien verlaufen an der Innenfläche jeder Nierenschale vom Hilus aus strahlenförmig nach der lateralen, konvexen Wand der Niere die Nebenäste der Nierenarterie. Diese sind an der dem Becken zugewendeten Seite nackt; an der entgegengesetzten Wand entspringen zahlreiche kleine Zweige, die divergent nach der Peripherie hin verlaufen. So entstehen keilförmige Vorsprünge, deren Kanten die strahlenförmig verlaufenden Nebenäste bilden, deren Basis in der Peripherie gelegen ist. In der Rinde aber findet die Teilung der arteriellen Äste in gleicher Weise nach der medialen, wie nach der lateralen Seite statt, wodurch die Konkavität der Schale zum größten Teile bedingt ist.

Auf Grund dieser anatomischen Verhältnisse schrieb ich bereits[4]: »Da die Nebenäste der Nierenarterie in einer vom Sinus nach der lateralen, konvexen Oberfläche der Niere hin radiären Richtung verlaufen, so wird ein Schnitt in gleicher Richtung den Raum zwischen zwei benachbarten Nebenästen treffen können, und der Gewebsverlust wird sehr gering sein, vornehmlich bedingt und begrenzt durch die nicht zu vermeidende Durchschneidung peripherischer Verzweigungen. Allerdings wird in der freigelegten Niere die Inzision keineswegs sicher so auszuführen sein, daß sie in den Raum zwischen zwei radiär verlaufenden Ästen fällt, und die Schnittführung wird um so unsicherer sein, je mehr sich der Schnitt dem Hilus nähert, von dem aus die arteriellen Äste sich radiär verbreiten; es dürfte sich aber doch wohl in der Regel um Durchschneidung eines, ungünstigenfalls zweier Nebenäste handeln, und der Parenchymverlust wäre dann nicht allzu erheblich.«

Dies gilt nicht allein für die Querinzision, durch die Mitte der Niere, sondern auch, worauf ich hier hinweisen möchte, durch die Niere in der Gegend nach den beiden Nierenpolen hin; nur wäre der Schnitt entsprechend dem vom Nierenhilus nach der Konvexität der Niere hin gerichteten radiären Verlauf der arteriellen Hauptäste anzupassen. Vor allem aber wäre die Inzision möglichst weit vom Becken fern zu halten, und ganz besonders an der dorsalen Wand, da hier der Hauptast, bzw. die beiden Hauptäste in direkt entgegengesetzter Richtung, nämlich von oben nach unten verlaufen.

Was nun die Eröffnung des Nierenbeckens mittels des Querschnittes betrifft, so wird man dies um so leichter und sicherer erreichen, je mehr der intrarenale Teil des Beckens ausgedehnt ist. Da hierbei die Ausdehnung des Nierenbeckens hauptsächlich nach der dorsalen Wand stattfindet, so wird wesentlich nur diese verdünnt werden, nicht hingegen die ventrale Wand. Die Querinzision würde in derartigen Fällen durch die starke, dicke ventrale Wand und durch die dünne dorsale Nierenschale gelegt werden müssen. Bei dem Längsschnitte hingegen würde man eine weit dünnere Parenchymschicht durchtrennen. Immerhin wird auch die Querinzision in derartigen Fällen von nur geringem Parenchymverluste begleitet sein. Anders aber bei kleinem Nierenbecken.

Ich habe bereits früher auf die in vielen Fällen außerordentliche Kleinheit des dorso-anterioren Durchmessers des Nierenbeckens hingewiesen und gezeigt, wie schwierig es in derartigen Fällen ist, mittels des Längsschnittes die an der vorderen und hinteren Wand des Nierenbeckens radiär verlaufenden Gefäße nicht zu treffen; ganz besonders gilt das für diejenigen Fälle, in denen keine mittleren Kelche vor-

[4] Zondek, Die Topographie der Niere usw. p. 37.

handen sind, in denen man bei der Inzision auf keinen Kelch trifft, der den Weg nach dem Nierenbecken weist. Bei den Messungen des Durchmessers des Nierenbeckens haben wir gefunden, daß der Längsdurchmesser des Beckens im allgemeinen größer als sein Querdurchmesser ist. Man würde dementsprechend mit dem Querschnitt mehr Chance haben das Nierenbecken zu treffen, als mit dem Längsschnitt.

Sind aber mittlere Kelche vorhanden, so ziehen sich diese, wie wir gesehen, gewöhnlich vom Nierenbecken aus divergent nach dem oberen Teile der vorderen und hinteren Nierenwand hin. Man würde darum mit dem Querschnitt beide Kelche treffen können, und das hat für die weitere Schnittführung einen besonderen Vorteil; denn ist ein Kelch eröffnet, so kann man durch ihn eine Sonde bis zum Becken einführen und so die Lage des Nierenbeckendaches, wohin die Inzision zu richten ist, genau fixieren. Die richtige Schnittführung von der Gegend der Kelche aus nach dem Nierenbecken hin ist insofern von großer Bedeutung, als hier die starkkalibrigen Arterien verlaufen und um so dichter nebeneinander liegen, je kleiner das Becken ist.

Allerdings würde die Eröffnung nur eines Kelches hinreichen, um den Weg nach dem Becken wie die Richtung des Schnittes zu weisen. Und das könnte man auch mit dem Längsschnitt erreichen.

Weiterhin habe ich aber für diejenigen Fälle, in denen man bei der Längsinzision auf keinen mittleren Kelch trifft, empfohlen, den Schnitt zunächst durch die von kleinkalibrigen Arterien durchzogene Nierenrinde nach dem unteren Nierenpole hin zu verlängern, und so den unteren medial gelegenen, geräumigen, nicht tief unter der Oberfläche gelegenen Calyx major zu eröffnen. Durch diese Methode wird man meines Erachtens in den Fällen ohne mittlere Kelche zum mindesten nicht mehr Parenchym zerstören, als durch den Querschnitt, der direkt bis ins Nierenbecken geführt wird.

Marwedel hat in einem Falle zunächst das Nierenbecken mittels des Querschnittes eröffnet und alsdann noch das Beckendach längs gespalten. Somit aber kommen wir zu dem Nachteile, den die Querinzision gegenüber der Längsinzision hat. Denn mittels der Querinzision wird das Becken in seinem kleineren Durchmesser eröffnet, mit dem Längsschnitt hingegen wird das Nierenbecken nicht allein in seinem größten Durchmesser gespalten, sondern man kann auch mit der direkten Verlängerung des Schnittes die Calices majores eröffnen und von ihnen aus die kleineren Kelche sondieren, in denen oft kleine Steine verborgen liegen, die die Ursache der Beschwerden sind.

Man könnte jawohl auch daran denken, in einem Falle mehrere Querinzisionen zu machen, nämlich an denjenigen Teilen der Niere, in denen man vom Nierenbecken aus durch die Sondenuntersuchung einen Stein konstatiert hat. Aber in diesem Falle dürfte der Gewebsverlust zum mindesten nicht geringer sein, als nach der Längsinzision, und der Längsschnitt dürfte auch dann noch den Vorzug der besseren Freilegung der Kelche haben.

Hierbei möchte ich noch auf einen Punkt besonders hinweisen. Findet man in einem Calyx minor einen Stein vor, so wird man ihn zunächst auf dem direkten Wege zum Nierenbecken hin herauszuholen suchen. Gelingt dies aber nicht, und ist, wie ich mehrfach beobachtet habe, der Verbindungskanal des kleinen Kelches nach dem größeren Kelche bzw. nach dem Becken hin außerordentlich eng und — wie bisweilen — verhältnismäßig lang, so dürfte man meines Erachtens zweckmäßig nicht diesen Verbindungskanal spalten; denn der Schnitt würde durch eine Nierengegend geführt werden müssen, in der starkkalibrige Arterien und Venen dicht nebeneinander liegen. Man wird vielmehr den Kelch von der Nierenoberfläche aus durch einen radiären Schnitt eröffnen. Ein derartiger Schnitt dürfte nur sehr kleinkalibrige Gefäße durchtrennen und nur eine lineäre Narbe zur Folge haben.

In bezug auf den Querschnitt ergibt sich also: Die Querinzision wäre in ihrem Verlaufe genau der Richtung der arteriellen Gefäße anzupassen. So ausgeführt, dürfte sie nur geringen Parenchymverlust zur Folge haben. Dies gilt nicht allein für die Querinzision durch die Mitte der Niere, sondern auch für die Querinzision durch die Niere in der Gegend nach den beiden Nierenpolen hin. Die Schnitte müßten in einer nach dem Nierenhilus hin radiären Richtung erfolgen.

Im wesentlichen aber kommt es darauf an, wie tief in das Parenchym der Schnitt geführt werden muß. Im Bereiche der Nierenrinde wird die Quer-, ebenso wie die Längsinzision nur einen geringen Gewebsverlust verursachen. In der Tiefe der Niere aber führt die Inzision nach beiden Methoden in eine von starkkalibrigen Gefäßen dicht durchsetzte Gegend.

Bei genauer Berücksichtigung der arteriellen Gefäßverhältnisse und der Topographie in der Niere wird man mittels der Längsinzision meines Erachtens zum mindesten keine größere Infarktbildung herbeiführen als mittels der Querinzision, die eventuell in der Mehrzahl ausgeführt werden müßte. Auch wird man bei der Längsinzision stets den Vorzug der besseren Freilegung des Beckens und der Kelche haben.

---

1) **A. S. Dubintschik.** Über abnehmbare versenkte fortlaufende Naht Prof. A. J. Lebedew's bei Laparotomien.
(Russki Wratsch 1907. Nr. 35.)

Der Seidenfaden wird an einer kleinen Metallplatte befestigt (Figur), das andere Ende in die Nadel eingefädelt, und nun legt man den Faden in die Tiefe des oberen Wundwinkels. Die Haut wird über dem Faden oben durch zwei Spangen der Michel-Michaux-Naht verschlossen und der Faden so weit hervorgezogen, daß die Metall-

platte die obere Spange berührt. Nun wird auf Aponeurose und Bauchfell mit dem Seidenfaden eine fortlaufende Matratzennaht gelegt, darauf die Hautwunde durch Metallspangen geschlossen, das untere Ende des Fadens an einer zweiten Metallplatte befestigt und zum Schluß durch Anziehen der oberen Platte nach oben und der

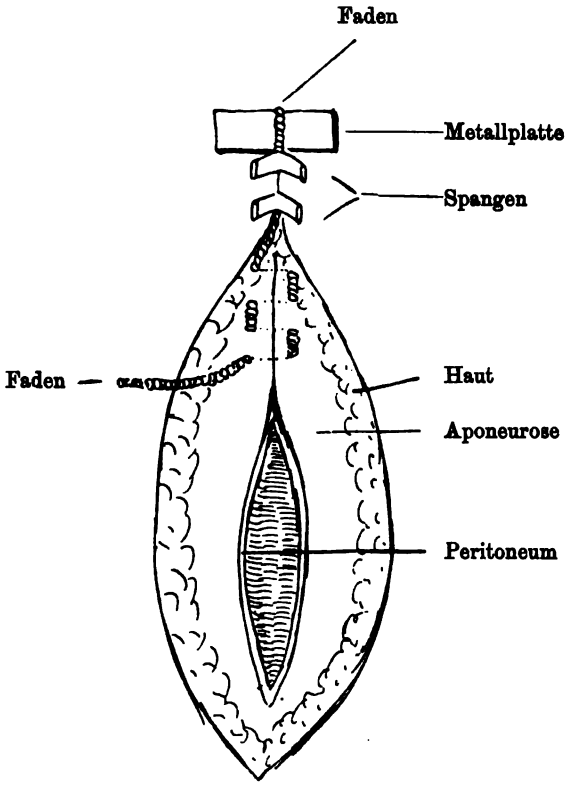


unteren nach unten der Faden gespannt und die Platten mittels Gaze und Kollodium in dieser Lage an der Haut fixiert. Die Spangen werden nach 6 Tagen, der Seidenfaden nach 11 Tagen mühelos entfernt. In allen Fällen gute Heilung mit fester Narbe. — Die Figur zeigt die Methode der Naht. **E. Gückel** (Wel. Bubny, Poltawa).

---

2) **Danielsen.** Über die Schutzvorrichtungen in der Bauchhöhle mit besonderer Berücksichtigung der Resorption.

(Beiträge zur klin. Chirurgie Bd. LIV. p. 458.)

Die aus der Küttner'schen Klinik hervorgegangene Habilitationsschrift gibt zunächst ein übersichtliches Bild über die Ergebnisse der klinischen und experimentellen Erforschung der Schutzvorrichtungen der Bauchhöhle. Von den anatomischen und physiologischen Eigen-

schaften der Bauchhöhle erfahren insbesondere die Struktur und die große Oberflächenausdehnung des Bauchfells, sowie die Bedeutung des großen Netzes eine eingehende Würdigung.

Unter den bei pathologischen Vorgängen in der Bauchhöhle in Aktion tretenden Prozessen weist Verf. der Transsudation eine heilsame Bedeutung zu, weil sie die Bakterizidie und Resorptionskraft steigert und die Phagocytose vermittelt. Während die Adhäsionsbildung allgemein als ein Schutzvorgang aufgefaßt wird, begegnet die Resorption in dieser Hinsicht einer geteilten Beurteilung. Auf diesem Gebiete setzen die eigenen experimentellen Untersuchungen des Verf.s ein.

Zuerst wird der Nachweis erbracht, daß die Resorption von Bakterien aus der Bauchhöhle sich auf dem Wege der Lymphbahnen, nicht von den Blutgefäßen aus vollzieht, und daß gleichzeitige Resorption von Öl vom Darm aus die Aufnahme der Bakterien in das Lymphsystem verlangsamt.

Die Resorption aus der Bauchhöhle bei bakterieller Infektion (verwandt wurden Colikulturen) wird durch Kälte verlangsamt. Im Gegensatz hierzu beschleunigt die durch Heißluftbehandlung hervorgerufene aktive Hyperämie die Resorption und damit auch den Tod der Versuchstiere. Aus diesem Grunde ist bei der Heißluftbehandlung abdominaler Infektionen große Vorsicht geboten. Die Resorption ist trotzdem eine Schutzmaßnahme, weil sie die Schädlichkeiten aus der Bauchhöhle entfernt; Voraussetzung aber ist, daß der Körper die resorbierten Stoffe unschädlich zu machen vermag. Eine feine Regulation dieser Vorgänge ist darin zu erblicken, daß auf ein Stadium akuter, ein solches verlangsamter Resorption folgt.

Die Resorption vollzieht sich nach den physikalisch-chemischen Gesetzen der Osmose und Diffusion; die Mitwirkung einer vitalen Zelltätigkeit ist zum mindesten nicht bewiesen.

Durch besondere Versuchsanordnung konnte Verf. endlich zeigen, daß die kristalloide und kolloide Natur der in die Bauchhöhle verbrachten Körper einen wesentlichen Unterschied der Resorption insofern bedingt, als kristalloide Substanzen auf dem Blutwege, kolloide, zu denen auch Bakterien und ihre Produkte gehören, auf dem Lymphwege resorbiert werden. **Reich** (Tübingen).

---

3) **Frazier** and **Thomas.** The abdominal complications and sequelae of typhoid fever.

(Univ. of Pennsylvania med. bull. 1907. Nr. 5 u. 6.)

Verff. besprechen unter Einfügung eigener Beobachtungen die in der Bauchhöhle auftretenden Komplikationen und Folgen des Typhus, besonders vom chirurgischen Standpunkt aus. Akute Intussuszeption als Typhuskomplikation ist sehr selten; Verff. stellen acht Fälle zusammen, von denen vier das aktive Stadium des Typhus betrafen; nur vier wurden operiert mit zwei Heilungen. Die Diagnose wurde meist auf Darmperforation gestellt. Auch der Volvulus im Verlaufe eines

Typhus kommt nur selten vor, wurde in den sieben bekannt gewordenen Fällen während des Lebens nicht erkannt und meist als Darmperforation diagnostiziert. Ruptur entzündeter und vereiterter Mesenteriallymphdrüsen, gewöhnlich der Ileocoecalgegend, während des Typhus wurde 8mal beobachtet; fünf Operationen mit vier Heilungen; die übrigen starben. Viel häufiger ist Lymphadenitis ohne Perforation, wobei jedoch das Symptomenbild das einer Perforation des Darmes oder einer Appendicitis sein kann. Zwei derartige Fälle berichten die Verff. Bei dem ersten Pat. traten während der Rekonvaleszenzzeit die Symptome einer akuten Darmperforation auf; bei der sofortigen Operation fand sich jedoch eine perforierte, nekrotische, vereiterte, walnußgroße Mesenterialdrüse; Erweiterung der Öffnung in der Drüsenkapsel, Ausschabung, Drainage, Heilung. Bei dem zweiten Kranken handelte es sich um akute Lymphadenitis mesenterica mit gleichzeitiger akuter katarrhalischer und interstitieller Appendicitis im Verlauf eines Typhus; sowohl in der entfernten Lymphdrüse wie im Wurmfortsatz wurden Typhusbazillen in Reinkultur gefunden. Bei den Beziehungen der Appendicitis zum Typhus unterscheiden Verff. vier Gruppen von Fällen: 1) Typhus wird im Beginn des Fiebers irrtümlich als Appendicitis aufgefaßt. 2) Zufälliges Zusammentreffen von Appendicitis und Typhus. 3) Appendicitis als direkte Folge der spezifischen typhösen Erkrankung des lymphoiden Gewebes. 4) Entwicklung einer Appendicitis während der Typhusrekonvaleszenz oder noch später, wobei ein direkter oder indirekter Zusammenhang zwischen beiden Erkrankungen besteht. Verff. teilen zwei eigene, operierte Fälle mit; bei dem einen traten während der Rekonvaleszenz Symptome von Darmverschluß auf; die Operation ergab einen großen abgekapselten Beckenabszeß mit Ausgang vermutlich vom Wurmfortsatz oder von einem perforierten Typhusgeschwür; bei dem zweiten Kranken wurde der Fortsatz im akuten Anfall entfernt; 6 Tage lang normaler Verlauf, dann allmähliche Entwicklung eines typischen Typhus mit normalem Verlauf. F. beobachtete ferner in der 4. Woche eines Typhus plötzliche schwere Bauchsymptome, die nach dem Operationsbefund auf Strangulation eines Meckel'schen Divertikels beruhten. Akute Pankreatitis, Koprostase und Peritonitis ohne Perforation als Typhuskomplikation werden kurz erörtert. Einen Fall letzterer Art beschreiben Verff.; es wurde wie in allen bisher bekannten Fällen die Diagnose Darmperforation gestellt; es fand sich jedoch eine Peritonitis mit Induration des Ileum, besonders an der Basis eines Geschwüres, keine Perforation. Übernähung der betreffenden Serosafläche mit Netz, Drainage, Tod. Nach den Kulturversuchen beruht die Peritonitis in solchen Fällen auf Infektion mit Typhusbazillen. Die Prognose ist stets zweifelhaft, von 14 Operierten starben 9, außerdem alle nicht operierten Pat. Die Operationsindikation muß dieselbe wie bei der Perforation sein.

In der Nachbehandlung von Typhuskranken, bei welchen eine Laparotomie und Bauchdrainage nötig wurde, legen Verff. großen

Wert auf permanente Enteroklyse mit NaCl-Lösung, während der Wert der sogenannten Fowler'schen Lagerung zweifelhaft ist.

**Mohr** (Bielefeld).

---

4) **Winselmann** (Crefeld). Erfahrungen aus der Praxis über Appendicitis.

(Wiener klin. Rundschau 1907. Nr. 24 u. 25.)

Es darf als sehr wünschenswert bezeichnet werden, daß aus dem Munde von Praktikern Erfahrungen über Appendicitis mitgeteilt werden, damit unsere Kenntnisse sich nicht einseitig aus Mitteilungen von Kliniken und von Spezialisten zusammensetzen. Die interessanten Mitteilungen des Verf.s, die sehr lesenswert sind, gipfeln in folgenden Schlußsätzen:

1) Skrofulöse und tuberkulöse Erkrankung und Belastung spielen in der Pathogenese der Blinddarmkrankheit eine Hauptrolle.

2) Die zur Entstehung der Blinddarmkrankheit erforderliche Prädisposition des Darmes ist durch jene Konstitutionsanomalien in Form minderwertiger Anlage der Darmschleimhaut gegeben.

3) Schwangere erkranken auffällig selten an Blinddarmentzündung.

4) Jauchiges Empyem und Lungengangrän rechterseits im Kindesalter sind häufig die Endausgänge einer latenten Appendicitis mit Paratyphlitis.

5) Bei anscheinend primärem Leberabszeß ist an die Möglichkeit metastatischer Entstehung nach latenter Appendicitis zu denken.

6) Der akute fieberhafte Ileus des frühen Kindesalters beruht stets auf latenter Appendicitis.

7) In akuten Fällen von Appendicitis ist das Verhalten des Peritoneums maßgebend für die Bestimmung des Zeitpunktes des operativen Eingriffes.

8) Die diffuse eitrig-septische Peritonitis ist als vielbuchtiger Abszeß zu betrachten und danach zu behandeln. Der praktische Arzt kann und muß die Technik des einfachen Bauchschnittes beherrschen.

9) Antiskrofulöse Behandlung abgelaufener Fälle von Appendicitis neben einfacher Lebensweise führen oft zu Dauerheilungen.

**Schmieden** (Berlin).

---

5) **A. Peiser.** Zur Pathologie des Frühstadiums der Appendicitis. (Aus der Breslauer chirurgischen Universitätsklinik, Prof. Dr. Küttner.)

(Münchener med. Wochenschrift 1907. Nr. 36.)

Die im Frühstadium der Appendicitis erhöhte Widerstandskraft des Bauchfells geht nach P.'s Versuchen auf hämatogenem Wege vor sich. Von den Geschwürsflächen der Schleimhaut gelangen Bakterien in das Blut; lokal führen sie und ihre Stoffwechselprodukte zu einer Lymphangitis im Peritonealgebiet des Wurmfortsatzes und seines Mes-

enteriolums. Die im Blute kreisenden Bakterien kommen in der Gegend des peritonealen Reizes, einem Locus minoris resistentiae, zur Invasion, verbreiten sich rasch über die große Oberfläche des Bauchfells, das durch Absonderung des serösen Exsudats oder durch Leukocytose reagiert und so in den Zustand der erhöhten Widerstandskraft versetzt wird. Auf diese Weise läßt sich vielleicht auch die so häufige diffuse peritoneale Reizung im Anfangsstadium der Appendicitis erklären. **Kramer** (Glogau).

---

6) **L. Thevenot.** L'appendicectomie sous-séreuse (appendicectomie de Poncet).

(Revue de chir. XXVII. ann. Nr. 2.)

Es ist früher bereits über die Methode, den Wurmfortsatz in der Weise zu entfernen, daß man die leicht ablösbare Serosa und Subserosa von ihm abschiebt und nur den Schleimhautzylinder herausnimmt, berichtet worden. Neuerdings wurde die Operation in Amerika von Isaacs mehrfach erprobt und beschrieben, demgegenüber T. die Priorität Poncet's wahrt; dieser hat sich ihrer bereits 1899 bedient. Die Technik bietet kaum Besonderheiten; der Hauptvorteil scheint die Verkürzung des Eingriffs bei geringerem Blutverlust zu sein. Nach T. ist die subseröse Appendicektomie vor allem indiziert bei Operationen im Intervall und im zweiten (abszedierenden) Stadium der Entzündung, wenn bereits viele und feste Verwachsungen gebildet sind: es gelingt viel leichter, an einer beliebigen Stelle den serösen Überzug zu spalten und nach auf- und abwärts loszulösen, als die oft so festen Verwachsungen des kleinen Organs mit der Nachbarschaft zu durchtrennen, wobei oft die Därme tief einreißen. Von 38 im Intervall subserös Operierten starb einer an Pneumonie. (Sollte das nicht gegen die Methode sprechen? statt die so häufig vorhandenen kleinen Thromben von vornherein hoch abzubinden und zu entfernen, läßt man sie mit dem Mesenteriolum zurück und macht sie mobil!)

**Christel** (Metz).

---

7) **M. Hofmann.** Das Verhalten des Darmes bei Inkarzerationen, insbesondere an den Schnürfurchen.

(Beiträge zur klin. Chirurgie Bd. LIV. p. 85.)

Auf Grund ausführlich beschriebener histologischer Untersuchung von acht durch Resektion gewonnenen Präparaten kommt Verf. zu folgenden Aufstellungen über das Verhalten eingeklemmter Därme.

Die am zuführenden Darmabschnitte auftretenden Veränderungen vom leichten Ödem der Submucosa, der hämorrhagischen Infarzierung der Darmwand und der Ausbildung submuköser Hämatome bis zur Nekrose, Gangrän und schließlichen Geschwürsbildung lassen sich auf die durch Dehnung bedingte Zirkulationsstörung, die venöse Stase, zurückführen und sind von dem Grade derselben abhängig.

Die Thrombosierung der submukösen Venen hat an den Veränderungen des zuführenden Darmteiles nur ganz untergeordnete,

höchstens in der Nähe des Schnürringes wirksame Bedeutung. Auch für die stets auf der Schleimhautseite beginnenden Nekrosen ist in erster Linie die Dehnung, erst in zweiter Linie die Infektion und Giftwirkung des Darminhaltes verantwortlich zu machen.

An der inkarzerierten Schlinge findet man in der Regel die Veränderungen der relativen Strangulation, welche die obengenannte Gradfolge durchlaufen, zum Teil auf Kompression der Mesenterialgefäße, zum Teil auf Dehnung der Schlinge durch Zersetzung des Inhaltes, Transsudation und gesteigerte Sekretion beruhen und am Scheitel der Schlinge am hochgradigsten sind. Am abführenden Schenkel finden sich regelmäßig die Erscheinungen leichter Stauung, die in Abhängigkeit von der Nachbarschaft des inkarzerierten Abschnittes stehen. In allen Teilen, besonders aber dem abführenden Schenkel, trifft man gefüllte Becherzellen in abnorm großer Zahl an, deren mangelhafte Entleerung sowohl wie die ungenügende Weiterbeförderung des Schleimes der daniederliegenden Peristaltik zur Last fällt.

Die Schädigungen an den Schnürringen stellen einmal die mechanischen Effekte der Kompression und Dehnung, welche zur Verdünnung der Darmwand, zum Auseinanderweichen der Muskelbündel usw. führen, sodann aber Erscheinungen der Nekrose dar, die außer durch Druck hauptsächlich durch Zirkulationsstörung verursacht sind und, in der Schleimhaut beginnend, nach außen fortschreiten, während der umgekehrte Weg der Schnürfurchennekrose von außen nach innen, beginnend mit dem Dekubitalgeschwüre der Serosa, eine seltene Ausnahme bildet.

Nach Lösung der Einklemmung auftretende Frühblutungen erklären sich ungezwungen aus der hämorrhagischen Infarzierung und Gefäßschädigung, während die Spätblutungen durch Abstoßung von Schleimhautnekrosen entstehen oder als Infarktblutungen anzusprechen sind.

Der Annahme der primären Schleimhautnekrosen widerspricht nicht die Beobachtung von ring- und kanalförmigen Darmstenosen nach Reposition von Inkarzerationen; vielmehr ergaben die Untersuchungen, daß die Schleimhautnekrosen bei unversehrter Vitalität der übrigen Schichten häufig so ausgedehnt waren, daß ohne Resektion eine Spätstenose unvermeidlich gewesen wäre. **Reich** (Tübingen).

---

8) **C. Lenormant.** La colopexie. Contribution à l'étude thérapeutique du prolapsus du rectum.

(Revue de chir. XXVII. ann. Nr. 2 u. 3.)

Die zahlreichen Methoden, mit denen man den Mastdarmvorfall zu bekämpfen suchte, beweisen die Schwierigkeit der Aufgabe. Während bei einigen die Zahl der Todesfälle (Resektion des Vorfalls 10,9%) schwer gegen die Operation ins Gewicht fällt, ist es bei anderen, z. B. der Kolopexie, die Zahl der Rezidive, die gegen den Wert der Operation zu sprechen scheint. L. prüfte nun die Kolopexie —

Jeannel hat sie zuerst ausgeführt — auf Grund der eigenen Erfahrungen und der Literatur auf ihre Brauchbarkeit, besonders auf die Gründe der Mißerfolge, ihre Indikation, und kommt etwa zu folgenden Schlüssen:

Während bei kurzen Vorfällen — bis etwa 10 cm — die Fixation des Mastdarmes nach Verkleinerung der Ampulle durch Etagen- oder Raffnähte und Aufhängung an den Levatores ani vielleicht die besten Aussichten bei geringster Gefahr bieten, ist es für größere Vorfälle, 15 cm und mehr, vorzuziehen, den Dickdarm festzulegen. Dabei bediene man sich der tiefsten Stelle, vernähe sie in der Gegend der seitlichen Beckenwand, nach Resektion eines Streifens Peritoneum parietale, in der Ausdehnung von 8 cm. Es können noch weitere Modifikationen nötig werden, z. B. Verkürzung einer zu langen Flexur, Verödung des Douglas usw. In manchen Fällen hat die gleichzeitige Kolostomie gute Dienste geleistet.

Da, wo der Damm sehr schlaff ist, der After klafft, die Schleimhaut heraustritt, solle man, um sekundäre Eingriffe zu vermeiden, womöglich gleichzeitig die Rektopexie von der vorderen Rhaphe her ausführen.

Über den Wert der Delorme'schen Operation, Abtragung des Schleimhautzylinders, ist zurzeit noch kein ausreichendes Urteil zu fällen: sie weist zwar 8 Todesfälle, aber 56 Heilungen auf und ist frei von Rezidiven.

So gibt die Arbeit einen recht guten Überblick über die bisherigen Resultate der verschiedenen Operationsmethoden und Anleitung zur Indikationsstellung. Den Schluß bilden kurze Referate über die bisher veröffentlichten 102 Kolopexien wegen Mastdarmvorfalles.

**Christel** (Metz).

---

9) **F. Niessner.** Über ein neues Operationsverfahren bei Anus vulvovestibularis. (Aus dem deutschen Ritterordensspital in Troppau.)

(Wiener klin. Wochenschrift 1907. Nr. 27.)

Verf. schildert zunächst die Nachteile bzw. Fehler der bisherigen Methoden: Die erste Dieffenbach'sche Methode zerstört den Sphincter externus und läßt den internus an seiner alten Stelle, so daß kaum auf einen schlußfähigen After zu rechnen ist. Die zweite Dieffenbach'sche Methode zerstört ebenfalls den äußeren Schließmuskel, bereitet ziemlich erhebliche technische Schwierigkeiten, verschließt die Öffnung in die Scheide nicht exakt, dauert lange. Rizzoli's Methode durchtrennt Sphincter externus, Constrictor cunni, Levator ani und Transversus perinei, schwächt also den Beckenboden bedeutend. Kroemer's Verfahren, das dem Rizzoli'schen noch eine Dammplastik zufügt, erscheint dem Verf. als zweifelhaft im Erfolge, weil es eine Naht durchschnittener Muskeln erfordert. Verf. schlägt dann folgendes Verfahren vor: Hautschnitt von der Steißbeinspitze zur

abnormen Afteröffnung und rund um diese. Stumpfe Ablösung des Mastdarmes und scharfe Abtrennung gegen die Scheide und das Septum recto-vaginale. Durchziehen des nun freien Mastdarmes durch die Mitte des Sphincter externus und Vernähung mit der Haut. Die gegen die Scheide zu liegende Muskulatur wird mit dem Septum vernäht. Naht der Haut. Die Scheidenlücke bedarf keiner Naht. Eine Krankengeschichte veranschaulicht den Erfolg der Methode.

**Renner** (Breslau).

---

10) **E. Garbarini** (Guastalla). I tumori maligni del fegato e delle vie biliari in rapporto alla patologia chirurgica. 379 S. 5 Tafeln.

Parma, 1907.

Die Monographie enthält eine fleißige Zusammenstellung alles dessen, was über das im Inhalt angedeutete Thema bekannt und wissenswert ist; auch die Literatur ist ausgiebigst benutzt, so daß jedem, der sich über die bösartigen Geschwülste der Leber orientieren will, die Arbeit zu empfehlen ist. Diese selbst umfaßt vier Abschnitte. In dem ersten Abschnitte werden die primären karzinomatösen Geschwülste der Leber abgehandelt und drei eigene Beobachtungen mitgeteilt und eingehend, besonders pathologisch-anatomisch, beschrieben. Dann folgt ein Abschnitt über das Sarkom der Leber, in dem ebenfalls eine persönliche Beobachtung — ein Haemo-lympho-angiosarcoma endotheliale — beschrieben wird. In den zwei weiteren Kapiteln wird das Karzinom der Gallenblase und das der extra-hepatischen Gallengänge erörtert. Jedesmal findet die pathologische Anatomie einen breiten Raum, aber auch die Symptomatologie, Diagnose und Therapie werden eingehend behandelt. Operations- und Krankengeschichtstabellen und umfangreiche Literaturverzeichnisse sind jedem Abschnitte beigefügt. Neun farbige Abbildungen mikroskopischer Präparate illustrieren die Beobachtungen des Verf.s. **A. Most** (Breslau).

---

# Kleinere Mitteilungen.

## Über Appendicitis traumatica.

Von

**Dr. Franz Fink,**

Primarius des allgemeinen Krankenhauses in Karlsbad.

Während Neumann (Hallenser Klinik) die Behauptung aufstellt, daß ein direktes oder indirektes Trauma imstande ist, an einem gesunden Processus vermiformis eine Entzündung hervorzurufen, teilen andere Autoren, insbesondere Sonnenburg, die Ansicht, daß bei traumatischer Appendicitis in der Regel das Trauma die Veranlassung bei einem vorher schon erkrankten Wurmfortsatz bildet.

Von den seltenen Entzündungen des Wurmfortsatzes, die ohne vorangegangene Erkrankung durch das Trauma veranlaßt wurden, finde ich im Jahrgang 1904 dieser Zeitschrift je einen Fall von Rinne und Sonnenburg mitgeteilt. In

beiden Fällen war die Appendicitis auf dem Wege der Entzündung entstanden, welche durch die Verletzung in der Umgebung des Wurmfortsatzes hervorgerufen war.

Im Gegensatz hierzu hatte ich Gelegenheit, einen Fall von Appendicitis zu operieren, in welchem eine Wurmfortsatzentzündung ohne vorausgegangene Erkrankung durch mechanischen Verschluß kurz nach der Gewalteinwirkung sich entwickelte.

Der früher immer gesunde 21jährige Fabrikant R. aus H. macht über die Entstehung seines Leidens folgende Angaben: Im Januar d. J. versuchte er beim Schneeschuhlaufen einen 12 m weiten Sprung. Hierbei mußte er einen steilen Berg herabfahren, um mit großer lebendiger Kraft von einer beiläufig 2 m hohen Schneeschanze abzuspringen und nach vollführtem Sprunge die immer noch abschüssige Bahn weiterfahren. Bei diesem Sprunge traf er mit divergierenden Schneeschuhen auf und fiel mit großer Wucht auf die Bauchfläche, wobei er auf der schiefen Ebene mit dem Kopfe nach abwärts zu liegen kam. Er versuchte sofort ein zweites Mal denselben Sprung mit Erfolg.

2 Stunden danach empfand er zuerst ein unangenehmes Gefühl im Magen, das sich nach dem Abendessen zu Übelkeiten mit Erbrechen steigerte. Er ging zu Bett, erwachte jedoch schon nach 1 Stunde mit stechenden Schmerzen im ganzen Abdomen, die sich später mehr auf eine Stelle in der rechten Unterbauchgegend konzentrierten. Dabei neuerlich Erbrechen und Fieber. Der herbeigerufene Arzt verordnete Umschläge und Morphium, das jedoch auch erbrochen wurde. Schmerzen und Erbrechen hielten bis gegen Morgen an, dann hörten die Schmerzen auf.

Im Verlaufe des Vormittags kam es nur noch einmal zum Erbrechen, worauf allmählich Besserung eintrat und die Temperatur normal wurde. Die Schmerzen kehrten nur bei Bewegungen wieder. Bei der Untersuchung am nächsten Tage war die Appendix weniger druckschmerzhaft, nach weiteren 5 Tagen Bettruhe schmerzfrei.

Im Juli erfolgte nach Stuhlverstopfung und Diätfehler ein zweiter Anfall mit krampfartigen Schmerzen in der Appendixgegend, noch stärkerem Brechreiz und 2 Tage anhaltendem Fieber.

Nach 10tägigem Krankenlager Wohlbefinden ohne nachweisbare objektive Veränderungen.

Während eines 3wöchigen Aufenthaltes an der See empfand Pat. ein ständig unangenehmes Gefühl, aber keinen Schmerz. Weitere ärztliche Beratungen ergaben einen negativen lokalen Befund. Wegen Fortdauer der subjektiven Beschwerden wurde die Operation nahegelegt.

Ich konnte durch wiederholte Untersuchungen in der Ileocoecalgegend eine nur undeutlich tastbare, mäßig schmerzhafte Resistenz konstatieren. Abdomen nicht aufgetrieben, Rektalbefund negativ.

Die am 21. September d. J. vorgenommene Operation ergab folgenden Befund: In der Fossa iliaca dextra, nahe und parallel der Crista ossis ilei, liegt der kleinfingerdicke, 6 cm lange, zylindrisch geformte, vom Coecum zum Teil gedeckte Wurmfortsatz. Er verläuft von oben nach unten, frei ohne Verwachsung zwischen Coecum und Darmbeinschaufel und wird aus seiner Lage vorsichtig emporgehoben. Dabei zeigt es sich, daß der zylindrisch prall gespannte Teil durch einen 2 cm langen Stiel mit dem Coecum in Verbindung steht. Der Stiel ist 180° um seine Achse gedreht und bildet nach der Zurückdrehung einen leeren, schlaffen, wenig vaskularisierten, bindegewebig veränderten Abschnitt der Appendix. — Typische Resektion, Versorgung des Stumpfes, Bauchwandnaht.

Der exstirpierte Wurmfortsatz ist 6 cm lang. Im prall gespannten Abschnitte dicker Eiter, die Mucosa stark geschwollen, gerötet, in der Mitte des zylindrischen Anteiles ein kleines Geschwür.

Während in dem Falle von Rinne das Trauma in der Umgebung der Appendix ein Exsudat gesetzt hatte, welches 7 Wochen später mit zunehmender Organisation, den Processus einschnürend, Entzündung bewirkte, wurde in dem Falle Sonnenburg's nach einer Fraktur der rechten Darmbeinschaufel und Quet-

schung der rechten Bauchseite eine chronische Appendicitis durch die Fixation der Darmschlingen um den Wurmfortsatz veranlaßt.

In dem vorliegenden Falle ist die durch das Trauma veranlaßte mechanische Störung die Ursache der Entzündung gewesen. Schon nach 2 Stunden hatten sich die Folgen der Verletzung mit weiteren, einen Appendicitisanfall charakterisierenden, schweren Störungen kenntlich gemacht.

Die Stieldrehung gab durch die Behinderung des Sekretabflusses die Veranlassung zur Stauung von Schleim, zufolge der Anwesenheit von Mikroben in demselben zur eitrigen Umwandlung des Inhaltes, zur Schwellung und leichten Ulzeration der Schleimhaut. Die akuten Symptome der Entzündung und des Anfalles gingen zurück, es entwickelte sich ein Stadium der Latenz mit dem subjektiven Gefühl des Unbehagens und der Spannung, welches ein zweites Mal durch einen akuten Anfall unterbrochen wurde. Zeichen einer Erkrankung der Appendix vor der Verletzung wurden bei der Operation nicht vorgefunden. Weder eine Verkürzung des Mesenteriums und eine durch sie bedingte Knickung, noch ein Kotstein, noch Verwachsungen mit der Umgebung als Folgeerscheinung einer längere Zeit vorausgegangenen Entzündung, Erscheinungen, die man als Ursache einer Erkrankung des Wurmfortsatzes hätte ansprechen können, waren vorhanden. Das Fehlen aller dieser Veränderungen spricht für die normale Beschaffenheit vor dem Unfalle.

Es war somit nur das Trauma die Ursache der Entzündung einer vorher gesunden Appendix.

---

11) **Kirkland.** Where physician and surgeon meet.

(Brit. med. journ. 1907. Juli 6.)

R. bespricht ausführlich einige Grenzfälle von interner und chirurgischer Kunst, insbesondere in ihrer Beziehung und Indikation zur Operation, z. B. Fälle von chronischem Ikterus bei primärem Krebs der Gallenwege, von Durchbrüchen bei Magen- und Duodenalgeschwür, von Folgezuständen bei chronischem Geschwür und zeigt als Interner eine weitgehende Inanspruchnahme chirurgischer Hilfe. Beim Ulcus duodeni geht er sogar so weit, die Stellung der sicheren Diagnose als Anzeige zur Gastroentrostomie aufzufassen. Zu diesem Mißtrauen gegenüber innerer Behandlung führten ihn seine Erfahrungen: sechs Todesfälle unter den letzten zehn Ulcera duodeni seiner Beobachtung. **Weber** (Dresden).

12) **T. Voeckler.** Kontusionsverletzungen des Bauches. (Aus der chirurg. Abteilung der Magdeburger städt. Krankenanstalt. Dr. Habs.)

(Münchener med. Wochenschrift 1907. Nr. 33.)

Der Abhandlung liegt ein Fall von Ruptur der Leber und des Pankreas zugrunde. Bei dem Bauchschnitt am 2. Tage hatte sich V. wegen schwerer Chokerscheinungen nach Entleerung von enormen Blutmassen mit fester Tamponade der an der Grenze zwischen rechtem und linkem Lappen gelegenen, stark blutenden tiefen Leberwunde begnügen müssen. Nach ziemlich günstigem Verlauf stieß sich ca. 3 Wochen später ein kleinhandtellergroßes, nekrotisches Leberstück aus, wurde danach die anfangs gallig gefärbte Sekretion wasserklar und als aus dem Pankreas stammend nachgewiesen; die Heilung dieser Pankreasfistel erfolgte langsam nach mehreren Wochen.

V. bespricht eingehend die Symptome und Diagnose der Leber- und Pankreaszerreißungen und weist auf die Notwendigkeit raschen Eingreifens hin. Zur schnelleren Heilung der zurückbleibenden Pankreasfistel empfiehlt er auf Grund der Untersuchungen Wohlgemuth's eine strenge Diabetesdiät.

**Kramer** (Glogau).

13) **H. Heineke.** Über Meteorismus nach Bauchkontusionen.

(v. Langenbeck's Archiv Bd. LXXXIII. Hft. 4.)

Verf. veröffentlicht vier Fälle, die zeigen, daß nach Bauchquetschungen sofort innerhalb der nächsten Stunden ein bisweilen sehr hochgradiger Meteorismus auf-

treten kann, ohne daß eine Darmverletzung oder Blutung vorliegt. Dieser primäre Meteorismus wurde nur bei leichten Verletzungen beobachtet, wahrscheinlich deshalb, weil bei schweren Traumen die hochgradige bekannte Bauchdeckenspannung die Aufblähung der Därme verhindert. Obschon dieser primäre Meteorismus nicht gegen eine innere Verletzung spricht, glaubt Verf. doch, daß man bei seinem Vorhandensein und bei Fehlen von starken Druckschmerzen, Erbrechen und Zeichen von Blutung noch eine Zeitlang mit einem Eingriffe warten kann. H. hält es für sicher, daß diese Auftreibung des Bauches durch Einwirkung auf die retroperitonealen Nervenstämme oder Plexus entsteht, und zwar nur durch eine direkte, nicht reflektorische Wirkung. Meist liegen dabei wohl größere Blutergüsse im retroperitonealen Bindegewebe vor. **E. Siegel** (Frankfurt a. M.).

## 14) **Vaughan.** Further remarks on the case of gunshot wounds of the abdomen.

(Amer. journ. of the med. sciences 1907. August.)

Im Anschluß an 14 früher publizierte Schußverletzungen des Bauches gibt Verf. eine kasuistische Mitteilung weiterer drei Bauchschußwunden.

Fall I. Das Geschoß war rechts etwas nach innen von der Spina ant. sup. ossis ilei eingedrungen. Allgemeinerscheinungen gering. Laparotomie nach 4 Stunden. Es fanden sich zehn Löcher im Ileum und zwei in der Blase. Sechs Löcher wurden mit Seide vernäht; vier Löcher lagen so dicht nebeneinander, daß hier eine End-zu-End-Resektion vorgenommen werden mußte. Ein Loch in der Blase wurde genäht, das andere lag so tief im Becken, daß von einem Verschluß abgesehen wurde; permanente Drainage der Blase durch Katheter. Vollständige Heilung.

Fall II. Einschußöffnung neben der Wirbelsäule unterhalb der 12. Rippe. Laparotomie nach 12 Stunden. Im Bauche 1500 ccm blutige Flüssigkeit. Es bestand bereits Peritonitis. Es fanden sich neun Löcher im Ileum, zwei in der Blase. Sämtliche Löcher wurden mit Seide geschlossen. Tod an Peritonitis nach 24 Stunden.

Fall III. Einschußöffnung etwas links, unterhalb des Processus ensiformis. Operation nach $1^1/_4$ Stunden. Es fand sich ein stark blutendes Loch im linken Leberlappen, das mit Catgut vernäht wurde. Ein zweites Loch — in der vorderen Magenwand — wurde mit Seide vernäht. Nach Spaltung des Mesokolon fanden sich weitere Schußverletzungen in der hinteren Magenwand und im Pankreas, welche ebenfalls durch Naht geschlossen werden konnten. Zunächst primäre Heilung. Temperatur sank aber während der nächsten 2 Monate nicht zur Norm und auch das Allgemeinbefinden ließ zu wünschen übrig. Nach Verlauf dieser Zeit Eröffnung des Bauches in der alten Narbe. In der Tiefe war eine harte Masse zu fühlen, in der sich Eiter fand; sie gehörte dem Pankreas an. Drainage des Pankreasabszesses durch den Rücken. Nach 5 Tagen entleerte sich eine größere Masse Eiter; von da ab noch 5 Wochen lang Entleerung von Flüssigkeit, welche alle Reaktionen des Pankreassaftes gab. Endlich vollständige Heilung.

**Levy** (Wiesbaden).

## 15) **Kaehler.** Drei chirurgisch behandelte Fälle von typhöser Darmperforation und Perforationsperitonitis.

(Deutsche med. Wochenschrift 1907. Nr. 34.)

In allen drei Fällen trat die Perforation im Typhusrezidiv ein. Im ersten Falle ließ sich der Tag des Rezidivs nicht genau feststellen, in den beiden anderen Fällen erfolgte die Perforation am 8. resp. 10. Tage des Rezidivs. Die brettharte Spannung der Bauchmuskulatur fehlte in den drei Fällen. Einmal wurde einfache Drainage der Bauchhöhle, einmal Naht und Fixation der Schlinge an die Bauchwand, einmal Naht und Drainage der Bauchhöhle gemacht. Im ersten Falle trat Heilung ein; die beiden anderen Pat. starben. **Borchard** (Posen).

16) **G. Richelot.** Sur une terminaison peu connue de l'appendicite. Considérations sur la fréquence de lésions appendiculaires.

(Bull. de l'acad. de méd. 1907. Nr. 19.)

Bei einem nicht operierten appendicitischen Abszeß entwickelte sich unter der rechtsseitigen Gesäßmuskulatur, 3—4 cm vom Beckenkamm entfernt, eine Eiterung, die inzidiert wurde; nach einiger Zeit entleerte sich daraus ein Kotstein von Mandelgröße: Es war das Darmbein durch den Blinddarmprozeß perforiert worden.

Die weiteren Ausführungen, in welchen R. die jetzt scheinbar größere Häufigkeit dieser Krankheit damit erklärt, daß sie früher vielfach durch andere Bezeichnungen der Kenntnisnahme entzogen wurde, bringen nichts Neues.

Schließlich werden die Krankengeschichten von 10 Fällen angeführt, welche das Bild der Colitis mucosa und membranacea boten. Dieselbe war durch relativ geringfügige Veränderungen des Wurmfortsatzes ausgelöst und durch die Entfernung dieses Organes geheilt worden.

R. weist damit den Vorwurf Dieulafoy's zurück, daß die Chirurgen die Kolitis nicht erkennen und dabei unnötigerweise und ohne Erfolg den Wurmfortsatz entfernen. **Neugebauer** (Mährisch-Ostrau).

17) **Argaud et Séjour.** Appendicite chronique à forme pelvienne avec diverticule pariétal.

(Bull. et mém. de la soc. anat. de Paris 1906. Nr. 10.)

Beschreibung eines Pseudodivertikels des Wurmfortsatzes, wie solche nach Perforationen sich bilden können und wie sie v. Brunn in den »Beiträgen zur klin. Chirurgie« Bd. XLVI beschrieben hat. **Neugebauer** (Mährisch-Ostrau).

18) **A. P. Heineck.** Gross abnormalities of the appendix vermiformis noted in 3550 autopsies.

(Cook county hospital reports 1906. p. 63.)

486mal war der Processus vermiformis verwachsen, und zwar mit den verschiedensten Bauchorganen, so mit dem Blinddarme 357mal, dem Psoas 44mal, Mastdarm und Leber 2mal, der Flexura sigmoidea, dem Magen und der Blase je 1mal. 5mal fand er sich in rechtsseitigen Leistenbrüchen, aber nur einmal allein; alle Brüche waren wegen Verwachsungen irreducibel. 12mal lag der Wurmfortsatz retroperitoneal, 20mal war er teilweise oder vollständig obliteriert, ebensooft scharf geknickt; 9mal fanden sich Strikturen infolge alter Appendicitis. Die Länge schwankte zwischen $^1/_2$ und 26 cm. Echte Fremdkörper fanden sich nur 2mal, und zwar je 1mal Traubenkerne und eine $1^1/_2$ Zoll lange Fischgräte, Kotsteine 25mal. 10mal war Tuberkulose vorhanden, aber stets sekundär; alle diese Leichen wiesen auch Lungentuberkulose auf. 2mal waren typhöse Veränderungen da, 1mal eine Kommunikation der Lichtung mit einem Herde dickflüssigen Eiters zwischen den Blättern des Mesenteriolum. Akute, nicht eitrige Entzündung zeigte sich 41mal, in 6 anderen Fällen ein Empyem des Wurmfortsatzes. 3mal war der Wurm Sitz einer Neubildung, und zwar stets eines sekundären Karzinoms vom Magen aus. Die Metastasierung war 2mal auf dem Blutweg erfolgt, 1mal hatte das Karzinom direkt auf den mit dem Magen verwachsenen Wurmfortsatz übergegriffen. **Goebel** (Breslau).

19) **C. E. Brandts.** Appendicitis und Appendixkarzinom. (Aus der Prosektur des Krankenhauses München r. d. I. Dr. Oberndorfer.)

(Münchener med. Wochenschrift 1907. Nr. 36.)

Das primäre Karzinom des Wurmfortsatzes ist nach der Literatur nichts Seltenes, kommt auffallend häufig bei jugendlichen Individuen vor und bevorzugt meist das distale Ende des Anhanges. In den von B. mitgeteilten zwei Fällen von Appendicitis infolge Appendixkrebses bei einem 8jährigen und einem 35jäh-

rigen Pat. wurde das Karzinom als Ursache der perforierenden resp. chronischen Appendicitis erst bei der mikroskopischen Untersuchung der mit Erfolg exstirpierten Wurmfortsätze erkannt. Beide Kranke sind genesen und seit 2 Jahren rezidivfrei geblieben. Beidemal handelte es sich nur um ein sehr kleines Krebsknötchen, das die Lichtung des Wurmfortsatzes verschlossen, bei dem Knaben zu Ulzeration der Schleimhaut und zu Perforation geführt hatte.

**Kramer** (Glogau).

20) **Clogg.** Some remarks on inguinal hernia in children: based on an experience of 126 cases submitted to operation.

(Practitioner 1907. September.)

Kinder mit Leistenbrüchen sollen möglichst bald radikal operiert werden, da eine Behandlung mit Bruchbändern schwierig und meistens erfolglos ist. Bei Brustkindern soll bis zur Entwöhnung gewartet werden, gesunde Flaschenkinder sind dagegen bereits mit dem 3. oder 4. Monate zu operieren. In der Mehrzahl der Fälle konnte die Radikaloperation in der Art ausgeführt werden, daß Obliquus internus plus Cremaster über dem Samenstrange mit dem Lig. Pouparti durch Nähte vereinigt wurden, bei großen Hernien jedoch bediente sich Verf. der Bassini'schen Methode. Auf diese Weise wurden 115 Knaben mit bestem Erfolge behandelt. Auch 11 Mädchen mit Leistenbrüchen konnte Verf. durch die Radikaloperation heilen. Als Bruchinhalt wurde 2mal der Blinddarm, 1mal die Blasenkuppe gefunden, 3mal spielte sich eine Appendicitis im Bruchsack ab, 2mal war eine Tuberkulose vorhanden. In 9 Fällen mußte wegen leichter Einklemmungserscheinungen die Operation ausgeführt werden. **Jenckel** (Göttingen).

21) **A. Miles.** A case of rupture of herniated powel by sudden contraction of abdominal muscles.

(Edinb. med. journ. 1907. August.)

Ein 72jähriger Werkmeister hatte seit etwa 20 Jahren einen doppelseitigen Leistenbruch, links etwas größer als rechts, der sich stets gut reponieren ließ und bei der Arbeit durch ein Bruchband zurückgehalten wurde. In letzter Zeit bereitete ihm der linksseitige Leistenbruch größere Beschwerden und trat wiederholt unter dem Bruchband aus. Eines Nachmittags wollte Pat. einen schweren Gegenstand, der hinter einem breiten Arbeitstische stand, hochheben, er legte sich

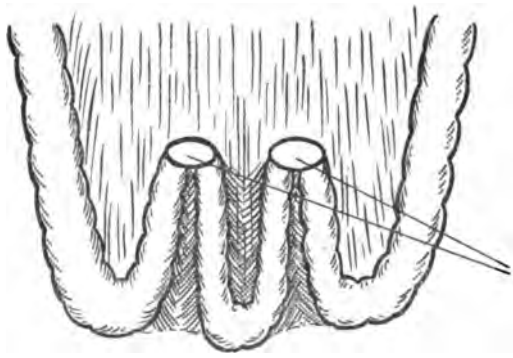


hierbei mit dem Leib über den Tisch und strengte unwillkürlich beim Heben die Bauchmuskeln stark an. In demselben Augenblick empfand er sehr starke Schmerzen im Leibe, fiel ohnmächtig um und wurde schwerkrank ins Hospital gebracht. Hier erbrach er die mittags reichlich genossenen Speisen; da die Schmerzen vom Nabel zum linken Skrotalbruch ausstrahlten, glaubte der Arzt, daß hier eine Einklemmung bestehe, erkannte aber sofort seinen Irrtum, als sich der Bruchsackinhalt leicht manuell reponieren ließ.

Verf. machte 2 Stunden später die Laparotomie, fand dicht oberhalb der weiten linksseitigen Bruchpforte den unteren Teil des Jejunum in Form von drei kurzen Schlingen fächerförmig gefaltet und auf der Kuppe der durch Verwachsungen fest miteinander verbundenen Mittelschlingen, dem Gekrösrande genähert, eine quere Zerreißung, so daß hier vier Darmlichtungen sichtbar waren. Trotz Resektion des Dünndarmes, Auswaschung der Bauchhöhle und Drainage erfolgte der Tod 28 Stunden nach der Operation.

Verf. deutet die Entstehung der Darmruptur folgendermaßen: Beim Hinüberlegen über den Arbeitstisch wurde der linksseitige Bruch, bestehend aus drei Schlingen, deren mittlere Partie durch feste Verwachsungen miteinander verbunden war, »habituell inkarzeriert«; durch heftige Muskelaktion wurde dann beim Versuche, den schweren Gegenstand mit ausgestrecktem Arme zu heben, ein derartiger Druck auf den Leistenkanal ausgeübt, daß die Ruptur des Darmes erfolgte. Danach war es leicht, den Bruch zu reponieren. Man muß annehmen, daß die feste Verbindung der Mittelschlingen allmählich durch den Druck des nicht mehr gut funktionierenden Bruchbandes entstanden ist, mithin in der letzten Zeit beim Austreten des linksseitigen großen Leistenbruches stets drei Schlingen im Bruchsacke lagen. **Jenckel** (Göttingen).

22) **Krüger.** Zur Torsion der Appendices epiploicae. (Aus der chirurg. Klinik in Jena.)

(Münchener med. Wochenschrift 1907. Nr. 37.)

In dem mitgeteilten Falle hatte sich Pat. infolge einer Anstrengung vor 20 Jahren eine Einklemmung einer Appendix epiploica der Blinddarmgegend in einen rechtsseitigen Leistenbruchsack zugezogen; der Fettanhang blieb unreponiert in letzterem, wodurch Pat. zeitweise, besonders bei längerem Sitzen, ein unleidliches Gefühl im Leibe verspürte, vor 2 Jahren auch einmal stärkere Schmerzen im rechten Beine beim Gehen empfand, die möglicherweise durch eine kleine Achsendrehung des Fettkörpers verursacht waren. Neuerdings kam die zweite Drehung, die sich auch auf den intraabdominellen Teil der Appendix erstreckte, deren Stiel im Bruchsack also nicht adhärent geworden sein konnte. Durch eine Entzündung trat eine zarte fibröse Verklebung an ihm ein; durch die Drehung kam es zu venöser Stauung, aber nicht zu Gangrän. Bei der Operation, durch welche der ganze Fall in seiner Entwicklung klargelegt ward, wurde der hühnereigroße, enge, für einen eingeklemmten Netzbruch gehaltene Bruch eröffnet, der dünne Stiel des lappigen Fettgebildes bis in die Bauchhöhle hinein durch Spaltung der Bauchwand verfolgt und so der Zusammenhang desselben mit einem leicht spiralig gedrehten, langen Fettanhange der Blinddarmgegend entdeckt.

**Kramer** (Glogau).

23) **O. Bernhard** (St. Moritz). Die Radikaloperation der Herniae permagnae mit Reposition des Hodens in die Bauchhöhle.

(Münchener med. Wochenschrift 1907. Nr. 32.)

B. hat das im Titel angegebene Verfahren in zehn Fällen von sehr großen Leistenbrüchen jüngerer Männer angewandt und berichtet, daß nicht einer von ihnen jemals Beschwerden von seiten des in die Bauchhöhle verlagerten Hodens gehabt habe, alle bis jetzt trotz Verrichtung schwerer Arbeit rezidivfrei geblieben sind. Er nimmt an, unter Hinweis auf Mitteilungen in der Literatur und auf Erfahrungen in der Tierheilkunde, daß die Verlagerung den Hoden in der Mehrzahl der Fälle anatomisch und physiologisch unversehrt lasse, und hält Erwägungen, daß der überpflanzte Hoden später einmal von Entzündungen, Syphilis, Tuberkulose, Krebs usw. heimgesucht werden könne, und eine derartige Krankheit dann nur schwer nachzuweisen sei, nicht für stichhaltig! Nur der einen Eventualität späterer Hydrokelenentwicklung sucht er durch Spaltung und Abtragung des äußeren Blattes der Tunica vaginalis propria vorzubeugen. **Kramer** (Glogau).

24) **Provera.** Un caso di ernia crurale dell' uretere.

R. accad. di med. di Torino 1907. März 1.

(Gazz. degli ospedali e delle clin. 1907. Nr. 32.)

Eine langsam bis zu Nußgröße gewachsene, harte, elastische, leicht zurück zu bringende Geschwulst im rechten Schenkelkanale verursachte zur Zeit der Menses einige Schmerzen. Bei der Operation findet sich ein Lipom vor und außen von der Hernie. Letztere stellt einen zylindrischen, gänsekieldicken, roten Strang dar. Nach Erweiterung des Leistenringes kann man mit dem Strang einen Teil der Harnblase hervorziehen. Nach außen verläuft der Strang im subperitonealen Bindegewebe. Nach Eröffnung des Bruchsackes findet man außerdem einen kleinen Netzteil in demselben, der abgebunden wird. Nach der Operation treten keine Störungen von seiten der Blase oder der rechten Niere auf. **Dreyer** (Köln).

25) **L. Chevrier.** Le ligament rond dans les hernies crurales.

(Revue de chir. XXVII. ann. Nr. 2.)

Von den zwei Beobachtungen, die C. mitteilt, verdient die erste als höchst merkwürdiger Befund entschieden hohes Interesse: Es handelt sich um Einklemmung prävaskulären Fettgewebes an der Spitze eines Schenkelbruchsackes durch Schenkel des Lig. rotundum. Nach der Meinung des Verf.s dürfte sich das Lig. rotundum gar nicht selten in Schenkelbrüchen finden und durch Gleiten des Peritoneum, dem es manchmal fester anliegt, dort hinein gelangen. Selten allerdings wird es sich ereignen, daß es — vielleicht durch häufigen Husten getrieben — bis vor den Bruchsack gelangt. Jedenfalls wird man genauer auf die Beziehungen der Ligg. rotunda zu Schenkelbrüchen achten müssen. **Christel** (Metz).

26) **Makara.** Über die radikale Operation der Nabelbrüche nach Mayo.

(Gyógyászat 1907. Nr. 5. [Ungarisch.])

M. berichtet über vier Fälle von Nabelbrüchen, die er mit Erfolg nach Mayo operiert hat. Der Gang der Operation war folgender: 1) Ovale Umschneidung der Haut ohne Eröffnung des Bruchsackes. 2) Auslösung des Bruchsackes, Eröffnung der Bauchhöhle und Exzision des Nabelringes. 3) Ablösung des Bauchfells in der Ausdehnung von 4—5 cm von der Bauchwand. 4) Die an der Stelle der Bruchpforte entstandene ovale Öffnung wird durch zwei durch die ganze Dicke der Bauchwand gehende Schnitte in einen Querspalt verwandelt. 5) Seidennaht des Bauchfells. 6) Mit Silber- oder Aluminiumbronzedraht werden die Nähte so angelegt, daß der untere Lappen des Fascien-Muskellappens unter den oberen Lappen hinaufgezogen und die Bauchwand in der Wunde verdoppelt wird. 7) Verschließung der Hautlappen mit tiefen Silkworm- und oberflächlichen Seidennähten.

Der Vorzug dieser Operation liegt darin, daß die Lappen flächenweise verwachsen und so die event. Lückenbildungen vermieden werden.

**P. Steiner** (Koloszvár).

27) **Ringel** (Hamburg-Borgfelde). Zur Kasuistik der angeborenen Nabelschnurbrüche (Ectopia viscerum).

(Münchener med. Wochenschrift 1907. Nr. 34.)

In dem ersten der mitgeteilten zwei Fälle war der Nabelschnurrest walnußgroß erweitert und enthielt Darmschlingen; an seinem Ursprunge bestand grünliche Verfärbung. Die Operation war bei dem 3 Tage alten Kinde durch eine Eröffnung eines an dem Nabelschnurreste mit seiner Spitze verlöteten Meckelschen Divertikels kompliziert; dasselbe, 3 cm lang, wurde reseziert, die Insertionsstelle vernäht, der übrige Darm reponiert und der Nabelring durch tiefe Nähte geschlossen. Heilung.

Auch im zweiten Falle war eine Dünndarmschlinge mit einem kurzen, straffen Ductus omphalo-mesentericus in dem Nabelschnurbruchsacke fixiert; daneben lag fast der ganze Dünndarm, ein großer Teil des Dickdarmes und der Leber in dem

kindskopfgroßen Bruche. Die Operation wurde trotz breiter Verwachsungen der Leber mit dem Bruchsacke glücklich zu Ende geführt; das 1 Tag alte Kind überstand den großen Eingriff zunächst gut, die Wunde heilte größtenteils bis auf eine Stelle, die mit dem bei der Naht angestochenen Dünndarme kommunizierte. Dann verfiel plötzlich das Kind und starb nach einem zweiten operativen Eingriffe, durch den die Fistel zum Schluß gebracht worden war, am 18. Tage.

**Kramer** (Glogau).

28) **Grüneisen.** Zur Kasuistik der Hernia obturatoria incarcerata.

(v. Langenbeck's Archiv Bd. LXXXIII. Hft. 3.)

Veröffentlichung eines mit Erfolg operierten Falles von Hernia obturatoria incarcerata. Die Diagnose war sehr schwierig. Die Operation wurde mittels Laparotomie ausgeführt, und zwar leicht. Auf Verschluß der Bruchpforte wurde verzichtet. **E. Siegel** (Frankfurt a. M.).

29) **Makara.** Narbige Darmstenose nach Brucheinklemmung.

(Gyógyászat 1907. Nr. 9. [Ungarisch.])

Narbige Schrumpfung der eingeklemmt gewesenen Darmpartie gehört zu den selteneren Komplikationen; Meyer berichtete (Deutsche Zeitschrift für Chirurgie Bd. LXXVI) über 23 ähnliche Fälle. Bei dem 21jährigen Arbeiter, den Verf. beobachtete, war der Leistenbruch vor 3 Jahren eingeklemmt; die Inkarzeration wurde durch Reposition beseitigt. 1 Tag vor der jetzigen Aufnahme war der Bruch wieder eingeklemmt; nach sofortiger Herniotomie hörten die Einklemmungserscheinungen auf. 5—6 Tage später stellte sich Diarrhöe, am 16. Tage nach der Operation Symptome von Darmstenose ein. 15 Tage später Laparotomie, Resektion der stenosierten Darmschlinge, zirkuläre Darmnaht. Heilung. Die resezierte Darmschlinge zeigte in der Mitte eine ringförmige narbige Stenose von kaum 4 mm Weite. Der Umfang des Darmes betrug oberhalb der Stenose 5—9 cm, unterhalb jener 3 cm. Die Stenose ist durch die narbige Veränderung des ganzen eingeklemmten Darmteiles entstanden. An der oberen und unteren Grenze der Stenose waren sämtliche Schichten des Darmes durch Granulationsgewebe ersetzt, in der Mitte der Stenose die Muskelschicht nur in Spuren vorhanden. Aus der Krankengeschichte ist hervorzuheben: 1) das Fieber in den ersten Tagen nach der Herniotomie; 2) die am 5.—6. Tage sich einstellende Diarrhöe, welche Symptome auf Ulzeration des Darmes hinweisen. Die Stenose zeigte sich bereits am 16. Tage in Stuhlverhaltung, Meteorismus, welchen Symptomen sich später Kolik und Erbrechen anschlossen, so daß die Darmresektion schon nach 1 Monat ausgeführt werden konnte. **P. Steiner** (Kolozsvár).

30) **W. Anschütz** (zurzeit Marburg). Über die Heilungsaussichten beim Magen- und Darmkarzinom.

(Münchener med. Wochenschrift 1907. Nr. 38.)

Die Abhandlung fußt auf einer Reihe von in den letzten Jahren aus der Breslauer chirurgischen Klinik erschienenen Arbeiten und bestätigt in der Zusammenfassung ihrer Ergebnisse aufs neue, daß in einer großen Zahl der Fälle von Magen- und Darmkrebs, die früh erkannt werden, die Operation nicht mehr ausführbar ist. Von 104 Magenkrebsen mit einer Krankheitsdauer von $^1/_4$ Jahr hatten sich 80 (77%) und von 37 Darmkrebsen von gleicher Dauer 21 (56%) als inoperabel erwiesen. Andererseits waren unter den sämtlichen Magen- und Darmkrebsen, trotz Verzögerung der Diagnose und trotz des Widerstandes der Kranken gegen operative Eingriffe immerhin noch 27, resp. 46% aller Fälle resezierbar und selbst bei längerer Dauer des Leidens noch 20, resp. 43% operabel. Was die Erfolge der Operation anlangt, so steht einer Sterblichkeitsziffer von 20—36% beim Magen, von 10—15% beim Darm eine Dauerheilungsziffer von 30% bei ersterem, von 50% bei letzterem gegenüber. **Kramer** (Glogau).

31) **G. Mann.** Ein Fall von spontaner Magenfistel nach Ulcus ventriculi. (Aus der inneren Abteilung des städtischen Krankenhauses in Triest.)

(Wiener klin. Wochenschrift 1907. Nr. 33.)

Lange Jahre Schmerzen, unabhängig von der Nahrungsaufnahme, in Bauch und Rücken. Sonst absolut keine Symptome eines Geschwürs. Dann Auftreten einer Schwellung und Rötung im linken Hypochondrium, schließlich tropfenweises Abfließen einer Flüssigkeit aus ihrer Mitte. Es wurde zuerst für eine Rippeneiterung gehalten, bei einer Inzision aber die Magenfistel erkannt. Die Magenvorderwand bildete mit der Bauchwand ein starres, unbewegliches Narbengewebe, so daß jede Operation ausgeschlossen schien. Es wurde deshalb zuerst rektale Ernährung, dann Eingießung durch Fistel und Pylorus direkt ins Duodenum angewendet. Allmählich konnte die Pat. kleine Mengen Milch schlucken. Da aber die Fistelränder andauernd angeätzt wurden, schüttete Verf. ein alkalisches Pulver um und in die Wunde, mit dem Erfolge, daß sich die Fistel nun stark verengte und nur selten einen Tropfen austreten ließ, trotzdem Pat. schließlich alles aß. Die Untersuchung des Magensaftes ergab kontinuierliche Hypersekretion und Hyperazidität. Ein nach Wismutdarreichung aufgenommenes Röntgenbild zeigt die starke Formveränderung des Magens. **Renner** (Breslau).

32) **H. Heineke.** Ein Fall von Berstungsruptur des Rektum. (Aus der chirurgischen Klinik in Leipzig.)

(Münchener med. Wochenschrift 1907. Nr. 33.)

Einem von ihm erst kürzlich mitgeteilten Falle von Spontanruptur des Mastdarmes bei einem vorher gesunden Manne, die beim Heben einer schweren Last entstanden war, reiht H. einen neuen an: 45jähriger Mann, seit Jahren bestehender Mastdarmvorfall, heftiges Pressen beim Stuhlgang, Ruptur des Vorfalls und Austritt von Dünndarmschlingen durch das Loch in der Mastdarmwand, das sich durch Retraktion des Vorfalls in die Bauchhöhle verlagert; Peritonitis. Bauchschnitt und Reposition der Dünndarmschlingen, Naht des längs verlaufenden Risses in der Serosa — vom Grunde des Douglas aus in der Mittellinie nach oben — und in der Wand des Mastdarmes (über 5 cm lang). Tod nach ca. 36 Stunden (Peritonitis, Aspirationspneumonie). **Kramer** (Glogau).

33) **Moorhead.** Movable spleen.

(Practitioner 1907. August.)

Verf. berichtet über einen Fall von Wandermilz bei einem 29jährigen Fräulein; die Diagnose wurde nach den klinischen Erscheinungen, und da eine große Geschwulst der linken Seite vorlag, die zeitweise bis zum Poupart'schen Bande herabreichte, auf linksseitige intermittierende Hydronephrose gestellt. Bei der Operation zeigte sich, daß bei gesunder Niere die Geschwulst von der stark vergrößerten und nach unten verlagerten Milz gebildet wurde. Den öfter beobachteten Wechsel im An- und Abschwellen dieses Organes führt Verf. auf die jeweilige Lage und die dabei mögliche teilweise Knickung des Stieles zurück.

**Jenckel** (Göttingen).

34) **Bacmeister.** Bakteriologische Untersuchungen bei Cholelithiasis. (Aus dem pathologischen Institut der Universität Freiburg i. Br. Prof. Dr. Aschoff.)

(Münchener med. Wochenschrift 1907. Nr. 38.)

Von 20 Fällen von Gallensteinen, deren Oberfläche durch Absengen keimfrei gemacht worden war, erwiesen sich 16 in ihrem Innern als steril, wurden in vier Bakterien im Zentrum gefunden (je 2mal Coli- und Typhusbazillen). Während diese Steine bei Sektionen gewonnen worden waren, ergab die Untersuchung von durch Operation entfernten Gallensteinen keine Mikroorganismen. B. nimmt an, daß in jenen vier Fällen von älteren Steinen die Keime sekundär eingewandert sind, wie es ihm auch in zwei anderen Fällen durch Einlegen der abgesengten

Steine in Typhusbouillonkultur gelang, diese Einwanderung herbeizuführen. Hiernach lassen sich nicht mehr die Bakterien als auslösendes oder mitwirkendes Moment bei der Gallensteinbildung heranziehen. **Kramer** (Glogau).

35) **W. E. Schroeder.** The progress of liver hemostasis — reports of cases (resection, sutures &c.).

(Cook county hospital report 1906. p. 14.)

Nach einer Übersicht über die bisherigen Bestrebungen zur Verbesserung der Lebernaht, die durch gute Bilder erläutert wird, berichtet Verf. über einen Fall von Revolverschußwunde des rechten Leberlappens, bei dem Tamponade mit Gaze die Blutstillung nicht bewirkte. S. nahm deshalb einen Gummisack, stopfte ihn neben ein Drain in das Loch und blies ihn auf. Die Blutung stand. Tamponierender Sack und Drain wurden nach 7 Tagen entfernt, der Kranke genas.

Für künftige Fälle empfiehlt Verf. eine Art Trendelenburg'sche Tamponkanüle, die statt von der Kanüle von einem Drain durchbohrt ist.

Kurz wird außerdem von tierischen Experimenten Erwähnung getan. Verf. hat statt dekalzinierter Knochen, Magnesiumplatten usw. gekochte (und dadurch verdickte und verkürzte) Sehnen sehr gut befunden. **Goebel** (Breslau).

36) **Lilienstein** (Detmold). Kasuistischer Beitrag zur Ätiologie und Symptomatologie der Pankreascyste.

(Münchener med. Wochenschrift 1907. Nr. 34.)

In dem beschriebenen Falle hat ein Trauma (Überfahrenwerden des Leibes) zu der Bildung einer Cyste geführt, deren Eröffnung nach vorgängiger Probepunktion (!) Heilung brachte. In der dunklen, braunroten Flüssigkeit der Cyste, die, mit dem sulzig verdickten Lig. gastrocolicum verklebt, bis zur Wirbelsäule reichte, fanden sich Blutkörperchen; eine diastatische Wirkung wurde nicht erzielt. Es hat sich also nicht um eine wahre Pankreascyste gehandelt. **Kramer** (Glogau).

37) **J. Richter.** Entzündung um Fremdkörper als Tumor operiert. (Aus der II. chirurg. Klinik zu Wien.)

(Wiener klin. Wochenschrift 1907. Nr. 29.)

Im ersten Falle bot eine über dem Poupart'schen Band und an ihm festsitzende Geschwulst alle Zeichen einer in den Bauchdecken liegenden Geschwulst. Die Diagnose wurde auf Bauchdeckendesmoid gestellt und diese exstirpiert. Das Bauchfell war entsprechend der Ausdehnung der Geschwulst infiltriert und mit einem Netzzipfel verwachsen. Die Geschwulst bestand aus derbem, schwieligem, die Muskulatur durchsetzendem Gewebe und enthielt im Zentrum zwei dünne Eisendrahtstücke, deren Herkunft übrigens unaufgeklärt blieb (vermutungsweise aus dem Darme). Interessant war die Deckung des großen Bauchfell-, Muskel- und Fasciendefektes. Ersterer wurde (nach Kramer, Ref.) durch einen gleichzeitig bestehenden Bruchsack gedeckt, die Muskulatur durch das obere Drittel des Sartorius ersetzt und an Stelle der Fascie des Obliquus externus ein Lappen aus der Fascia lata aufgenäht.

Der zweite Fall imponierte cystoskopisch absolut als bösartige Blasengeschwulst und wurde dementsprechend radikal operiert. Dabei fand sich, daß das Bauchfell, außerdem ein Teil des großen Netzes einerseits mit dieser Stelle, andererseits mit einer Dünndarmschlinge verwachsen war. Bei der nachherigen Untersuchung ergab sich die Geschwulst als außerhalb der Blasenschleimhaut, hauptsächlich in der Muskulatur liegend. Sie bestand wiederum aus schwieligem Gewebe, in dem ein Holzsplitter steckte, der mit dem anderen Ende in den verwachsenen Netzzipfel ragte. Auch hier wurde Einwanderung vom Darm aus angenommen.

**Renner** (Breslau).

Originalmitteilungen, Monographien und Sonderdrucke wolle man an *Prof. E. Richter* in Breslau (Kaiser Wilhelmstraße 115), oder an die Verlagshandlung *Breitkopf & Härtel*, einsenden.

Für die Redaktion verantwortlich: Geh.-Rat Prof. Dr. E. Richter in Breslau.
Druck und Verlag von Breitkopf & Härtel in Leipzig, Nürnbergerstraße 36/38.

F. O. C.


# Zentralblatt
für
# CHIRURGIE

herausgegeben
von
K. Garrè, in Bonn; F. König, in Berlin; E. Richter, in Breslau.

Vierunddreißigster Jahrgang.

Wöchentlich eine Nummer. Preis des Jahrganges 20 Mark, bei halbjähriger Vorauszahlung. Zu beziehen durch alle Buchhandlungen und Postanstalten.

Nr. 48. Sonnabend, den 30. November. 1907.


BOSTON MEDICAL LIBRARY JAN 7 1908


**Inhalt:** P. Clairmont, Zur Exstirpation maligner Geschwülste der Tonsillargegend. (Originalmitteilung.)

1) Loeb, 2) Ranzi, 3) Borrel, 4) Clairmont, 5) Philipp, Zur Geschwulstlehre. — 6) Buerger, Traumatische Epithelcysten. — 7) Permin, Myelom. — 8) Bruns, Die Geschwülste des Nervensystems. — 9) Walliczek, Nasenstenose. — 10) Yankemer, Intranasalnaht. — 11) Goldmann u. Killian, 12) Mader, 13) Claoué, Zur Erkrankung der Nasennebenhöhlen. — 14) Freemann, Sattelnase. — 15) Martini, Speicheldrüsengeschwülste. — 16) v. Verebély, Intrathorakale Kröpfe. — 17) Stierlin, Nervus recurrens und Kropfoperation.

18) Czerny, Krebsheilungen. — 19) Redlich, 20) Lewisohn, 21) Hübner, 22) Herxheimer, Zur Geschwulstlehre. — 23) Cheval, Hirnverletzung. — 24) Guisez, 25) Fournier, 26) Rolland, 27) Hennebert, Otologisches. — 28) Cramer, Nasentuberkulose. — 29) Müller, 30) Harmer und Glas, Nasengeschwülste. — 31) Springer, Rachenpolypen. — 32) Broeckaert, Endotheliome des Sin. maxillaris. — 33) Oppikofer, Steinbildung in der Kieferhöhle. — 34) Moty, Carotisunterbindung bei Rachenabszeß. — 35) Baumgarten, Leiomyadenom der Zunge. — 36) Monnier, Strumektomie. — 37) Clarke, Basedow'sche Krankheit. — 38) Horne, Mediastinalsarkom. — 39) Finsterer, Brustkrebs. — 40) v. Winiwarter, Paget'sche Krankheit. — 41) Citelli, 42) Fränkel, Exstirpation der Stimmlippen. — 43) Bystrów, Trichterbrust.



(Aus der I. chirurgischen Universitätsklinik in Wien.
Hofrat Prof. A. Frh. v. Eiselsberg.)


## Zur Exstirpation maligner Geschwülste der Tonsillargegend.


Von

**Dr. Paul Clairmont,**
Assistenten der Klinik.


Für die Exstirpation des Tonsillarkarzinoms, das auf die Umgebung (Zungengrund, weichen Gaumen, seitliche Rachenwand, Wangenschleimhaut) übergreift, haben vor mehr als 20 Jahren Mikulicz(1) und Küster(2) die Resektion des Unterkiefers auf der kranken Seite empfohlen.

Mikulicz, der zwar bei seinem ersten Pat. $1^1/_2$ cm nach vorn vom Unterkieferwinkel die Durchtrennung des Knochens vornahm, will den

Ansatz des M. masseter und pterygoideus geschont wissen und schlägt daher vor, den Unterkiefer $^1/_2$—1 cm oberhalb des Angulus zu durchsägen. Küster durchtrennt den Knochen in einer Linie, welche dem Hautschnitt entspricht, der vom Mundwinkel schräg nach hinten und abwärts über den Ansatz des M. masseter hinweg bis zum vorderen Rande des Kopfnickers geht.

Die Vor- und Nachteile dieser Methode hat Mikulicz schon in seiner ersten Publikation besprochen. Die Freilegung der seitlichen Pharynxwand ist eine so ausgiebige, daß die Möglichkeit gegeben ist, die Operation bis fast an ihr Ende extra cavum oris et pharyngis auszuführen. Es resultiert jedoch eine bleibende Verstümmelung und Bewegungsstörung des Unterkiefers.

Nach den Angaben der Literatur scheinen für die Anwendung dieser Methode nur die Nachteile maßgebend gewesen zu sein. Wenn reseziert wurde, war der Knochen miterkrankt und mußte aus diesem Grunde mit entfernt werden. So einmal unter zehn Fällen der Czerny'schen Klinik (Lindenborn(3) und zweimal nach dem Bericht Krönlein's(4). Hier war also die Unterkieferresektion nicht Operation der Wahl, nicht vorbereitender Eingriff. Kocher(5) berichtete neuestens über zwei operierte Fälle von Sarkom der Tonsille. Ihm scheint es wesentlich zu sein, daß allfällige Lymphdrüsenmetastasen nicht zu gleicher Zeit operiert werden. Bei einem Pat. wurde 14 Tage nach der ausgedehnten Lymphdrüsenausräumung der Tonsillartumor vom Munde her mit Spaltung der Wange exstirpiert. In dem zweiten Falle gab die mediane Kieferspaltung und die Spaltung der Muskulatur in der Mitte und der Mundbodenschleimhaut neben der Zunge einen ausgezeichneten Zugang.

Seit Einführung der Immediatprothese zum Ersatz des resezierten Unterkiefers hat sich hier, wie ich glaube, ein entscheidender Wandel vollzogen. Ich verweise auf die kürzlich erschienene Arbeit von Fritz König(6) und vor allem auf die soeben erfolgte Publikation aus der v. Eiselsberg'schen Klinik von Pichler und Ranzi(7), aus denen hervorgeht, daß es durch das sofortige Einlegen einer Prothese, wie sie Claude Martin, Stoppany, Fritzsche und Schröder angegeben haben, gelingt, nach der Unterkieferresektion ein anatomisch wie funktionell ideales Resultat zu erzielen. Damit fallen die Bedenken gegen den Vorschlag von Mikulicz und Küster, während die Vorteile dieser Methode bestehen bleiben. Wie groß diese sind, nicht allein gegenüber der Exstirpation vom Munde her oder der lateralen Pharyngotomie mit Gussenbaur'scher Schnittführung, sondern vor allem auch gegenüber der am häufigsten angewendeten seitlichen Kieferspaltung nach v. Langenbeck-Weber, selbst mit einem großen Weichteilschnitt, wie ihn Krönlein angegeben hat — davon wird sich jeder überzeugen, der einmal diesen Weg eingeschlagen hat. Die Tonsille mit ihrer Umgebung wird nach Ausräumung der in Betracht kommenden Lymphdrüsen (Gland. lymph. submaxillares, mentales, retromandibulares und cervicales prof. post.) auf nächstem Wege ohne die ge-

ringste Gefahr einer Blutaspiration von außen her bloßgelegt, und es ist die Möglichkeit gegeben, das Neoplasma mit Ruhe und Sicherheit radikal zu exstirpieren.

In zwei Fällen von ausgedehntem primärem Tonsillarkarzinom, die ich in Vertretung meines Chefs während des verflossenen Septembers zu operieren Gelegenheit hatte, benutzte ich die Methode von Mikulicz-Küster mit sofortigem Ersatze des resezierten Unterkiefers durch eine Immediatprothese nach Schröder. Herr Dr. Spitzer, Assistent des zahnärztlichen Institutes in Wien, hatte die Liebenswürdigkeit, die Prothesen vorzubereiten und mir bei der Einlegung intra operationem zu assistieren.

In dem ersten Falle griff das fünfkronenstückgroße, kraterförmig exulzerierte Karzinom von der rechten Tonsille auf den Zungengrund, den weichen Gaumen, die Schleimhaut der Wange und des Mundhöhlenbodens über. Daneben bestanden nachweisbar Lymphdrüsenschwellungen submaxillar und submental. Nach Ausräumung derselben, wobei vergrößerte Lymphdrüsen auch neben den großen Gefäßen zu finden waren, wurde der Unterkiefer von einem Hautschnitt, der vom Kinn bogenförmig zum Processus mastoideus verlief, submukös hinter dem rechten ersten Prämolarzahn durchsägt und subperiostal in typischer Weise reseziert. Die Entfernung des Karzinoms, über dessen Ausbreitung ich mich vor der Eröffnung pes Cavum oris noch einmal vom Mund aus überzeugte, war von der Seite in einwandfreier Weise möglich. Zungengrund und weicher Gaumen wurden wieder in sich vernäht, die Mundhöhle durch Knopfnähte, welche die Schleimhaut des Mundhöhlenbodens mit der der Wange vereinigten, hinten seitlich wieder geschlossen. Danach wurde die Immediatprothese in die Fovea glenoidalis eingesetzt und am Kiefer durch Silberdrahtnaht so fixiert, daß die Zahnreihen sich richtig gegenüberstanden. Der Pat. konnte schon am Operationstische den Mund öffnen und schließen. Auch im weiteren Verlaufe blieb das gute funktionelle Resultat bestehen. Ein kosmetischer Defekt entstand durch die Kieferresektion nicht. Nach 5 Wochen wurde die Immediatprothese durch eine Dauerprothese ersetzt.

Der zweite Pat., den ich wegen eines viel ausgedehnteren Karzinoms, das auch durch seine Lymphdrüsenmetastasen an der Grenze der Operabilität stand, nach derselben Methode operierte, ging 10 Tage post operationem an einer Arrosionsblutung der Carotis communis zugrunde. Nachdem bei der Ausräumung der Drüsen die Carotis und die Vena jugularis bloßgelegt werden mußten, wurde hier die Unterbindung der Carotis externa vorausgeschickt. Das Karzinom erstreckte sich auf die seitliche Pharynxwand, auf den weichen Gaumen bis über die Medianlinie nach rechts, die Uvula freilassend, auf die Zunge, so daß ihre linke hintere Hälfte hart infiltriert war, und die linke Wange. Hier wurde nach der schwierigen Drüsenausräumung der Unterkiefer nahe der Mittellinie reseziert. Der Zugang war ein überraschend guter und die Exstirpation des Tumors in toto relativ leicht ausführbar, vor allem ohne Aspirationsgefahr für den Pat. Die weitere Versorgung war dieselbe wie im ersten Fall. Auch hier gab die Immediatprothese ein gutes funktionelles wie kosmetisches Resultat.

Es scheint mir nicht nötig, der Exstirpation eines Tonsillarkarzinoms nach dieser Methode die Tracheotomie vorauszuschicken, weil bei dem hoch aufgesetzten Pat. durch eine Neigung des Kopfes auf die kranke Seite auch während der Exstirpation des Tumors ein Ausfließen des Blutes durch den Defekt möglich gemacht und damit eine Aspiration vermieden wird. Besonders hervorzuheben ist, daß die Immediatprothese sich in den ersten Tagen post operationem auch

insofern besonders bewährte, als diese Pat. gut exspektorierten, besser als nach der temporären Kieferspaltung mit folgender Naht, und daß der eine Pat. schon am Ende der 1. Woche imstande war, feste Nahrung zu kauen. Danach scheint es, wenn wir an die nicht seltenen Mißerfolge nach der Kieferspaltung mit Naht denken, die durch ausbleibende Konsolidierung oder Nekrosenbildung bedingt sind, daß die Immediatprothese bessere Dienste leistet als der eigene Kiefer des Pat., so paradox das auch klingen mag.

Wenn schon Mikulicz betont hat, daß es nicht in seiner Absicht liegt, durch das beschriebene Verfahren die anderen Methoden zu verdrängen, so muß das auch heute wiederholt werden, obwohl sich die Bedingungen zugunsten der Anwendung dieser Methode verändert haben. Die oropharyngealen Karzinome, gleichgültig, von wo sie ausgehen, ob von der Tonsille oder dem Zungengrund oder der übrigen benachbarten Schleimhaut, haben eine so ungünstige Lage, daß sie in der Regel spät zum Chirurgen kommen. Überdies haben diese Tumoren als Plattenepithelkarzinome nach der Operation dieselbe infauste Prognose in bezug auf Dauerheilung wie beispielsweise die Zungen- oder Mundhöhlenbodenepitheliome. Es wird daher unsere Aufgabe sein, auch die wenig ausgedehnten Karzinome dieser Region so weit als möglich im Gesunden zu exstirpieren, ein Moment, das uns zwingen mag, jene Methode zu wählen, welche den besten Zugang gewährt, die radikalste Exstirpation an Ort und Stelle, sowie der regionären Lymphdrüsen erlaubt, deren Nachteile andererseits durch Einführung der Immediatprothese als behoben bezeichnet werden können.

Es ist Zweck dieser kurzen Mitteilung, die Immediatprothese auch für die Fälle von Resektion einer gesunden Unterkieferhälfte als Hilfsoperation zu empfehlen und damit dieser Methode ein weiteres Feld als bisher einzuräumen, vor allem für die Exstirpation maligner Geschwülste der Tonsillargegend.

## Literatur.

1) S. Mikulicz, Zur Operation des Tonsillarkarzinoms. Beitrag zur Pharyngotomie. Deutsche med. Wochenschrift 1884. Nr. 3.

Derselbe, Die seitliche Pharyngotomie behufs Exstirpation maligner Geschwülste der Tonsillargegend. Deutsche med. Wochenschrift 1886. Nr. 10 u. 11.

2) E. Küster, Zur Behandlung der Karzinome der Wangenschleimhaut und der Seitenwand des Pharynx. Deutsche med. Wochenschrift 1885. p. 859.

3) K. Lindenborn, Über die Behandlung des Karzinoms des Pharynx und der Tonsille. Bruns'sche Beiträge 1904. Bd. XLIII. p. 569.

4) R. U. Krönlein, Über Pharynxkarzinom und Pharynxexstirpation. Bruns'sche Beiträge 1897. Bd. XIX. p. 61.

5) Th. Kocher, Chirurgische Operationslehre. 5. Aufl. Jena, G. Fischer, 1907

6) Fritz König, Über Prothesen bei Exartikulation und Resektion des Unterkiefers. Deutsche Zeitschrift für Chirurgie 1907. Bd. LXXXVIII. p. 1.

7) H. Pichler und E. Ranzi, Über Immediatprothesen bei Unterkieferresektionen. Archiv für klin. Chirurgie 1907. Bd. LXXXIV. p. 198.

1) **L. Loeb.** Über einige Probleme der experimentellen Tumorforschung.

(Zeitschrift für Krebsforschung Bd. V. p. 451.)

Aus der Fülle der vom Verf. aufgestellten und näher erläuterten Leitsätze seien die folgenden hervorgehoben: Bei Transplantation von Sarkomen wie von Karzinomen bleibt ein Teil der transplantierten Tumorzellen erhalten, und von ihnen geht die Geschwulstbildung aus. Die bisher bekannten Tatsachen betreffs Metastasenbildung sprechen für die Ähnlichkeit und nicht für die Verschiedenheit menschlicher und tierischer Sarkome. Ganz unabhängig von konstitutionellen Einflüssen des Wirtstieres auf das Geschwulstwachstum können lokale Bedingungen (z. B. Ausschneiden eines Stückchens aus der nicht wachsenden Geschwulst, Ziehen eines Fadens durch die Neubildung und ähnliches) die Kraft des Geschwulstwachstums beeinflussen. Es braucht keine direkte Proportionalität zwischen der Geschwindigkeit des Geschwulstwachstums und der Kürze des Latenzstadiums einerseits, und der Leichtigkeit, mit der eine Geschwulst übertragen wird, andererseits zu bestehen. Andererseits nahm die Übertragbarkeit von spontan entstandenen Thyreoidealsarkomen der Ratte in verschiedenen aufeinander folgenden Jahren allmählich stark ab. Aus Untersuchungen an Meerschweinchenovarien, die auf Entstehung von Chorionepitheliomen aus hypertrophischen Vorgängen bei der Follikelatresie hinweisen, schließt Verf., daß die Zahl derjenigen Neubildungen, die auf Störungen der embryonalen Entwicklung zurückgeführt werden müssen, in Zukunft eine Einschränkung erfahren wird.

Endlich wird auf die Rolle der stereotropischen und chemotropischen Reize bei dem regenerativen Wachstum des Epithels eingegangen. Aber solche Reize sind nur sekundäre, mitbestimmende Faktoren, nicht primäre, das geschwulstartige Wachstum hervorrufende Bedingungen. Höchstens werden durch chemische Reize spontan sich zurückbildende, »vergängliche« Neubildungen hervorgerufen. Die primäre, zur Geschwulstbildung führende Bedingung ist stets eine bestimmte primäre Veränderung der Zellen, also keine Prädisposition des Wirtes. Wohl aber bestimmt die letztere, wie weit Zellen, innerhalb deren oder in direkter Verbindung mit denen wachstumauslösende Bedingungen (Wachstumsreize) vorhanden sind, wuchern können. In dem endemischen Vorkommen des Krebses bei Tieren sieht nun Verf. einen Beweis dafür, daß für gewisse Geschwülste eine wachstumsauslösende Bedingung in einem (event. ultramikroskopischen) Mikroorganismus zu suchen sei. Auch das Entstehen eines Sarkoms nach Transplantation eines Karzinoms ließe sich am besten so erklären, da ja in diesem Falle das geschwulstartige Wachstum des Bindegewebes ganz unabhängig von dem des Epithels sei. Die Identität der Wachstumskurve des Sarkoms und Karzinoms in einer von L. mitgeteilten Transplantationsreihe ließe sich ebenfalls durch die Identität der verursachenden Mikroorganismen am leichtesten erklären.

**Goebel** (Breslau).

2) **E. Ranzi.** Untersuchungen über antigene Eigenschaften der Tumoren.

(v. Langenbeck's Archiv Bd. LXXXIV. Hft. 1.)

Verf. setzt in vorliegender Arbeit den Bericht über frühere Versuche fort und beschäftigt sich vornehmlich damit, ob im Tierkörper nach Vorbehandlung mit karzinomatösem Material Antikörper entstehen, und welcher Natur sie eventuell sein würden. Die Experimente wurden an Kaninchen, Affen und Menschen angestellt. Einzelne Resultate konnten die Angaben Kullmann's bestätigen, daß Immunsera für menschliche Blutkörperchen hämolytisch wirken. Die Geschwulstextrakte selbst hatten diesen Erfolg nicht. Im übrigen erweisen die mit der Komplementablenkungs- und Präzipitationsmethode angestellten Versuche, daß die durch Injektion von Geschwulstauszügen entstandenen Antikörper keine spezifische Reaktion auf Geschwulstgewebe liefern. Die entstandenen Reaktionen waren durch das menschliche Eiweiß bedingt. E. Siegel (Frankfurt a. M.).

---

3) **Borrel.** Observations étiologiques.

(Verhandl. d. internat. Konf. für Krebsforschung. — Zeitschrift für Krebsforschung Bd. V. p. 106.)

Das bekannte Mitglied des Pasteur'schen Instituts bricht hier eine Lanze für die parasitäre Ätiologie des Karzinoms. Der Mißerfolg der Coccidientheorie schreckt ihn nicht ab. Die Krebszellen sind den Geschlechtszellen in Parallele zu stellen (Teilungsvorgänge, Reduktion der chromatischen Substanz usw.). Für diese Zelländerung verlangt Verf. eine äußere Ursache. Als Beispiele für ähnliche Vorgänge gelten B. die »Epitheliosen«: Pocken, Molluscum contagiosum, das kontagiöse Epitheliom der Vögel, die Schafblattern. Daß die Geschwulsttransplantationen, das Entstehen der neuen Geschwulst aus nur einer übertragenen Zelle die infektiöse Entstehung des Karzinoms zweifelhaft macht, wird nicht geleugnet. Für die Infektionstheorie aber spricht B. die Käfiginfektion der Mäuse, das unmotivierte, plötzliche Auftreten von Geschwülsten derselben Art (Kieferepitheliom, generalisierte Lymphome) bei mehreren Tieren, das dann wieder von jahrelangen Pausen ohne Geschwulstentstehung unterbrochen wird. Die künstliche Kontagion ist ihm allerdings nur einmal geglückt: in einem Käfig traten vier spontane Karzinomfälle bei sicher nicht hereditär belasteten Mäusen nach Zusammensperren mit krebskranken Tieren auf. Andererseits konnte er bei dahingehenden Versuchen Heredität resp. hereditäre Disposition ausschließen.

Daß die mit Mammakarzinomen behafteten Mäuse sich schwer reinigen können und deshalb mit Ektoparasiten behaftet sind, legt Verf., ebenso wie schon früher Moran, den Gedanken nahe, daß diese Parasiten die Kontamination bewerkstelligen. Weiterhin beobachtete B., daß fast alle Krebsmäuse auch Würmer enthalten, und daß in den Geschwülsten oder deren Nachbarschaft fast stets Chitin-

fragmente, oft umgeben von Leukocyten, vorhanden sind. Weiterhin fand er innerhalb eines großzelligen Sarkoms und eines Adenokarzinoms der Niere Cysticerken der T. crassicollis der Katze. Vielleicht könnten diese Helminthen das Krebsgift in die Organe schaffen! Dadurch würde sehr gut das öftere Vorkommen von Krebs in feuchten Ländern, in Überschwemmungsgebieten, auf dem Lande, nahe von Düngerhaufen erklärt. (? Ref.) **Goebel** (Breslau).

---

4) **P. Clairmont.** Diagnose und Therapie des Basalzellenkrebses.

(v. Langenbeck's Archiv Bd. LXXXIV. Hft. 1.)

Verf. beschreibt auf Grund der Beobachtung von 18 Fällen das histologische und klinische Bild des Basalzellenkrebses. Was die Karzinome der Haut anlangt, so unterscheidet man am besten Basalzellenkrebse, d. i. nicht verhornende, von den verhornenden Plattenepithelkarzinomen und den Übergangsformen. Der Basalzellenkrebs der Nase, Wange und Oberlippe bildet eine scharf begrenzte, die Haut überragende Geschwulst von unregelmäßigen Konturen. Ihre Erhabenheit, Transparenz, die Art der Exulzerationen erlauben zusammen mit Anamnese und Lokalisation die richtige Diagnose zu stellen. Dem histologischen Bilde entspricht ein typischer, kleiner Befund. Diese Erfahrung ist um so wichtiger, als nach C.'s Ansicht gerade die Basalzellenkrebse der Gesichtshaut sich besonders zur Behandlung mit Röntgenstrahlen eignen, mit der Resultate erzielt werden, die die blutige Therapie übertreffen, besonders hinsichtlich der Tatsache, daß durch die Operation meist starke Entstellungen hervorgerufen werden, die oft nur durch plastischen Ersatz zu korrigieren sind. Während bisher eine richtige Grundlage für die Entscheidung fehlte, welche Hautkrebse mit Röntgenstrahlen, welche operativ in Angriff zu nehmen seien, glaubt Verf. nunmehr diese Frage dadurch erledigt, daß man sie von dem histologischen Befund einer Probeexzision abhängig macht und den Basalzellenkrebs konservativ, das verhornende Plattenepithelkarzinom operativ behandelt. Die Erfahrungen mit der verschiedenartigen Wirksamkeit der X-Strahlen auf diese einzelnen Karzinomformen scheinen im Gegensatz zu den Ansichten von Ribbert und Hansemann dafür zu sprechen, daß die ganze Epidermis keineswegs überall biologisch gleichwertig ist.

Basalzellenkrebse am Rumpf und an den Extremitäten sind seltener. Ihr klinisches Bild kann das der Basalzellenkrebse im Gesicht und an der Kopfhaut sein, ebenso wie Basalzellenkrebse an der Schleimhaut analoge Bilder aufweisen können, wenigstens im Anfange. Basalzellenkrebse in der Nähe der Augen weisen eine besondere Bösartigkeit auf. Bei ihnen wird auch der typische klinische Befund vermißt. Das Ulcus rodens gehört zu den Basalzellenkrebsen.

**E. Siegel** (Frankfurt a. M.).

5) **P. W. Philipp.** Über Krebsbildungen im Kindesalter.
(Zeitschrift für Krebsforschung Bd. V. p. 326.)

Von 390 Fällen von angeblichem Krebs beim Kinde (bis zum vollendeten 15. Lebensjahre), die Verf. aus der Literatur zusammenstellen konnte, halten nur 87 der Kritik stand, zu denen noch 6 neue Fälle Lubarsch's kommen. Danach sind die Zahlen der Mortalitätsstatistik für Preußen, nach denen 2750 Krebsfälle bei Kindern in 1 Jahre vorkommen müßten, sicher unbrauchbar. Die Sammelforschung der Komitees für Krebsforschung am 15. Oktober 1900 ergab auf 12 179 Fälle keinen Fall von Krebs im Kindesalter. Auch nimmt der Krebs bei Kindern in neuerer Zeit nicht zu. Er befällt fast sämtliche Organe, die auch beim Erwachsenen befallen werden; eine Ausnahme machen aber Lunge, Hypophysis, Harnblase, Penis, Samenbläschen und Mamma. Diese Ausnahmen erklären sich aus dem Fortfall der Reize physiologischer usw. Natur, denen diese Organe eben erst im späteren Leben ausgesetzt sind.

Der Krebs des Verdauungskanals ist auch beim Kinde der häufigste: 30,1%, und beim Hinzurechnen der Krebse der Leber und des Pankreas sogar 46,6%. Der Magen allerdings ist nur mit 2,2%, dagegen die Leber mit 13% und das Pankreas mit 3,2% beteiligt.

20,45% aller Kinderkarzinome sind Ovarialkrebse. Meist liegen diese Fälle schon nahe dem Pubertätsalter, wie überhaupt bis zum 7. Lebensjahre das Karzinom ganz selten ist, während von da an die Häufigkeit rapid steigt, um im 12. den Höhepunkt zu erreichen. Die größere Frequenz des Ovarialkarzinoms wird schon durch erhöhte Blutzufuhr und durch das Vorkommen von Keimversprengungen (Cohnheim) erklärt. Bei den Mädchen fehlen gerade diejenigen Krebse fast vollkommen, auf deren Häufigkeit bei Erwachsenen das starke Überwiegen des weiblichen Geschlechts beruht: Brustdrüsen- und Uteruskrebs. Die Frequenzzahl überhaupt war bei Knaben und Mädchen genau gleich.

Krebskachexie fehlt beim Kinde vollständig, dagegen verläuft das Karzinom rascher wie beim Erwachsenen. Dauerheilungen konnte P. nur 8,7% finden (Haut 3, Eierstock 3, Darm 2). Die Erblichkeit läßt sich selten konstatieren, dagegen wohl der Einfluß chronischer Traumen und Reize, besonders beim Hautkrebs. Daß fast alle echten Leberkrebse in die Zeit der beginnenden Pubertät fallen, läßt Verf. an Reizungen der Leber durch innere Hoden- oder Ovariensekrete denken; die Reiztheorie läßt sich besonders beim Darm annehmen, da der Anfangsdarm mit 1%, der Mastdarm mit 13% Krebsen dasteht. Jedenfalls findet Verf. diejenigen Organe des Kindes frei von Karzinom, die keinen Reizen ausgesetzt sind. Andererseits sind gerade diejenigen Organe des Kindes (z. B. Hoden, Speicheldrüsen usw.), bei denen man versprengte Keime vermuten könnte, relativ frei, so daß also hier wider Erwarten die Cohnheim'sche Theorie versagt. Auch wenn das Karzinom parasitär wäre, müßte man bei den zarten Organen des Kindes eine höhere Frequenz von Krebsen erwarten! Kurzum: die Erfah-

rungen über den Krebs im Kindesalter sind mehr eine Stütze der Reiztheorie — und der Thiersch'schen (Alters-)Hypothese —, als der Cohnheim'schen Theorie. **Goebel** (Breslau).

---

6) **Buerger.** Traumatic epithelial cysts.

(Annals of surgery 1907. August.)

B. bespricht die von Garrè zuerst beschriebenen traumatischen Epithelcysten, die dadurch entstehen, daß ein Stück Epidermis in die Cutis verlagert wird und später eine Wucherung der Epidermiszellen eintritt. Die Cystenwand besteht aus den letzteren, der Inhalt selbst aus den zu einem atheromatösen Brei geformten abgestoßenen Hornzellen. Diese Cysten kann man weder als Atherome, die aus den Talgdrüsen der Haut entstehen, noch als Dermoide bezeichnen. Nach Tietze variiert die Zeit, in welcher sich aus solchen dislozierten Zellen eine Cyste entwickelt von 1—24 Jahren. Eine Reihe solcher Fälle (73) ist von Pietzner zusammengestellt (Diss., Rostock 1903). Die Größe der Cysten schwankte zwischen der Größe eines Hanfkornes bis Taubeneies. 68 von 73 dieser Cysten saßen an der Hand, das männliche Geschlecht war 63mal, das weibliche 10mal beteiligt; meistens entwickelten sich die Geschwülste an der Beugefläche der Finger.

Verf. beschreibt drei selbst beobachtete Fälle; zweimal war die Versenkung der Epidermis durch Nadelstich entstanden, nach 2 bis 3 Monaten war die Cyste da. Eine Cyste mit ebenfalls epidermoidaler Wand entstand ohne traumatische Veranlassung.

**Herhold** (Brandenburg).

---

7) **C. H. Permin.** Über Myelom.

(Virchow's Archiv Bd. CLXXXIX. p. 439.)

Verf. gibt eine genaue klinische und pathologisch-anatomische Beschreibung von drei Myelomfällen, die sämtlich Männer in höherem Lebensalter betrafen. Der Sitz der Geschwülste war durchweg die Wirbelsäule; bei einem Kranken wurden überdies noch gleichartige Geschwülste im Brustbein und einer Rippe gefunden. Außerhalb des Knochensystems fand sich keine Geschwulstbildung vor. Histologisch setzten sich sämtliche Geschwülste aus myelocytenähnlichen Zellen zusammen; normale Knochenmarkelemente fehlten vollkommen. Die Geschwülste hatten in ausgedehntem Grade die befallenen Knochen zerstört; in einem Falle war auch eine Kompression der Cauda equina durch Geschwulstmassen zustande gekommen. Was die Klassifikation der Myelome betrifft, so ist P. der Ansicht, daß derartige Neubildungen mit der Pseudoleukämie nichts zu tun haben; sie sind vielmehr, wenn sie überhaupt zu den Systemerkrankungen des blutbildenden Apparates gerechnet werden können, innerhalb dieses Rahmens der Lymphosarkomatose am nächsten zu stellen. — Literaturzusammenstellung. **Doering** (Göttingen).

---

8) **L. Bruns.** Die Geschwülste des Nervensystems. 2. Aufl. 480 S.

Berlin, S. Karger, 1908.

Eine klinische Studie hat der Verf. die erste Auflage des Buches genannt (referiert im Zentralblatt für Chirurgie 1898 Nr. 7). Diese Bezeichnung entsprach, wie es im Vorwort heißt, dem bestimmten Bewußtsein, daß einzelne Teile des Buches mangels eigener Erfahrung und auch infolge nicht genügender Kenntnis der Literatur den Anspruch, eine monographische Bearbeitung zu sein, nicht erheben konnten. Mit voller Berechtigung ist dieser Untertitel jetzt fortgelassen. Das erheblich vergrößerte Werk gibt jetzt eine umfassende Darstellung der Geschwülste des Nervensystems mit eingehender Berücksichtigung der Gesamtliteratur. Die Einteilung des Stoffes ist klar und übersichtlich. Reiche eigene Erfahrungen verleihen dem Buche hervorragenden Wert.

Besonders lesenswert sind die Kapitel über die Diagnostik der Hirn- und Rückenmarksgeschwülste, die in den letzten 10 Jahren größere Fortschritte als die Therapie gemacht hat.

Bezüglich der Möglichkeit einer operativen Therapie der Hirngeschwülste erfahren wir folgende Zahlen: Etwa 53% der Fälle mit sicherer Lokaldiagnose fallen für eine chirurgische Behandlung deshalb fort, weil sie operativ nicht zu erreichen sind; da nun von den Gesamtfällen nur etwa 75%, im günstigsten Fall, eine Lokaldiagnose gestatten, so bleiben von 100 Geschwülsten nur etwa 35 über, bei denen eine sichere Allgemein- und Lokaldiagnose möglich ist und nach der letzteren die Geschwulst an chirurgisch angreifbarer Stelle sitzt.

In Berücksichtigung der oft doch sehr zweifelhaften Erfolge bei der Operation von Hirngeschwülsten gibt B. seinen Pat. nur den Rat, sich operieren zu lassen, er drängt sie nicht dazu.

Sehr lebhaft befürwortet er die Trepanation, um Erblindung zu verhüten, die Schmerzen zu verringern usw., wenn auch eine radikale Beseitigung der Geschwulst nicht ausführbar oder der Sitz derselben nicht zu bestimmen ist. Genauer auf den Inhalt einzugehen ist nicht gut möglich. Jedem Arzte, besonders jedem Nervenarzt und Chirurgen kann die Lektüre des anregend geschriebenen Buches nur empfohlen werden. **Glimm** (Magdeburg).

---

9) **K. Walliczek.** Über eine neue Operationsmethode der modernen Nasenstenose resp. Nasenatresie.

(Archiv für Laryngologie Bd. XX. 1907.)

Die von allen Autoren anerkannte Unzulänglichkeit der bisherigen Methoden (Dilatieren mit Quellstiften, Offenhalten mit Bougies, Kauterisieren, Exzision der Narbe usw.) hat das Bedürfnis nach einer wirklich guten Methode rege gemacht. Verf. hat mit dem von ihm in mehreren Fällen geübten Verfahren ausgezeichnete Erfolge erzielt, indem er folgendermaßen vorgeht: 1) Durchtrennung der Ver-

wachsungen des Nasenflügels mit dem Septum nach der Spitze und dem Nasenboden zu, Abtrennung des knorpligen Abschnittes des Nasenflügels vom Boden und Abziehen desselben nach außen. 2) Umsäumung der Wundränder, eventuell unter Lospräparieren der Haut. 3) Bildung eines 5 mm breiten, spitzwinkligen, beliebig langen Lappens aus der Wangenhaut neben der äußeren Ansatzlinie des Nasenflügels und Annähung desselben an den inneren Wundrand der durch Ablösung des Nasenflügels entstandenen Wunde. Der äußere Wundrand des Nasenflügels wird an den äußeren Rand des in der Wange entstandenen Hautdefektes fixiert. Einlegung eines mit Jodoformgaze umwickelten Gummidrains. F. Alexander (Frankfurt a. M.).

10) **S. Yankemer.** Die Intranasalnaht.

(Archiv für Laryngologie Bd. XX. 1907.)

Verf. hat in dem Bestreben, die intranasale Chirurgie in jeder Beziehung den Operationsmethoden auf anderen Gebieten gleichzustellen, eine Methode ausgearbeitet, um endonasale Wunden nähen und so rascher zur Heilung führen zu können. Bei Abtragung von Muschelteilen, plastischen Operationen von Synechien und Septumperforationen hat er die intranasle Naht angewendet. Bisher sind die Versuche, in der Nase Wunden zu nähen, stets vereinzelt geblieben, und auch Killian hat unseres Wissens die Naht bei der submukösen Fensterresektion wieder verlassen. Die Verhältnisse in der Nase sind wohl auch so eigenartige, daß sie mit keinem anderen Organe verglichen werden könnten. Die Naht erscheint entbehrlich, weil eine Zerrung durch Bewegung kaum stattfindet. Endlich erscheinen die Zeitangaben bei Turbinotomia inferior nicht wesentlich kürzer, als wenn man ohne Naht operiert und nur auf eine möglichst glatte Schnittfläche achtet. Das Instrumentarium mit Phantom ist abgebildet und die Technik der Naht genau beschrieben.

F. Alexander (Frankfurt a. M.).

11) **Goldmann** und **Killian.** Über die Verwendung der X-Strahlen für die Bestimmung der nasalen Nebenhöhlen und ihrer Erkrankungen.

(Beiträge zur klin. Chirurgie Bd. LIV. p. 1.)

Die Verff. haben die röntgenographische Untersuchung der Nebenhöhlen der Nase, speziell der Stirnbeinhöhle und Siebbeinzellen, zu einer diagnostisch wertvollen Methode ausgebaut und zeigen an der Hand von guten Röntgenbildern und kurzen Krankengeschichten, daß man auf sagittalen Schädelaufnahmen das Vorhandensein oder Fehlen, die Konfiguration und Größe der Stirnbeinhöhle deutlich erkennen kann.

Bei krankhaften Affektionen der Stirnhöhle gestattet eine einseitige, deutlich ausgesprochene Verschleierung den Schluß auf eine Schleimhauterkrankung, die meist auf einem eitrigen Katarrh des

Sinus frontalis beruht. Fehlt eine deutlich ausgesprochene Verschleierung des Bildes oder ist sie doppelseitig, so lassen sich dagegen auf dem Röntgenbefunde keine weitergehenden Schlüsse aufbauen.

Ebenso gestatten sagittale Schädelaufnahmen eine Übersicht besonders über den vorderen Teil der Siebbeinzellen und fördern unter denselben Bedingungen wie bei der Stirnhöhle die Diagnose von Siebbeinerkrankungen.

Eine Gegenüberstellung von klinisch-operativen Befunden und den jeweiligen Ergebnissen der Röntgenuntersuchung in 30 Fällen beweist die Leistungsfähigkeit der Methode. **Reich** (Tübingen).

---

12) **L. Mader.** Beiträge zur Killian'schen Radikaloperation der chronischen Stirnhöhleneiterungen, sowie Mitteilung einer neuen Behandlungsmethode des Kieferhöhlenempyems.

(Archiv für Laryngologie Bd. XX. 1907.)

Die Kritik der Killian'schen Stirnhöhlenoperation wird bei den meisten Spezialkollegen Beifall finden, und gar mancher wird die gleichen oder ähnlichen Erfahrungen gemacht haben. Vor allem kann Verf konstatieren, daß sie im Vergleiche mit anderen Methoden, wenn man deren Vor- und Nachteile richtig abwägt, die brauchbarste und empfehlenswerteste der jetzt üblichen genannt zu werden verdient. In bezug auf den Kopfschmerz, den Einfluß auf das Allgemeinbefinden, die Arbeitsfähigkeit, das Fehlen von Schädigungen sind die Resultate direkt gute. Die Sekretion versiege selten ganz, sehr oft müsse man sich mit der Umwandlung des Sekrets aus dem eitrigen in schleimiges begnügen. Das kosmetische Resultat sei weniger günstig bei sehr hohen und sehr tiefen Höhlen.

Auch M. hat erfahren, daß die Verödung keineswegs die Regel ist; Die Mißerfolge, auf Grund deren auch die Methode ungünstig beurteilt worden sei, sieht Verf. vor allem in einer ungenügenden Durchführung der Operation. Um einen weiten dauernden Zugang nach der Nase zu bekommen, entfernt er möglichst das ganze Siebbein. Um sicher event. postoperative Neuralgien zu verhüten, führt er die Neurektomie des Supraorbitalis aus. Von Einzelheiten sei erwähnt, die vorhergehende Röntgenaufnahme, die Einführung leicht gekrümmter Glasdrains bis hinter die Spange usw. Alles in allem eine kritische Arbeit, der Ref. fast in allen Teilen auf Grund eigener Erfahrungen beistimmen muß.

Der Abschnitt über die von M. geübte Behandlung der Kieferhöhleneiterung dürfte dagegen mannigfachen Widerspruch erfahren. Ref. macht eine Öffnung in die Fossa canina und behandelt die einzelnen Wände in 3—4wöchigen Pausen mit dem Galvanokauter; denn die starke Reaktion nach dieser Kauterisation und die Frage, wie die neue Auskleidung sich später hinsichtlich Borkenbildung usw. verhält, erscheint Ref. da von keineswegs untergeordneter Bedeutung.

**F. Alexander** (Frankfurt a. M.).

---

13) **B. Claoué.** De la cure des fistules alvéolaires du sinus maxillaire.

(Revue hebdom. de laryngol., d'otol. et de rhinol. 1907. Nr. 34.)

Wenn auch die Cooper'sche Methode der Eröffnung der Kieferhöhle immer mehr verlassen wird, so werden einem doch wenigstens noch in den nächsten Jahren Fälle mit Alveolarfisteln begegnen. Um Pat. von diesem lästigen Zustande zu befreien, hat sich dem Verf. folgendes Verfahren bewährt: Er bildet einen vorhangartigen Lappen mit oberer Basis, dessen vertikale Ränder längs der benachbarten Alveolen laufen, entfernt die äußere Wand des Alveolarkanals und schrägt die Ränder ab; der Lappen wird in die Rinne implantiert. Das Verfahren ist angezeigt: 1) bei ausgeheilten Eiterungen mit einem weiten Fistelkanal, der durch Ausschaben nicht zum Verschluß zu bringen ist; 2) wenn nach vergeblicher Eröffnung von der Alveole eine Caldwell-Luc'sche Operation angeschlossen werden muß.

**F. Alexander** (Frankfurt a. M.).

---

14) **Freemann.** The correction of certain forms of saddle-nose.

(Annals of surgery 1907. August.)

Statt bei Sattelnasen Paraffin einzuspritzen, spaltet F. den Rücken der Nase zwischen den Augenwinkeln horizontal, löst die Haut subkutan mittels stumpfer Schere und legt dann subkutan eine Platte aus Zelluloid, Gold oder Silber auf den Defekt. Die horizontale Wunde wird wieder vernäht. Das Verfahren wird durch vier Abbildungen erläutert.

**Herhold** (Brandenburg).

---

15) **E. Martini.** Über Mischtumoren endothelialen Ursprungs der Speicheldrüsen.

(Virchow's Archiv Bd. CLXXXIX. p. 338.)

Sehr umfangreicher zusammenfassender Aufsatz, in dem unter Zugrundelegung eigener genauer Beobachtungen die klinischen und pathologisch-anatomischen Verhältnisse derartiger Geschwülste besprochen werden. Der Arbeit, die sich für ein kurzes Referat nicht eignet, ist ein ausgedehntes Literaturverzeichnis beigefügt.

**Doering** (Göttingen).

---

16) **T. v. Verebély.** Über Morphologie der intrathorakalen Kröpfe.

(Deutsche Zeitschrift für Chirurgie Bd. LXXXIX. p. 106.)

v. V. hat im pathologischen Institut in Bern unter Langhans eine Reihe Museumspräparate, betreffend 15 intrathorakale und einen rein retroviszeralen Kropf topographisch-morphologisch bearbeitet, auch Stücke von zwei operativ gewonnenen endothorakalen Kröpfen histologisch untersucht. Er liefert zunächst die genauen Beschreibungsprotokolle seiner Präparate, um hieran eine allgemeine Durchsprechung

über sie anzuschließen, wobei vor allem auf die topographischen Lageverhältnisse dieser Kröpfe mit Beziehung zu den großen Mediastinal- und Halsgefäßen, den Nerven, der Luftröhre, deren Äste, dem Herz und Herzbeutel Rücksicht genommen wird. Je nach der mehr oberflächlichen oder tieferen Lage des Kropfes ist von Strumae praevenosae, praearteriales, praetracheobronchiales und retrotracheobronchiales zu sprechen. Ihre Lage in der Körperquerachse berücksichtigt, sind median und lateral gelagerte zu unterscheiden. Der histologische Charakter der intrathorakalen Kröpfe stimmt im allgemeinen mit dem der Halskröpfe überein. Auffällig ist aber, daß den intrathorakalen verhältnismäßig stärkerer Zellenreichtum häufig eigen ist, was vielleicht darauf beruht, daß stark wachsende Kröpfe leicht und öfter in den Brustraum fortwuchern. Bemerkenswert ist auch die Häufigkeit sekundärer Gewebsveränderungen infolge von Zirkulationsstörungen, die bei den intrathorakalen Geschwülsten leicht verständlich sind, also: Cystenbildung, parenchymatöse Blutungen, hyaline Bindegewebsentartung. Die genetische Entwicklung der intrathorakalen Kröpfe ist teils durch kropfige Entartung der Drüse bei vorhandener abnormer tiefer Lagerung derselben (Thyreoptose) zu erklären, teils durch abwärts gerichtetes Wachstum einer degenerierenden normal gelegenen (akquirierte intrathorakale Strumen).

**Meinhard Schmidt** (Cuxhaven).

---

17) **R. Stierlin.** Nervus recurrens und Kropfoperation.

(Deutsche Zeitschrift für Chirurgie Bd. LXXXIX. p. 78.)

S., dem im Kantonspital Winterthur die Erledigung eines sehr bedeutenden Kropfmaterials obliegt, hat seit etwa $3^1/_2$ Jahren bei rund 150 Kropfoperationen behufs ganz sicherer Schonung des Nervus recurrens wenn irgend möglich, die völlige Freilegung desselben vorgenommen. Er operiert wie Kocher ohne allgemeine Anästhesie unter Infiltration mit $1^0/_{00}$iger Eukanin-$\beta$-Lösung mit Adrenalinzusatz, was den Vorteil gewährt, den Pat. behufs Prüfung der Stimme jederzeit phonieren lassen zu können. Der Akt der Nervenfreilegung folgt nach Vornahme der ersten typisch auszuführenden Operationsakte (Bloßlegen und Verlagerung der Struma) der Unterbindung der Art. thyr. inf. An der Stelle der Kreuzung der letzteren und des Nerven wird dieser aufgesucht. Er liegt nach S.'s Erfahrungen häufiger hinter als vor der Arterie. Er ist vorsichtig aus dem Bindegewebe zu entblößen, wobei er mit stumpfen Instrumenten behandelt, auch auf ein stumpfes Häckchen genommen werden kann, mit Pinzetten aber nicht angefaßt werden soll. Seine Erkennung wird, wie S. beschreibt, durch rhythmische, dem Puls entsprechende sichtbare Zuckungen gesichert, ein Phänomen, welches S. als »Glockenzugphänomen« bezeichnet. Es entsteht durch die Pulsation der großen Arterien, um welche sich der Nerv herum windet (rechts Subclavia, links Arcus aortae) und ist linkerseits entsprechend der Mächtigkeit des Aortenbogens kräftiger. Wahrscheinlich kommt die Erscheinung nur durch die Streckung des

Nerven infolge der hinten übergeneigten Kopfhaltung, verbunden mit dem Zug an dem verlagerten Kropf während der Operation zustande. Es soll der ganze Verlauf des Nerven bis zu seinem Eintritt unter den M. cricopharyngeus frei gemacht werden. S. hat auf diese Weise eine Nervenverletzung vermieden mit Ausnahme von drei Fällen: zweimal geriet der Nerv in eine Fadenschlinge, die aber noch rechtzeitig und ohne Hinterbleib dauernden Schadens gelöst wurde, einmal wurde der freigemachte Nerv doch noch bei Trennung der unterbundenen Vene versehentlich durchschnitten; die sofort vorgenommene Nervennaht blieb ohne den gewünschten Erfolg, während in einem anderen aus früherer Zeit stammenden Falle die Recurrensnervennaht die Stimmbandbeweglichkeit fast völlig hergestellt hat.

Von dem sonstigen weniger wichtigen Inhalte der Arbeit sei unter anderem hervorgehoben, daß S. des genaueren auf die topographischen Verhältnisse des N. recurrens und der Art. thyr. inf. eingeht, und daß er auch die Häufigkeit der Recurrensschädigungen bzw. Stimmbandlähmungen nach Kropfoperation, das vorliegende statistisch-literarische Berichtsmaterial benutzend, bespricht. Vor Vornahme der Operationen scheinen bei Kröpfen Stimmbandlähmungen nur recht selten vorzukommen, nach solchen können sie sich dagegen noch in späteren Zeiten nachträglich einstellen, vielleicht infolge narbiger Verwachsung oder durch Neuritis.

**Meinhard Schmidt** (Cuxhaven).

---

## Kleinere Mitteilungen.

18) **Czerny.** Über unerwartete Krebsheilungen.

(Verhandl. d. internat. Konf. für Krebsforschung. — Zeitschrift für Krebsforschung Bd. V. p. 27.)

Mitteilung von Nichtwiederauftreten eines schon zweimal rezidivierten Mammakarzinoms, nachdem sich an die letzte Rezidivoperation eine Nachblutung in die Wundhöhle und mittelschweres Erysipel angeschlossen hatte; von Heilung eines Uteruskarzinoms nach Auskratzung. Kauterisation und Chlorzinkätzung; von Ausbleiben von Rezidiv bei Darmkrebsen trotz sicher nicht radikaler Operation; von Osteosarkom des Schlüsselbeines, das nach mehrmaliger Rezidivoperation nur mit Auslöffelung und Chlorzinkätzung behandelt wurde, ohne daß ein neues Rezidiv auftrat; eines Oberkiefersarkoms, das nach mehrmaliger Rezidivoperation mittels Exkochleation, Kauterisation und Röntgenbehandlung definitiv geheilt wurde. Auch den spontanen Rückgang eines Drüsenrezidivs nach Zungenkrebs konnte C. beobachten. »Der chirurgische Eingriff kann manchmal durch die unvollkommene Zerstörung des Krebsgewebes dieses zu vermehrter Wucherung anregen, in anderen Fällen wird auch bei unvollständiger Entfernung des Krebses der menschliche Organismus befähigt, den Rest der Geschwulst unschädlich zu machen, ja sogar zu vernichten.«

Den Schluß des Aufsatzes bildet eine Kritik der »noch ganz unreifen und lange nicht genug ausgearbeiteten« Methode von Schmidt (Köln).

**Goebel** (Breslau).

19) **W. Redlich.** Die Sektionsstatistik des Karzinoms am Berliner städtischen Krankenhaus am Urban nebst kasuistischen Beiträgen.

(Zeitschrift für Krebsforschung Bd. V. p. 261.)

Die Arbeit zerfällt in einen allgemeinen und einen besonderen Teil. Im ersteren werden die statistischen Ergebnisse der Jahre 1900—1905 untereinander und mit anderen Statistiken, besonders der von Feilchenfeld aus den Jahren 1895—1900 (Krankenhaus am Urban und der von Riechelmann (Krankenhaus Friedrichshain) verglichen. Es ergibt sich keine Steigerung der Gesamtzahl der Karzinomtodesfälle. Die Summe der Karzinome des Magen-Darmkanales und seiner Adnexe beträgt 56.8%, die des Magens allein 35,5%. Die Männer überwiegen um $^1/_3$ in R.'s Statistik, und bei ihnen wiederum der Speiseröhren- und der Lungen-(Bronchial-krebs, dagegen bei Frauen der Krebs der Gallenwege, für den die Steine als ätiologisches Moment auch in dieser Statistik zu überwiegen scheinen. Jedenfalls zeigen die Unterschiede im Befallensein der Geschlechter (auch bei Haut, Mund- und Zungenschleimhaut und Kehlkopf!), daß »in dauernd oder wiederholt einwirkenden mechanischen Reizungen und in dem dadurch hervorgerufenen chronisch entzündlichen Zustande der Gewebe ein, wenn nicht ursächliches, so doch stark begünstigendes Moment für die Karzinomentwicklung gelegen ist«.

Bezüglich des Alters lag das Maximum zwischen 50 und 60 Jahren. Veranschaulicht man die Beteiligung der Jahrgänge durch eine Kurve, so stimmt mit dem Durchschschnittsverlaufe dieser von den einzelnen Karzinomen allerdings völlig nur die des Magenkarzinoms überein. Die Behauptung, daß der Krebs in der neueren Zeit immer mehr in das jugendliche Alter vorschreitet, konnte nicht unterstützt werden.

Bei der Besprechung der Metastasenbildung wird eine interessante, mehrfach beobachtete Komplikation erwähnt, das Entstehen von Kompressionsmyelitis durch Einwuchern von Wirbelsäulenmetastasen in den Wirbelkanal. Entwicklung auf dem Boden von Narben oder Ulzerationen konnte bei neun Magen- und einem Dickdarmkrebs, Entstehung aus den Rändern von Divertikeln bei einem Speiseröhren- und einem Dickdarmkrebs beobachtet werden; ferner fanden sich Narben und Geschwüre in 19 anderen Fällen. Gutartige Geschwulstbildungen fanden sich neben Karzinom in 14,5%, doppelte Primärkarzinome in verschiedenen Organen zweimal, in demselben Organ achtmal. Besondere Beziehungen zwischen Karzinom und Tuberkulose waren nicht nachweisbar, dagegen nicht selten frische verruköse Endokarditis, wohl infolge Sekundärinfektion.

Die Besprechung der Karzinome der einzelnen Organe bringt noch eine Fülle interessanter Einzelheiten, und man kann nur seine Befriedigung darüber aussprechen, daß ein einheitliches Sektionsmaterial in dieser Weise von 5 zu 5 Jahren bearbeitet wird und noch weiterhin (unter der Ägide Benda's) bearbeitet werden soll. **Goebel** (Breslau).

20) **R. Lewisohn.** Zur Behandlung maligner Tumoren mit Röntgenstrahlen.

(Verhandl. d. internat. Konf. f. Krebsforschung. — Zeitschrift für Krebsforschung Bd. V. p. 99.)

In der Heidelberger chirurgischen Klinik wurden von 1903—1905 59 Fälle bestrahlt, davon aber nur 34 dauernd. Letztere verteilen sich auf 11 Mammakarzinome, 5 Knochen-, 5 Lympho-, 4 Melanosarkome, 5 Epitheliome, 2 Magen-Darmkarzinome und je 1 Zungen und Parotisgeschwulst. Es wurde 5 Tage hintereinander je 10—15 Minuten in 15—25 cm Distanz mit mittelweicher bis harter Röhre bestrahlt und dann 8 Tage bis zu einem neuen Turnus pausiert. Die gesamte Bestrahlungszeit schwankte zwischen $1^1/_2$ und 8 Stunden. Neben sehr vorübergehenden Besserungen wurde nur ein Nachlassen der Schmerzen und bei ulzerösen Geschwulstformen ein Versiegen der Sekretion erzielt. Die Möglichkeit, daß durch die Bestrahlung den Abwehrversuchen des Körpers gegen das Umsich-

greifen der Neubildung, i. e. Abkapselungsprozessen, entgegen gearbeitet, und daß durch die herbeigeführte Erweichung die Verschleppung von Geschwulstmaterial vielleicht begünstigt wird, ist jedenfalls nicht absolut von der Hand zu weisen.

**Goebel** (Breslau).

21) **H. Hübner.** Über die Röntgentherapie der Hautkarzinome, mit Demonstration behandelter Fälle usw.

(Verhandl. d. internat. Konf. für Krebsforschung. — Zeitschrift für Krebsforschung Bd. V. p. 85.)

22) **K. Herxheimer.** Bemerkungen zu Vorstehendem.

(Ibid.)

Für die Dosierung der Strahlen wird 5 Minuten dauernde Bestrahlung mit weicher Röhre in 5 cm Entfernung alle 8 Tage empfohlen, bei einer Stromstärke und Spannung von 4—5 Ampère und 85 Volt und bei 2000 Unterbrechungen in der Minute. Die Anzahl der Bestrahlungen wechselte von 3—50. Es wurden 55 Karzinome behandelt; davon waren 13 inoperable Zungen-, Brust- usw. Krebse, die nur zur Linderung der Schmerzen bestrahlt wurden. Von 42 Hautkarzinomen wurden 13 geheilt und 14 gebessert.

Herxheimer weist speziell auf die Ohnmacht des ultravioletten Lichtes hin und begrenzt das Gebiet der für Röntgentherapie geeigneten Krebse auf inoperable Hautkarzinome und solche, deren Besitzer die Operation verweigern. Die Karzinome dürfen nicht zu tief gewuchert sein und keine Lymphdrüsen aufweisen. Andererseits kommen aber auch bei Vernarbung an einer Stelle Weiterwucherungen des Krebses an einer anderen vor, und gelegentlich regen die Strahlen sogar zur Wucherung an. Auch tritt bei manchen Krebsen bei anfänglicher Reaktion eine Gewöhnung an die Strahlen, also Unwirksamkeit derselben ein. In diesem Falle muß man eine Zeitlang pausieren.

**Goebel** (Breslau).

23) **Cheval.** Blessure des méninges, du cerveau et du ventricule latéral gauche par corps étranger ayant pénétré par l'oreille. Méningite. Trépanation. Guérison.

(Revue hebdom. de laryngol., d'otol. et de rhinol. 1907. Nr. 35.)

Dem kleinen Pat. war eine metallische Schirmstange gelegentlich eines Streites in das linke Ohr gestoßen worden. 3 Tage später wurde hinten über dem Hammer eine Perforation konstatiert, und es entwickelte sich in den nächsten Tagen das Bild der Meningitis. Die Lumbalflüssigkeit enthielt zahlreiche Formelemente, blieb aber steril. Am 8. Tage Resektion eines großen Teiles der Schuppe, der oberen Gehörkanalswand und des Daches der Paukenhöhle. Entsprechend einer Öffnung im Felsenbeine findet sich eine Zerreißung der Dura, nach der Felsenbeinspitze zu ein pachymeningitischer Belag. Gehirn stark gespannt. Ventrikelpunktion ergibt Flüssigkeitsentleerung im Strahle, darauf Nachlassen der Hypertension. Drainage der Ventrikel mittels eines Jodoformgazestreifens; von da an ungestörter Heilverlauf.

**F. Alexander** (Frankfurt a. M.).

24) **Guisez.** Ostéomyélite chronique des os plats du crâne consécutive à une otite suppurée chronique.

(Revue hebdom. de laryngol., d'otol. et de rhinol. 1907. Nr. 39.)

Die 22jährige Pat. litt an einer zeitweise unterbrochenen Scharlacheiterung: 1902 Entfernung der Knöchelchen und Ausschabung. 1903 Radikaloperation. 3 Monate später Schmerzen oberhalb und hinter der Wunde; ein neuer Eingriff deckte einige kariöse Zellen auf. Kurze Zeit blieb Pat. schmerzfrei, dann traten wieder Schmerzen auf, und 6 Monate nach der Radikaloperation mußten wieder zwei Herde im Os parietale und occipitale freigelegt werden; dies wurde nochmals notwendig, jedoch nach 2 Wochen begannen die Schmerzen von neuem, und so scheint sich der Krankheitsprozeß trotz der wiederholten Eingriffe weiter fort-

zupflanzen, sogar bis auf die andere Kopfseite. Die histologische Untersuchung ergab keinen Anhalt für Tuberkulose; während der Knochen anfangs rötlich, vaskularisiert, erweicht erschien, hat er jetzt mehr eine elfenbeinerne Beschaffenheit. Die Schmerzen sind im Laufe der Erkrankung heftiger geworden, ohne daß sich an der Pat. irgendwelche nervöse Erscheinungen nachweisen ließen.

**F. Alexander** (Frankfurt a. M.).

25) **Fournier.** Contribution à l'étude de la trépanation de la mastoïde chez le nourrisson.

(Marseille médical 1907. Mai 15.)

Zwei Fälle von Trepanation des Warzenfortsatzes bei einem 8 bzw. 9 Monate alten Säugling. In beiden Fällen bestand ein subperiostaler äußerer Abszeß über dem Warzenfortsatz, bei dem ersten Kinde gleichzeitig noch vorn oben vom äußeren Gehörgang ein ausgedehnter subperiostaler Abszeß der Schläfengegend, der die ganze Regio suprazygomatica ausfüllte. Bei dem zweiten Kinde war eine eitrige Mastoiditis ohne Erkrankung des Mittelohres vorhanden.

F. erörtert die besonderen Schwierigkeiten der Diagnose bei derartig jungen Kindern und hält die Mastoiditis in den ersten Lebensmonaten für viel häufiger vorkommend, als sie erkannt wird. Die Eröffnung des Warzenfortsatzes ist stets notwendig; einfache Paracenthese des Trommelfells oder der retroaurikuläre Schnitt nach Wild genügen nicht. **Mohr** (Bielefeld).

26) **Rolland.** Carie du rocher à gauche, abcès perisinusal. Thrombose du sinus latéral gauche. Pneumonie droite par embolie septique, évidement pétro-mastoïdien, excision du sinus latéral gauche. Guérison.

(Revue hebdom. de laryngol., d'otol. et de rhinol. 1907. Nr. 35.)

Beim ersten Eingriffe pulsierte der Sinus und zeigte trotz des perisinuösen Abszesses keine Verfärbung der Wand. Nach 9 Tagen, als die klinischen Symptome nicht geschwunden waren, zeigte sich die Wand verfärbt. Verf. resezierte dieselbe zentral bis an die Grenze des Thrombus, peripher bis ein Blutstrahl hervorquoll; außerdem fand sich eine seröse Leptomeningitis cerebellaris, die mittels Kreuzschnitt der Dura entleert wurde. Trotz einer Pneumonie erfolgte Heilung. Verf. zieht diesen Fall vor allem als Stütze für Moure's Behauptung heran, daß das methodische Unterbinden der Jugularis nutzlos sei. Dieser in der gleichen Zeitschrift in ausführlicher Darstellung niedergelegten Ansicht hat auch Ref. beigepflichtet. R. bemerkt mit Recht, daß die Kommunikationswege zwischen Endocranium und rechtem Herzen so zahlreich seien, daß die Jugularisunterbindung nicht allein imstande sei, der Verschleppung septischen Materials entgegen zu wirken. Er rät mit Moure, die Unterbindung nur dann vorzunehmen, wenn eine Endo- oder Periphlebitis direkt auf die Jugularis als Verbreitungsweg hinweise. Außerdem bietet die vorliegende Beobachtung wieder einen Beweis dafür, wie wenig Pulsation und normale Farbe gegen eine Sinusphlebitis ins Feld zu führen sind.

**F. Alexander** (Frankfurt a. M.).

27) **Hennebert.** Thrombo-phlébite sinuso-jugulaire otitique.

(Revue hebdom. de laryngol., d'otol. et de rhinol. 1907. Nr. 29.)

Die Sinusphlebitis setzte stürmisch 1 Tag nach der Entfernung eines großen Polypen ein, der aus einer in der Höhe des Steigbügels gelegenen Perforation herauskam. Doch fehlte bis zum 14. Tage der erste Schüttelfrost; bis dahin bestanden schwere Allgemeinerscheinungen und eine immer mehr zunehmende Schwellung der Jugularis. Die Aufdeckung des primären Felsenbeinherdes und die Ausräumung des Thrombus genügten, um eine allmähliche Heilung herbeizuführen. Verf. hat auf die Jugularisunterbindung verzichtet, weil es ihm nicht möglich schien, bei der bis zum Schlüsselbein reichenden Schwellung im Gesunden zu unterbinden. Jedenfalls zeigt dieser Fall, wie übertrieben die Forderung der grundsätzlichen Jugularisunterbindung ist. **F. Alexander** (Frankfurt a. M.).

28) **M. Cramer** (Coburg). Zur Nasentuberkulose.

(Wiener klin. Rundschau 1907. Nr. 10.)

Die geschwürige Form der Tuberkulose im Naseninneren hat ihren Sitz hauptsächlich am Septum, dann aber auch an den Muscheln. Verf. beobachtete Fälle der letzteren Art, bei welchen außer tuberkulöser Geschwürsbildung mit Erkrankung des knöchernen Septums auch geschwulstartige Tuberkelwucherung vorlag. Abtragung, Auskratzung und Nachbehandlung mit Milchsäure führten zu gutem Erfolge.

Ref. kann diesen Fällen eine ähnliche interessante Beobachtung angliedern: bei einem älteren Manne wurde durch seitliches Aufklappen der Nase ein fast pflaumengroßer ulzerierter Polyp entfernt, der die Nase äußerlich gewaltig vorgebuckelt und das Nasenloch völlig verlegt hatte. Vor der Operation täuschte die Erkrankung eine bösartige Geschwulst vor; die Mikroskopie ergab dichtgedrängte Tuberkelanhäufung mit geringer Verkäsung. **Schmieden** (Berlin).

29) **J. Möller.** Über die blutenden Polypen der Nasenscheidewand.

(Archiv für Laryngologie Bd. XX.)

Seit 15 Jahren kennt man die sog. blutenden Septumpolypen, gefäßreiche Granulationsgeschwülste, die das histologische Bild vom Fibrom bis zum Angiom und Kavernom zeigen. Ätiologisch hat man den Einfluß des Traumas, der Schwangerschaft und der Rhinitis sicca anterior herangezogen. In der Tat scheint das weibliche Geschlecht vorwiegend befallen zu werden; die beiden vom Verf. beschriebenen Fälle, ein Fibroangiom und ein Kavernom, betrafen stillende Frauen, vielleicht ein neuer Hinweis auf die vielfach angenommenen Beziehungen zwischen Nase und Genitalsphäre. Im zweiten Falle saß die Geschwulst an der unteren Muschel. Da nun auch andere Autoren diese blutenden Polypen nicht nur am Septum beobachtet, rät Verf., statt der Bezeichnung »Septumpolyp« von blutenden Polypen der Nasenschleimhaut zu reden.

**F. Alexander** (Frankfurt a. M.).

30) **L. Harmer und E. Glas.** Die malignen Tumoren der inneren Nase.

(Deutsche Zeitschrift für Chirurgie Bd. LXXXIX. p. 433.)

Indem die Verff. über das einschlägige Material der Wiener Universitätsklinik für Hals- und Nasenkrankheiten (Prof. O. Chiari) Bericht erstatten, liefern sie eine gründliche monographische Bearbeitung der bösartigen Geschwülste der inneren Nase unter Benutzung der zugehörigen Literatur, die zum Schluß in einem 185 Nummern zählenden Verzeichnis zusammengestellt wird. Die Krankengeschichten werden beigefügt, ebenso die genauen histologischen Untersuchungsbefunde bei den Geschwülsten mit zahlreichen, meist histologischen Abbildungen.

Das Berichtsmaterial stammt aus den letzten 2 Jahren und umfaßt 32 Fälle, nämlich 25 Karzinome und 6 Sarkome. Beim Karzinom überwiegt an Häufigkeit der Plattenepithelkrebs mit 15 Fällen, von denen 7 radikal operativ angegangen sind, meist mit partieller Aufklappung der Nase, sonst mit Oberkieferresektion usw. 6 der Operierten kamen indes innerhalb der nächsten 6 Monate zur Sektion, der 7. zeigte sehr bald inoperables Rezidiv. Die Sektionsbefunde waren intradurale Geschwulstteile und 2mal postoperative Meningitis. Die übrigen Pflasterzellenkrebse wurden nur intranasal palliativ behandelt. Ferner finden sich 10 Zylinderzellenkarzinome, darunter 6 radikal operiert, von denen 4 bald den Tod herbeiführten, eins schnell rezidivierte, 1 aber geheilt, sich noch nach 16 Monaten als gesund erwies. 1 Pat. mit medullärem Karzinom starb an Erysipel, 1 mit Zylindrom ist nach Radikaloperation geheilt und 18 Monate lang rezidivfrei geblieben. Sarkome sind 6 beobachtet, 2 davon endonasal operiert (Endresultat unbekannt). Von 4 radikal operierten Pat. werden 3 als geheilt betrachtet, der 4. starb nach einigen Monaten an Rezidiv.

Aus der Allgemeinbesprechung möge hervorgehoben werden, daß die häufige Vergesellschaftung der bösartigen Geschwülste mit Nasenpolypen in ihrer klinischen Bedeutung eingehend erörtert wird, ebenso die katarrhalische bzw. eitrige Erkrankung der Nasennebenhöhlen. Von Wichtigkeit ist die Unterscheidung der im unteren Abteil (»Etage«) der Nasenhöhle sitzenden Geschwülste, von denen in der oberen Etage. Die Geschwülste der unteren Nasenpartie liegen durchgängig für die Diagnose (Inspektion) wie für die Operabilität ungleich günstiger. Im ganzen sind die bösartigen Geschwülste der inneren Nase selten und von schlechter Prognose, auch bei Aufbietung der heroischsten Operationen, die bei Beteiligung des Nasenhöhlendaches wegen leicht folgender Meningitis auch höchst gefährlich sind. **Meinhard Schmidt** (Cuxhaven).

31) **Springer.** Zur Kenntnis der angeborenen Rachenpolypen.

(Separatabdruck a. d. Festschrift f. Prof. Hans Chiari.)

S. bereichert die Kasuistik dieser seltenen Erkrankung um zwei selbst beobachtete und operierte Fälle. Im ersten handelte es sich um ein kugliges, 1 cm im Durchmesser haltendes, reines, mit glatter Schleimhaut umkleidetes Lipom bei einem 6 Monate alten Kinde, das mit einem 4 mm dicken, festen Stiel in die seitliche Rachenwand am oberen Rande der linken Gaumenmandel überging und zum größten Teile hinter dem Gaumensegel lag. Die Entfernung mit der Zaufal'schen kalten Schlinge gelang ohne Schwierigkeit. Bei dem zweiten, 10 Wochen alten Kinde inserierte die keulenförmige, die Größe der Zunge fast erreichende Geschwulst mit einem derben Stiel in der Mitte des Rachendaches und ließ sich ebenfalls mittels Schlinge leicht abtragen. Sie war von Epidermis umkleidet und enthielt im Innern hyalinen Knorpel. Während die klinischen Symptome beim ersten Falle sich auf gelegentliches Erbrechen unmittelbar nach der Nahrungsaufnahme beschränkte, traten bei dem zweiten Kinde neben Erbrechen richtige Erstickungsanfälle auf. Die Diagnose wird durch digitale Untersuchung gestellt. Eine tabellenförmige Zusammenstellung der 29 bekannten Fälle vervollständigt die Arbeit. **Vorderbrügge** (Danzig).

32) **J. Broeckaert.** Endothéliomes du sinus maxillaire.

(Revue hebdom. de laryngol., d'otol. et de rhinol. 1907. Nr. 36.)

Drei Operationen von Endotheliom der Kieferhöhle, die sämtlich rezidivierten, gaben den Anlaß zur vorliegenden Arbeit. Eine ausführliche Literaturübersicht und Darstellung des histologischen Bildes gehen der Zusammenfassung der klinischen Symptome voraus; unter diesen ist hervorzuheben: die verhältnismäßige Symptomlosigkeit im Anfange, bevor die Neubildung die Nasenhöhle erreicht hat, ihr Auftreten in jedem Alter, das ziemlich langsame Wachstum im Beginne, geringe Beteiligung der Drüsen, selten Bildung von Metastasen, Rezidivbildung am Orte, kurz klinisch mehr das Bild des Sarkoms, histologisch mehr Ähnlichkeit mit dem Karzinom. Verf. empfiehlt, radikaler als er vorzugehen und den Oberkiefer im ganzen zu entfernen. **F. Alexander** (Frankfurt a. M.).

33) **E. Oppikofer.** Steinbildung in der Kieferhöhle.

(Archiv für Laryngologie Bd. XX.)

Nach Erwähnung der fünf in der Literatur niedergelegten Fälle, von denen einer aus dem 17., ein zweiter aus dem 18. Jahrhundert stammt, berichtet O. über seine eigene Beobachtung. Bei der Operation einer Kieferhöhleneiterung fand sich der über haselnußgroße Stein und eine stark verdickte Schleimhaut. Die mikroskopische Untersuchung des Steines ergab keinen Fremdkörper, die der Schleimhaut eine krebsige Umwandlung. Die Pat. ist bis jetzt, nach 3 Jahren rezidivfrei geblieben. Wenn auch das Bestehen einer langjährigen Eiterung mit ungünstigen Abflußverhältnissen die Steinbildung begünstige, so müßten doch bei der Häufigkeit des Empyems und der Seltenheit der Konkrementbildung noch andere Ursachen mitwirken. **F. Alexander** (Frankfurt a. M.).

34) **Moty.** Abcès latéro-pharyngien gauche, suite d'amygdalite: hémorrhagies répetées. Ligature de la carotide primitive gauche. Guérison.

(Arch. de méd. et de pharm. militaires 1907. September.)

Der Überschrift ist noch hinzuzufügen, daß der an einer linksseitigen, mit hohem Fieber einhergehenden Mandelentzündung leidende Mann in zwei aufeinander folgenden Nächten einige blutige Ballen auswarf. In der dritten Nacht, in der wieder blutiger Auswurf erfolgte, trat ein Hämatom an der linken Rachenseite mit gleichzeitigem Kollaps ein. Nunmehr wurde unter lokaler Schmerzbetäubung die linke gemeinsame Schlagader unterbunden. Die Blutungen hörten auf, der Kranke genas, ohne daß schädliche Folgen eintraten.

**Herhold** (Brandenburg).

35) **E. Baumgarten.** Leiomyadenom am Zungengrunde.

(Archiv für Laryngologie Bd. XX.)

Die Geschwulst war bei dem 10jährigen Mädchen mittels Kirstein'schen Spatels am Zungengrunde bohnengroß zu erkennen. Sie ließ sich mittels Schere unter geringer Blutung entfernen. — Außerdem beobachtete Verf. bei einem 6jährigen Mädchen eine im Rachen aufsteigende Geschwulst, die den ad maximum geöffneten Mund zu füllen imstande war; da die Eltern nicht in die notwendige präliminare Tracheotomie willigten, wurde das Kind leider der Beobachtung entzogen.

**F. Alexander** (Frankfurt a. M.).

36) **Monnier.** Klinische Studien über die Strumektomie an der Hand von 670 Kropfoperationen.

(Beiträge zur klin. Chirurgie Bd. LIV. p. 23.)

Das bearbeitete Material von 670 ausschließlich gutartigen Kröpfen bestätigt zunächst die geläufigen Tatsachen aus der allgemeinen Pathologie der Kröpfe. Ungewöhnlich häufig fand sich Kropfentwicklung schon vor dem 10. Jahre.

Sämtliche Pat. kamen wegen Atembeschwerden zur Operation und hatten bereits eine innerliche Behandlung erfolglos durchgemacht. Bei 130 Pat. waren Erstickungsanfälle vorausgegangen. Komplizierende Lungentuberkulose galt nicht als Gegenindikation für die Operation. Deutliche Herzveränderungen wurden in ca. 25% angetroffen, und zwar bei Männern seltener als bei Frauen. In der Genese der durch Kropf erzeugten Herzveränderungen schließt sich Verf. den Anschauungen Minnich's an und hält die thyreopathische Form der Herzveränderungen für relativ häufig.

Die Gestalt und Lage der Luftröhre war kaum in 6% eine normale, vielmehr wies diese die bekannten Veränderungen bis zu den höchsten Graden auf. Zur Bestimmung des komprimierenden Lappens wurde in schweren Fällen die Tracheoskopie und neuerdings mit sehr gutem Erfolg auch die Röntgenoskopie der Luftröhre angewandt. Der Stimmbandlähmung, die in ca. 10% der Fälle angetroffen wurde, mißt Verf. keine für die Dyspnoe sehr erschwerende Bedeutung bei, wohl aber gibt sie diagnostische Fingerzeige.

Die Prognose der Notoperationen im Erstickungsanfalle bleibt eine schlechte (7 Todesfälle gegen 13 Heilungen). Zahlreiche Krankengeschichten illustrieren die bekannten Befunde und kritischen Situationen, die sich bei Kropfoperationen ergeben.

Was die Technik und Indikationsstellung der Krönlein'schen Klinik betrifft, so wurde die Enukleation gewählt bei Cysten, bei diffuser kropfiger Entartung beider Seiten mit Knotenbildung und bei starker Verwachsung des Kropfes mit der Umgebung (157 Enukleationen). Die Schilddrüsenarterien werden dabei nur bei stärkerer Blutung unterbunden. Im übrigen wird die halbseitige Resektion (406 Fälle) bevorzugt und bei breiter Verwachsung des Kropfes mit der Luftröhre mit der Enukleation (107 Fälle) kombiniert, derart, daß nach Durchtrennung des Isthmus ein Parenchymrest auf der Luftröhre zurückbleibt. Sämtliche Operationen wurden unter Lokalanästhesie ausgeführt.

Der postoperative Verlauf war bei einer Minderzahl völlig fieberfrei; bei anderen, völlig aseptisch heilenden Fällen kam es zu Hyperthermien mit typischer Kurve, die von der Art des Unterbindungsmaterials, der Zahl der Unterbindungen und der Operationsweise unabhängig und klinisch durch gutartigen Verlauf charakterisiert waren. Die Ätiologie des Kropffiebers (Resorption, leichte Wundinfektion, Reizung der Luftwege usw.) bleibt dahingestellt.

Die Mortalität der einfachen Strumektomien ohne Notoperationen betrug 1,3%, mit diesen 1,6% und war durchweg auf Rechnung der bereits bestehenden oder postoperativ exazerbierten Veränderungen zu setzen. Von den an Pneumonie Gestorbenen hatte keiner eine Recurrenslähmung.

Interessant ist ein letaler Fall von Tetanus nach Rezidivoperation bei einer Schwangeren, auf den Verf. die Epithelkörperchentheorie anwendet.

Die Tracheotomie soll nur für die schwersten Notfälle reserviert werden; Operation der Wahl ist stets die Strumektomie, auch in der Schwangerschaft.

Die Nachuntersuchungen von 125 wegen meist schweren Kropfes Operierten ergab völlig freie Atmung bei 105, geringe Arbeitsdyspnoe bei 17, den früheren Grad von Dyspnoe bei 3 Pat. Die Operation hatte also auf die Wachstumsneigung des Drüsenrestes keinerlei Einfluß.

Unter 24 Enukleationen war nur in 10, unter 101 Resektionen nur in 36 Fällen ein erneutes Wachstum ausgeblieben. Den 11 Rezidivoperationen war 6mal die Resektion, 2mal die Enukleation, 3mal ein unbekanntes Operationsverfahren vorausgegangen.

**Reich** (Tübingen).

37) **Clarke.** Treatment of Graves' disease by anti-thyreoid serum and by X-rays.

(Bristol med.-chir. journ. 1907. September.)

Aus C.'s Bericht über sieben mit Antithyreoidserum und Röntgenstrahlen behandelten Fällen von Basedow'scher Krankheit ist hervorzuheben, daß die Serumbehandlung keine besonderen Vorzüge vor den sonstigen Behandlungsmethoden zu haben schien. Dagegen wurde durch Röntgenbestrahlung der Umfang des Kropfes stets vermindert, in drei Fällen dauernd; gleichzeitig verloren die Kranken das Gefühl des Erstickens. Mehrfach ging auch die Pulsfrequenz zurück.

**Mohr** (Bielefeld).

38) **J. Horne.** A case of thoracic lymphosarcoma.

(Med. press 1907. August 28.)

Bei einem 49jährigen Manne hatten sich 2 Monate vor seinem Tode Schluckbeschwerden eingestellt, so daß er nur noch flüssige Kost genießen konnte. Später trat anfallsweise Atemnot hinzu. Bei der Untersuchung, die nichts Besonderes ergab, zeigte sich die Speiseröhre für das weiteste Bougie durchgängig. Pat. starb an Asphyxie.

Bei der Autopsie fand sich ein Rundzellensarkom im hinteren Mediastinum in Höhe der Bifurkation. Die Geschwulst war in einer Ausdehnung von 11,5 cm in die Speiseröhre hinein gewuchert, ohne die hier stark atrophische Schleimhaut zu verletzen. Der Durchmesser betrug 4—7 cm. Die Gefäße am Lungenhilus beiderseits waren von Geschwulstgewebe umwuchert und eingeengt.

Die Durchgängigkeit für ein weites Bougie ist ein Hinweis auf den Wert der Ösophagoskopie.

Die Atembeschwerden waren durch sekundäres Ödem der Kehlkopfschleimhaut ausgelöst worden.

**Erhard Schmidt** (Dresden).

39) **J. Finsterer.** Über das Mammakarzinom und seine operativen Dauerheilungen.

(Deutsche Zeitschrift für Chirurgie Bd. LXXXIX. p. 143.)

F. hat das mächtige Material der II. chirurgischen Universitätsklinik in Wien aus den Zeiten von Billroth's und Gussenbauer's Tätigkeit daselbst (1877 bis 1893 und 1894 bis 1903) statistisch verarbeitet, so daß sich sein Bericht an den

vor 3 Dezennien erschienenen Karzinombericht der Klinik von v. Winiwarter anschließt.

Der Bericht umfaßt nicht weniger als 606 Fälle von Brustkrebs, und bei dem großen, auf ganz Österreich und seine Nachbarländer sich erstreckenden Rekrutierungsbezirke für die Klinik ist begreiflich, wie mühevoll die Nachforschung nach den Endresultaten der Operierten gewesen sein muß, die aber doch in 492 Fällen zur Erlangung positiver Nachrichten führte. F. hat sein Material nach allen in Betracht kommenden klinischen Fragen hin, betreffend Alter, voraufgegangene Geburten, Mastitiden, traumatische Ätiologie, Dauer des Leidens bis zum Eingang in die Klinik, Gesamtkrankheitsdauer, Beteiligung der Drüsen, Sitz der Geschwülste in den verschiedenen Drüsenbezirken usw. genauestens durchgezählt und mit den anderen in der Literatur vorliegenden Statistiken verglichen, worauf Punkt für Punkt hier nicht eingegangen werden kann.

Als wichtigste Ergebnisse seien nur folgende hervorgehoben: Die Operationstechnik war gemäß den Wandlungen, die in der langen Berichtszeit unsere Kunstregeln erfahren haben, eine sehr ungleiche, und ist mit den Jahren die Operation immer umfassender geworden. Demgemäß finden sich neben der am häufigsten vertretenen Mammaamputation mit Drüsenausräumung (285 Fälle) auch einerseits einfache Karzinomexzisionen und Amputationen, andererseits aber Amputationen mit Mitnahme der Pectoralismuskeln und Drüsenexzisionen inkl. der Infra- und Supraclaviculardrüsen nach den jüngsten Radikaloperationsmethoden. Bemerkenswert ist, daß auch sonst für inoperabel geltende Fälle, insbesondere solche mit lentikulärer Karzinose der Haut und Erkrankung der Supraclaviculardrüsen, mehrfach mit befriedigenden Resultaten operiert sind. Der Annahme Küttner's, daß Supraclaviculardrüsenkrebs stets auf bereits vorhandene Erkrankung auch der endothorakalen Drüsen und der Pleura schließen lasse, schließt sich F. deshalb nicht vollinhaltlich an. Für die Ermittlung der Operationsresultate kommen, da von der Gesamtkrankenzahl (606) 61 inoperable Kranke fortfallen, 545 Frauen in Betracht, an denen 520 primäre Operationen und 77 Rezidivoperationen, zusammen 597 Operationen, gemacht sind. Die Operationsmortalität stellt sich auf 5,5%, wobei zu bemerken ist, daß dieselbe in der zweiten Hälfte der Berichtszeit auf 3,1% herabsank. Die Häufigkeit der Lokalrezidive berechnet F. für die Gesamtzeit seines Berichtes auf 44,25—54,25%, für die Zeit von Gussenbauer's klinischer Tätigkeit auf nur 36,3—42,6%. Von Interesse sind 17 Fälle von Spätrezidiv bzw. Spätmetastasen, die erst 4—20 Jahre nach der Operation eingesetzt haben. Sie zeigen, daß die Mindestgrenze für Berechnung von Dauerkrebsheilungen auf 5jährige Rezidivfreiheit hinausgeschoben werden müßte. Als dauernd geheilt werden 54 Frauen verrechnet, die im Sommer 1906 noch lebten, und 26, die, länger als 3 Jahre rezidivfrei, an interkurrenten Erkrankungen gestorben sind, wobei zu bemerken, daß bei 15 Fällen der mikroskopische Nachweis des Karzinoms allerdings nicht vorliegt. Demgemäß beträgt der Prozentsatz der Dauerheilung für die Gesamtberichtszeit 15,3%, für die letzten 8 Jahre aber 26,05%. Zur Erreichung günstiger Resultate erachtet auch F. die radikalen neuen Operationsmethoden für die zuverlässigsten. Insbesondere empfiehlt er die Ausräumung der Supraclaviculargruben, womöglich stets (Halstedt), unbedingt aber dann, wenn die Infraclaviculardrüsen krank oder suspekt befunden wurden, und eine ausgiebigste Mitentfernung von Haut.

Beigegeben ist der Arbeit ein Literaturverzeichnis von 92 Nummern.

**Meinhard Schmidt** (Cuxhaven).

40) **H. v. Winiwarter.** Über Paget'sche Krankheit.

(Archiv für Dermatologie und Syphilis Bd. LXXXV.)

In einem vorgeschrittenen Falle von Paget'scher Krankheit mit zahlreichen Knötchen in der Haut der Brust und Achselhöhle konnte v. W. nachweisen, daß ein Zusammenhang dieser Knötchen mit der Drüsengeschwulst weder makroskopisch noch mikroskopisch vorhanden war. Bezüglich der interessanten detailliert beschriebenen histologischen Befunde, auf Grund deren v. W. zu anderen Anschauungen über die Mitosen kommt, wie Farmer und Moores, muß auf das Original verwiesen werden.

**Vorderbrügge** (Danzig).

41) **Citelli.** Chordectomia externa und Regeneration der Stimmlippen. (Über eine neue Behandlungsmethode aller Kehlkopfverengerungen infolge dauernder Medianstellung beider Stimmlippen.)

(Archiv für Laryngologie Bd. XX. 1907.)

42) **B. Fränkel.** Zur Regeneration exstirpierter Stimmlippen. Ein Beitrag zur Frage der Chordektomie bei Larynxstenose.

(Ibid.)

Die mühsame, wenn auch am Ende erfolgreiche Behandlung einer luetischen Kehlkopfstenose mit Medianstellung beider Stimmlippen (infolge Ankylose bzw. Pseudoankylose des Cricoarytaenoidalgelenkes) vermittels Schrötter'scher Bougies veranlaßten den Verf., für die Fälle, wo weniger radikale Methoden nicht zum Ziele führen, die Exstirpation der Stimmlippen anzuwenden. Der Vorzug vor der Tracheotomie und den Übelständen, die das Kanületragen mit sich bringt, läge auf der Hand, endlich könnten diese Pat. mit tonloser Stimme sprechen, ja sogar ein vikariierendes Eintreten der hypertrophisch gewordenen Taschenlippen sei auf Grund einer vom Verf. gemachten Beobachtung möglich. Zunächst nahm C. an sechs Hunden die Exstirpation der Stimmlippen nach vorausgegangener Tracheotomie mittels Grünwald'scher schneidender Zange vor, tötete die Hunde nach 10—60 Tagen und untersuchte den Kehlkopf mikroskopisch; das Ergebnis war, daß keine Neubildung von Muskelfasern stattfand; das elastische Band sowie einige benachbarte Drüsen und Muskelfasern, die infolge des postoperativen Entzündungsprozesses zugrunde gehen, wurden nicht mehr gefunden. Beim Menschen, wo Muskelfasern mitentfernt werden und die Regenerationsfähigkeit sicherlich geringer ist, sei ein noch größerer Erfolg zu erwarten. Endlich sei eine — wenn auch heisere — Stimmbildung möglich.

F. spricht sich auf Grund zweier Präparate, wo sich 4 Monate nach Exstirpation der Stimmlippe wegen Karzinom ein neues »Pseudolabium« gebildet hatte, gegen den C.'schen Vorschlag aus; um eine dauernd für die Respiration ausreichende Öffnung zu gewinnen, müsse man Teile des Aryknorpels entfernen; dadurch sei aber die Bildung einer linearen Glottisspalte und die Stimmbildung verhindert. F. zieht es immer noch vor, zu dilatieren und den Pat. dahin zu bringen, daß er bei Tage die Kanüle weglassen und zum Sprechen die Luftröhrenfistel unauffällig verschließen kann. **F. Alexander** (Frankfurt a. M.).

43) **Bystrow.** Über die angeborene Trichterbrust.

(Archiv für Orthopädie, Mechanotherapie und Unfallchirurgie Bd. VI. Hft. 1.)

B. bereichert die Kasuistik der Trichterbrust um einen weiteren typischen Fall mit einem etwas seitlich gelegenen Trichter, einer typischen Kyphose des Brustbeines, verbunden mit einer leichten Drehung nach rechts, offenbar hervorgerufen durch den Druck des adduzierten rechten Armes. Man sieht und fühlt direkt den Abdruck, den die Extremität auf der nachgiebigen vorderen Brustwand hinterlassen hat. Es ist daher wohl kaum eine andere Erklärung möglich, als anzunehmen, daß die Trichterbrust durch den Druck von seiten des gegen die vordere Brustwand in schräger Richtung angepreßten vorderen Oberarmes entstanden ist. Es würde durch diesen Fall die Theorie von der Entstehung der angeborenen Trichterbrust als eine Folge der intra-uterinen Belastung wesentlich härertet werden. **Hartmann** (Kassel).

Originalmitteilungen, Monographien und Sonderdrucke wolle man an *Prof. E. Richter* in Breslau (Kaiser Wilhelmstraße 115), oder an die Verlagshandlung *Breitkopf & Härtel*, einsenden.

Für die Redaktion verantwortlich: Geh.-Rat Prof. Dr. E. Richter in Breslau.
Druck und Verlag von Breitkopf & Härtel in Leipzig, Nürnbergerstraße 36/38.

O. C.


# Zentralblatt
für
# CHIRURGIE

herausgegeben
von
**K. Garrè**, in Bonn, **F. König**, in Berlin, **E. Richter**, in Breslau.

Vierunddreißigster Jahrgang.

Wöchentlich eine Nummer. Preis des Jahrganges 20 Mark, bei halbjähriger Vorauszahlung. Zu beziehen durch alle Buchhandlungen und Postanstalten.

**Nr. 49.** Sonnabend, den 7. Dezember. **1907.**


BOSTON MEDICAL LIBRARY JAN 7 1908


**Inhalt:** **G. Lerda,** Die praktische Anwendung der Lokalanästhesie bei Frakturen. (Originalmitteilung.)

1) **Kapsammer,** Nierendiagnostik u. Nierenchirurgie. — 2) **Bircher,** Urethrotomia externa. — 3) **Caminiti,** Lymphgefäße der Prostata. — 4) **Kudinzow,** Blasenerweiterung durch Sauerstoff. — 5) **Kutner,** Tuberkulose des Harnapparates. — 6) **Klein,** Eitrige Adnexerkrankungen. — 7) **Åkerblom,** Peritenitis intra-deltoidea. — 8) **Poulsen,** Luxatio ossis lunati. — 9) **Peiser,** Arthritis deformans coxae. — 10) **Saxl,** Koxitis. — 11) **Rawling,** Meniskenverschiebung im Knie. — 12) **Pringle,** Zerreißung der Kreuzbänder des Knies. — 13) **Delamare,** Kniescheibenbruch. — 14) **Thomas,** Zur Prothesenfrage.

15) **Wolf,** Gonorrhoische Septhämie. — 16) **Mathieu,** 17) **Cole** u. **Meakins,** Gonorrhoische Gelenkentzündung. — 18) **Girgolaw,** Harnröhrendivertikel. — 19) **Guisy,** 20) **Göbell,** Prostatektomie. — 21) **Winternitz,** Angeborene Blasenspalte. — 22) **Macdonald,** Urachuscyste. — 23) **Berblinger,** Blasenriß. — 24) **Pillet,** Blasenperforation. — 25) **Heard,** Litholapaxie. — 26) **Newman,** Blasen- und Nierendrainage. — 27) **Seyberth,** Blasengeschwülste bei Anilinarbeitern. — 28) **Nicolich,** Harnleiterkatheterismus. — 29) **Wassiljew,** Harnleiterverletzungen und -Fisteln. — 30) **Cholzow,** 31) **Bolintineanu** und **Pastia,** Nierenanomalien. — 32) **Salmoni,** Wanderniere. — 33) **Milkó,** Essentielle Nierenblutungen. — 34) **Frank,** Nierenverletzungen. — 35) **Greaves,** Pyonephrose. — 36) **Tédenat,** Nierenabszeß. — 37) **Monsarrat,** 38) **Bartrina** und **Pascual,** Nierengeschwülste. — 39) **Marietti,** Besitz von drei Hoden. — 40) **Lecène** und **Chevassu,** Adenom des Hodens. — 41) **Heilier,** Eiternde Scheidencysten. — 42) **Strauss,** Myositis ossificans traumatica. — 43) **Baer,** Bursitis subdeltoidea. — 44) **Kilvington,** Nervennaht. — 45) **Wetterer,** Arthritis deformans, Behandlung mit Röntgenstrahlen. — 46) **Holding,** Coxa vara. — 47) **Peiser,** Idiopathische juvenile Osteoarthritis deformans. — 48) **Luxembourg,** Traumatische Epiphysenlösung. — 49) **Bull,** Osteoma praepatellare. — 50) **Coenen,** Unterschenkelpseudarthrosen. — 51) **Chaussy,** Unterschenkelgeschwür.



(Aus dem städtischen Krankenhaus »St. Givanni« in Turin. Chirurgische Abteilung. Vorst. Prof. Dr. L. Isnardi.)


## Die praktische Anwendung der Lokalanästhesie bei Frakturen.

Klinischer Beitrag


Von

Dr. **Guido Lerda,** Assistenzarzt.


Während sich die Anwendung der Lokalanästhesie in den verschiedensten Gebieten der Chirurgie immer weiter ausdehnt, hat sie

in der Behandlung der Frakturen bis jetzt nur wenig Anwendung gefunden. Und doch sind die äußerst lebhaften Schmerzen, welche die zur Reduktion der Frakturen und zur Anlegung der entsprechenden Kontentivapparate erforderlichen Handgriffe verursachen, nur zu bekannt. Gegen sie vermögen wir nur die Allgemeinnarkose anzuwenden. Diese hat aber immer eine so große Bedeutung und bringt so viele Umstände mit sich, daß man ihre systematische Anwendung nicht bei allen Frakturarten empfehlen kann. Zur allgemeinen Narkose wird man wohl nicht so leicht in jedem Falle greifen, wenn man bedenkt, daß sie den Pat. zu unwillkürlichen, gelegentlich unzuträglichen Bewegungen in der Exzitationsperiode aussetzt, daß sie mehrere Assistenten erfordert und bei nicht nüchternen Kranken gefährlich wirken kann.

Der Gedanke, bei solchen Fällen zur Lokalanästhesie seine Zuflucht zu nehmen, ist nicht neu, hat jedoch bis jetzt wenig Anhänger gefunden. Der Vorschlag wurde zuerst von Conway[1] in einer Arbeit gemacht, die ich leider nicht durchsehen konnte. Ein neuer Vorschlag in gleichem Sinne wurde dann von Reclus[2] gemacht, der die Lokalanästhesie auf diesem Gebiete zum erstenmal anwendete, um einen Pat. mit Knochenfraktur zu transportieren, und so vorzügliche Resultate erzielte, daß er die Methode auf das wärmste empfiehlt. — Braun[3] behauptet in seinem umfangreichen Lehrbuch über die praktische Anwendung der Lokalanästhesie, es könne ein kleiner Teil der komplizierten Frakturen mit der Kokainanästhesie behandelt werden, und weist auf solche des Schädels, Schlüsselbeines, der Rippen usw. hin. Ich habe nun seit 2 Jahren — im chirurgischen Ambulatorium und in der chirurgischen Abteilung, Vorst. Prof. L. Isnardi, des Ospedale Maggiore di S. Giovanni — diese Methode der Lokalanästhesie regelmäßig bei der Reduktion der verschiedenartigsten Frakturen angewendet und ungefähr 30 Fälle so behandelt, ohne bei diesen Fällen auch nur den geringsten Nachteil eintreten zu sehen.

Die Hauptbedingung zur Anwendung der Lokalanästhesie besteht in der Möglichkeit, den Sitz der Fraktur genau zu diagnostizieren, weil man ohne das keine gute Anästhesie der Frakturlinie bewirken kann.

Nachdem man durch eine sorgfältige Untersuchung den Sitz der Fraktur genau festgestellt hat, injiziert man das Anästhetikum. Zu diesem Zwecke braucht man eine Spritze, welche mit einer langen und starken Nadel versehen ist, und spritzt die anästhesierende Flüssigkeit in verschiedenen Stellen zunächst zwischen die Fragmente und dann wieder tangential zu denselben, so daß der ganze Frakturherd, das Knochenmark, das Periost und das umgebende Gewebe durch das Anästhetikum imbibiert wird.

---

[1] Conway, Cocain as a anesthetic in fractures and dislocations. New York med. journ. 1885. A. XLII. p. 632.

[2] Reclus, L'anesthésie localisée par la cocaine. Paris 1903.

[3] Braun, Die Lokalanästhesie, ihre wissenschaftlichen Grundlagen und praktische Anwendung. Leipzig 1905.

Ich habe fast stets eine Kokainlösung (1 Kokain zu 200 physiologischer Kochsalzlösung) angewendet, der ich etwas Adrenalin (ein Tropfen der 1‰igen Lösung auf je 1 ccm der Kokainlösung) beimengte. Zuweilen habe ich versuchsweise auch Stovain und Alypin angewendet, aber die Überzeugung gewonnen, daß diese Präparate eine etwas geringere Wirkungsfähigkeit besitzen, weshalb ihre geringere Giftigkeit dadurch ausgeglichen wird, daß man größere Mengen einspritzen muß. Übrigens habe ich bei Anwendung der erwähnten Kokainlösung und bei Einspritzung von 5—8 cg Kokain nie besondere Nebenwirkungen beobachtet. Außerdem verhindert oder beschränkt Kokain durch seine gefäßverengernden Eigenschaften, die durch Adrenalin noch gesteigert werden, die Bildung von Hämatomen im Frakturherde.

Wie bei jeder Lokalanästhesie, erzielt man mit dieser Methode die besten Resultate bei ruhigen geduldigen Kranken; denn bei nervösen und ängstlichen Pat. vereinigt sich oft die Angst dermaßen mit den Schmerzen, daß man kaum eine Grenze zwischen den beträchtlichen materiellen Schmerzen und den Folgen der psychischen Aufregung unterscheiden kann. — Schon wenige Minuten nach der Injektion beobachtet man, daß geringe, sowohl aktive wie passive Bewegungen des gebrochenen Gliedes schmerzlos sind; nach 6—10 Minuten ist die Anästhesie eine vollständige, und sind damit die Muskelkontrakturen fast vollständig verschwunden, so daß man ohne weiteres die zur Reduktion der Fraktur nötigen Handgriffe ausführen kann. Gewöhnlich klagen die Pat. während der manuellen Behandlung der Fraktur nur über ein unangenehmes Spannungsgefühl, das durch die Dehnung der ödematösen und blutdurchtränkten Gewebe bedingt ist. Die Anlegung des Verbandes geschieht ganz schmerzlos.

Ich hatte Gelegenheit an einem Pat., den ich 2mal, in einem Zwischenraum von einem Jahre, wegen einer Fraktur der unteren Radiusepiphyse behandelte, einen Vergleich zwischen der einfachen Reduktion und derjenigen unter Kokainanästhesie zu machen, und konnte dabei wahrnehmen, daß der Unterschied ein deutlicher und bedeutender war. Am häufigsten hatte ich Gelegenheit, die Frakturen des unteren Endes des Radius mit Lokalanästhesie bei ausgezeichnetem Erfolg zu behandeln. Gute Resultate erhielt ich aber auch mit derselben Methode bei einigen Fällen von Fraktur eines oder beider Vorderarmknochen und desgleichen bei Epiphysen und Diaphysenbrüchen des Oberarmes. Die Frakturen des Ellbogens sind, wenn es sich nicht gerade um einen Bruch der Humerusepiphyse oder des Olecranon handelt, meistens so schwer genau zu lokalisieren, daß es mir bisher nicht gelungen ist, hier eine rationelle Anästhesie auszuführen.

Auch bin ich der Ansicht, daß die Lokalanästhesie bei den Frakturen des Schenkelbeines keine große Anwendung finden wird, weil bei ihrem tiefen Sitz die Bruchlinie schwer lokalisierbar ist, glaube indes, daß sie in einzelnen Fällen von suprakondylären Frakturen mit Erfolg angewendet werden kann. Übrigens macht in diesen Fällen

die für dieselben übliche Extensionsmethode fast stets die Reduktionshandgriffe überflüssig. — Sehr gut hat sich die Methode bei den Diaphysen- und Epiphysenfrakturen des Unterschenkels bewährt. Bei supramalleolären Frakturen konnten wir, während mehrere Chirurgen behaupten, daß zu einer guten Reduktion derselben stets eine Chloroformnarkose erforderlich sei, auch in schweren Fällen eine bedeutende Erschlaffung der Muskeln und eine perfekte Reduktion mit der einfachen Kokainanästhesie erzielen. — Ich habe des weiteren letztere bei Frakturen der Hände und Füße, bei von großer Verlagerung der Fragmente begleiteten Frakturen der Finger- resp. Zehenglieder, des Metacarpus resp. Metatarsus, mit Erfolg angewendet. Mit derselben konnte ich auch eine erfolgreiche Reduktion einer seit 2 Monaten bestehenden Luxation der Fingerglieder ausführen.

Bei den Schlüsselbein- und Rippenfrakturen kann man mit lokaler Kokainanästhesie die heftigen, selbst einige Zeit bei der Kontention andauernden Schmerzen lindern. Zuletzt hatte ich Gelegenheit, die Methode in einem Falle von Fraktur des Nasenknochens anzuwenden, und konnte dabei, dank einer einfachen Unterhauteinspritzung eine schmerzlose und vom ästhetischen Standpunkte perfekte Reduktion ausführen.

Ich glaube übrigens, daß die Lokalanästhesie auch bei der Kriegschirurgie eine zweckmäßige Anwendung finden kann und bei dem ersten Transport Verwundeter mit Knochenverletzungen vorzügliche Dienste leisten dürfte.

Ich kann nur den Wunsch ausdrücken, daß dieser so einfachen und unschädlichen Methode der Anästhesie in der Praxis ein immer größerer Platz eingeräumt wird, und bin überzeugt, daß man auf diese Weise nicht nur viele Schmerzen vermeiden, sondern oft Resultate erzielen könnte, die sonst ohne Chloroformnarkose unmöglich sind, die erstens mehrere Assistenten erfordert, und andererseits nicht selten verschiedene und zuweilen schwere Umstände mit sich bringt, welche immer von gewissen Gefahren begleitet ist.

---

1) **G. Kapsammer.** Nierendiagnostik und Nierenchirurgie. I. Teil: 432 S. mit 29 Abbildgn. im Texte. II. Teil: 567 S. mit 34 Abbildgn. im Texte.

Wien, **Wilhelm Braumüller**, 1907.

Verf. hat das zum I. Kongreß der deutschen Gesellschaft für Urologie herausgekommene, zweibändige Werk seinem Lehrer und Chef, v. **Frisch**, gewidmet. In dem Vorwort zum ersten Bande sagt er, es sei ihm gelungen, einige Tatsachen festzustellen, denen eine prinzipielle Bedeutung für die funktionelle Nierenprüfung kaum abzusprechen sei, wodurch sie Änderungen mancher bisher geübter Methoden nach sich ziehen dürften. Verf. hat sich deshalb bemüht, die ganze Frage der Nierendiagnostik von neuen Gesichtspunkten aus zu beleuchten. »Der mit den neuen Methoden der Funktionsprüfung betretene Weg hat schon zu glänzenden diagnostischen und therapeuti-

schen Resultaten geführt, obwohl seine Sicherheit mehr Zweifeln als Glauben begegnet ist. Was bisher nur ausnahmsweise geschah, wird durch die neuen Methoden der Nierendiagnostik zur Regel: die Frühdiagnose und die Frühoperation. Die Nephrektomie bei zweiter kranker Niere, die bisher, fast immer in Unkenntnis der tatsächlichen Verhältnisse ausgeführt, von Mißerfolg begleitet, geeignet war, allen Nierenoperationen den Stempel einer besonderen Gefährlichkeit und Unberechenbarkeit aufzudrücken, wird durch die neuen Methoden zu einem vollberechtigten, wohlgesicherten, zielbewußten Eingriffe.«

In dem I. Teile des Buches bespricht Verf. zunächst die alten Methoden der Nierendiagnostik — die physikalische und chemische Untersuchung des Harns —; dann werden die Funktionsverhältnisse der beiden Nieren zueinander klargelegt, weil dieses die Basis für die neuen Methoden der chirurgischen Nierendiagnostik bildet. Die übrigen Abschnitte des I. Teiles sind den Methoden dieser neuen Lehre gewidmet: der Kryoskopie und der Bestimmung des Leitungswiderstandes des von jeder Niere gesondert aufgefangenen Harns; der Jodprobe, der Methylenblauprobe, der Indigokarminprobe, der Phloridzinprobe und der experimentellen Polyurie in ihrer Anwendung zur Funktionsprüfung jeder einzelnen Niere. In dem II. Teile des Buches soll die praktische Betätigung der modernen Nierendiagnostik zum Ausdruck kommen.« Es werden die chirurgischen Nierenerkrankungen einzeln besprochen und die Bedeutung der neuen Untersuchungsmethoden für die Diagnose und Therapie derselben gewürdigt. Dem I. Teil ist ein Literaturverzeichnis beigefügt, das über 1800 einzelne Nummern enthält.

Wenn man die unendlich zahlreichen Arbeiten überblickt, die im Laufe der letzten Jahre über funktionelle Nierendiagnostik erschienen sind, so muß man mit Garrè sagen, daß über den Wert der Methoden der funktionellen Nierendiagnostik die Urteile der Autoren innerhalb der Extreme schwanken. »Es wird weiterer Untersuchungen bedürfen, ehe die Frage als spruchreif gelten kann. Der einmal betretene Weg ist jedenfalls der richtige; die funktionelle Nierendiagnostik wird nicht mehr aus dem diagnostischen Rüstzeuge des Chirurgen verschwinden, mögen ihre heutigen Methoden auch noch unvollkommen sein (Garrè und Ehrhardt, Nierenchirurgie 1907 p. 25). Die Ansichten der Autoren schwanken aber nicht nur über den Wert der funktionellen diagnostischen Methoden überhaupt, sondern ganz besonders auch über den Wert und die Bedeutung der einzelnen Methoden. Zurzeit sind es besonders drei Verfahren der funktionellen Nierendiagnostik, die besonders geübt werden: Die Kryoskopie, die Chromocystoskopie und die Phloridzinprobe.

Von Kümmell und seinen Schülern wird ganz besonders die Kryoskopie »als ein sehr wertvolles und wichtiges unterstützendes Moment bei der Beurteilung der durch den Harnleiterkatheterismus gewonnenen Resultate betrachtet«.

Kümmell's Assistent Kotzenberg hat noch in einer ganz kürzlich erschienenen Arbeit die Bestimmung des Gefrierpunktes des

Blutes als die zurzeit beste Methode der funktionellen Nierendiagnostik bezeichnet. Schon seit Jahren hat K. die Ansichten Kümmell's über den Wert der Kryoskopie bekämpft. In seinem neuen Werke fällt er folgendes vernichtende Urteil: »So interessant die Kryoskopie des Harns und des Blutes vom theoretischen Standpunkt ist, so gering ist ihre Bedeutung für die Praxis. Speziell in der chirurgischen Nierendiagnostik können wir beide entbehren. Sie sagen uns für die Praxis nicht mehr als uns das spezifische Gewicht sagt, dessen Bestimmung viel einfacher ist.« K. ist unbedingter Anhänger der Phloridzinprobe, die er nach seinen Erfahrungen in die erste Reihe der Methoden zur Funktionsprüfung der Nieren stellt. »Sie stellt bei Berücksichtigung der Zeit des Auftretens der Zuckerreaktion die feinste Methode dar, die wir gegenwärtig besitzen; sie gibt in manchen Fällen Aufschlüsse, die keine der anderen Methoden in so einfacher Weise zu geben imstande ist.«

Seine bisher weit mehr als 300 betragenden Untersuchungen haben in überzeugender Weise die Tatsache erhärtet, daß in der Zeit des Auftretens die Zuckerausscheidung nach subkutaner Einverleibung von Phloridzin eine Gesetzmäßigkeit besteht; die zahlreich vorgenommenen histologischen Untersuchungen haben ein proportionales Verhältnis zwischen der Zeit des Auftretens und der Schwere der anatomischen Schädigungen ergeben: je schwerer die pathologischen Veränderungen, desto größer die Verspätung im Auftreten des Zuckers. Die Phloridzinprobe hat dem Verf. in dieser Anwendung wesentliche Vorteile auch da gesichert, wo die gewöhnlichen Methoden der Harnuntersuchung keinen richtigen Anhaltspunkt für die Beurteilung des anatomischen Zustandes ergaben oder direkt zu falschen Angaben führen mußten.

Neben der Phloridzinprobe sind noch von besonderem Werte die Methylenblau- und die Indigokarminprobe. Im allgemeinen ergibt sich bei schweren Nierenschädigungen eine Übereinstimmung in den Ergebnissen der drei genannten Methoden; bei leichteren Schädigungen finden wir öfter Differenzen. Die Erklärung für diese Erscheinung dürfte nach K.'s Meinung in dem Umstande liegen, daß die Phloridzinzuckerbildung, die Ausscheidung von Methylenblau wie von Indigokarmin an verschiedenen Stellen in der Niere stattfindet. Da nun die Krankheitsprozesse in der Niere anfangs meist lokalisiert sind und erst bei ihrem Fortschreiten diffus werden, so ergibt sich daraus eine Erklärung für das oben angeführte Verhalten: bei geringeren Erkrankungen können sich bei der Funktionsprüfung Differenzen für die einzelnen Methoden ergeben, weil nur ein Teil der Niere erkrankt, ein anderer aber noch gesund ist; bei schweren, länger bestehenden Erkrankungen, wo die pathologischen Veränderungen bereits das ganze Organ ergriffen haben, ergeben die verschiedenen Methoden in übereinstimmender Weise eine Funktionsstörung.

Der II. Teil des K.'schen Werkes enthält ein reiches kasuistisches Material, das in der Hauptsache der v. Frisch'schen Abteilung entstammt. 182 chirurgische Nierenfälle — namentlich Tuber-

kulosen, Geschwulstbildungen, Steinnieren, Pyonephrosen — werden genau analysiert, besonders nach der diagnostischen Seite hin. Es ist an dieser Stelle nicht möglich, genauer auf den reichen Inhalt des Werkes einzugehen. Ob alles das, was Verf. in jahrelangen Studien und Versuchen als wahr befunden hat, auch allgemein anerkannt werden und auf die Dauer halten wird, kann jetzt, wo die Frage der funktionellen Nierendiagnostik noch in vollem Fluß ist, niemand wissen. Jedenfalls hat Verf. auf diesem Gebiete mit größtem Fleiß und außerordentlicher Gewissenhaftigkeit gearbeitet und viel zur Bedeutung der funktionellen Nierendiagnostik beigetragen. Der Verleger hat das Buch in glänzender Weise ausgestattet. **Paul Wagner** (Leipzig).

---

2) **E. Bircher.** Eine Modifikation der Urethrotomia externa bei der Behandlung der Zerreißungen und Strikturen der männlichen Harnröhre.

(v. Langenbeck's Archiv Bd. LXXXIII. Hft. 4.)

Bei den traumatischen Harnröhrenzerreißungen ist in den meisten Fällen die Urethrotomia externa indiziert. Nur selten wird man mit bloßer Einführung des Katheters auskommen. Die Sectio alta ist durchaus zu vermeiden. Bezüglich des äußeren Harnröhrenschnittes, der wohl heute von den meisten Chirurgen ausgeführt wird, gehen nur die Meinungen dahin auseinander, ob man einen Verweilkatheter einlegen soll oder nicht. Nach Besprechung der ausführlichen Literatur über diesen Gegenstand beschreibt Verf. ein von H. Bircher geübtes Verfahren, das die Vorzüge des Verweilkatheters anerkennt, dabei aber die Nachteile desselben, die Infektion von außen, Cystitis, Pyelitis usw., vermeidet. Es besteht darin, daß ein Stück eines starren neusilbernen Desaultkatheters in die Harnröhre eingeführt wird, und zwar von der Damminzisionswunde aus zuerst in den zentralen, dann in den peripheren Teil derselben. Dieses Katheterstück hat an seinem vorderen und unteren Ende je einen Seidenfaden, an dem es nach durchschnittlich 25—35 Tagen herausgezogen wird. Meist geschieht dies nach vorn durch das Orificium externum, oder wo dies nicht geht, durch die Dammwunde heraus, deren Heilung dadurch nicht verzögert wird, da die Harnröhre nach dieser Richtung hin überhaupt nicht vernäht wird. Die erzielten Resultate sind vorzügliche. Die Infektion wird stets vermieden. Eine Striktur entstand nur einmal, war aber leicht durch Bougieren zu beseitigen. Meist trat selbst bei Pat., die sich nicht bougierten, keine Verengerung auf.

Bei den Strikturen, die entweder durch Trauma oder durch Gonorrhöe zu entstehen pflegen, kommt man manchmal mit einem einfachen dilatierenden Verfahren aus. Andere Methoden, wie die elektrolytische und die Urethrotomia interna, haben sich bei uns nicht einbürgern können. Die letztere ist unsicher in ihrem Erfolg und auch keineswegs ungefährlich. Blutungen, Urininfiltration, Septhämie können in ihrem Gefolge auftreten. Deshalb ist bei permeablen Strikturen, die durch konservativere Methoden nicht gebessert werden,

und bei impermeablen Strikturen die äußere Urethrotomie zu empfehlen. Verf. exstirpiert die Strikturstelle, dann wird bei nicht zu großer Spannung die Naht der vorderen und seitlichen Wandungen vorgenommen und nur bei den traumatischen Rupturen das oben geschilderte Katheterstück eingeführt. Auch dort, wo wegen zu großer Spannung oder nur partieller Beteiligung der Harnröhre an der Strikturbildung die Naht nicht möglich war, leistete die Einführung des neusilbernen Katheterstückes vorzügliche Dienste für die Neubildung der Harnröhre. Wie die beigefügten Krankengeschichten zeigen, waren die Resultate auch hier sehr gute. Erwähnen möchte Ref., daß Verf. eine Arbeit Lauenstein's übersehen hat, die er im Jahre 1890 in diesem Zentralblatt veröffentlicht und in der er eine einfache Befestigung des elastischen Katheters in der Harnröhre vom Damm aus angegeben hat. Durch eine in der perinealen Wunde über einem Tampon geschlungenen Faden wird der Katheter fixiert und dadurch eine Vereinfachung der Nachbehandlung erzielt.

E. Siegel (Frankfurt a. M.).

---

3) **Caminiti.** Untersuchungen über die Lymphgefäße der menschlichen Prostata.

(Anatomischer Anzeiger Bd. XXIX. 1906.)

Das Verfahren, das sich dem Verf. am besten bewährte, war die Injektionsmethode von $^1/_2$- bis 1%iger Silbernitratlösung vermittels Pravaz'scher Spritze an jugendlichen Leichen, deren Prostata unter sorgfältiger Mitnahme der ganzen Kapsel entfernt worden war. Die Injektion muß alle Schichten der Drüse durchdringen, bis sie strotzend gefüllt ist. Die Drüse wird dann in destilliertem Wasser gewaschen, in absolutem Alkohol gehärtet und in dünne Scheiben geschnitten. Diese werden wiederum in Alkohol gelegt, einige Minuten dem Sonnenlicht ausgesetzt; sie werden dann mit einer $^1/_2$- bis 1%igen alkoholischen Lösung von Natriumdiosulfat behandelt und ferner mit absolutem Alkohol, Bergamottöl, Xylol und Xylolbalsam.

Besonders schön werden die Präparate, wenn die Arterien zu gleicher Zeit von der Aorta her mit Berlinerblau injiziert werden.

An einer Reihe schöner Abbildungen werden die Lymphbahnen der Prostata demonstriert.

Aus dem Innern der Drüsenträubchen kommen die feinsten Lymphbahnen heraus und sammeln sich zu größeren Gefäßen, die das Drüsenträubchen rings umgeben; diese Gefäße sammeln sich zu größeren Stämmen, die den sekretorischen Leiter begleiten; dieser selbst ist von einem zarten Netz von Lymphbahnen umgeben, die sich ihrerseits ebenfalls in die anliegenden Lymphbahnen ergießen. So entsteht ein reiches Netz, das maschenförmig das ganze Drüsengewebe durchwirkt und unter der Kapsel der Prostata ein weitmaschiges Netz von Lymphstämmen bildet. Auch die Ductus ejaculatorii sind von zarten Lymphgefäßnetzen umwunden.

Die Lymphgefäße verlaufen stets im Bogen und haben oft Rosenkranzform; sie haben stets eine weitere Lichtung als die korrespondierenden Kapillaren und Blutgefäße. **W. v. Brunn** (Rostock).

---

4) **J. W. Kudinzew.** Über Erweiterung der Harnblasenhöhle zum Zwecke der Cystoskopie.

(Pratitscheski Wratsch 1907. Nr. 27. [Russisch.])

K. benutzt zur Dilatation der Blase nicht mehr Flüssigkeit, sondern Sauerstoff. Letzterer wird in bestimmter Menge erst in einen Gummiballon hineingetrieben, der an einem mit einem Hahn versehenen Rohr befestigt ist, und nun das Gas durch Zusammendrücken des Ballons mittels eines Katheters in die Blase hineingelassen. Die Blase wird so gleichmäßig gedehnt; der Sauerstoff reizt den Detrusor nicht, wirkt schmerzstillend, macht also das Kokain überflüssig. Das cystoskopische Bild ist viel klarer und deutlicher. Blut und Eiter hindern die Arbeit nicht, während sie durch Trübung der Flüssigkeit das Cystoskopieren bald unmöglich machen. Endlich ist das Hervorspringen des Harns aus den Harnleitern in die mit Gas gefüllte Blase besonders deutlich sichtbar. Eine schädliche Erwärmung oder gar Verbrennungen durch die Lampe kommen nicht vor.

**E. Gückel** (Wel. Bubny, Poltawa).

---

5) **Kutner.** Die Tuberkulose des Harnapparates.

(Zeitschrift für ärztl. Fortbildung 1906. Nr. 21.)

Verf. hat von der innerlichen Darreichung von Ichthyol bei beginnender Nierentuberkulose gute Erfolge gesehen und empfiehlt sie bei allen Erkrankungen, die sicher oder aller Wahrscheinlichkeit nach beiderseitig oder noch nicht als einseitig hinlänglich sichergestellt sind, oder wo eine Operation vom Pat. abgelehnt oder aus anderen Gründen ausgeschlossen ist. **Gutzeit** (Neidenburg).

---

6) **L. Klein.** Über abdominale Radikaloperationen bei eitrigen Adnexerkrankungen.

(v. Langenbeck's Archiv Bd. LXXXIII. Hft. 3.)

Was die Indikation zur Radikaloperation bei eitrigen Adnexerkrankungen betrifft, so sind diejenigen Fälle auszuschließen, bei denen der Eiter noch in den Tuben und im Uterus ist. Diese haben noch Aussicht auf Heilung, wohingegen diese Hoffnung gering ist, wenn es erst zu abgesackten Eiterherden zwischen den Organen gekommen ist.

Die Zurücklassung des Uterus bei der Operation gibt Veranlassung zu lange eiternden Stumpfexsudaten und ist ein Hindernis für ergiebige Drainage. Deshalb ist derselbe stets bei allen Frauen mit zu entfernen, die auf schwere Arbeit angewiesen sind und sich nicht schonen können. Eine Hauptbedingung für das Gelingen des großen

Eingriffes der Radikaloperation ist die, daß man keinen Ligaturfaden im Wundbett zurückläßt. Die Fäden sind deswegen lang zu lassen und während der Nachbehandlung herauszuziehen. Für einigermaßen schwierige Operationen ist der Schnitt in der Mittellinie dem Pfannenstiel'schen vorzuziehen, da er bessere Übersicht gestattet. In der Mehrzahl der Fälle wurde die Scheide drainiert, und zwar mit Gazestreifen. Die Berührung des Tubeneiters mit dem Bauchfell ist nicht sehr gefährlich. Vaginale Hernien entstehen durch die Scheidentamponade nicht. Die Zurücklassung der Cervix uteri ist nicht zu empfehlen, weil der Stumpf die Drainageverhältnisse ebenfalls sehr stört. In 4 Fällen kam es bei 48 Radikaloperationen zu Blasen- und Harnleiterverletzungen; Darmfisteln entstanden 10mal. Komplikationen mit Wurmfortsatzerkrankungen wurden 4mal angetroffen. Die Behandlungsdauer betrug bei der Mehrzahl der Fälle 3 Wochen. Nach dieser Zeit konnten die meisten Pat. das Spital verlassen. Viele ganz junge Frauen blieben auch nach Entfernung der beiden Ovarien ohne Ausfallserscheinungen, was wohl nur dadurch zu erklären ist, daß sie schon durch die pathologische Zerstörung ihrer Eierstöcke langsam klimakterisch geworden waren. Psychische Veränderungen wurden bei keinem Fall angetroffen. Die Mortalität der Radikaloperation betrug 6%. Auf Grund seiner Erfahrungen kann Verf. die Radikaloperation im Gegensatze zu allen anderen Methoden, wie Tubenexstirpation, vaginale Operationen usw., nur dringend empfehlen, da sie allein die vorher arbeitsunfähigen Frauen ausnahmslos wieder arbeitsfähig macht.

**E. Siegel** (Frankfurt a. M.).

---

7) **N. V. Åkerblom.** Peritenitis (Tenalgia) intra-deltoidea.

(Nord. med. Arkiv 1906. Abt. I. Chirurgie. Nr. 7.)

An der Hand einschlägiger Beobachtungen, deren Krankengeschichten angeführt werden, beschreibt Verf. eine wahrscheinlich bisher nicht beobachtete Form der (meistens traumatischen) Entzündung einiger tiefliegender Schleimbeutel an der Sehne des M. deltoideus, deren klinisches Bild hauptsächlich in einer mit Schmerzen verknüpfte Funktionsstörung des genannten Muskels bestehen. Differentialdiagnostisch ist Deltoideusparese und Bursitis subacromialis zu berücksichtigen. Therapeutisch haben sich Injektionen von $^1/_2$—1 ccm 2%iger Karbolsäurelösung bewährt. **Hansson** (Cimbrishamn).

---

8) **K. Poulsen.** Luxatio ossis lunati.

(v. Langenbeck's Archiv Bd. LXXXIII. Hft. 3.)

Verf. gibt in vorliegender Arbeit an der Hand der in der Literatur veröffentlichten bekannten Arbeiten von Gross, Lilienfeld und vielen anderen eine Beschreibung des Entstehungsmechanismus, der Komplikationen und Symptomatologie der Mondbeinverrenkung. Eine sichere Diagnose derselben ist nur durch das Röntgenbild möglich, da Tastung, äußere Veränderungen und Druckempfindlichkeit täuschen

können. Die Durchleuchtung muß sowohl von der Rückseite wie vom Seitenrand der Hand aus vorgenommen werden. Die unblutige Reposition kann zum Ziele führen. Man führt sie aus, indem man zuerst unter beständigem Zug eine Dorsalflexion, dann bei gleichzeitigem Druck auf das Lunatum eine Volarflexion vornimmt. Gelingt die Reposition nicht, so ist der operative Eingriff anzuraten, und man kann zuerst versuchen, nach Inzision den Knochen in seine normale Lage zurückzubringen. Glückt dies nicht, so muß das Os lunatum entfernt werden. Die besten Erfolge werden dann erzielt, wenn man bald nach dem Trauma operiert und erst eine geringe Arthritis besteht. Ein gleichzeitiger Kahnbeinbruch wird natürlich immer den Erfolg beeinflussen. Bei älteren Fällen bleibt die Funktion auch nach der Operation meist etwas beschränkt, und es bleibt ein Gefühl von Schwäche bestehen. P. hat selbst drei Fälle behandelt und bei zwei operiert, und zwar mit gutem Resultate.

E. Siegel (Frankfurt a. M.).

---

9) **G. Peiser.** Über die Arthritis deformans coxae, ihre Beziehungen zur Roser-Nélaton'schen Linie und über den Trochanterhochstand Hüftgesunder infolge anormaler Pfannenstellungen.

(Deutsche Zeitschrift für Chirurgie Bd. LXXXIX. p. 540.)

P., Orthopäde in Hamburg, fand, mit Untersuchungen auf Hüfterkrankungen bei Ischias beschäftigt, bei Hüftgesunden auffallende Trochanterhochstände, was ihn veranlaßte, bei einer großen Anzahl hüftgesunder Individuen (über 400, darunter 112 Kinder) den Stand des Trochanter in der Roser-Nélaton'schen Linie zu prüfen. Er hatte dabei das überraschende und wichtige Resultat, daß das Axiom vom Stande desselben in dieser Linie nicht zu Recht besteht, daß vielmehr bei über 60% aller Individuen der Trochanter über der Nélaton'schen Linie steht. Die Richtigkeit seiner Messungen (Vorschrift zu genauer Methode für dieselbe siehe Original) ist dem Verf. in Hamburg von kundiger Seite (Kümmell u. a.) bestätigt. Weiter der Ursache dieser Trochanterhochstände nachforschend fand P., daß sie nicht in Abnormitäten des Femur (Coxa vara usw.) begründet sind, sondern in Formverhältnissen des Beckens, insbesondere der Hüftpfanne. Zur Klarlegung der Beckenverhältnisse benutzte P. die Beckensammlung der Kieler Universitäts-Frauenklinik (103 Becken), an denen der Stand der Pfanne zur Verbindungslinie zwischen Spina ilei ant. sup. und Tuber ischii genauestens ermittelt wurde. Zu dieser Untersuchung war zwischen genannten Knochenpunkten ein weißer Faden ausgespannt, wodurch das fragliche topographische Verhältnis ohne weiteres augenfällig wird (siehe etliche Photogramme). Auch hier ergaben sich unerwartete Resultate: in 29% der Fälle lag die Pfannenmitte medial von der Roser-Nélaton'schen Linie, nur in 43% in derselben und in 28% dorsal von dieser Linie. Zugleich

zeigen sich Unterschiede der Pfannenstellung hinsichts der Richtung der Pfannenfläche nach außen. Bei den Becken der ersten Gruppe, von P. »Beckentypus A.« genannt, steht die Pfanne frontal — hier handelt es sich um rachitische Becken. Bei Gruppe 2 bzw. »Typus B« steht die Pfanne schräg, lateralwärts, was der Norm entspricht, bei Gruppe 3 bzw. »Typus C« ist sie ganz lateral und sagittal gestellt — die Ätiologie dieser Formation ist unbekannt. Jede anormale Pfannenstellung, also die Typen A und C, hat nun auch Anomalien des Trochanterstandes und der Stellung vom Oberschenkelkopf in der Pfanne hinsichts abnormer Außen- oder Innenrotation zur Folge, bedeutet also Normwidrigkeiten für die Statik und Belastung des Beines, das zusammen mit dem Becken eine statische Einheit darstellt (Albert). Verf. führt das des näheren für das rachitische Skelett, wo das Femur auswärts rotiert gehalten werden muß, unter Beigabe von Knochenphotogrammen überzeugend aus. Für die Arthritis deformans coxae ist nun der Trochanterstand ein durchweg konstantes Symptom, das aber nicht im Laufe der Krankheit erworben, sondern das schon vor dem Beginn dieser auf Grund von Beckenanomalien der beobachteten Art vorhanden ist und durch diese veranlaßt wird. Denn diese Anomalien bedingen eben eine nicht normale Einstellung des Oberschenkelkopfes in der Pfanne (Außenrotation), wobei ein großer Teil der überknorpelten Fläche des Schenkelkopfes außer Artikulation ist. Hiermit sind aber für das Hüftgelenk ähnliche Mißverhältnisse gegeben wie beim Schenkelhalsbruch, und die abnormen Knochenknorpelveränderungen, die beim letzteren eintreten, (Degeneration der nicht mit artikulierenden Knorpelfläche, Schädigung der artikulierenden durch relative Überlastung, Druckusur usw.) müssen sich auch bei der fraglichen Pfannenlagerungsanomalie in Gestalt der Arthritis deformans einstellen. Letztere erscheint mithin als »eine der Hüfte eigentümliche Erkrankung sekundären Charakters, bedingt durch ein statisches Mißverhältnis in der unteren Extremität inklusive Becken, das sich nach außen hin in einem Trochanterhochstand infolge anormaler Pfannenstellung kundgibt«. Auch hat sich ergeben, daß bei Individuen mit Trochanterhochstand (Typus C) und regelmäßig bei idiopathischer Arthritis deformans genu die Gelenkflächen inkongruent sind, indem (im Röntgenbild) der laterale Tibiakondylus seitlich unter dem Femurkondylus frei hervorragt. Es ist zu vermuten, daß auch hier die Gelenkinkongruenz mit der Arthritis deformans in ursächlicher Beziehung steht.

Dies ein Abriß der wesentlichen Resultate von P.'s fleißiger und geistvoller Arbeit, der zahlreiche Photo- und Röntgenogramme sowie die Messungsprotokolle über die gesammelten Beckenuntersuchungen beigegeben sind, und der auch anthropologische Bedeutung zuzumessen ist.

**Meinhard Schmidt** (Cuxhaven).

10) **A. Saxl.** Die Beuge-Adduktionskontraktur bei Koxitis. (Aus dem Ambulatorium für orthopädische Chirurgie in Wien.)

(Wiener klin. Wochenschrift 1907. Nr. 30.)

Verf. weist nach, daß die Adduktionsbeugekontraktur hauptsächlich durch eine Insuffizienz der Gesäßmuskeln bedingt ist. Diese ist eine absolute durch Atrophie und eine relative durch Verringerung der Spannweite oder veränderte Verlaufsrichtung der Gesäßmuskeln zustande gekommen. In Verfolg dieser Ansicht, welche die Erklärung dafür abgibt, daß es nach jedem Redressement leicht zum Rezidiv kommt, wird in der Lorenz'schen Klinik die subkutane subtrochantere Osteotomie nicht mehr im Gelenk, sondern in Höhe der Roser-Nélaton'schen Linie ausgeführt. Das Gelenk bleibt also in der neuen pathologischen Gleichgewichtslage. Mit einem im Lorenz'schen Hüftredresseur angelegten Gipsverbande können die Pat. nach wenigen Tagen aufstehen. Literaturangabe.

**Renner** (Breslau).

---

11) **Rawling.** On displacement of the internal semilunar cartilage of the knee-joint.

(Practitioner 1907. September.)

Durch Überanstrengung des Knies und forcierte Innenrotation des Oberschenkels bei feststehendem Unterschenkel kann ein partieller oder totaler Abriß des inneren Meniscus und eine Verschiebung desselben nach innen oben oder zwischen die Gelenkfläche erfolgen. Die Pat. empfinden dann plötzlich einen heftigen Schmerz innerhalb des Gelenkes, manchmal so heftig, daß sie zu Boden fallen, während das Knie, namentlich wenn das Knorpelstück zwischen beiden Knochen liegt, leicht gebeugt steht. Nach einigen Beuge- und Streckbewegungen kann die Verschiebung beseitigt werden, ein stärkerer Gelenkerguß, sowie Schmerzen bei Belastung des Knies pflegen dann die Folgen zu sein. Ist jedoch der Meniscus fest eingeklemmt, so rät Verf., event. in Narkose bei Rückenlage des Pat. und Beugestellung des Knies, den Unterschenkel zu abduzieren, um ein Klaffen des Gelenkspaltes an der Innenseite zu erzielen und dann Rotations- und Streckbewegungen auszuführen, wodurch in den meisten Fällen die Verschiebung beseitigt wird. Das Knie soll dann 8 Tage lang in leichter Beugestellung mit Eisblase resp. feuchten Umschlägen versehen liegen bleiben und hinterher täglich massiert und passiv bewegt werden, um die Bildung von Verklebungen zu verhindern. Sobald der Erguß zurückgegangen ist, kann Pat. mit elastischer Kniekappe herumgehen. Die meisten derartigen Fälle rezidivieren jedoch, und ist dann unbedingt operative Behandlung — Freilegung des inneren Meniscus durch Längs- oder Bogenschnitt, teilweise oder vollständige Entfernung desselben — indiziert, zumal die funktionellen Resultate nach derartigen Operationen nach den Erfahrungen R.'s glänzend sind. Drei Abbil-

dungen, welche die anatomischen Verhältnisse klarlegen, sind der Arbeit beigefügt. **Jenckel** (Göttingen).

12) **Pringle.** Avulsion of the spine of the tibia.

(Annals of surgery 1907. August.)

Verf. bespricht die bei dem Zerreißen der Kreuzbänder des Kniegelenkes in Betracht kommenden mechanischen Momente. Durch Versuche an Leichen stellte er fest, daß sowohl durch forcierte Beugung wie Streckung ein Zerreißen der Kreuzbänder eintreten kann. Besonders leicht sind sie zu trennen bei gebeugtem Knie durch Abduktion und Innenrotation. Die Abduktion der Tibia spielt neben der Innenrotation des Knochens die wichtigste Rolle bei dieser Verletzung. Die Diagnose ist nicht leicht. Wenn beide Kreuzbänder zerrissen sind, so sind abnorme Bewegungen des Ober- und Unterschenkels von vorn nach hinten möglich. Wenn das vordere Band allein zerrissen ist, kann der Kopf der Tibia am Oberschenkel nach vorn gebracht werden; hierbei ist gewöhnlich auch eine abnorme Abduktion des Unterschenkelknochens möglich, durch die auf ein Abreißen des inneren Kniegelenksbandes oft fälschlicherweise geschlossen wird. Das einzige Zeichen für ein zerrissenes hinteres Kreuzband ist der Umstand, daß die Tibia bei gebeugtem Knie nach hinten zu bewegt werden kann. Ist die Diagnose bei traumatischem Erguß im Kniegelenk unsicher, so soll das Gelenk eröffnet und das abgerissene Kreuzband an der zugehörigen Stelle wieder festgenäht werden. Verf. hat in dieser Weise zwei Fälle, die näher beschrieben werden, mit dem Erfolg operiert, daß sie gut gehen konnten und nur beim Treppenabsteigen eine Schwäche im Kniegelenke fühlten.

**Herhold** (Brandenburg).

13) **Delamare.** Note sur le traitement des fractures de la rotule.

(Arch. de méd. et de pharm. militaires 1907. September.)

Verf. spricht sich energisch gegen die Naht des frischen Kniescheibenbruches aus; er glaubt, daß nicht alle genähten Kniescheiben primär heilen, und daß Mißerfolge vorkommen, die leider nach senier Ansicht nicht immer veröffentlicht werden. Er punktiert das Gelenk, legt dann eine Schiene an und umwickelt das Kniegelenk mit einer elastischen Binde. Hierdurch nähern sich die Bruchstücke, und die Muskelkontraktionen werden beseitigt. **Herhold** (Brandenburg).

14) **Thomas.** Zur Prothesenfrage.

(Archiv für Orthopädie, Mechanotherapie und Unfallchirurgie Bd. VI. Hft. 1.)

T. ist der Ansicht, daß 1) bei Amputationsstümpfen der unteren Extremitäten in den ersten 2 Jahren nach der Operation nur Stelzbeine zu verordnen sind, 2) ein eventuell künstliches Bein erst nach dem 2. Jahre zu verordnen ist, und zwar nach genauer Anweisung

des Arztes, und 3) ganz kurze Stümpfe des Oberschenkels nur Stelzbeine benötigen, 4) bei Stümpfen der oberen Extremitäten, falls noch der halbe Vorderarm erhalten ist, eine Arbeitsklaue die zweckdienlichste Prothese ist, ohne daß durch diese Prothese die Rente gekürzt wird, und 5) vor Anfertigung eines Kunstgliedes tunlichst eine Röntgenaufnahme anzufertigen ist, damit man einen genauen Einblick in die knöchernen Verhältnisse des Stumpfes gewinnt.

**Hartmann** (Kassel).

---

## Kleinere Mitteilungen.

15) **H. E. Wolf.** Gonorrhoeal septicaemia.

(Cook county hosp. rep. 1906. p. 101.)

Aus dem Blut eines 21jährigen Negers mit akuter Gonorrhöe (dabei Kopf- und Nackenschmerzen, Schüttelfröste, hohes Fieber und bedeutende Prostration) konnten Gonokokken gezüchtet und bis in die 6. Generation übertragen werden. Der Kranke genas nach Überstehen eines periurethralen Abszesses.

**Goebel** (Breslau).

16) **A. Mathies.** Zur Behandlung der Arthritis gonorrhoica.

Inaug.-Diss., Kiel 1907.

M. berichtet über 18 in der Kieler Klinik behandelte gonorrhoische Gelenkaffektionen, von denen die letzten zehn nach den Prinzipien von Bier mit Stauung, Heißluftbädern und Massage behandelt wurden. Als Vorteile dieser Behandlung gegenüber der früheren allgemein üblichen hebt Verf. die schmerzstillende Wirkung, die kürzere Dauer der Behandlungszeit, die bei weitem zahlreicheren vollständigen Heilungen und Besserungen und die Billigkeit und Einfachheit des Verfahrens hervor.

**Müller** (Dresden).

17) **Cole and Meakins.** The treatment of gonorrhoeal arthritis by vaccines.

(Bull. of the Johns Hopkins hospital 1907. Juni-Juli.)

Unter ausführlicher Mitteilung von 15 Krankengeschichten berichten Verff. über ihre Erfolge mit Serumbehandlung der Arthritis gonorrhoica. Das Serum wurde nach der Wright'schen Methode aus 16—20 Stunden alten Blutagarkulturen der Gonokokken gewonnen und durch subkutane Injektion einverleibt. Die Einzelheiten des Verfahrens müssen im Original eingesehen werden.

Verff. wollen in Fällen, wo alle anderen Mittel, auch die Stauung, im Stiche gelassen hatten, offensichtliche Erfolge gesehen haben.

**W. v. Brunn** (Rostock).

18) **S. S. Girgolaw.** Kongenitale Divertikel der männlichen Harnröhre.

(Russki Wratsch 1907. Nr. 34 u. 36.)

Verf. bringt 20 Fälle aus der Literatur und einen neuen aus Prof. Subbotin's Klinik. Knabe, 3 Jahre alt; am Gliede, gleich hinter der Penoskrotalfurche, an der Unterseite, etwas nach links von der Mittellinie, ein walnußgroßer Sack; bei Druck auf denselben kommt Harn aus der Harnröhrenöffnung. Von Zeit zu Zeit Erschwerung des Harnlassens, abwechselnd mit Inkontinenz. Nach 3 Tagen trat Entzündung des Sackes auf, Eiter im Urin; man mußte die Phimosenoperation machen, doch das half nicht; daher wurde der Sack exzidiert. Wegen Brüchigkeit der Schleimhaut konnte die Öffnung nicht vernäht werden; Verweilkatheter, glatte Heilung ohne Fistel. — Verf. kommt zum Schluß, daß das Divertikel aus einem para-urethralen Gange (Stieda, Lichtenberg) entsteht.

**E. Glückel** (Wel. Bubny, Poltawa).

19) **B. Guisy.** Trois malades operés par la prostatectomie en pleine infection et insuffisance rénale.

(Ann. des malad. des org. gén.-urin. 1907. Nr. 15.)

Mitteilung von drei Fällen von totaler perinealer Prostatektomie bei Kranken im Alter von 69, 75 und 78 Jahren. Bei allen drei Kranken bestand zur Zeit der Operation komplette Retention mit renaler Infektion und Insuffizienz. Trotzdem hatte die Operation in allen drei Fällen günstigen Erfolg.

**Paul Wagner** (Leipzig).

20) **B. Göbell.** Ein Beitrag zur Prostatektomie.

(Deutsche Zeitschrift für Chirurgie Bd. LXXXIX. p. 401.)

G. berichtet über die Erfahrungen, die in der Kieler Klinik mit der Prostatektomie gemacht sind. Die Operation ist daselbst 23mal ausgeführt, darunter 16mal suprapubisch, wobei die Resultate viel besser waren als bei der perinealen Methode.

Dauernde Urinretention oder Ischuria paradoxa, auch besonders schwerer Katheterismus bei erstmaligen Retentionen indizieren die Operation; über Indikation zur Exstirpation eines Mittellappens in frühen Krankheitsstadien entscheidet das Cystoskop. Als Normaloperationsverfahren gilt, wie gesagt, die Sectio alta, von der nur bei ganz fetten Männern zugunsten der Dammoperation abgesehen wird. Die Blase ist durch Spülen vorzubehandeln, wird auch unmittelbar vor der Operation gespült und entleert, dann aber mit Luft gefüllt. Zur Anästhesie hat sich die spinale Methode glänzend bewährt, und werden dieser die guten Resultate der Klinik teilweise zugeschrieben. Die Blasenwunde sei so groß, daß sie die Extraktion der ausgehülsten Prostata gestattet. Nach Inspektion von Blasenboden und Harnröhrenöffnung mittels Spekulum o. dgl. wird die Schleimhaut über der Prostata mit nach hinten konvexem Schnitte gespalten, wonach der Zeigefinger der echten Hand in die entstandene Wunde geht, während die mit einem Gummihandschuh bekleidete linke Hand vom Mastdarm aus die Prostata entgegendrängt. Der Zeigefinger muß in der richtigen Gewebsschicht schlitzende Bewegungen machen, die Hand im Mastdarme stets in Fühlung mit ihm sein, ihn kontrollieren. Auf diese Weise kann fast die ganze Prostata, d. h. bis an die äußerste Muskel-Bindegewebsschicht, entfernt werden, wobei stets die Pars prostatica urethrae mitentfernt wird. Nachdem dies geschehen, folgt Spülung mit eiskalter Borlösung, was gewöhnlich schon Zusammenziehung des Prostatabettes bewirkt. Die Blase wird durch zwei Drains drainiert, nach Bedarf bis auf diese genäht, ebenso Hautnaht der äußeren Wunde, Einführung eines Dauerkatheters. Nachbehandlung: fleißige Spülungen, gute Pflege, Atemgymnastik, frühes Aufstehen. Alle so behandelten Pat. sind mit geheilter Blasenwunde entlassen, nach durchschnittlich 38 Tagen, während die perineal Operierten durchschnittlich 65 Tage zur Heilung nötig hatten. Die Spätresultate der länger Überlebenden (etliche Pat. erlagen einem vorhandenen Karzinom oder an Pyelonephritis) sind hinsichts der Harnentleerung sehr gut. Ganz alte Leute wurden aber zuweilen irre (»tätierich«), lassen sich aber durch Reizmittel (Wein, Kampfer) gewöhnlich rasch aufmuntern. Ein Pat. wurde über seine Impotenz sehr unglücklich, doch verschwand diese Depression nach einiger Zeit. **Meinhard Schmidt** (Cuxhaven).

21) **A. Winternitz.** Über die Behandlung der angeborenen Blasenspalte.

(Budapesti Orvosi Ujság 1907. Nr. 40. [Ungarisch.])

W. bespricht die verschiedenen Operationsverfahren bei Blasenspalte und spricht sich zugunsten des Maydl'schen Verfahrens aus. In vier Fällen führte Verf. die Maydl'sche Operation aus, 2mal mit tödlichem Ausgange. Die Todesursache war in einem Falle Herzparalyse, im anderen eitrige Pyelonephritis. Zwei Fälle heilten, die Kranken haben eine Kontinenz von 3—4 Stunden: seit der Operation sind $1^1/_2$ Jahre bzw. 8 Monate verstrichen. **P. Steiner** (Kolozsvár).

22) **Macdonald.** An enormous cyst of the urachus.

(Annals of surgery 1907. August.)

Eine dicht unter der Bauchwandhaut liegende, seit 40 Jahren langsam gewachsene Cyste, die an ihrer hinteren Fläche mit dem Bauchfell eng verwachsen war und gestielt der Blase anhaftete. Bei der Exstirpation wurde die Bauchhöhle, als man an die Abtrennung der hinteren Wand der Cyste kam, eröffnet. Das Bauchfell hatte ein verdicktes und rauhes Aussehen.

Die Heilung verlief ungestört. Die Urachuscyste enthielt eine hellgelbe Flüssigkeit nebst einigen gallertigen festeren Stücken. Auf der Innenfläche der fibrösen Cystenwand waren Papillome zu sehen. **Herhold** (Brandenburg).

23) **W. Berblinger.** Traumatische, intraperitoneale Ruptur der Blase (Laparotomie). Heilung. (Aus der chirurg. Abteilung des neuen Vincenziushauses in Karlsruhe. Dr. Simon.)

(Münchener med. Wochenschrift 1907. Nr. 33.)

Bei dem 2 Tage nach dem Unfall mit peritonitischen Erscheinungen aufgenommenen 10jährigen Knaben wurde, da auch eine Darmverletzung in Frage kam, die Laparotomie ausgeführt, hierbei aber nach Entfernung von 1 Liter klarer, urinös und ammoniakalisch riechender Flüssigkeit nur ein intraperitonealer Riß an der hinteren oberen Wand der Blase mit nekrotischen Rändern vorgefunden. Anfrischung derselben, doppelreihige Naht, Drainage, teilweiser Schluß der Bauchwunde. Wundverlauf kompliziert durch Bronchitis, Peritonitis und Bildung einer kleinen Blasen-Bauchfistel, die sich indes rasch schloß. Heilung.

**Kramer** (Glogau).

24) **E. Pillet.** Deux cas de perforation de la vessie succédant l'une à une coxalgie, l'autre à une cystite tuberculeuse.

(Ann. des malad. des organs génito-urin. 1907. Nr. 17.)

Der erste Fall betraf eine 42jährige Kranke, bei der es im Verlauf einer linksseitigen tuberkulösen Koxitis zu einer tuberkulösen Perforation der Blase von außen nach innen kam. In der Blase hatte sich um einen kleinen Knochensequester ein Stein gebildet. Lithotritie. Heilung. — Im zweiten Falle handelte es sich um eine Kranke mit tuberkulöser Cystitis, bei der es zu einer spontanen vesikovaginalen Perforation von innen nach außen gekommen war. Die Blasentuberkulose war die Folge einer rechtsseitigen Nierentuberkulose, derentwegen zunächst die Nephrostomie, dann aber die sekundäre Nephrektomie vorgenommen wurde.

**Paul Wagner** (Leipzig).

25) **Heard.** Two cases of suprapubic litholapaxy.

(Brit. med. journ. 1907. Juli 13.)

H. berichtet aus Simla in Indien über zwei Fälle von kleinen Kindern, bei denen wegen der Enge der Harnwege die gewöhnlich sonst dort zu Lande geübte Steinzertrümmerung von der Harnröhre aus nicht möglich war. Er zertrümmerte sie also von einer ganz kleinen Cystotomia alta aus und entfernte die Bruchstücke ohne Mühe durch die kleine Öffnung. Er legt Wert darauf, in dieser Weise die Blasenwunde vor den Verletzungen beim Hindurchzwängen der großen Steine bewahrt zu haben. In beiden Fällen schnelle Heilung. **Weber** (Dresden).

26) **Newman.** Demonstration of a series of cases of diseases of the bladder, and a method of draining the kindney and bladder.

(Glasgow med. journ. 1907. September.)

In einer Anzahl von Fällen, die Verf. einzeln aufführt, bewährte sich ihm ein Apparat, der es ermöglicht, Niere bzw. Blase zu drainieren, ohne daß die Pat. dadurch erheblich belästigt werden; sie können damit herumgehen, ihrem Berufe

nachgehen und sind gesellschaftsfähig. Durch Heberwirkung wird der Urin in eine Glasflasche gesogen, die unauffällig unter der Kleidung getragen wird. Abbildung des Apparates. **W. v. Brunn** (Rostock).

27) **L. Seyberth.** Beitrag zur Kenntnis der Blasengeschwülste bei Anilinarbeitern. (Aus der Prosektur des städtischen Krankenhauses München r. d. I. Dr. Oberndörfer.)

(Münchener med. Wochenschrift 1906. Nr. 32.)

enheit gehabt, fünf Fälle von Blasengeschwülsten zu untersuchen, die von Schwerin (Höchst a. M.) Arbeitern in Anilinräumen durch die Sectio alta entfernt worden waren. Die Geschwülste saßen stets im Trigonum nahe den Harnleitermündungen und waren in drei Fällen gutartige Papillargeschwülste, allerdings mit sehr starker Entwicklung des überkleidenden Epithels und starker herdförmiger, kleinzelliger Infiltration des Geschwulstbodens, in einem Falle eine adenomatöse Geschwulst mit karzinomatösem Charakter, im fünften ein Karzinom, auch in diesen beiden letzteren mit vielschichtiger Epithelentwicklung. Von den fünf Pat. hat der letzte ein Rezidiv bekommen, während die übrigen geheilt sind.

**Kramer** (Glogau).

28) **G. Nicolich.** Cathétérisme de l'uretère à travers la vessie ouverte

(Ann. des malad. des org. gén.-urin. 1907. Nr. 12.)

In Fällen, in denen die Cystoskopie und der daran sich anschließende Harnleiterkatheterismus wegen schwerer Cystitis nicht möglich ist und in denen auch ein Urinseparator nicht eingeführt werden kann oder unsichere Resultate gibt, kann man die Harnleiterkatheterisation von einem hohen Blasenschnitt aus versuchen. Leguen hat kürzlich einen solchen Fall mitgeteilt. Verf. berichtet jetzt über zwei ähnliche Beobachtungen, die ebenfalls Kranke mit Nierentuberkulose und schwerer Cystitis betrafen. In dem einen Falle waren beide Nieren tuberkulös; es wurde deshalb von einem operativen Eingriff abgesehen. 4 Wochen später Tod. Die Sektion bestätigte die klinische Diagnose. In dem anderen Falle konnte nur durch den Harnleiterkatheterismus festgestellt werden, welche von beiden Nieren tuberkulös war. Die Nephrektomie brachte Heilung.

**Paul Wagner** (Leipzig).

29) **M. A. Wassiljew.** Zur Frage der Behandlung von Verletzungen und Fisteln der Ureteren.

(Deutsche Zeitschrift für Chirurgie Bd. LXXXIX. p. 241.)

W. ist in folgendem Falle eine extraperitoneale Transplantation des Harnleiters in die Harnblase durch die Scheide gelungen. Bei einer 26jährigen Pat., die im Wochenbette zwischen Nabel und Symphyse, wohl infolge von Parametritis, eine Fistel bekommen hatte, war eine vaginale Kontrainzision gegen den Knopf einer durch die Fistel eingeführten Sonde gemacht. Die entstandene heftige arterielle Blutung (Uterina?) konnte nur durch Anlegen einer Klemme gestillt werden, nach deren Abfall sich das Vorhandensein einer Harnleiterfistel herausstellte. Sie saß trichterförmig im linken Scheidengewölbe und wurde bei der Operation zirkulär umschnitten, der daselbst sitzende Harnleiter mit dem ihn umgebenden Gewebe ca. 2 cm lang freipräpariert und in ein Fenster der vom Uterus etwas abgelösten Blase eingeführt und vernäht, danach auch die Scheidenwunde geschlossen. Verweilkather. Während der Heilung kleine Abszeßbildung an der Bauchfistel. Eine geringe, an der Blasen-Harnleiternaht zunächst eingetretene Undichtigkeit schloß sich spontan.

Auf Grund seines Erfolges ist W. für die extraperitoneale Operationsmethode sehr eingenommen und will ihr den Vorzug vor der intraperitonealen eingeräumt sehen. **Meinhard Schmidt** (Cuxhaven).

30) **B. N. Cholzow.** Ein seltener Fall von Nierenanomalie: gekreuzte Dystopie.

(Russki Wratsch 1907. Nr. 34.)

Die Anomalie wurde bei der Sektion einer 24 Jahre alten Frau gefunden Die rechte Niere fehlte, die linke war doppelt, mit zwei Kelchen und zwei Harnleitern, die in der Blase an normaler Stelle mündeten. (Zwei Zeichnungen.) — Cathelin beschrieb 14 Fälle, den 15. sah A. N. Ssokolow bei einer Sektion (Niere rechts, in dem einen Kelche saß ein Stein). Der Fall C.'s ist also der 16.

**E. Gückel** (Wel. Bubny, Poltawa).

31) **A. Bolintineanu et C. Pastia** (Bukarest). Un cas d'omphalorrhagie chez un nouveau-né présentant une anomalie rénale rare.

(Revue mens. des malad. de l'enfance 1907. Oktober.)

Die Verff. beschreiben einen Fall von sekundärer Nabelblutung, welcher tödlich endete, da Pat. erst spät in Behandlung kam. Interessant war aber der zufällig bei der Sektion gefundene abnorme Nierenbefund Die linke Niere mangelte vollständig; die rechte, hypertrophisch und gelappt, zeigte zwei Sinus, von denen der eine an der oberen Seite gelegen war und in einen Harnleiter endigte, der in den rechten Winkel des Blasentrigonum mündete. Aus dem unteren Sinus entsprang ebenfalls ein Harnleiter, der die Wirbelsäule kreuzte und in den linken Winkel des Trigonum vesicale mündete. Beide Harnleiter bildeten, bevor sie in die Blase einmündeten, einen Ring, durch welchen das Ende des Beckenkolon hindurchging. In jeden der beiden beschriebenen Nierensinus drang je eine Nierenarterie ein, die ihren Ursprung an der rechten Seite der Aorta nahm.

Vom praktischen Standpunkte hat der Fall insofern besondere Bedeutung, als gegebenenfalls in einem ähnlichen sicher durch die Harnleiterkatheterisierung oder durch die Teilung des Harns in der Blase das Vorhandensein zweier Nieren festgestellt worden wäre, was also ganz und gar nicht der Wirklichkeit entsprochen hätte.

**E. Toff** (Braila).

32) **G. Salmoni.** Intorno alla patogenesi del rene mobile.

(Gazz. degli ospedali e delle clin. 1907. Nr. 93.)

Bei 20 Frauen mit Wanderniere konnte S. die gewöhnlich als Ursache aufgefaßten Zeichen mit keinerlei Regelmäßigkeit feststellen, dagegen fand er stets langen, schmalen Thorax, spitzen epigastrischen Winkel, ziemlich langen Bauch. Die Häufigkeit dieses Typus bei Frauen erklärt das Überwiegen der Erkrankung bei ihnen, während die geringere Festigkeit der rechten Niere und das Gewicht der Leber die größere Häufigkeit der rechtsseitigen Wanderniere bewirken.

**Dreyer** (Köln).

33) **Milkó.** Essentielle Nierenblutungen.

(Orvosi Hetilap 1907. Nr. 27 u. 28.)

Obwohl eine anatomische oder histologische Veränderung der Niere in den allermeisten Fällen der sogenannnten essentiellen Nierenblutungen vorliegt, gibt es nach M. doch Nierenblutungen unbekannten Ursprunges. Einen neuen Beweis dafür liefert ein von ihm beschriebener Fall. Die 30jährige Pat. hatte seit 2 Monaten unaufhörlich Blutharnen. Im Urin konnte außer Blut nichts Pathologisches nachgewiesen werden. Die Blutung stammte aus der linken Niere. Bei der vollständig ausgebluteten Pat. wurde aus Indicatio vitalis die Nephrektomie ausgeführt, worauf die Blutung sofort stand. Die exstirpierte Niere erwies sich sowohl makro- als mikroskopisch vollkommen normal. M. glaubt, daß die sogenannten essentiellen Nierenblutungen ätiologisch in verschiedene Kategorien gehören. Dem weitaus größten Teile derselben liegt eine anatomisch resp. histologisch nachweisbare Veränderung zugrunde (Wanderniere, Hydronephrose, chronische interstitielle Nephritis usw.). In einer Reihe von Fällen sind wir aber noch immer auf Hypothesen angewiesen. Am wenigsten wahrscheinlich ist die renale Hämophilie im

Sinne Senator's, da die bisher publizierten Fälle dafür keinen positiven Beweis geliefert haben. Hingegen will M. Klemperer's »angioneurotische Nierenblutung« nicht ganz verwerfen. Fälle, wo nach den verschiedensten Eingriffen (einfache Probeinzision, Harnleiterkatheterismus usw.) die Blutung stand, können nur auf diese Weise eine Erklärung finden. **P. Steiner** (Kolozsvár).

34) **A. Frank.** Zur Frage der Behandlung subkutaner Nierenverletzungen.

(v. Langenbeck's Archiv Bd. LXXXIII. Hft. 2.)

Im Krankenhaus am Urban in Berlin wurden in 17 Jahren 39 subkutane Nierenverletzungen behandelt. Darunter waren neun Fälle mit anderweitigen schweren Schädigungen und 30 isolierte Nierenrupturen. Die wesentlichsten Symptome der subkutanen Nierenruptur sind Hämaturie und lokale Druckempfindlichkeit. Die erstere tritt oft gleich nach dem Trauma ein, manchmal erst einige Tage danach. Ihre Dauer kann bis zu mehreren Wochen anhalten. Nach 2 bis 3 Tagen tritt in der Nierengegend meist ein perinephritischer Bluterguß auf, der enorme Größe erreichen kann. Mit der Resorption desselben pflegt sich Fieber einzustellen, bei gutem Puls und gutem Allgemeinbefinden, die eine Suppuration ausschließen lassen. Soweit nicht eine Eiterung die Operation indizierte, kam man mit symptomatischer Behandlung aus, und es wurde im ganzen nur fünfmal wegen anderweitiger Komplikationen, resp. wegen Verdachts auf Blasenriß eingegriffen. 85% der Pat. wurden geheilt entlassen. Ausdrücklich betont wird noch, daß weder primäre noch sekundäre Blutung die Veranlassung zur Encheirese gaben, und daß es möglich ist, den Chok von der Anämie zu unterscheiden. Die meisten der Verletzten waren später gesund und arbeitsfähig.

**E. Siegel** (Frankfurt a. M.).

35) **Greaves.** A case of pyonephrosis containing typhoid bacilli in pure culture.

(Brit. med. journ. 1907. Juli 13.)

Ein Mann von 35 Jahren, der 6 Jahre vorher einen Typhus durchgemacht hat, wird wegen eines großen Pyonephrosensackes operiert. Man findet in dem riesigen Sack viel Eiter und im Harnleiter einen Stein. Heilung. Im Eiter fanden sich nur Typhusbazillen. Das Blut des Pat. gab in Verdünnung bis zu 1:50 noch positive Reaktion nach Widal. **Weber** (Dresden).

36) **Tédenat.** Abcès du rein à gonocoque.

(Ann. des malad. des org. gén.-urin. 1907. Nr. 16.)

Der vierte sichere Fall von eitriger Gonokokkennephritis, der nur durch Entfernung der erkrankten Niere zur Heilung gelangte. Die exstirpierte Niere war von ca. zehn, bis zu nußgroßen Abszessen durchsetzt, die fast alle die Rindensubstanz einnahmen. Der Eiter enthielt zahlreiche Gonokokken, einige Colibazillen und vereinzelte Staphylokokken. Bei dem Kranken war angeblich nur eine »gutartige« Urethritis vorhergegangen. **Paul Wagner** (Leipzig).

37) **Monsarrat.** Two cases of renal sarcoma in children; with some remarks on the pathology and the recent results of surgical treatment.

(Edinb. med. journ. 1907. Juli.)

Im Anschluß an die Mitteilung zweier Fälle von embryonalem Nierensarkom bespricht Verf. kurz den histologischen Befund, die Symptomatologie sowie Prognose dieser Krankheit. Seine eigenen Beobachtungen betrafen einen 3- und einen 5jährigen Knaben; ersterer starb 4 Monate nach der Exstirpation der Geschwulst an lokalem Rezidiv, letzterer ist erst kürzlich operiert worden.

Aus der Literatur konnte Verf. 104 einschlägige Fälle zusammenstellen, die während eines Zeitraumes von 10 Jahren (1897—1906 inkl.) vorkamen. Von diesen

104 waren nur 10 nach Verlauf von 3 Jahren noch rezidivfrei geblieben (0,96%). Unter 16 Fällen, welche 2 Jahre nach der Operation noch gesund waren, befanden sich 10 Kinder, die bei der Operation das Alter von 20 Monaten noch nicht erreicht hatten. **Jenckel** (Göttingen).

38) **J.-M. Bartrina** et **J. Pascual.** Un cas de maladie polykystique des reins.

(Ann. des malad. des org. gén.-urin. 1907. Nr. 14.)

Verff. berichten über eine 40jährige Kranke, bei der die klinische Diagnose mit Sicherheit auf eine doppelseitige cystöse Nierendegeneration gestellt werden mußte. Die Autopsie bestätigte die Diagnose. Verff. kommen zu folgenden Schlußsätzen: Die Cystenniere kann diagnostiziert werden, und zwar unter Umständen sehr leicht. Sie kann auch gleichzeitig der Sitz anderer Erkrankungen sein (Stein, Tuberkulose usw.). Sie kann mit Urinretention und Ausdehnung des Nierenbeckens verbunden sein, ohne daß ein Hindernis für den Urinabfluß nachgewiesen werden kann. In allen Fällen von Cystenniere handelt es sich um eine wirklich fibroepitheliale Geschwulst. Das andauernde und unbegrenzte Fortschreiten der Erkrankung geben ihr die Charaktere einer Geschwulstbildung. In vielen Fällen, so auch in dem Falle der Verff., besteht ein Zusammenhang zwischen der kindlichen Cystenniere und der der Erwachsenen. Die Annahme eines angeborenen Ursprunges der Erkrankung scheint immer mehr Geltung zu finden.
**Paul Wagner** (Leipzig).

39) **Mariotti.** Un raro caso di triorchismo.

(Gazz. degli ospedali e delle clin. 1907. Nr. 102.)

Bei einem 28jährigen Manne, der angeblich seit einigen Jahren an einem scheinbaren linksseitigen großen Leistenbruch litt, fanden sich nach Eröffnung des Leistenkanales zwei Samenstränge. Der eine von normaler Dicke endet an einem normalen Nebenhoden, während der dünnere Strang in eine gut bohnengroße Geschwulst übergeht. Die resezierte Geschwulst zeigt auf dem Durchschnitt eine leicht verdickte Albuginea, neben dem normalen rötlichen Hodengewebe eine stärkere Entwicklung von grauweißem fibrösem Gewebe, das von der Albuginae ausgeht. Mikroskopisch erwies sich das grauweiße Gewebe zellreich, frei von Fibroblasten. Auf der rechten Seite war ein normaler, druckempfindlicher Hoden vorhanden. **Dreyer** (Köln).

40) **L. Lecène** et **M. Chevassu.** L'adénome vrai dans le testicule ektopique.

(Revue de chir. XXVII. ann. Nr. 2.)

Entgegen dem von Langhans als Adenom bezeichneten Embryom des Hodens ist das echte Adenom bisher überaus selten beobachtet und zuerst von Pick beschrieben. Verff. konnten in vier ektopischen Herden kleine, makroskopisch als durchscheinende Fleckchen erkenntliche Adenomherde nachweisen, nicht in der Form von Geschwülsten, sondern lediglich als proliferierende Vorgänge im Innern der Tubuli mit allen sonstigen Kennzeichen des Adenoms. Die typisch veränderten Inselchen sind mitunter gut abgegrenzt, mitunter zeigen sich Übergänge zur normalen Umgebung. Die bisherigen Funde beziehen sich nur auf ektopische Hoden.
**Christel** (Metz).

41) **Hellier.** Suppurating vaginal cysts.

(Brit. med. journ. 1907. Juli 13.)

Seltener Fall von starkem Scheidenfluß bei 17jähriger Virgo infolge einer vereiterten Scheidencyste zwischen vorderer Scheidenwand und Blase. Spaltung und Auskratzung brachte schnelle Heilung. Diese Cysten sind vermutlich Abkömmlinge des Gärtner'schen Ganges. Sie können sehr lange zum Schaden ihrer Trägerinnen dem Nachweis entgehen. **Weber** (Dresden).

42) **M. Strauss.** Myositis ossificans traumatica im M. subclavius nach Luxatio claviculae supraacromialis.

(Deutsche Zeitschrift für Chirurgie Bd. LXXXIX. p. 630.)

Der Arbeitstitel enthält das Wesentliche der Mitteilung. Hinzuzufügen wäre, daß es sich um einen 36jährigen Arbeiter handelt, der 2 Monate nach seinem Unfall über Muskelschwäche im Arme zu klagen hatte. Befund: Atrophie des Deltoideus und außer der ungeheilten Schlüsselbeinverrenkung eine fünfmarkstückgroße, knochenharte Infiltration unter dem Schlüsselbeine, die auf der Röntgenplatte deutlichen Knochenschatten gibt. Kurze Allgemeinbemerkungen zur Ätiologie der Myositis ossificans traumatica; Literaturverzeichnis von 19 Nummern.

**Meinhard Schmidt** (Cuxhaven).

43) **Baer.** The operative treatment of subdeltoid bursitis.

(Bull. of the Johns Hopkins hospital 1907. Juni-Juli.)

Bei akuter Bursitis subdeltoidea, gleichgültig welcher Ätiologie, ist Verf. für konservatives Verhalten. Sollte der Krankheitszustand aber Neigung zu längerer Dauer zeigen, so hat sich ihm die operative Freilegung und totale Exstirpation der Bursa in vier Fällen bestens bewährt, vor allem auch mit Bezug auf das funktionelle Resultat. Er führt einen Schnitt von 4 cm Länge mitten zwischen Proc. coracoideus und Acromion entlang der Faserung des M. deltoideus. Die Topographie dieser Gegend wird durch eine große, sehr schöne Abbildung veranschaulicht, weitere Figuren zeigen Bilder von Pat. und Röntgenaufnahmen.

**W. v. Brunn** (Rostock).

44) **Kilvington.** Brachial paralysis successfully treated by nerve suture.

(Intercolonial med. journ. of Australasia Vol. XII. Nr. 8.)

6jähriger Knabe mit mäßigem Grade von Erb'scher Paralyse des Plexus brachialis, von Geburt an bestehend, wahrscheinlich bei der Geburt entstanden. Nach der elektrischen Prüfung waren die Supinatoren und die dorsoskapularen Muskeln hauptsächlich betroffen; besonders die Abduktion war behindert, das Schultergelenk infolge der Innendrehung des Humerus teilweise verrenkt.

K. operierte in folgender Weise: Freilegung der Subklavikulargegend durch Lappenschnitt, tiefe Fascie verdickt und mit den unter ihr liegenden Nervenstämmen verwachsen, im oberen Teile des Plexus brachialis deutliche spindelförmige Narbe, nach hinten und unten mit der A. subclavia verwachsen. Nach Ablösung und Exzision eines keilförmigen Stückes der Narbe wurden die Enden des Plexus durch Catgutnähte vereinigt, ein dünner Nerv, bei dessen elektrischer Reizung Außendrehung des Humerus eintrat, wahrscheinlich der N. suprascapularis, wurde sorgfältig mit dem zentralen Plexusende vernäht. 5 Monate später war die Lähmung so gut wie völlig geschwunden, nur die Muskelentwicklung war noch geringer und der Arm kürzer als der gesunde.

Es handelte sich also um eine bei der Geburt erfolgte Zerreißung des Plexus brachialis im Bereiche des 5. und zum Teil des 6. Cervicalnerven mit völliger Regeneration nach Narbenexzision und Naht.

**Mohr** (Bielefeld).

45) **J. Wetterer.** Ein radiotherapeutischer Versuch bei einem Falle von Arthritis deformans.

(Archiv f. phys. Medizin u. med. Technik Bd. II. Hft. 3 u. 4.)

Im Anschluß an zwei Handaufnahmen trat verminderte Schmerzhaftigkeit ein, und von der Pat. behaupteter Rückgang der Schwellung. Daraufhin wurden zwei Stellen der Hand und eine Partie über dem Mall. ext. bestrahlt. An der Hand kam es sehr rasch zur Rötung, dann zu Ablösung der Epidermis, gleichzeitig aber zu Schwund der Schwellung und Schmerzhaftigkeit. Die Dermatitis heilte glatt. Am Fuße trat erst nach 7 Wochen eine heftige Verbrennung ein; sonst Verlauf

ähnlich wie an der Hand. Eine zwischendurch im Schultergelenk eingetretene Bewegungshinderung und Schmerzhaftigkeit schwand ebenfalls nach Bestrahlung.

Auffallend war eine dem akuten Ekzem ähnliche Dermatose, welche von der noch nicht ganz abgeheilten Stelle an der Hand ausging und sich, dem Nervus radialis folgend, über den Arm, dann den ganzen Körper verbreitet. Sie ging unter Salbe langsam zurück, zwischendurch aber brach am ganzen Körper ein Erythema exsudativum aus, das nach 8 Tagen schwand. Verf. bespricht die Theorie der Entstehung dieser Affektionen. **Renner** (Breslau).

46) **Holding.** Coxa vara in distinction from hip-joint disease and congenital dislocations.

(Albany med. annals 1907. September.)

Nach H. ist sekundäre Coxa vara die häufigste Deformität nach Erkrankungen des Hüftgelenkes. Primäre Coxa vara kommt häufiger vor als sie erkannt wird. Verwechslungen mit tuberkulöser Koxitis sind nicht selten; Röntgenbild und Tuberkulinreaktion entscheiden die Diagnose. Häufig wird zunächst eine tuberkulöse Koxitis angenommen, besonders bei nachweisbarer hereditärer Belastung. Bei einem 48jährigen Pat. H.'s war auch zweifellos in der Jugend ein tuberkulöses Hüftleiden voraufgegangen und die seit 5 Jahren langsam und schmerzlos zunehmende Verkürzung des Beines als sekundäre Coxa vara aufzufassen. Bei einem 22jährigen Pat. war im Anschluß an einen 11 Jahre vorher durchgemachten Typhus eine Coxa vara aufgetreten, vermutlich sekundär nach typhösem Knochenherde. Bei drei älteren Kranken handelte es sich um Coxa vara osteo-arthritica (Coxa vara senilis). (Ein Röntgenbild.) **Mohr** (Bielefeld).

47) **G. Peiser.** Ein Fall von sog. »idiopathischer« juveniler Osteoarthritis deformans coxae (eine kongenitale Dysarthrie?

(Deutsche Zeitschrift für Chirurgie Bd. LXXXIX. p. 613.)

Vorliegende Mitteilung schließt sich an die oben p. 1427 referierte desselben Autors an und betrifft einen 35jährigen Bankbeamten, der, früher stets gesund und guter Turner, seit $^1/_2$ Jahr arthritische Beschwerden der rechten, einige Beweglichkeitsdefekte aufweisenden Hüfte zeigte. Beiderseitiger Trochanterhochstand erklärte sich durch Vorhandensein des Beckentypus C (s. vorige Arbeit), und Röntgen ergab eine starke Deformität des Oberschenkelkopfes, der stark abgeflacht und walzenförmig in die Länge gezogen erscheint, während die Pfanne für ihn relativ zu weit ist. Da mediko-mechanische Behandlung die Beschwerden in 3 Wochen beseitigte, übrigens ein Trauma anamnestisch nicht vorlag, ist zu schließen, daß die Kopfdeformität nicht etwa Folge der Arthritis gewesen sein kann, sondern daß sie angeboren war. Es handelte sich also um eine »Arthritis deformans coxae infolge kongenitaler Dysarthrie. **Meinhard Schmidt** (Cuxhaven).

48) **H. Luxembourg.** Zur Kasuistik der traumatischen Epiphysenlösung am unteren Femurende.

(Deutsche Zeitschrift für Chirurgie Bd. LXXXIX. p. 390.)

Mitteilung einer Beobachtung aus Bardenheuer's Spitalabteilung in Köln, betreffend einen 7jährigen Knaben, der, durch Anfahren mit einem Automobil verletzt, eine Verschiebung der unteren Femurepiphyse lateralwärts zeigte (Röntgenbild). Das Knie stand gebeugt, der Unterschenkel (mit der Femurepiphyse) abduziert, die Femurdiaphyse medianwärts vorspringend. In Narkose Reposition Nachbehandlung mit Längs- und Querextensionen, sehr gute Heilung.

Derartige Dislokationen der unteren Femurepiphyse in seitlicher Richtung sind sehr selten. L. referiert aus der älteren Literatur (von 1866) zwei Fälle. Außerdem berichtet er über den jetzigen Spätbefund bei einem 1899 wegen Verschiebung der gelösten Epiphyse nach vorn mit Reposition usw. geheilten Knaben, dessen Bein keine Wachstumsstörung erlitten hat.

**Meinhard Schmidt** (Cuxhaven).

49) P. Bull. Osteoma parapatellare.

(Norsk Mag. for Laegevid. 1907. Nr. 9.)

Beschreibung einer seltenen Geschwulstform, von der bisher erst zwei Beobachtungen vorliegen. Die dem unteren Pole der Kniescheibe eng anliegende Geschwulst hatte eine Größe von 4:31/2:3 cm. Ätiologisch nimmt B. die embryonale Ausbildung eines überzähligen Knochenkerns an, der vielleicht aus Anlaß eines Traumas zur Entwicklung einer rudimentären Bipatella geführt hat. Behandlung: Exstirpation. **Revenstorf** (Hamburg).

50) H. Coenen. Zur plastischen Behandlung der Unterschenkelpseudarthrosen.

(v. Langenbeck's Archiv Bd. LXXXIII. Hft. 4.)

Für die plastische Heilung der Unterschenkelpseudarthrosen kommt in erster Linie die Müller'sche Autoplastik in Frage. Sie besteht in der Bildung eines zungenförmigen Haut-Periost-Knochenlappens vom unteren Fragment mit oben gelegenem Stiel und Verlagerung dieses Lappens durch Faltung der Basis über die Pseudarthrose. In Fällen, bei denen das untere Fragment jedoch nicht breit und stark genug ist, läßt sich das Verfahren nicht anwenden. C. hat bei zwei derartigen, lange bestehenden und erfolglos behandelten Pseudarthrosen die Heilung mittels der von Reichel angegebenen Bildung eines Haut-Periost-Knochenlappens vom anderen, gesunden Unterschenkel erzielt. Er kann deswegen diese noch zu wenig bekannte Methode dringend empfehlen. Bei einem dritten Falle lagen insofern eigenartige Verhältnisse vor, als sich an der Stelle der Pseudarthrose ein richtiges Gelenk mit Knorpelbildung hergestellt hatte. Zu gleicher Zeit war durch den andauernden Reiz eine enorme Knochenwucherung entstanden, so daß der Unterschenkel eine unförmige Gestalt angenommen hatte. Die Abmeißelung des Knorpels und Drahtnaht führte zur Konsolidation bei dem Beine, das sich Pat. schon amputieren lassen wollte. Bei einem vierten Kranken wurde die Pseudarthrose durch Exzision von Bindegewebe zwischen den Knochenfragmenten und Naht beseitigt, und im fünften Falle wurde ein Defekt der Tibia durch Ausmeißelung eines fingerdicken Knochenstückes der anderen Tibia mit dem entsprechenden Periost und Verlagerung desselben an die Defektstelle mit Erfolg gedeckt. Die Operation bei dem letzten Pat. war der letzte Eingriff, den v. Bergmann in seiner Klinik vornahm. **E. Siegel** (Frankfurt a. M.).

51) Chaussy. Über Krauselappen bei Ulcus cruris. (Aus der dermatol. Abteilung des Allerheiligen-Hospitals zu Breslau.)

(Münchener med. Wochenschrift 1907. Nr. 40.)

C. berichtet über einen besonders schweren Fall von chronischem Unterschenkelgeschwür, das, über handtellergroß, in starrem Gewebe gelegen und jeder anderen Behandlung trotzend, nach tiefer Ausschneidung und Deckung des Defektes mit einem dem Oberschenkel entnommenen und in drei Teile zerlegten, nach F. Krause gebildeten Hautstück zur Heilung gebracht werden konnte; diese dauert jetzt bereits seit 7 Jahren an.

Die Technik der Krause'schen Methode, wie sie C. unter Bildung des unsinnigen Namens »Krauselappen« schildert, muß, um Erfolge erzielen zu können, genau beachtet werden. **Kramer** (Glogau).

---

Originalmitteilungen, Monographien und Sonderdrucke wolle man an *Prof. E. Richter* in Breslau (Kaiser Wilhelmstraße 115), oder an die Verlagshandlung *Breitkopf & Härtel*, einsenden.

Für die Redaktion verantwortlich: Geh. Med.-Rat Prof. Dr. E. Richter in Breslau.
Druck und Verlag von Breitkopf & Härtel in Leipzig, Nürnbergerstraße 36/38.

# Zentralblatt
für
# CHIRURGIE

herausgegeben
von

**K. Garrè,** in Bonn, **F. König,** in Berlin, **E. Richter,** in Breslau.

Vierunddreißigster Jahrgang.

Wöchentlich eine Nummer. Preis des Jahrganges 20 Mark, bei halbjähriger Vorauszahlung. Zu beziehen durch alle Buchhandlungen und Postanstalten.

**Nr. 50.** Sonnabend, den 14. Dezember. **1907.**



**Inhalt:** I. **E. Moser,** Zur Technik der ersten Billroth'schen Resektionsmethode. — II. **S. S. Girgolaff,** Experimentelles zur Anastomosenerzeugung für die Niere. (Originalmitteilungen.)

1) **v. Brunn,** 2) **Meissner,** Hautdesinfektion. — 3) **Bilouet,** Enthaarungspaste. — 4) **Faure,** Chirurgische Hautkrankheiten. — 5) **Schenk** und **Scheib,** Laparotomiewunden bei verschärftem Wundschutz. — 6) **Curschmann,** Chirurgische Eingriffe bei Darmerkrankungen. — 7) **Baudet,** Interstitieller und Zwerchsackbruch. — 8) **Hart,** Bösartige Geschwülste des Verdauungskanals. — 9) **Battle,** Striktur und Verletzung des Wurmfortsatzes. — 10) **Zaaijer,** Krebs des Wurmfortsatzes. — 11 a) **Hartmann,** Anastomosen des Mastdarmkanals; b. **Hartmann,** Darmausschaltung; c. **Okinczyg,** Chirurgische Anatomie des Dickdarmes; d. **Okinczyg,** Pathologische Anatomie der Dickdarmgeschwülste; e. **Okinczyg,** Klinik der Dickdarmgeschwülste; f. **Hartmann,** Behandlung des Dickdarmkrebses; g. **Lecène,** Dünndarmsarkom. — 12) **Roith,** Flexura coli sinistra. — 13) **Strauss,** Proktosigmoskopie. — 14) **Clairmont,** Entzündliche Mastdarmstrikturen. — 15) **Boas,** Mastdarmkrebs. — 16) **Vernon,** Hämorrhoiden.

**Linnartz,** Praktische Winke zur Seifenspiritusdesinfektion. Angabe eines Seifenspiritus-waschtisches. (Originalmitteilung.)

17) **Holländer,** Kantenlagerung des Körpers. — 18) **Holländer,** Heißluftkauterisation. — 19) **Hirtler,** Fibrolysin gegen Brandnarbe. — 20) **Toyosumi,** Lymphangioendotheliome der Bauchwand. — 21) **Rennie,** Darmdurchbruch bei Typhus. — 22) **Neuberg,** 23) **Haist,** Appendicitis. — 24) **Sachs,** 25) **Hesse,** 26) **Koerber,** 27) **Blauel,** 28) **Rittershaus,** 29) u. 30) **Borzéky,** Herniologisches. — 31) **Kausch,** Blindsack-Sanduhrmagen, Modifikation der Gastroenterostomie. — 32) **Gruson,** Darmverschluß durch ein Divertikel. — 33) **Magenau,** Innere Darmfisteln. — 34) **Brunner,** Gekrösvenenthrombose. — 35) **Germer,** Hirschsprung'sche Krankheit. — 36) **Ashhurst,** Atresia ani et recti. — 37) **Collinet,** Milzzerreißung. — 38) **Meissner,** Zerreißungen der Gallenausführungsgänge. — 39) **Agabekow,** Cammidge's Reaktion. — 40) **Landwehr,** Winkelmesser. — 41) **Zeller,** Nadel. — 42) **Hoffmann,** Extensionsverfahren. — 43) **Groedel,** Röntgenröhrenhalter.


## I.

## Zur Technik der ersten Billroth'schen Resektionsmethode.


Von

Dr. **Ernst Moser** in Zittau.


Zurzeit sind die Ansichten, welcher Methode der Magenresektion der Vorzug zu geben sei, noch recht geteilt. Während die einen, wo irgend angängig, die erste Billroth'sche Methode bevorzugen, gehen

andere so weit, sie grundsätzlich zu vermeiden, um bei etwaigen Rezidiven nicht wieder Stenoseerscheinungen zu erleben (Brunner). Mag dieser Standpunkt für die reinen Pyloruskarzinome seine Berechtigung haben, so hat er doch meines Erachtens keine Berechtigung für die Karzinome, die, vom präpylorischen Teil und der kleinen Kurvatur ausgehend, zum größten Teile den Magen und nur wenig den Pylorus und das Duodenum ergreifen. Hier wird man stets die direkte Magenduodenalverbindung als die Methode der Wahl betrachten. Für die größte Zahl der Fälle dürfte hier durch Einnähung des Duodenum in die hintere Magenwand (Kocher, Schultze) die Sicherheit der Naht verbürgt sein. Für eine Reihe von Resektionen ist das aber doch nicht in wünschenswertem Maße der Fall, so bei Verwachsungen oder Lageeigentümlichkeiten des linken Magenteiles, infolgederen sich der Magenrest nicht weit genug nach rechts hinüberziehen läßt, die Magenduodenalnaht mithin unter zu große Spannung kommt. Auch besteht bei zu enger Brücke zwischen Magenokklusionsnaht und Einnähungsstelle des Duodenum die Gefahr der Nekrose (vgl. z. B. Schou, Hospitalstidende 1906, Tod am 9. Tage an Peritonitis infolge Nekrose dieses Magenstückes). Man wird also für solche Fälle gut tun, auf das ursprüngliche erste Billroth'sche Verfahren zurückzugreifen, das zweifellos die natürlichste Lage für Magenrest und Duodenum gibt.

Die Hauptgefahr der Magenresektion nach Billroth I, die in der leicht möglichen Perforation der Nahtlinie am Treffpunkte der Magenverschlußnaht und der Anastomosennaht besteht, glaube ich durch eine kleine technische Eigenheit ausschließen zu können. Diese besteht darin, daß man eine Art Schleimhautplastik ausführt. An der Stelle, wo man die hintere Schleimhautnaht zwischen Magen und Duodenum nicht mehr weiter führen kann, schneidet man in die Magenschleimhaut ein, vom Resektionsschnitt aus annähernd senkrecht, nur ein wenig mehr nach oben zu. Diesen Schnitt führt man in Längsausdehnung von etwa 2 cm durch die Dicke der Schleimhaut, die man gleichzeitig ein wenig von der Seromuscularis abtrennt. Denselben Schnitt legt man in der Vorderwand des Magens an der gleichen Stelle an. Nun kann man sogleich mit demselben Faden der Magen-Duodenal-Schleimhautnaht die frisch gesetzten Ränder dieser kleinen Schleimhautinzisionen, und zwar die beiden sich gegenüberliegenden unteren Wundränder, vernähen. Es wird also in der Fortsetzung der Lichtung des Duodenum durch Vernähung der Schleimhautränder der hinteren und vorderen Magenwand eine Art Trichter gebildet, in den das Mageninnere übergeht. Später werden auch die oberen Wundränder dieser kleinen Schleimhautinzisionen — mit oder ohne Resektion des so entstandenen Schleimhautwinkels — miteinander vernäht. Letztere Naht geht in die gewöhnliche innere Magenokklusionsnaht über. Dann werden die Nähte in gewohnter Weise zu Ende geführt. Am Treffpunkt der Magenokklusionsnaht und der Anastomosennaht hat man jetzt am Magen einen kleinen Bezirk, an

einander vernäht werden. Das ist die Hauptsache. Es werden hier Wundflächen miteinander in Berührung gebracht, die, ohne Zwischenlagerung von Schleimhaut, leicht und fest miteinander verheilen können. Man benötigt also nicht mehr eine mehr oder weniger große Reihe einstülpender Nähte, sondern nur eine einzige Seromuscularisnaht.

Statt der Inzisionen in die Magenschleimhaut kann man auch eine keilförmige Exzision machen mit der Basis des Lappens nach dem Resektionsschnitt zu.

Auf die beschriebene Art habe ich zwei Fälle operiert.

I. 38jährige, äußerst abgemagerte Frau Auguste H. mit Karzinom auf dem Boden eines alten Ulcus. Es wird bei der Operation am 3. Juli 1907 der größte Teil des Magens von einem Tumor eingenommen angetroffen, der am Pylorus aufhört. An der kleinen Kurvatur sitzen Drüsen bis hinauf zur Cardia. Es wird nebst dem obersten Duodenalstück ein Magenstück weggenommen, das in gehärtetem Zustand an der kleinen Kurvatur $5^1/_2$, an der großen 18 cm mißt. Trotz Mobilisation des Duodenum würde die Einpflanzung desselben in den kleinen Magenrest eine nicht unbeträchtliche Spannung verursacht haben. Deshalb wird die Naht nach Billroth I auf die oben angegebene Art überall zweireihig ausgeführt. Weitere Nähte an dem Winkel über dem eingenähten Duodenum sind nicht erforderlich. Beim Legen der letzten Serosanaht zwischen Magen und Darm fällt angenehm auf, wie weit sich die Serosa des Magens gerade an dem Winkel über das Duodenum ziehen läßt. Nach Vollendung der Naht liegt der Magen da wie in natürlichem Zustande. Da infolge der zahlreichen und tiefgehenden Abbindungen das Querkolon geschädigt erscheint, wird der untere Teil der Bauchwunde tamponiert. Am nächsten Tage wird das gangränös gewordene Querkolon reseziert. Die Magennaht wird in tadellosem Zustand angetroffen, Die Frau ist so schwach, daß sie während der Kolonresektion einen Augenblick für tot angesehen wird. Vollständige Bauchnaht. 28. Juli mit 13 cm langer Narbe geheilt entlassen.

II. 65jährige Frau Marie E. mit starkem Panniculus adiposus. Links oberhalb des Nabels ein über apfelgroßer, in die Tiefe reichender Tumor zu fühlen, der auf Druck schmerzhaft ist. Pat. kann nur wenig Speise auf einmal aufnehmen. 1 Stunde nach Probefrühstück besteht Gesamtazidität 6, ohne freie HCl. Bei der Operation am 25. Juli 1907 wird Ascites vorgefunden, der Magen größtenteils von einem Tumor eingenommen, der bis zum Pylorus geht. Im fettreichen Ligamentum suspensorium hepatis sind zwei haselnußgroße metastatische Tumorknoten. Da aber andere Metastasen nicht gefunden werden, wird die Resektion des krebsigen Magenteiles nebst Pylorus und oberem Duodenalende in Ausdehnung von 22 cm an der großen und 7 cm an der kleinen Kurvatur vorgenommen. Von der Mobilisation des Duodenum wird Abstand genommen, da sie an der fettreichen Frau bei schlechter Narkose Schwierigkeiten bereitet. Es wird Duodenum und Magen in oben beschriebener Weise vernäht. Auf die zweireihige Magen Darmnaht wurden vorn noch Reste des fettreichen Ligamentum gastrocolicum aufgenäht. 13. August 1907 geheilt entlassen.

Der letztere Fall bietet die Eigenart, daß ein ausgedehntes Karzinom des Magens, das zu einer Verengerung des Mageninnern im Sinne des Sanduhrmagens geführt hatte, bei einer fettreichen Frau bestand.

Die Heilung erfolgte in beiden Fällen einwandsfrei sowohl bei der äußert abgemagerten, wie bei der fettreichen Frau, obwohl die Naht in beiden Fällen nicht geschont wurde, beide Frauen vielmehr vom

1. Tage nach der Operation ab mit Lenhartz'scher Ulcusdiät gefüttert wurden.

Wenn schon zwei Fälle nichts Sicheres beweisen, glaube ich die kleine Änderung der Technik doch empfehlen zu können. Man hat vor allen Dingen den Eindruck, daß man sich auf die Naht am Winkel verlassen kann. Einen schwachen Punkt gibt es nicht.

Die Schleimhautresektion würde sich auch für andere Fälle eignen, z. B. bei Fällen von Inkongruenz der Darmteile nach Kolonresektionen.

---

## II.

(Aus dem Laboratorium der propädeutisch-chirurgischen Klinik des Geh.-Rat M. S. Ssubbotin in St. Petersburg.)

# Experimentelles zur Anastomosenerzeugung für die Niere.

Von

**Dr. S. S. Girgolaff.**

Bekanntlich ist von Edebohls als Grund für die vorzüglichen Ergebnisse der von ihm empfohlenen Nierenenthülsung eine reichlichere Blutversorgung der Niere durch die Gefäße der neugebildeten Kapsel angegeben worden. Indessen wurde diese rein theoretische Voraussetzung durch die in großer Anzahl erfolgten experimentellen Nachprüfungen in keiner Weise bestätigt. Ja, es neigen die letzten diesbezüglichen Arbeiten (Johnson, Ehrhardt, Thelemann, Gifford, Herxheimer, Stern, Zondek u. a.) dazu, eine spärlichere Verteilung der Gefäße in der narbigen neugebildeten Kapsel darzutun, als solche in der normalen Kapsel vorhanden waren. Das immer lauter werdende klinische Urteil über die Ergebnisse der Edebohls'schen Methode ist ebenfalls nichts weniger als ermutigend, und deshalb sind die von verschiedener Seite erfolgten Bestrebungen begreiflich, die ursprüngliche Edebohls'sche Nierenenthülsung durch eine wirksamere Methode zu ersetzen. Ich habe hier die Netzeinhüllung der entkapselten Niere im Auge, welche, wie es scheint von Gelpke und Tuffier angegeben, bereits von Bakes und Müller am Menschen und von Parlavecchio, Martini, Müller, Tuffier und Omi an Tieren erprobt ist. Den klinischen Wert der Methode will ich zunächst ganz außer acht lassen. Nur der Beantwortung der alleinigen Frage nach der Entstehung einer reichlicheren Blutzufuhr zur enthülsten und in Netz eingehüllten Niere sind diese Zeilen gewidmet. Alle betreffenden Autoren heben die Entstehung anastomotischer Blutwege zwischen der entkapselten Niere und dem sie einhüllenden Netz hervor. Parlavecchio's Arbeit war mir leider nicht zugänglich. Porcile behauptet, daß vom 15.—25. Tage nach entsprechender Operation, gleichgültig ob mit oder ohne Netzeinhülsung, Gefäßanastomosen in der neugebildeten Kapsel zu sehen sind. Vom

Werte derselben hat er sich durch künstliche Infarktbildung zu überzeugen versucht. In entkapselten Nieren sollen die Infarkte manchmal etwas weniger ausgebreitet und besser regenerationsfähig gegenüber normalen Nieren sein. Während des zweiten Monates sollen die neugebildeten Anastomosen der Schrumpfung anheimfallen.

Martini hat farbige Injektionen ausgeführt und will dabei makro- und mikroskopische Anastomosen zwischen der Niere und dem sie einhüllenden Netz gesehen haben. Aus Omi's Versuchsreihe gehören hierher nur zwei Versuche. In dem einen wurde in das Netz durch die Vena cava eine Berlinerblaulösung eingespritzt, die eine Anastomosenbildung zwischen Niere und Netz nachwies. Im zweiten Versuche wurde nach vorausgegangener Niereneinhüllung in Netz und Mesenterium und Unterbindung der Nierenvenen eine farbige Lösung durch die Vena portarum darmwärts injiziert; auch hier war ein Eindringen der Farbe aus dem Portalsystem in die Niere zu sehen. Beiden Versuchen liegen ganz künstliche Bedingungen zugrunde.

Müller hat nach Netzeinhüllung der Nieren Metallsalze durch die Art. femoralis mit gleichzeitiger Aspiration aus einer Vene eingespritzt und im Röntgenbilde eine reichlichere Injektion in den eingehüllten Nieren nachweisen können.

Nach allen diesen Versuchen scheint mir doch der zwingende Beweis für eine reichliche Anastomosenbildung zwischen Niere und Netz nach gewöhnlicher Entkapselung und Einhüllung noch zu fehlen und das nähere Urteil über die Leistungsfähigkeit dieser Anastomosen unmöglich zu sein.

Eine größere, von mir selbst ausgeführte Versuchsreihe (an Katzen) mit Nierenenthülsung, Netzeinhüllung und farbigen Injektionen auch nach verschiedenartigen Gefäßunterbindungen ergab ebenfalls während längerer Zeit eine bessere Injektion der ins Netz eingehüllten Nieren gegenüber den einfach enthülsten. Das waren aber immer nur noch quantitative, nicht absolut konstante Unterschiede. Ganz einwandsfreie Ergebnisse glaube ich dagegen durch folgende Versuchsanordnung erreicht zu haben: Nierenenthülsung, Netzeinhüllung und nach $1^1/_2$, 3, 5 und 8 Wochen am eben geopferten Tiere genaue Auswaschung des Gefäßsystems mit Kochsalzlösung durch die Brustaorta; jetzt wird die Bauchhöhle breit eröffnet und werden der Nierenhilus sowie alle Nierenverwachsungen außer dem Netzstiel unterbunden und zwischen zwei Ligaturen durchschnitten. Die Niere wird, bloß am Netz hängend, in die Bauchwunde vorgelagert, und erst jetzt wird mit der Berlinerblauinjektion durch die Aorta begonnen. Die Farbe konnte also zur Niere nur noch durch die Netzgefäße gelangen, und dennoch entstand eine ganz bedeutende Injektion der Rindensubstanz, und sogar in der Marksubstanz und bis in die Nierenpapillen hinein wurden schon makroskopisch sehr gut sichtbare Gefäße injiziert gefunden. Mit der Dauer des zwischen Operation und Injektion verlaufenen Zeitraumes wuchs auch die Intensität der erzielten Injektion. Somit darf es wohl als bewiesen gelten, daß bei Netzeinhüllung ent-

kapselter Nieren ein reichlicher Blutaustausch zwischen Niere und Netz dauernd ermöglicht wird.

Literatur.

1) Bakes, Zentralblatt für Chirurgie 1904.
2) Ehrhardt, Mitteilungen aus den Grenzgebieten der Medizin u. Chirurgie Bd. XIII.
3) Gifford, Boston med. journ. 1904.
4) Herxheimer, Virchow's Archiv Bd. CLXXIX.
5) Johnson, Annals of surgery 1903.
6) Martini, Archiv für klin. Chirurgie Bd. LXXVIII.
7) Müller, Archiv für klin. Chirurgie Bd. LXXXIII.
8) Omi, Beiträge zur klin. Chirurgie Bd. LIII.
9) Parlavecchio, Arch. di anat. pathol. e scienze affini 1905.
10) Stern, Mitteilungen a. d. Grenzgebieten d. Medizin u. Chirurgie Bd. XIV.
11) Thelemann, Deutsche med. Wochenschrift 1904.
12) Tuffier, Presse med. 1904.
13) Zironi, Zentralblatt für die Krankheiten d. Harn- u. Sexualorgane 1906.
14) Zondek, Mitteilungen a. d. Grenzgebieten d. Medizin u. Chirurgie 1907.
15) Porcile, Morgagni 1907.

---

1) **M. v. Brunn.** Über neuere Methoden der Hautdesinfektion des Operationsfeldes. Nebst Bemerkungen über die Einrichtung bakteriologischer Laboratorien für klinisch-chirurgische Zwecke.

(Beiträge zur klin. Chirurgie Bd. LIV. p. 630.)

Nicht nur, um an der Vereinfachung und den Fortschritten der chirurgischen Asepsis mitzuarbeiten, sondern auch um den eigenen aseptischen Apparat regelmäßig zu kontrollieren, sollte jede chirurgische Klinik ein bakteriologisches Laboratorium besitzen. In der Schilderung des vor $1^1/_2$ Jahren an der v. Bruns'schen Klinik eingerichteten Laboratoriums zeigt Verf., wie ein solches der Eigenart des chirurgischen Betriebes angepaßt, am zweckmäßigsten einzurichten ist.

Alsdann berichtet Verf. über seine umfangreichen Versuchsreihen über die Desinfizierbarkeit des Operationsfeldes bei dem Desinfektionsmodus nach Fürbringer, Heusner (Jodbenzin), Döderlein (Benzin, Jodtinktur, Gaudanin-Gummidecke), bei Kombination der Methoden von Fürbringer und Döderlein'scher Gummidecke, von Heusner und Döderlein, und endlich bei Bestreichung mit Chirosoter. Die verschiedenen Methoden wurden durchgeprüft bei vier typischen Operationen, die, nach dem spezifischen Keimgehalte der betreffenden Hautpartien in aufsteigender Linie geordnet, folgende waren: Kropfoperationen, Laparotomien, Brustamputationen, Radikaloperationen von Brüchen.

Das Gesamtergebnis dieser Untersuchungen ließ sich dahin zusammenfassen:

1) Nachdem es feststeht, daß es durch keine der mechanisch-chemischen Desinfektionsmethoden gelingt, ein keimfreies, nicht einmal

ein keimarmes Operationsfeld zu erzielen, verdienen die Bestrebungen, durch einen sterilen Überzug die noch vorhandenen Bakterien abzudecken und für die Dauer der Operation festzulegen, alle Beachtung.

2) Wir besitzen in dem sterilen Gummiüberzuge nach Döderlein eine allen bisherigen überlegene Methode, die das höchste an Keimverminderung, allerdings nur nach Vorbehandlung des Operationsfeldes mit Benzin und Jodtinktur, leistet. Die Vorbehandlung mit Benzin empfiehlt sich jedoch nicht für alle Fälle, da häufig Hautreizungen im Gebiete des Operationsfeldes und oberflächliche Verätzungen auch entfernterer Hautstellen vorkommen. Jodtinktur ist besonders in der Umgebung drainierter Wunden zu vermeiden.

3) Das Chirosoter kann durch seinen Gehalt an Tetrachlorkohlenstoff Ätzwirkungen ausüben und ist daher nicht wohl zu empfehlen.

4) Für das zurzeit empfehlenswerteste Verfahren zur Desinfektion des Operationsfeldes gilt die Abreibung mit Jodbenzin-Paraffinöl nach Heusner wegen seiner Einfachheit bei guter Leistungsfähigkeit.

**Reich** (Tübingen).

---

2) **Meissner.** Über Händedesinfektion mit Chirosoter.

(Beiträge zur klin. Chirurgie Bd. LIV. p. 699.)

Chirosoter, eine Lösung von wachs- und balsamartigen Körpern in Tetrachlorkohlenstoff ist nicht feuergefährlich und soll, auf die trockene Hand aufgesprüht, einen bakteriendichten, geschmeidigen Überzug bilden. Die mit dem Mittel an der v. Bruns'schen Klinik angestellten Versuche, deren Einzelheiten im Original nachzusehen sind, führten zu folgenden Schlüssen:

Zur Anwendung des Chirosoter eignet sich die mit Seifenspiritus desinfizierte und die Tageshand. Das Mittel haftet auf diesen Händen gut und gibt eine für Wasser und Blut undurchlässige Decke, die die Hautkeime dauernd in genügender Weise zurückhält, die Transspiration nicht behindert, aber bei vielen Manipulationen durch ihre Schlüpfrigkeit unangenehm wird.

Trotz seines bakteriologisch befriedigenden Verhaltens möchte Verf. das Chirosotor nicht ohne weitere Erfahrungen als Ersatzmittel der Gummihandschuhe, wenigstens in klinischen Betrieben, empfehlen, befürwortet aber dessen Verwendung unbedenklich bei Notoperationen und im Felde.

**Reich** (Tübingen).

---

3) **Bilouet.** Note au sujet de l'emploi de pates épilatoires en remplacement du rasage des poils et des cheveux dans les interventions chirurgicales.

(Arch. de méd. et de pharm. militaires 1907. September.)

Es handelt sich um ein Enthaarungsmittel, das Verf. bei Operationen benutzen will, um das Rasieren überflüssig zu machen. Namentlich zum Entfernen der Haare des Scrotums und der Pubes soll es angewandt werden. Nach mannigfachen Versuchen hält B. folgendes Medikament für am meisten geeignet:

| | |
|---|---|
| Monosulfure de sodium (schwefelsaures Natron) | 1 |
| Ungelöschter Kalk | 1 |
| Stärkepulver | 2. |

In dieser Zusammensetzung wird das Pulver zu einer Paste mit Wasser bereitet. Nachdem die großen Haare mit der Schere kurz geschnitten sind und die Gegend stark eingeseift ist, wird die Paste 1—2 mm hoch mit einem Spatel aufgetragen. Nach 5 Minuten hebt man mit einem sterilen Tupfer die Paste mitsamt sämtlichen Haaren ab. Schmerzen soll das Verfahren nicht bereiten.

**Herhold** (Brandenburg).

---

4) **Faure.** Maladies chirurgicales de la peau. Nouveau traité de chirurgie III. 144 S. mit 8 Abbildungen im Text.

Paris, J. B. Baillière et fils, 1907.

Im vorliegenden 3. Hefte des neu erscheinenden Handbuches der Chirurgie von le Dentu und Delbet (33 Hefte umfassend — Gesamtpreis 250 Fr.) hat F. die chirurgischen Erkrankungen der Haut unter eingehender Berücksichtigung der Pathogenese und pathologischen Anatomie übersichtlich dargestellt. Furunkel, Karbunkel und die tuberkulösen Erkrankungsformen der Haut sind mit besonderer Ausführlichkeit behandelt. Bei der Angabe der therapeutischen Maßnahmen läßt Verf. die notwendige Kritik walten. Der Serumbehandlung des Erysipels steht F. abwartend gegenüber, die Tuberkulinbehandlung des Lupus wird gänzlich verworfen.

Auch die selteneren tropischen Hauterkrankungen (Orientbeule, Elephantiasis arabum, Dracunculosis) werden ausführlich beschrieben. Da die in Frage kommenden Erkrankungen in deutschen Lehr- und Handbüchern meist verstreut und nur kurz in der allgemeinen Chirurgie berücksichtigt werden, dürfte auch dem deutschen Leser das kleine Heft willkommen sein, obwohl er zahlreiche Abbildungen und ausführliche Literaturangaben vermißt. **Strauss** (Nürnberg).

---

5) **F. Schenk** und **A. Scheib.** Bakteriologische Untersuchungen von Laparotomiewunden bei verschärftem Wundschutz, insbesondere bei Gaudaninbehandlung. (Aus der deutschen Univ.-Frauenklinik in Prag. Prof. v. Franqué.)

(Münchener med. Wochenschrift 1907. Nr. 40.)

Die Untersuchungen haben ergeben, daß auch bei verschärftem Wundschutz nach peinlichster Vorbereitung des Operateurs und der Assistenten, die, wie jener, während der Operation sterile Gummihandschuhe mit Manschetten und darüber mehrfach gewechselte Zwirnhandschuhe trugen, ein keimfreies Operieren unmöglich ist. Nur die Staphylokokkenbefunde aus den Bauchdecken wurden etwas seltener, woraus geschlossen werden darf, daß durch die Handschuhe einer-, sowie andererseits durch das Gaudanin die Abgabe von Keimen dieser

Art eine Einschränkung zu erfahren scheint. Auch der klinische Verlauf war durch die Verschärfung des Wundschutzes nicht wesentlich anders, als er ohne dieselbe war, die Temperatursteigerungen von 38° und mehr nicht seltener als vorher. **Kramer** (Glogau).

---

6) **Curschmann.** Die wichtigsten Indikationen zu chirurgischen Eingriffen bei Erkrankungen des Darmes.

(Zeitschrift für ärztl. Fortbildung 1906. Nr. 18 u. 19.)

Gegenstand dieser erfreulicherweise von recht chirurgischem Geiste durchwehten Abhandlung unseres großen Klinikers sind die akuten und chronischen Verlegungen und Verengerungen des Darmrohres.

Für die Diagnose und eine erfolgreiche Behandlung des Ileus ist die Frühbeobachtung der Kranken die wichtigste Vorbedingung. Form und Ausgangspunkt des akuten Darmverschlusses lassen sich fast nur im Beginn ermitteln; wenn die Peritonitis und allgemeine Vergiftung dem Pat. alle Widerstandskraft genommen haben, ist es zum Eingriff zu spät. Das gilt besonders für den Strangulationsileus und die Intussuszeption, bei der C. alle Repositionsmanöver für unzulänglich und schädlich hält. Jede innere Behandlung verbietet sich hier von selbst und bedeutet nur eine unverantwortliche Verschleppung. Sie kann beim Ileus überhaupt nur darauf gerichtet sein, eine Verschlimmerung des verlegenden Mechanismus zu verhüten und die geschädigten Darmteile in möglichst günstigem Zustande zu erhalten. Nahrungsenthaltung, Magenspülungen, kleine Öleinläufe oder besser Lufteinblasungen und eine zielbewußte Opiumbehandlung, an der auch noch »ein erheblicher Teil der Chirurgen« festhält, sind hierzu die geeignetsten Mittel. Wenn Verf. vorschlägt, sich »tunlich vor Ablauf des 2., allerhöchstens 3. Tages« über die Frage eines operativen Eingreifens zu entscheiden, so werden das allerdings die meisten Chirurgen ebenso wie die Empfehlung der Opiumbehandlung nicht unterschreiben.

Im zweiten Abschnitte werden die Anzeigen zu chirurgischen Eingriffen bei tuberkulösen Darmgeschwüren und -geschwülsten, bei Darmaktinomykose und -krebs besprochen. **Gutzeit** (Neidenburg).

---

7) **Baudet.** La hernie inguino-interstitielle et la hernie en bissac. Anatomie et pathogénie.

(Arch. génér. de chir. 1907. Nr. 2.)

B. bringt einen Überblick über die verhältnismäßig selten beobachteten interparietalen Formen der Leistenbrüche, die in der deutschen Literatur bisher nur wenig Beachtung fanden (Krönlein, Göbell), obwohl die Genese und pathologische Anatomie dieser Bruchformen noch eine Reihe strittiger Punkte enthält. Verf. unterscheidet zwei getrennte Arten der interparietalen Leistenbrüche: die Hernia inguino-interstitialis (Tillaux) und den Zwerchsackbruch (Type herniaire en bissac: Berger), welch letzterer nicht allein im Bereiche

der Bauchwand gelegen ist, sondern auch auf Scrotum bzw. Labium majus übergreift. Näheres siehe im Original. **Strauss** (Nürnberg).

---

8) **C. Hart.** Über die primäre Multiplizität bösartiger Geschwülste des Verdauungstraktus und ihre Beziehungen zur Polyposis intestinalis adenomatosa.

(Zeitschrift für Krebsforschung Bd. V. p. 481.)

Abgesehen von der Struktur sind andere Momente bei der Beurteilung primärer Multiplizität bösartiger Geschwülste zu bedenken, so z. B. die Lokalisation der Geschwülste beim Speiseröhrenkrebs oder die Form der Verbreitung beim Darmkrebs, indem hier Metastasen sich flach von einem Punkte aus nach allen Seiten ausdehnen, während der primäre Krebs die Darmlichtung zirkulär umgreift. An dem Paradigma zweier Fälle zeigt Verf. noch andere Beziehungen. Über die Metastase eines Magenkarzinoms in der Speiseröhre konnte er in der sonst unversehrten Schleimhaut einen beginnenden Plattenepithelkrebs der letzteren — nur mikroskopisch — nachweisen und bei einem anderen Magenkarzinom in dem zellreichen und aufgelockerten Stiel eines absolut gutartigen adenomatösen Magenpolypen eine winzig kleine Krebsmetastase. Er hält diese Polypen bei Karzinom nicht für primär, sondern entweder für entstanden durch denselben Reiz, der das Karzinom bedingt, oder durch den Reiz der Karzinommetastase und denkt hier wie bei dem Speiseröhrenkrebs an chemotaktische Eigenschaften der Krebszellen, analog den Fischer'schen Experimenten. Die chemotaktischen Vorgänge führen zu einer Lockerung des Bindegewebes und des Epithels. **Goebel** (Breslau).

---

9) **W. H. Battle.** Stricture and traumatism of the vermiform appendix.

(Lancet 1907. August 24.)

Die Arbeit des bekannten Chirurgen vom St. Thomas-Hospital bietet mancherlei Interessantes. Eine Striktur des Wurmfortsatzes kann sich an jeder Stelle des Organes finden, es besteht also ein Gegensatz beispielsweise zur Striktur der Harn- und Speiseröhre, die immer an den klassischen Stellen auftreten. Die innere Striktur des Wurmfortsatzes ist Folge einer örtlichen Schleimhautreizung oder Wunde, und diese müssen füglich durch ein Agens hervorgerufen werden, das in die Lichtung überall hin kann. Unter den mancherlei Fremdkörpern des Wurmfortsatzes kommen natürlich die Kotkonkremente an erster Stelle; außer diesen aber fanden sich, wie Verf. an zahlreichen Krankengeschichten und Sammlungspräparaten dartut, noch mancherlei andere Fremdkörper: Schrotkörner, Bleilötstückchen, Haare (Schnurrbart, Kopf, Zahnbürste), Haferkörner, Feigenkerne, Stecknadeln usw. Vielfach fanden sich kleine minutiöse Eisenkonkrementchen, auch als Kern von anderen Konkrementen. Diese spricht

Verf. als abgesprengte Partikelchen von den Walzen, die zum Mahlen des Getreides, speziell des Weizens, benutzt werden, an. Es ist bereits früher von bekannter interner amerikanischer Seite die Behauptung aufgestellt worden, daß Weizenmehl Appendicitis hervorrufe, und diese Behauptung ist an der Hand des Auftretens von Appendicitis analog der Verbreitung des Weizenmehles in den verschiedenen Bevölkerungsschichten bewiesen worden. Verf. empfiehlt das Überlaufenlassen des Mehles vor dem Einfüllen in die Säcke über einen Elektromagneten, der die scharfen Partikel eliminiert. **H. Ebbinghaus** (Dortmund).

---

10) **J. H. Zaaijer.** Primäres Karzinom des Wurmfortsatzes.
(Beiträge zur klin. Chirurgie Bd. LIV. p. 239.)

Nach einer kritischen Sichtung der Literatur beträgt die Zahl der sicheren Wurmfortsatzkarzinome ca. 60, zu denen noch ca. 24 weniger sichere hinzukommen. Da der Verf. die Häufigkeit des Appendixkarzinoms auf 1% aller Appendicitiden berechnet, so spricht er folgerichtig diesem Vorkommen auch eine größere praktische Bedeutung zu.

Auf Grund klinischer Erfahrungen ist anzunehmen, daß die Appendixkarzinome häufig auf Grundlage einer vorausgegangenen Appendicitis entstehen, und die Koinzidenz der Prädilektionsstelle des Karzinoms und der chronischen Entzündung (an der Spitze) spricht weiter für diese Auffassung.

Sehr kleine Appendixkarzinome (wie in der Mehrzahl der bisherigen Beobachtungen) gehen den großen, ausgebildeten, deutliche klinische Erscheinungen gebenden Darmgeschwülsten öfters 10 bis 30 (?) Jahre voraus und imponieren später vielfach als Blinddarmkrebse. Verf. wagt sogar den Schluß, daß man aus deren Zunahme auf eine solche der Appendicitis schließen könnte.

Dem morphologischen Charakter nach sind sämtliche Karzinomtypen vertreten, jedoch so, daß die rund- und polymorphzelligen Karzinome bei jugendlichen Individuen sehr überwiegen im Vergleich zur Gesamtfrequenz dieser Karzinomart im Darme. Während die angebliche gute Prognose der Appendixkarzinome zweifelhaft bleibt, steht fest, daß sie histologisch einen bösartigen Eindruck machen.

Die auf 1% der Appendicitiden berechnete Häufigkeit der Appendixkarzinome veranlaßt den Verf. zu einem radikalen Standpunkte gegenüber allen Appendicitiden und zu dem Rate, regelmäßig auch das Mesenteriolum gründlich zu entfernen.

**Reich** (Tübingen).

---

11) **H. Hartmann.** Travaux de chirurgie anatomo-clinique. Troisième série. 453 S.
Paris, **G. Steinheil**, 1907.

Aus der den Arbeiten vorangestellten Statistik der behandelten Fälle vom 1. März 1903 bis 28. Februar 1904 sei bemerkt, daß unter

412 Chloroformnarkosen ein Chloroformtod zu verzeichnen ist bei einem Kranken mit großer linksseitiger Nierengeschwulst, die das Zwerchfell stark in die Höhe drängte.

a. H. Hartmann. Anastomosen des Mastdarmkanales.

H. benutzt seit 1892 die zweireihige fortlaufende Naht, wobei die innere Naht durch alle Schichten geht. Er bespricht die verschiedenen Methoden der Darmvereinigung unter Beibringung veranschaulichender Abbildungen. Knopf verwendet H. nur nach ausgedehnten Magenresektionen, wenn er die Teile zur Naht nicht hervorziehen kann, und bei Anastomosen mit dem Mastdarme, bei dem die Unbeweglichkeit auch eine Naht unmöglich macht. Dabei benutzt er nach dem Vorschlage von Lardennois eine lange gekrümmte Zange als Knopfträger, die vom After her eingeführt wird. Die Gastroenterostomia post. legt H. so an, daß die Magenöffnung schräg nach rechts unten zieht. Die Darmschlinge wird dabei viel weiter nach oben zu angenäht, als sie eröffnet wird. Bei kleinem Magen oder tiefem Sitz der Plica duodenojejunalis näht er nach Ricard und Chevrier den Darm fast senkrecht an die ganze hintere Magenwand an, eröffnet ihn aber nur in der Nähe der großen Kurvatur (vgl. Zentralblatt für Chirurgie 1905 p. 254). H. hat danach stets gutes Funktionieren der Anastomose gesehen. Ist er gezwungen, die vordere Gastroenterostomie anzulegen, so verbindet er diese meist mit der Enteroanastomose, besonders wenn die Öffnung im Magen weit nach links angelegt werden muß.

Die primäre Anastomose und spätere Resektion hat H. bei inoperabel erscheinenden Pylorusgeschwülsten und bei eingeklemmten Hernien mit schlechtem Allgemeinzustand angewendet.

b. H. Hartmann. Darmausschaltung.

H. bringt weiter eine übersichtliche Zusammenstellung der Technik der Darmausschaltnng. Besonderer Wert ist auf Verschluß der Mesenterien zu legen. Der doppelseitige blinde Verschluß des ausgeschalteten Darmstückes ist stets zu vermeiden, da damit zu viel Gefahren verbunden sind. Bei Ausschaltung mit einseitigem Verschluß ist nach Delore und Patel am Dünndarm im unteren Segment Stauung zu befürchten, nicht dagegen am Dickdarm. Druchert hat jedoch auch Rückfluß von Darminhalt am Dickdarme beobachtet, und H. selbst hat nach Ileo-Sigmoidostomie mit unilateraler Ausschaltung Entleerung von diarrhoischem Stuhl durch den After gesehen, während aus der Fistel des Colon ascendens geformter Stuhl austrat. Es ist überhaupt nach Ileo-Sigmoidostomie ein Rückfluß des Kotes erforderlich, um dem Kot seine Konsistenz zu geben. Ist der Rücktritt nicht möglich, so entstehen daraus andauernde Durchfälle. Nur über die Ileocoecalklappe geht der Rückfluß nicht hinaus.

Für die einfache Darmausschaltung mit Verschluß der ausgeschalteten Schlinge bilden die Darm-Scheidenfisteln eins der dankbarsten Gebiete.

c. J. Okinczyg. Chirurgische Anatomie des Dickdarmes.

Es muß als Regel gelten, daß sich bei Dickdarmresektionen im allgemeinen die technischen Schwierigkeiten in demselben Maße vergrößern, wie der Dickdarm an die Bauchwand befestigt ist. Es ist deshalb gut zu wissen, auf welchen Grad von Beweglichkeit man rechnen kann.

Das Colon ascendens liegt, besonders im unteren Teile, mehr ventralwärts als das Colon descendens. Es kann einen größeren Grad von Beweglichkeit behalten, je nachdem sich sein Gekröse mehr oder weniger verkürzt. Besonders kann der oberste Teil des Colon ascendens und der Blinddarm ziemlich beweglich sein. Die rechte Hälfte des Colon transversum ist beim Neugeborenen mehr oder weniger fixiert. Das Ligamentum pleuro-colicum (Phöbus) oder phrenico-colicum (Toldt) ist eine Fortsetzung des großen Netzes über die Flexura splenica hinüber und stellt den unbeweglichen Teil des Dickdarmes dar.

Die Länge des Colon ascendens schwankt zwischen 10 und 29 cm, mit einer mittleren Länge von 19 cm. Je kürzer es ist, desto mehr ist es befestigt, desto größer sind die Schwierigkeiten bei der Ausrottung und umgekehrt. Fromont fand das Colon ascendens an 40 Leichen 10mal senkrecht, 30mal mehr oder weniger von der Senkrechten abweichend. Bei Kindern findet man es häufiger gewunden verlaufend. Dem Verlauf entsprechend ist das Colon ascendens an der hinteren Bauchwand entweder befestigt oder es hat ein Mesokolon, dessen Länge 7 cm erreichen kann. Es besteht ein solches in 26 bis 30% der Fälle bei Erwachsenen, bei Kindern häufiger. Oft findet man nur die untere Hälfte beweglich, den Blinddarm selbst fast stets.

Die Flexura hepatica kann fehlen; ihr Winkel schwankt von einem stumpfen bis zum spitzen, beeinflußt durch ein Band zwischen den beiden Schenkeln des Kolon, das vom Kolonwinkel bis zu seinem freien Rande 3—10 cm hoch sein kann. Es findet sich nicht bei Neugeborenen.

Auch die Lage der Flexura hepatica wechselt. Meist bedeckt den Winkel die Leber, auf deren unterer Oberfläche ihr Abdruck sichtbar ist. Der Winkel kann ohne zwischenliegendes Peritoneum unmittelbar auf Duodenum und Niere befestigt sein, kann aber auch ein Mesokolon besitzen mit allen Übergängen. Häufig ist an der rechten Flexur ein Zusammentreffen von mehreren Peritonealfalten, die von Leber und Magen gegen den Kolonwinkel hingehen und so ein Ligamentum suspensorium hepato-gastro-colicum bilden.

Beim Querkolon kann man von einem normalen Typus nicht sprechen. Rechts hat es auf der hinteren Bauchwand eine breite Stützfläche vom Kolonwinkel bis zum zweiten Teile des Duodenum, während links an der Flexura lienalis nur ein schmaler Stützpunkt ist. Die Länge des Mesokolon schwankt von 38 bis 87 cm, während die direkte Verbindungslinie vom Leber- zum Milzwinkel nur 30 cm beträgt. Die Länge beeinflußt natürlich die Lage. Im allgemeinen zeigt der linke Teil mehr Beweglichkeit wie der rechte.

Der Milzwinkel des Kolon ist im Vergleich zum Leberwinkel konstanter, weniger beweglich, höher und weiter nach hinten gelegen; häufig ist er spitz, bei Kindern weniger hoch. Er liegt direkt auf der Niere. Nur in 5% der Fälle ist er beweglich und besitzt ein Gekröse.

Das Colon descendens ist infolge der konstanteren Befestigung am Milzwinkel geradliniger als das Colon ascendens. In 64% ist es an die hintere Bauchwand unbeweglich befestigt.

Was die Gefäßversorgung des Dickdarmes betrifft, so wird durch die Anastomosenbildung im allgemeinen nur eine Arkade gebildet. Mehrfache Arkaden übereinander, wie beim Mesenterium des Dünndarmes, finden sich im Bereiche der Winkel, also am Ileocoecum, Leber- und Milzwinkel und Beckenkolon. Der Milzwinkel pflegt besonders reich an Anastomosen zu sein. Atrophie der zuführenden Arterie kann zu Atrophie des zugehörigen Kolonabschnittes führen. Die bekannte Anastomose zwischen der Arterie des Colon transversum und der Art. colica sin. sup., die somit eine Verbindung zwischen Art. mesenterica sup. und inf. darstellt, hat physiologisch keinen großen Wert. Vielmehr ist praktisch die Art. mesent. sup. als Endarterie zu betrachten.

d. J. Okinczyg. Pathologische Anatomie der Kolongeschwülste.

O. zieht in diese Besprechung die Geschwülste des gesamten Dickdarmes mit Ausnahme derer im Blinddarm. Im Dickdarme hat er die Karzinome stets als Adenokarzinome angetroffen, während er im Blinddarme meist atypische Epitheliome mit diffuser Verbreitung der Epithelien in die normalen Gewebe gefunden hat. Vielleicht hängt die schnellere Entwicklung, das größere Volumen und die größere Neigung der letzteren zu Rezidiven damit zusammen. Sowohl die Tumoren der rechten wie der linken Fossa iliaca neigen zu Entzündungen und Eiterungen, sind durch Darmausschaltung bzw. Kolostomie gut beeinflußbar, eignen sich mithin besonders für die sekundäre Operation.

Die tieferen Geschwülste des Beckenkolon sind oft klein, beweglich und scirrhöser Art. Häufig werden kleine Geschwülste, die sich als solche der Palpation sicher entziehen würden, durch herumgelagertes Fett zu umfangreichen, leicht zu fühlenden Geschwülsten umgewandelt. Solche Fettanhäufung kann zu Schwierigkeiten bei der Operation führen, wie es Hartmann bei einem Tumor des Colon transversum ergangen ist. Es empfiehlt sich, das bei der Naht hinderliche Fett mittels einer Quetschklemme zu entfernen.

Die zugehörigen Lymphdrüsen erkranken bei Dickdarmgeschwülsten leicht, oft nur entzündlich, so daß sie nie einen Gegengrund gegen die Operation abgeben sollten. Erst spät erkranken sie bei den scirrhösen Geschwülsten des Beckenkolon, früher und umfangreicher bei atypischen alveolären Karzinomen.

Die Kolonkarzinome bleiben lange lokalisiert. Allgemeine Karzinose tritt erst spät ein. Nach ihrem Bau teilt O. die Kolonkrebse ein in Adenokarzinome, solide und kolloide Karzinome. Die Adeno-

karzinome sind die häufigsten. Bei ihnen erkranken die Lymphdrüsen selten. O. hat sie in seinen Fällen nie karzinomatös gefunden, wohl aber beim soliden Karzinom, das oft rasch inexstirpabel wird und dessen Operation bald vom Rezidiv gefolgt ist. Bei den Sarkomen scheint die von Glinski beschriebene aneurysmatische Erweiterung des Darmes infolge Ergriffenseins der Muskulatur wichtig zu sein.

Tuberkulöse Geschwülste können Karzinome vortäuschen. Sie sind häufig in der Mehrzahl, während das bei den Krebsen recht selten ist. Die Drüsen sind bald erkrankt.

e. Okinczyg. Klinik der Dickdarmgeschwülste.

Zur Tastung der Geschwülste des Beckenkolon empfiehlt Verf. die Beckenhochlagerung im Winkel von 45°, wobei die Pat. die Zwerchfellsatmung durch langsames Atmen möglichst ausschalten sollen.

Unter den Symptomen ist auf einen Wechsel von Verstopfung und Durchfällen aufmerksam zu machen, auch auf Durchfälle allein die sehr reichlich auftreten können.

Tenesmus kommt gewöhnlich nur den Geschwülsten des zweiten Kolonteiles zu. Schmerz ist häufig ein frühes Zeichen. Er kann, von der Geschwulst aus beginnend, allmählich abklingend, den ganzen Dickdarm umfassen; es ist aber auch das Umgekehrte beobachtet worden, daß der Schmerz zuletzt in die Gegend der Geschwulst gelangte. Er kann durch Nahrungsaufnahme ausgelöst werden und auf Erbrechen schwinden, selbst unter dem Bilde von Magenerweiterung und Nierensteinanfällen einhergehen. Auch in der Blinddarmgegend finden sich die Schmerzen oft lokalisiert, selbst wenn die Geschwulst in einer anderen Dickdarmgegend des Kolon sitzt.

Den durch den Tumor hervorgerufenen Meteorismus hat Hartmann wiederholte Male in der Chloroformnarkose verschwinden sehen, so daß die Geschwulst dadurch der Tastung zugänglich wurde. Lokaler oft schmerzhafter Meteorismus ist nicht selten sehr ausgesprochen. Er läßt oft die Größe der eigentlichen Geschwulst bei verschiedenen Untersuchungen sehr wechselnd erscheinen. Ist er ein andauernder (Tetanisation), dann erscheint die Geschwulst bei der Palpation dauernd größer.

Die klinische Unterscheidung der verschiedenen Geschwülste ist unsicher. Bei Sarkomen fehlen in der Anamnese Stenoseerscheinungen. Die Entwicklung der Tuberkulome kann fieberlos vor sich gehen. Bei entzündlichen Geschwülsten, die meistens in einer der beiden Fossae iliacae sitzen, trifft man in der Anamnese akute Erscheinungen, die der Geschwulstentwicklung vorangehen; Bettruhe, Milchdiät und Rizinusöl pflegen dann sie zum Verschwinden zu bringen.

f. H. Hartmann. Chirurgische Behandlung des Dickdarmkrebses.

H. bedient sich bei Anlegung des künstlichen Afters mit sofortiger Eröffnung des rechtwinklig gebogenen Paul'schen Rohres, das

in einen kleinen Schlitz des herausgelagerten Darmes fest eingefügt und um das herum der Darm fest geknüpft wird. Das Darmstück hinter der Umschnürung wird zwar nekrotisch; in den ersten Tagen wird aber eine Beschmutzung der Wunde mit Kot vermieden. Bei den von Quénu erwähnten Sterkoromen, Anhäufungen von eingedicktem Kot, denen gegenüber sich das Anlegen eines künstlichen Afters nutzlos erwies, hat H. die Kotmassen durch Kneten von der Wunde her herausbefördert.

Ausgedehnte Mobilisation des Kolon durch Inzision des Bauchfells lateralwärts vom Darm ist zu vermeiden. Die Ileokolostomie bringt weniger Gefahren als Anastomosen innerhalb des Kolon; sie sollte deshalb die Operation der Wahl werden. Die Ausschaltung großer Dickdarmabschnitte hat nicht die Gefahr, die man ihr früher zugesprochen hat. Eine Entwässerung des Körpers tritt nicht ein, der Kot wird schon nach wenigen Tagen geformt. Immerhin bleibt oft eine Neigung zu Durchfällen bestehen. Auch kann es vorkommen, daß es im Blinddarm zu Retention kommt, so daß man hier erst eine Fistel anlegen müsse.

Die Erfolge der Kolonoperationen sind noch immer mangelhafte. Auf 63 Fälle mit künstlicher Afterbildung kommen 14 Todesfälle gleich 22,2%. Man kann aber lediglich durch Anlegung eines künstlichen Afters das Leben noch 30—35 Monate hinhalten. Die primäre Enteroanastomose hat eine noch höhere Mortalitätsziffer als die Kolostomie (24,3% Bovis; 27,2% Terrier; 28,5% Hartmann). Die einseitige Darmausschaltung gibt gute, die doppelseitige schlechte Resultate. Bei Darmresektionen bringt das zweizeitige Vorgehen weniger Gefahren als das einzeitige. Die Späterfolge der Resektionen sind durchaus gute.

Bei Erscheinungen vollkommenen Darmverschlusses soll man sich nicht erst mit Vorlagerung der Geschwulst aufhalten, sondern lediglich den künstlichen After anlegen. In Zweifel über den Sitz der Stenose geht man dazu direkt aufs Coecum los, ohne eine weitere intraabdominale Untersuchung vorzunehmen. Das eingenähte Darmstück ist auch sofort zu eröffnen, da bei den ausgedehnten Darmschlingen die Gefahr eines Geschwürsdurchbruches besteht. Bei nicht vollständigem Verschluß ist die mediane Laparotomie zu empfehlen.

g. P. Lecène. Dünndarmsarkom.

Im Dünndarm ist das Sarkom die häufigste der bösartigen Geschwülste. L. verfügt einschließlich der eigenen über 89 Fälle. Er unterscheidet die umschriebene und die diffuse Form. Zu letzterer gehören die über den Dünndarm verstreuten Geschwülste gleichen histologischen Baues. Sie fanden sich in 16 unter 46 Fällen. Am häufigsten sind die Sarkome im Ileum, weniger oft im Jejunum, am wenigsten an der Duodenal- und Blinddarmgrenze.

Das Sarkom pflegt die ganze Dicke der Darmwand einzunehmen. Ulzerationen von seiten der Schleimhaut sind häufig, unter 46 Fällen

26mal. In der Mehrzahl der Fälle nimmt das Sarkom den Darm in ganzem Umfang ein. Eine Verengerung der Darmlichtung kommt aber dadurch trotzdem nicht zustande, im Gegenteil oft eine Erweiterung. Es sind nur zwei Fälle von Stenosierung bekannt, in denen diese durch Geschwulstbildung im Mesenterium und Knickung des Darmes entstanden war. In einigen anderen Fällen hatten die polypösen Geschwülste zu Invagination Veranlassung gegeben.

In den 16 Fällen mehrfachen Sitzes handelte es sich stets um rundzellige Sarkome, Lymphadenome oder Lymphosarkome, niemals um Spindelzellensarkome.

Die klinischen Zeichen sind Verdauungsstörungen, lebhafte Kolikschmerzen, Kachexie, Fieber, Geschwulstbildung. Nur ausnahmsweise findet man Ascites oder Melaena. Diagnostisch kommt dem positiven Indikanbefund und negativem Tuberkelbazillenbefund Bedeutung zu.

L. bringt die Krankengeschichte eines neuen Falles. Der Betreffende erlag einer Peritonitis infolge Perforation des Sarkoms. Auch die beiden früher von ihm veröffentlichten (vgl. dieses Zentralblatt 1904 Nr. 32 p. 932) und jetzt wieder besprochenen Fälle hatten mit Perforation der Geschwulst geendet. Sonst ist die Kachexie die häufigste Todesursache.

Die Krankheitsdauer beträgt 4—6 Monate bei den Rundzellensarkomen und Lymphadenomen, 8—10 Monate bei den Spindelzellensarkomen. Das operative Vorgehen rät L. bei ausgedehnten Verwachsungen und Erkrankung des Mesenteriums zweizeitig einzurichten, gerade so wie bei den Dickdarmgeschwülsten. **E. Moser** (Zittau).

---

12) **Roith.** Zur Bedeutung der Flexura coli sinistra.

(Beiträge zur klin. Chirurgie Bd. LIV. p. 374.)

Die Flexura coli sinistra bildet eine deutlich ausgesprochene Grenze in anatomischer und physiologischer Hinsicht für den Dickdarm, wie Verf. in einer früheren Arbeit bereits ausführte. Insbesondere sieht er in den Röntgenbildern Rieder's einen neuen Beweis dafür, daß proximal von der Flexur der Darminhalt länger verweilt, und daß der distale Abschnitt, besonders das Colon descendens, relativ rasch durchlaufen wird. Auch findet im peripheren Dickdarmabschnitt keine wesentliche Resorption mehr statt, wie unter anderem auch aus der Armut an Lymphgefäßen hervorgeht. Aus den aufgeführten anatomischen Tatsachen erklärt sich, weshalb die linke Flexur ein bevorzugter Sitz von Karzinomen ist, weshalb diese relativ spät und wenig Metastasen setzen, und weshalb Geschwülste an dieser Stelle, selbst wenn sie die Lichtung nur wenig verlagern, plötzlichen Darmverschluß machen können.

Mit Rücksicht auf die physiologischen Verhältnisse empfiehlt sich daher, bei Enterostomien möglichst viel vom proximalen Abschnitt zu erhalten und den Kunstafter (wegen tiefsitzender Dickdarmstenose) möglichst kranialwärts zu verlegen. **Reich** (Tübingen).

---

13) **Strauss.** Technik und Indikationen der Proktosigmoskopie.

(Zeitschrift für ärztl. Fortbildung 1906. Nr. 21.)

Zur Ausführung der Proktosigmoskopie benutzt man am besten ein elektrisch beleuchtetes Rohr, welches gleichzeitig gestattet, den Hohlraum, in welchen der Tubus eingeführt wird, aufzublasen. Nach Passieren des Sphinkter — in Knie-Brustlage ohne Lokalanästhesie — wird der Lichtträger eingeführt und die Ampulle durch das Gebläse entfaltet. Der Flexureingang stellt sich als Grübchen oder durch eine sichelförmige Falte begrenzt oder auch unter einem Bilde dar, das an einen Tabaksbeutelverschluß oder die geschlossene Mitral- oder Tricuspidalklappe erinnert. Er wird durch einige seitliche oder mehr sagittale Bewegungen des intrarektalen Tubusendes gesichtet und verrät sich auch oft durch brodelnde Geräusche bei den Lufteinblasungen. Sanft nach vorn und abwärts gleitet das im ganzen 30 oder 35 cm lange Instrument im Rektalschenkel der Flexur weiter; ihr Kolonschenkel ist nicht zugänglich. Die Vorteile des Verfahrens vor der einfachen Digitaluntersuchung sind klar, wenn man bedenkt, daß der Finger kaum mehr als 10 cm vordringen kann.

Die analwärts gelegene Hälfte des Canalis ano-ampullaris hat Verf. übrigens auch durch Ansaugen mit auf den After aufgesetzten Saugglässern und gleichzeitiges Pressen des Pat. gut vorstülpen und zur Besichtigung bringen können. **Gutzeit** (Neidenburg).

---

14) **P. Clairmont.** Zur Behandlung der entzündlichen Mastdarmstrikturen.

(v. Langenbeck's Archiv Bd. LXXXIV. Hft. 1.)

Zur Behandlung der entzündlichen Mastdarmstrikturen kommen in Frage die Kolostomie, die Rektotomie und Resektion. Verf. ist der Ansicht, daß man mit der Kolostomie häufig gute Resultate erzielen kann, wenn man sie nicht allein anwendet, sondern mit lokaler Behandlung des Mastdarmes, d. h. mit Spülung und Bougierung ohne Ende nach Analogie der von v. Hacker für Ösophagusstenosen empfohlenen Methode verbindet. Die vorliegende Arbeit mit Beschreibung einiger sehr günstiger Erfolge soll dazu Anregung geben, diese kombinierte Methode geeignetenfalls anzuwenden. Sie wird so ausgeführt, daß man zuerst eine laterale, nötigenfalls auch eine axiale Kolostomie oberhalb der Stenose anlegt, dann einen an einem Schrotkorn befestigten Faden durch die Striktur hindurchspült und an diesem einen konischen Schlauch nachzieht, der zur Bougierung dient. Ist die Striktur genügend erweitert, so wird der Schlauch durch Bougies ersetzt, die noch sehr lange in Anwendung zu bringen sind. Die Kotfistel wird später geschlossen. C. betont, daß dieses Verfahren die Resektion nicht ersetzen soll. **E. Siegel** (Frankfurt a. M.).

15) **Boas.** Über die Diagnose der Rektumkarzinome.

(Zeitschrift für ärztl. Fortbildung 1907. Nr. 4.)

Hartnäckiger Tenesmus, Blut-, Schleim- oder Eiterentleerungen sind die gewöhnlichsten Anfangssymptome des Mastdarmkrebses. Aber auch einmalige kopiöse Mastdarmblutungen, Darmkoliken und chronische Diarrhöen mit Entleerung geringfügiger Massen (»Spritzer«) sollen den Arzt zu genauer Untersuchung des Mastdarmes und Kotes veranlassen. Allein trotz aller Aufmerksamkeit wird es uns nur selten gelingen, durch die Frühuntersuchung auch eine Frühdiagnose zu stellen. Hat doch B. unter 71 Pat. 38 festgestellt, die mehr als 6 Monate nach Beginn der ersten Symptome in ärztliche Behandlung traten, und nur neun, die innerhalb der ersten 3 Krankheitsmonate zum Arzte gingen. So kommt es, daß wir selbst bei einer frühzeitigen Erkennung des Prozesses bereits dem voll entwickelten, vorgeschrittenen Krankheitsbilde gegenüberstehen, da die Pat. zunächst gar keine Beschwerden hatten oder die ersten Erscheinungen für harmlos gehalten haben. Für die Operabilität ist allerdings das schrankenlose Wachstum und die Neigung zur Metastasenbildung, die einige Geschwülste schon beim Beginn zeigen, andere selbst nach längerem Bestehen vermissen lassen, ausschlaggebender als die Frühdiagnose.

**Gutzeit** (Neidenburg).

---

16) **H. Vernon.** A new operation for the complete removal of haemorrhoids.

(Brit. med. journ. 1907. Oktober 5.)

Das neue Verfahren ermöglicht die völlige Entfernung des Venenplexus unterhalb des Sphinkter, der verdickten Haut und Schleimhaut, die Schonung des Sphinkter und Vermeidung aller Blutung. Nach üblicher Vorbereitung wird in Narkose in den vorher erweiterten After ein wie ein Geschoß gestalteter Metallzylinder an abnehmbarem Handgriff eingeschoben. Zwei lange gerade Nadeln werden $^3/_4$ Zoll vom After entfernt auf der einen Seite eingestochen, durch je zwei sich diametral gegenüberliegende Löcher in der Wand des Metallzylinders hindurch und auf der anderen Seite der Weichteile in gleicher Entfernung ausgestochen. Hinter diesem Nadelpaar wird der so angespießte Weichteilsaum mit einem dünnen Gummirohr umschnürt, und dann ohne Blutverlust jeder Knoten entfernt nach Umschneidung des Afters etwas außerhalb der Haut-Schleimhautgrenze. Fortlaufende Catgutnaht zur Vereinigung von Schleimhaut und Haut. Heilung in einer Woche. Die Endergebnisse werden als sehr günstig geschildert.

**Weber** (Dresden).

---

# Kleinere Mitteilungen.

## Praktische Winke zur Seifenspiritusdesinfektion. Angabe eines Seifenspirituswaschtisches.

Von

Dr. **Linnartz,**

Sekundärarzt der Tilmann'schen Abteilung an der Akademie für prakt. Medizin zu Köln.

Nach der Erfahrung unserer Ärztekurse scheint der Seifenspiritus, welcher auf Veranlassung v. Mikulicz's als Händedesinfiziens in sein altes Recht wieder eingetreten ist, nicht gebührende Anerkennung gefunden zu haben, und doch gibt es, in richtiger Form angewandt, kein angenehmeres, die Hände schonenderes Desinfizierungsmittel als der alt hergebrachte Seifenspiritus.

Soll aber eine Methode allgemein Geltung finden, so muß sie außer der Sicherheit des Erfolges auch den Vorzug der Bequemlichkeit, Schnelligkeit und ganz besonders denjenigen der Billigkeit in sich vereinigen. Denn man kann es von den kleinen und mittleren Krankenanstalten nicht erwarten, eine Desinfektionsmethode einzuführen, die bei der Knappheit der üblichen Pflegesätze mit großer finanzieller Zubuße verknüpft ist.

Von diesem Gesichtspunkte haben wir die Methode der Seifenspiritushändewaschung zu vervollkommnen gesucht. Unser Resultat ist folgendes. Zum besseren Vergleiche sei vorher unsere frühere Art der Händesterilisation kurz erwähnt: In eine mit $^1/_2$ Liter Seifenspiritus gefüllte flache Schale wurde die sterile Bürste getaucht und dieselbe triefend an die Hände gebracht. War der größte Teil des Spiritus verschäumt resp. abgetropft, so wurde die Bürste von neuem vollgesogen und die Waschung wie vorher fortgesetzt.

Die Methode hatte ihre Nachteile:

1) ging auf dem Wege von der Schale zur Hand ein Teil der Flüssigkeit verloren. Die Benetzung der Hände und Arme war eine ungleichmäßige, der Spiritusverbrauch war relativ hoch.

2) bedurfte man eines Zeitmessers, die Beendigung der Waschung andeutend.

3) wurde in den reinen Spiritus die doch nicht mehr als rein anzusehende Bürste eingetaucht und auf diesem Wege bakterielle Verunreinigung der Hände wieder in das Desinfiziens zurückgebracht.

4) war die Kontrolle des Operationschefs über die Assistenz eine sehr unvollkommene.

Diese Nachteile haben wir durch die Einführung eines Fünfminutenlaufbehälters beseitigt.

Derselbe besteht aus einem ballonartigen Glasbehälter von $^1/_3$ Liter Inhalt, dessen oberer Einlauf zum bequemen Einfüllen sich trichterförmig erweitert und mittels eines Glasstöpsels verschlossen werden kann. Nach unten verjüngt sich der Ballon zu einer kleinfingerdicken Röhre, in deren Mitte ein Glashahn eingeschaltet ist. Die Mündung stellt eine feine Öffnung dar, die so ausprobiert ist, daß der Ballon in 5 Minuten ausläuft. Der Behälter wird getragen von einem einfachen Metallarm und läßt sich zur Reinigung leicht ein- und ausheben.

Wir verfahren also: Nach der üblichen Nageltoilette und bei grober Beschmutzung der Hände auch noch einer kurzdauernden Reinigung unter fließendem Wasser mit Schmierseife wird der Hahn geöffnet und der Seifenspiritusstrahl über die Hände laufen gelassen. Bei der Bearbeitung derselben mittels steriler Bürste verschäumt der Spiritus, um sich dann in einem untergestellten Becken wieder zu kondensieren. Nach $2^1/_2$ Minuten langer Waschung wird die Bürste gegen eine frische vertauscht. Ist der Behälter ausgelaufen, werden die Hände mittels sterilen Handtuches abgetrocknet, die Desinfektion ist beendet.

Eine nachfolgende Spülung mit Sublimat oder sonstigen Desinfektionsflüssigkeiten unterbleibt absichtlich, da wir in der feinen, die Hände überziehenden Seifenschicht einen wesentlichen Schutz gegen die aus der Tiefe mit Schweiß und Talg an die Oberfläche aufsteigenden Bakterien erblicken.

An den Bürsten lassen wir eine kleine Kerbe einsägen, in welche das Querstäbchen des Glashahnes hineinpaßt, so daß jede Bürste gleichzeitig als Hahnschlüssel benutzt werden kann. Schwerfällige Konstruktionen mittels Tretvorrichtungen usw. zur eventuellen Abstellung des Spiritusstromes, wenn eine solche aus besonderer Veranlassung gewünscht wird, fallen demnach fort.

Der verbrauchte Spiritus wird dann sogleich durch einen apfeldicken Wattebausch filtriert und auf dem Wasserbade, welches ja jedem Operationssaal in Form des Sterilisators zur Verfügung steht, durch 1stündiges Erwärmen auf ca. 70° in einer langhalsigen Kochflasche wieder sterilisiert. Die Mündung der Flasche ist durch einen lose aufsitzenden Glasstöpsel zu verschließen, die Spiritusdämpfe kondensieren sich an demselben und fallen tropfenweise wieder zurück. Zu beachten ist noch, daß die Flasche bis an den Ansatz des Halses gefüllt wird, um durch möglichste Verkleinerung des Flüssigkeitsspiegels die Verdunstungsoberfläche zu beschränken. Nach dem langsamen Erkalten ist die Lösung wieder gebrauchsfertig, nur ist es ratsam, jedesmal etwas frischen Alkohol zuzusetzen, da bei jeder Waschung ca. 4% Alkohol verloren gehen.

Was die Zusammensetzung unseres Spiritus anlangt, so ist der Seifengehalt wegen der Inkonstanz des käuflichen Präparates etwas erhöht worden.

Wir nehmen auf

800 g käufliche Schmierseife
2500 » 96%igen Spiritus,
2500 » sterilisiertes Wasser,
50 » Olivenöl,
50 » Glyzerin.

Die Selbstbereitung des Seifenspiritus scheint zwecks seiner allgemeinen Einführung besonders wichtig. Sinkt doch dabei der Herstellungspreis unter mehr als die Hälfte im Vergleiche zur offizinellen Taxe. Auf dem Wasserbade wird in einem flachen Gefäß die Seife mit der vorgeschriebenen Menge von Glyzerin und Öl — letzteres zur Verseifung etwaigen überschüssigen Alkalis — zu einer gleichmäßigen Masse gemischt und dann $^1/_3$ des Wassers und $^1/_3$ des vorgeschriebenen Spiritus zugesetzt. Hat sich das Ganze zu einer gleichmäßigen Lösung gemengt, so werden außerhalb des Wasserbades die übrigen $^2/_3$ Spiritus und $^2/_3$ Wasser zugegossen. Zur Klärung wird die trübe Flüssigkeit durch einen Wattebausch filtriert. Der auf der Watte zurückbleibende Schlamm besteht aus Verunreinigungen der Seife. Die Kosten einer Händewaschung belaufen sich bei mehrmaligem Gebrauche des Spiritus nur auf wenige Pfennige.

Fig. 1.

Da nun der beste Prüfstein einer Sterilisationsmethode der Erfolg ist, so sei im Anschluß an die vorstehenden Zeilen ein kurzer Hinweis auf unsere aseptischen Resultate gestattet.

Wir operieren mit Bartschutz und Mütze, aber ohne Handschuhe. Nur bei

septischen Operationen außerhalb der Bauchhöhle bedienen wir uns zu eigenem Schutze der Gummihandschuhe.

Während der 3jährigen Praxis eines großstädtischen Materials haben wir bisher keinen aseptischen Laparotomiefall infolge von Operationsinfektion verloren, ein Resultat, welches um so bedeutsamer ist, als bei den augenblicklichen lokalen Verhältnissen eine strenge Scheidung zwischen septisch und aseptisch nicht möglich ist. Bei unseren sonstigen Operationen erzielten wir sozusagen ausnahmslos eine Prima intentio. In einigen wenigen Fällen mußten wegen kleiner Hämatome einzelne Fäden gelöst werden.

Einen merklichen Unterschied zwischen Seide und Catgut als Unterbindungsmaterial konnten wir nicht feststellen.

Mögen diese Zeilen einen kleinen Beitrag zur Vervollkommnung unserer Handsterilisation liefern, ausgehend von dem Gedanken, daß auf keinem Gebiet unseres Faches der Fortschritt mehr an die Vereinfachung der Methode gebunden ist als gerade in der Asepsis.

Die beigefügten Skizzen zeigen die Konstruktion in verschiedenen Modifikationen, als einfachen Wandarm, als Hängebecken und zweiteiligen Waschtisch; letzterer läßt sich außerdem leicht mit einer Filtriervorrichtung kombinieren.

Fig. 2.




Fig. 3.

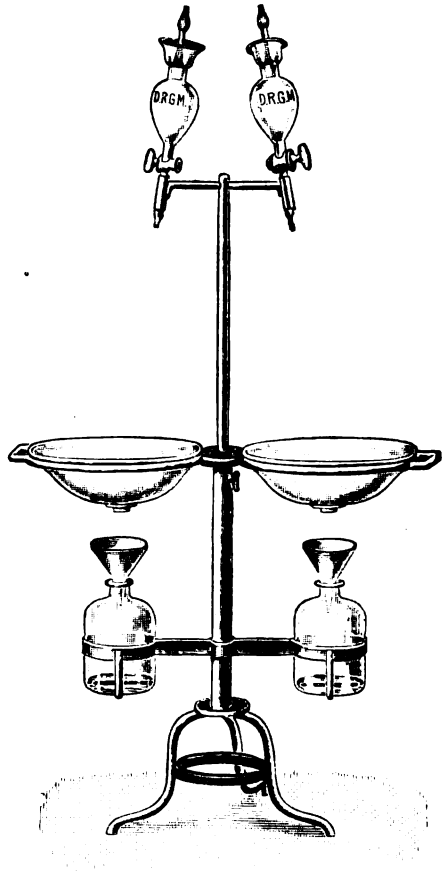


Das Muster desselben ist geschützt und durch den Instrumentenmacher Wilhelm Vogel, Köln, Herzogstraße, zu beziehen.

17) **Holländer.** Die Kantenlage des Körpers bei Operationen.

(Zeitschrift für ärztl. Fortbildung 1907. Nr. 2.)

Bei der Kantenstellung soll die Vorder- und Rückenfläche einer Seite dem Operateur zugänglich sein. Die einfache Seitenlagerung genügt hierzu nicht, sondern es muß auch noch eine Seite des Operationstisches gesenkt werden können. Damit Pat. nicht vom Tische fällt, wird er durch abgerundete verschiebliche Träger, die ihn gleichzeitig auf der Mitte des Tisches halten, gestützt. Im Verein mit dem Beckenhoch- bzw. Tiefstand bietet diese Lage den bequemsten Zugang bei Operationen am Schultergürtel, an der Brustwand, in der Lenden- und Hüftgegend. Zur Vorwölbung der Nierengegend benutzt Verf. eine pneumatische Rolle, die aus drei isoliert aufblasbaren Abteilungen besteht. Diese und den Tisch fertigt das Medizinische Warenhaus in Berlin an. **Gutzeit** (Neidenburg).

18) **Holländer.** Die Heißluftkauterisation und ihre Anwendung in der Praxis.

(Zeitschrift für ärztl. Fortbildung 1907. Nr. 3.)

Verf. bespricht die Geschichte, Technik und die Indikationen der Heißluftkauterisation. Der Vorzug des Verfahrens liegt darin, daß es die rein zerstörenden Eigenschaften des Glüheisens vermeidet nud die rein thermischen Wirkungen in gesteigertem Maß entfaltet. Als Hitzequelle benutzt er den Thermokauter, von dessen Gebläse sich schon vor dem Benzinbehälter ein Luftkanal abzweigt, der sich in den Platinbrenner versenkt und an seiner Spitze ausmündet. Die ausströmende heiße Luft hat über 350°; sehr bequem ist der Betrieb des Apparates mit komprimierter Luft (Bockenheimer, s. d. Bl. 1905 p. 1131). Seine Handhabung ist ungemein einfach. Auf die Haut muß der Hitzekegel senkrecht auftreffen, um Nebenverletzungen zu vermeiden; die Epidermis wird milchweiß und hebt sich ab, sie ist sofort mit einem Tupfer wegzuwischen, um eine unerwünscht große Blasenbildung zu verhindern.

Verf. hat besonders gute Erfolge bei der Behandlung von Blutgefäßgeschwülsten und Lupus erzielt. Das Gewebe wird zunächst ischämisiert, das Zentrum und die nächste Umgebung erleidet den Gewebstod, die anstoßenden Partien werden nur geschädigt. Unter starker lymphatischer Exsudation beginnt nun die Ausstoßung der Nekrose. Die vorhergehende Anämisierung des Körpergewebes und die kontaktlose Einführung der Hitze erklärt ihre Tiefenwirkung. Bei Lungen-, Leber- und Milzoperationen kann die Heißluftkauterisation wesentlich unterstützen; Querschnitt und Temperaturhöhe des Luftstrahles sind allerdings zu einer schnellen Blutstillung noch nicht ausreichend. Sehr günstig waren die Resultate bei Knochenaffektionen. Osteomyelitiden sah Verf. nach ihrer chirurgischen Erledigung und daran angeschlossener Ausbrennung der Knochenhöhle in kürzester Zeit rezidivlos ausheilen, was mit der guten Wärmeleitung des Knochens zusammenhängt.

**Gutzeit** (Neidenburg).

19) **Hirtler.** Behandlung eines Falles von Brandnarben mit Fibrolysin.

(Med. Klinik 1907. p. 1234.)

Starke, hochempfindliche Brandnarben hatten zu einer Kniekontraktur von 30° geführt. Nach 15 Fibrolysineinspritzungen schwand die Empfindlichkeit und Starre der Narben. Nun wurde außerdem mediko-mechanisch und mit Stauung behandelt. Nach im ganzen 50 Einspritzungen völlige Streckung im Kniegelenke. Die Spritze ist sofort nach dem Gebrauche mit Alkohol zu reinigen, da sich sonst ein die Spritze schwer gängig machender Belag ansetzt.

**Georg Schmidt** (Berlin).

20) **H. Toyosumi** (Tokio). Cystisches Lymphangioendothelioma papilliferum der Bauchwand. (Aus dem pathol. Institut der Universität Straßburg [Prof. Chiari].)

(Münchener med. Wochenschrift 1907. Nr. 40.)

Die sehr langsam entwickelte Geschwulst, die sich zuerst durch eine blaue Stelle in der Bauchhaut bemerkt gemacht, dann in der Tiefe zu Walnußgröße gewachsen war, ohne daß die Haut sich weiter veränderte, stellte eine vielfach ausgebuchtete Cyste mit ca. 6 ccm klarer seröser Flüssigkeit dar. Die mikroskopische Untersuchung ergab gewucherte Lymphendothelien in der von dilatierten Lymphgefäßen ausgegangenen Geschwulst mit papillären Wucherungen des Stromas; an einzelnen Stellen trat der Typus des Lymphangioms, an anderen der des soliden Lymphangioendothelioms in Erscheinung. **Kramer** (Glogau).

21) **Rennie.** Intestinal perforation in typhoid fever.

(Intercolonial med. journ. Vol. XII. Nr. 8.)

Drei Operationen wegen Perforation eines Typhusgesgeschwüres mit zwei Heilungen. Von diesen ist eine dadurch bemerkenswert, daß erst 28 Stunden nach Eintritt der Perforation operiert wurde; es bestand bereits eitrige Peritonitis, die Bauchhöhle wurde nicht drainiert, die bestehende Schwangerschaft wurde nicht unterbrochen. Bei dem verstorbenen Pat. wurde Dünndarm und Dickdarm zweimal abgesucht, ohne daß eine Perforation gefunden wurde; schließlich fand sie sich an einer sehr ungewöhnlichen Stelle, nämlich der Flexura sigmoidea, dicht oberhalb des Mastdarmes. In zwei Fällen wurde außer dem perforierten Geschwür noch ein zweites, dem Durchbruche nahes, gefunden und mit Netz übernäht.

**Mohr** (Bielefeld).

22) **W. Neuberg.** Über Appendicitis im Kindesalter.

(Deutsche Zeitschrift für Chirurgie Bd. LXXXIX. p. 375.)

N. berichtet über das einschlägige Erfahrungsmaterial von Kredel, und zwar sowohl aus seiner Kinderspitaltätigkeit als aus seiner Privatpraxis. Diese beiden Materialgruppen, 46 Fälle aus dem Krankenhause gegenüber 34 aus der Privatpraxis, zeigen in ihren Ausgängen einen großen Unterschied; denn von der ersten Reihe starben 9, von der zweiten nur 1. Daraus erhellt, daß die aus Spitälern zu berechnenden Sterblichkeitsziffern verhältnismäßig zu hoch erscheinen werden, weil nur schwere Fälle ins Spital gelangen, was von den Autoren nicht genügend berücksichtigt zu sein scheint. Die Sterblichkeit in Kredel's Gesamtmaterial beträgt aber nur 12%. Abwartend wurden 36 Fälle behandelt, wovon ein mit Peritonitis in aussichtslosem Zustand eingelieferter starb. 43 Fälle operiert, 19 wegen Abszeßbildung, 10 wegen diffuser Peritonitis. Von den Operierten starben 9. Etwas näher beschrieben werden 2 wegen Ileus operierte Kinder, die 4 Wochen nach dem ersten appendicitischen Anfall erkrankt waren. Das eine wurde durch Durchtrennung eines darmkomprimierenden Stranges in der Blinddarmgegend hergestellt, beim zweiten wurde eine aus Verwachsungen gelöste Schlinge wegen Fehlens des Serosaüberzuges in die Wunde genäht. Es bildete sich ein Kunstafter, der nach 7 Wochen durch Darmresektion geheilt wurde.

Im ganzen sprechen Kredel's Erfahrungen gegen die Meinung von der besonderen Gefahr der Appendicitis im Kindesalter, auch scheint die Prognose nicht um so schlechter, je jünger das Kind ist.

**Meinhard Schmidt** (Cuxhaven).

23) **O. Haist.** Zur Frühoperation der Appendicitis.

(Beiträge zur klin. Chirurgie Bd. LIV. p. 755.)

Verf. bearbeitete das Material der Hofmeister'schen Abteilung des Stuttgarter Karl-Olga-Krankenhauses, seit März 1903 186 Fälle, die zum Teil in Krankengeschichten wiedergegeben sind.

Die größte Zahl der Erkrankungen an Appendicitis fällt zwischen das 10. bis 30. Lebensjahr, wobei das männliche Geschlecht vorherrscht.

Als die Appendicitis begünstigend kommen in Betracht: erbliche Anlage, Enteritiden, Influenza, Angina, Erythema nodosum, während traumatische Einflüsse von geringer Bedeutung sind. Kotsteine tragen zur Entwicklung schwerer Krankheitsformen bei. Schmerzhafte Bauchdeckenspannung und Steigerung der Pulszahl weisen zwar in einem großen Prozentsatze der Fälle auf Appendicitis destructiva hin, mit Sicherheit aber können durch diese Symptome Appendicitis simplex und destructiva nicht voneinander unterschieden werden.

Die Peritonitis libera kommt am häufigsten in den ersten 5 Krankheitstagen zur Beobachtung; je früher sie zur Operation kommt, desto günstiger sind die Resultate.

Die Frühoperation ist der exspektativen Behandlung hinsichtlich der Mortalitätsziffer weit überlegen (1 54 : 8,3%). Sie befreit die Pat. von ihrer Krankheit durch einen verhältnismäßig leichten Eingriff, der einen auffallend günstigen Einfluß auf Puls und Temperatur ausübt, und nach dem das Krankenlager meist kurz und ungestört ist. Sie ist nicht gefährlicher und in vielen Fällen leichter als die Intervalloperation.

Viel schwerer ist der Eingriff bei der intermediären und Spätoperation, viel schwerer ist das Krankenlager und viel häufiger sind die Komplikationen.

Die Diagnose kann in den meisten Fällen gestellt werden. Differentialdiagnostisch zu beachten sind namentlich Pyelitis, Pyosalpinx und Stieldrehung von Adnexgeschwülsten. Bei zweifelhafter Diagnose und vorhandener Gefahr ist die Operation als Probelaparotomie indiziert. Für jede Appendicitis, bei der nicht alle Erscheinungen innerhalb 24 Stunden abgeklungen sind, ist daher die beste Therapie die Frühoperation.

Der empfehlenswerteste Schnitt ist der Kulissenschnitt durch die Rectusscheide nach Hofmeister, wobei Gefäße und Nerven geschont und die Struktur der Bauchwand wieder voll hergestellt wird. Vollständig geschlossen wird die Bauchhöhle bei Appendicitis simplex ohne oder mit nur wenig serösem Exsudat. Bei reichlichem und getrübtem Exsudat wird drainiert. Bei Abszessen wird nicht gespült, sondern der Eiter ausgetupft, und meist unter Drainage und Mikuliczstamponade die Wunde offen gelassen. Letzteres ist die Regel bei freier Peritonitis purulenta. Die Appendix wird primär nur dann entfernt, wenn sie leicht erreichbar ist, andernfalls prinzipiell durch Nachoperation beseitigt.

In der Nachbehandlung leistet bei peritonitischer Darmparalyse und postoperativem Ileus die frühzeitig ausgeführte Enterostomie nach Hofmeister gute Dienste.

**Reich** (Tübingen).

24) **W. Sachs.** Über Komplikation der Bruchoperation durch den Wurmfortsatz.

(Straßburger med. Zeitung 1907. Hft. 8.)

S. beschreibt zwei Fälle. Der erste, ein eingeklemmter Schenkelbruch, betrifft einen »Wurmfortsatzschlingenbruch« mit der von Maydl so genannten retrograden Einklemmung bei einer 57jährigen Frau, die nach Heben eines Korbes plötzlich erkrankt war. Der Wurm zeigte zwei anämische Schnürringe und barg in seiner Mitte einen noch grünen Traubenkern. Andere Darmteile fanden sich nicht im Bruchsacke.

Der zweite Fall betrifft ein $3^1/_2$ kg schweres, 11 Monate altes, rachitisches Zwillingskind mit rechtsseitigem Leistenbruche, der durch ein Bruchband zurückzuhalten war. Im Bruchsacke fand sich der Blinddarm und nach dessen Zurücklagerung der Wurmfortsatz vollkommen mit der Bruchsackwand verlötet, ohne Mesenterium. Nach der Operation wurde reine Milch besser vertragen, der Stuhlgang wurde weicher. Das Kind überstand dann einen Keuchhusten gut.

Es hat also hier eine von Verebély so genannte Appendix in pariete herniae vorgelegen, wobei ein Mesenteriolum fehlt. Die Fixierung des Darmes im Bruchsacke hat wohl mechanisch die Verdauungsstörungen (Verstopfung) hervorgerufen.

S. glaubt in einem gewissen gelben Hautton ein Zeichen der Schädigung von Brüchen bei Kindern zu sehen, da er diesen nach den Bruchoperationen schwinden sah. **E. Moser** (Zittau).

25) **E. Hesse.** Die Behandlung gangränöser Hernien.

(Beiträge zur klin. Chirurgie Bd. LIV. p. 172.)

Nachdem Hofmeister das Material der v. Bruns'schen Klinik aus den Jahren 1896—1900 bearbeitet und damit den Streit um die beste Behandlungsart brandiger Brüche wesentlich zugunsten der Primärresektion entschieden hatte, führt Verf. diese Statistik bis 1906 fort.

Unter 197 eingeklemmten Brüchen (seit 1900) waren 56 gangränös. Die Art ihrer operativen Behandlung nebst deren Resultaten ist aus nachstehenden Zahlen ersichtlich.

| | Primärresektion | Anus praeternaturalis | Verlagerung |
|---|---|---|---|
| 1896—1900 (Hofmeister) | 17 Fälle; davon † 4 = 23,5% | 5 Fälle; davon † 4 = 80% | 4 Fälle; davon † 3 = 75% |
| 1900—1906 (Hesse) | 40 Fälle; davon † 19 = 47,5% | 3 Fälle; davon † 3 = 100% | 4 Fälle; davon † 4 = 100% |
| 1896—1906 v. Bruns'sche Klinik | 57 Fälle; davon † 23 = 40% | 8 Fälle; davon † 7 = 87,5% | 8 Fälle; davon † 7 = 87,5% |

Wenn hiernach die Primärresektion doppelt so gute Resultate ergab als die anderen Methoden, so kann dies nicht an den unvermeidlichen Fehlern der Statistik liegen.

In einer großen, die Gesamtliteratur umfassenden Zusammenstellung von 860 Fällen berechnet Verf. eine Mortalität von 44% für die Primärresektion, von 71% für den Kunstafter, und weist u. a. nach, daß die von Petersen auf nur 8% berechnete Resektionsmortalität nach dem weiteren Materiale der Heidelberger Klinik sich tatsächlich auf 33,3% stellt, jene Zahl also nur auf Zufälligkeiten beruhte. Im übrigen geht aus der Statistik hervor, daß die Mortalität der beiden konkurrierenden Methoden in den 2 letzten Jahrzehnten sich nicht wesentlich gebessert hat.

Seit 1900 ist in der Tübinger Klinik bezüglich Technik und Indikationsstellung, wie sie Hofmeister beschrieben, keine nennenswerte Neuerung eingetreten. Lokalanästhesie und Äthernarkose wurden in der genannten Periode nach individuellen Indikationen im Verhältnis von 14 : 27 angewandt (während neuerdings besonders von Skopolamin-Morphium und Lumbalanästhesie ausgedehnter Gebrauch gemacht wird. Ref.).

Die Darmanastomose nach der Resektion wurde in der Regel (jetzt ausschließlich) durch seitliche Nahtvereinigung ausgeführt; 13mal kam der Murphyknopf zur Verwendung (davon 6 †). Der Grundsatz, mit der Resektionslänge nicht zu kargen, sondern im Mittel das 6—7fache der Länge des eingeklemmten Stückes zu resezieren, hat sich durchaus bewährt.

An die Herniotomie und Resektion wird die Radikaloperation angeschlossen, soweit nicht die Ausdehnung der Gangrän und bereits bestehende Peritonitis eine Gegenindikation abgeben und Drainage der Bauchhöhle erfordern.

Nach Würdigung der Todesursachen in den Einzelfällen kommt Verf. zu dem Schluß, daß es nur eine einzige rationelle Behandlungsmethode der brandigen Brüche gibt, nämlich die ausgiebige Primärresektion, während der Kunstafter als lebenserhaltende Operation nicht mehr in Betracht kommt.

**Reich** (Tübingen).

26) **E. Koerber.** Über einen Fall von achsengedrehter gangränöser Leistenhernie mit fortgesetzter retrograder Mesenteriumthrombose.

(Deutsche Zeitschrift für Chirurgie Bd. LXXXIX. p. 349.)

Der interessante, durch den Titel gekennzeichnete Fall (62jährige Frau) wurde vom Verf. im Hamburger allgemeinen Krankenhaus St. Georg mittels Darmresektion (87 cm Dünndarm) und ausgiebiger Exzision des thrombosierten Mesenteriums glatt zur Heilung gebracht. **Meinhard Schmidt** (Cuxhaven).

27) **C. Blauel.** Zur Ätiologie der seitlichen Bauchbrüche.

(Beiträge zur klin. Chirurgie Bd. LIV. p. 229.)

Als Ätiologie der auf Muskelatrophie beruhenden Gruppe von seitlichen Bauchbrüchen wurden bisher nervöse periphere oder spinale Ursachen vermutet, ohne daß ein sicherer Aufschluß beigebracht worden wäre.

Verf. beschreibt nun einen Fall aus der v. Bruns'schen Klinik, in dem eine akute Poliomyelitis spinalis anterior als Entstehungsursache der umschriebenen Bauchmuskellähmung und Pseudohernia ventralis lateralis sich nachweisen ließ. Es handelte sich um ein 1 Jahr altes, kräftiges Mädchen, das im Anschluß an eine akute Poliomyelitis spinalis im 8. Monate sich den Bauchbruch erworben hatte und außerdem die typischen Residuen einer spinalen Kinderlähmung am rechten Beine bot. Beim Pressen bestand eine starke Vorwölbung zwischen Rippenbogen und Darmbeinkamm rechts mit scharfrandiger Begrenzung, während bei erschlaffter Bauchpresse nur eine nachgiebige Stelle der Bauchwand zu fühlen war. Die elektrische Untersuchung stellte eine degenerative Atrophie der rechtsseitigen Bauchmuskulatur fest und bestätigte so die aus der Anamnese und dem übrigen Befunde zu stellende ätiologische Ursache des Bauchbruches. Diese in chirurgischen Kreisen noch nicht bekannte Ätiologie von seitlichen Bauchbrüchen (Poliomyelitis anterior acuta) ist nach Verf. für die in Frage kommende Bruchform weitaus die häufigste.

**Reich** (Tübingen).

28) **A. Rittershaus.** Beiträge zur Kenntnis des Nabelschnurbruches und der Bauch-Blasen-Genitalspalte.

(Deutsche Zeitschrift für Chirurgie Bd. LXXXIX. p. 257.)

R. veröffentlicht aus dem Krankenhause Huyssens-Stiftung in Essen (Morian) vier Fälle von Nabelschnurbruch, von denen die ersten drei, einfacherer Art und im ganzen wenig kompliziert, in zwei Fällen bald nach der Geburt, in einem Fall am 9. Lebenstage mit Erfolg durch Radikaloperation versorgt wurden. Der vierte Fall bot neben dem Nabelschnurbruch als weitere Mißbildung noch eine Bauch-Blasen-Genitalspalte, eine Atresia ani und einen Anus praeternaturalis ileocoecalis, sowie eine Spina bifida, kombiniert mit Myelokystokele sacralis. Die an dem nicht ganz ausgetragenen Kinde ebenfalls ausgeführte, wegen schwieriger Reposition vorgefallener Därme recht eingreifende Operation wurde nur wenige Stunden überlebt. Mitteilung des Sektionsbefundes, kurzes anatomisches und entwicklungsgeschichtlich-theoretisches Eingehen auf die Mißbildungen. Zum Schluß 35 Literaturangaben. **Meinhard Schmidt** (Cuxhaven).

29) **Borszéky.** Über die Operationsmethoden der Hernia obturatoria.

(Beiträge zur klin. Chirurgie Bd. LIV. p. 350.)

Ein 26jähriger Mann erkrankte plötzlich unter Ileuserscheinungen und kam nach 3 Tagen ohne genaue Diagnose zur Operation. Bei der Laparotomie fand sich außer einem Volvulus des Dünndarmes eine eingeklemmte, darmhaltige Hernia obturatoria mit wenig Bruchwasser. Die eingeklemmte, aber noch lebensfähige Dünndarmschlinge wurde befreit, die Bruchpforte durch Naht geschlossen und die Bauchwunde wie sonst versorgt. Heilung.

Verf. bespricht die Topographie der Hernia obturatoria, deren nur selten mögliche Diagnose, und tritt vor allem energisch für die Laparotomie als Normalverfahren hierbei ein, weil nur diese freien und relativ ungefährlichen Zugang, sowie die Besichtigung und Versorgung des Bruchinhaltes ermögliche.

**Reich** (Tübingen).

30) **Borszéky.** Narbige Darmstenosen nach Brucheinklemmungen.

(Beiträge zur klin. Chirurgie Bd. LIV. p. 360.)

Verf. hat folgende zwei Arten von Darmstenose nach Reposition eingeklemmter Brüche beobachtet:

1) Schwere Reposition eines Leistenbruches; dann 4 Tage lang diarrhoische, bluthaltige Stühle, worauf die Ileussymptome verschwanden, um mit Blutstühlen zusammen wieder aufzutreten. 2 Wochen nach der Reposition war Pat. anscheinend geheilt, bekam aber bald darauf typische Stenosebeschwerden, die 4 Monate nach Beginn der Erkrankung zur Laparotomie führten. Resektion mit Darmeinpflanzung. Am 5. Tage Tod an Peritonitis, Myokarditis und Endokarditis. Das resezierte Stück war 54 cm lang und in Abständen von ca. 8 cm von fünf an Enge zunehmenden Strikturen eingenommen, so daß der unterste Abschnitt einen steifen, narbigen, selbst für den Kleinfinger undurchgängigen Strang darstellte.

2) 26jähriger Mann mit eingeklemmtem Leistenbruche. Vergebliche Taxisversuche. Spontane Heilung unter Bildung einer skrotalen Kotfistel, die sich nach 1 Jahre schloß. Von da ab dauernd Darmstörungen, Verstopfung, abwechselnd mit Durchfällen. Seit 1 Jahr ausgesprochene Stenoseerscheinungen mit heftigen Darmsteifungen. Daher (4 Tage nach der Einklemmung) Laparotomie. Dabei wird die stenosierte Darmschlinge auffallenderweise vollkommen frei beweglich im Leibe gefunden. Resektion, seitliche Enteroanastomose, glatte Heilung.

Das 28 cm lange, resezierte Stück zeigte eine ringförmige, ganz aus Narbengewebe bestehende Stenose mit einer Lichtung von ca. 3 mm und die entsprechenden Veränderungen des zu- und abführenden Schenkels.

Verf. folgert aus diesen Erfahrungen, daß die Zulässigkeit der unblutigen Reposition eingeklemmter Brüche sehr eingeschränkt werden muß und eine möglichst frühzeitige Operation und bei stärker geschädigtem Darme nicht zu sparsame Resektion die beste Prophylaxe gegen derartige Darmstenosen bildet.

Die Darmresektion als Operation der Wahl kann aus besonderen Gründen durch Darmausschaltung mittels Enteroanastomose ersetzt werden.

**Reich** (Tübingen).

31) **Kausch.** Blindsack-Sanduhrmagen. Modifikation der Gastroenterostomie.

(Beiträge zur klin. Chirurgie Bd. LIV. p. 383.)

Bei einer 39 Jahre alten Pat., die wiederholt Bluterbrechen hatte und sehr stark abgemagert und anämisch war, machte Verf. bei einem schwer deutbaren Tastungsbefund unter der Diagnose Pylorusstenose vermutlich ex ulcere die Laparotomie und hintere retrokolische Gastroenterostomie am tiefsten Punkte des Magensackes.

Nach 3 Tagen kam Pat. zur Sektion, bei der das Bauchfell und die Anastomose völlig gesund, im übrigen Myodegeneratio und Nephritis parenchymatosa gefunden wurde.

Am Magen ergab sich ein sehr komplizierter Befund, dessen Einzelheiten daher im Original nachzulesen sind. Wesentlich war eine Teilung des Magens in drei Säcke, von denen der eine mehr den Charakter eines Divertikels hatte. Als Ursache der Mißgestaltung war ein mit dem Pankreas verwachsenes Geschwür anzusehen. Der Tod erfolgte an Erschöpfungsdelirien, deren Auftreten nicht vorauszusehen und deren nachträgliche operative Behandlung durch Relaparotomie nicht mehr angängig war.

Großes Gewicht legt Verf. mit Recht auf seine Methode der Gastroenterostomie, wobei er die möglichst kurz genommene Jejunumschlinge sagittal liegen läßt und sie quer (im Sinne des Darmes) an den Magen, der in dessen Längsachse inzidiert wird, annäht. Die Einfachheit der Fistelbildung ohne komplizierende Hilfsoperation bei sicherer Funktion und idealer Gestaltung der Fistel bildet den Vorzug der Methode.

**Reich** (Tübingen).

32) **Gruson.** Occlusion intestinale aiguë par invagination d'un diverticule de l'iléon.

(Arch. de méd. et de pharm. militaires 1907. September.)

Ein Soldat wurde stark kollabiert ins Hospital gebracht; es bestand Erbrechen, Schmerz im Epigastrium und in der rechten Bauchhälfte. Kein Meteorismus, Stuhl war vorhanden. Nach $2^1/_2$ Stunden starb Pat., ohne daß eine bestimmte Diagnose hätte gestellt werden können. Bei der Autopsie wurde ein nach Art eines umgestülpten Handschuhfingers in die Darmlichtung eingestülptes Divertikel angetroffen, das 15 cm oberhalb der Ileocoecalklappe im Ileum saß. Verf. weist auf den rapiden Verlauf des Falles hin. Der Kranke war 13 Stunden vor der Einlieferung ins Spital erkrankt, 15 Stunden hatte also nur der Darmverschluß durch das invaginierte Divertikel gedauert. **Herhold** (Brandenburg).

33) **Magenau.** Über innere Darmfisteln.

(Beiträge zur klin. Chirurgie Bd. LIV. p. 745.)

Zur Kasuistik der noch wenig bekannten inneren Darmfisteln bringt Verf. einen interessanten Beitrag: Ein 6jähriger Junge litt seit $^3/_4$ Jahr vielfach an heftigen, kolikartigen Bauchschmerzen, erschwertem Stuhlgang und häufigem Blutabgang in Klumpenform. Er war trotz sorgfältiger Behandlung hochgradig heruntergekommen. Eine eingehende Untersuchung machte eine ziemlich tiefsitzende ulzerierte Darmstenose wahrscheinlich, ohne daß sich Anhaltspunkte über die Natur des Leidens gewinnen ließen. Um zunächst den elenden Kräftezustand zu bessern, wurde an einer Dünndarmschlinge oberhalb einer nicht näher bestimmbaren Geschwulst ein Kunstafter angelegt. Als nach $^1/_4$ Jahr Pat. sich wesentlich erholt hatte, wurde ein geschwulstartig verwachsenes Darmkonvolut durch Resektion entfernt, die Ileokolostomie ausgeführt und der Kunstafter geschlossen. Es erfolgte glatte Wundheilung, und bei sorgfältiger Nachbehandlung, während der mehrfach Diarrhöen auftraten, gelangte der Junge innerhalb $^1/_2$ Jahres zu einem blühenden Aussehen und hatte kaum stillbaren Appetit.

Das Präparat zeigte einen komplizierten Befund, über dessen Einzelheiten das Original nachzusehen ist. Es handelte sich kurz um ein dem Jejunum angehöriges, verwachsenes Konvolut von Darmschlingen mit einem als Geschwulst imponierenden, abgeschnürten Darmteil. Innerhalb dieses Darmgewirres bestanden drei Darmfisteln, von denen zwei oberhalb, eine unterhalb des Kunstafters mündeten, und die mit Epithel ausgekleidet waren.

Nachträglich wurde bekannt, daß der Junge 2 Jahre zuvor einen Fußtritt gegen den Bauch erhalten und im Anschluß daran längere Zeit an Ileussymptomen gelitten hatte.

Es war also anzunehmen, daß sich damals ein abgekapselter Abszeß zwischen verwachsenen Darmschlingen bildete, wobei es zu drei Perforationen des Darmes kam. Diese Kommunikationen verwandelten sich durch Epithelisierung in die genannten drei Fisteln. Durch Schrumpfung der entzündlichen Produkte kam es zu mehrfachen Stenosen des Darmes und zur Abschnürung der Kuppe einer Darmschlinge, welche später am nicht aufgeschnittenen Präparat als Geschwulst imponierte und mit der übrigen Darmlichtung nur durch einen engen Kanal zusammenhing. **Reich** (Tübingen).

34) **F. Brunner.** Ein durch Operation geheilter Fall von septischer Thrombose der Mesenterialvenen.

(Deutsche Zeitschrift für Chirurgie Bd. LXXXIX. p. 624.)

Der 62jährige Pat. hatte seit einem Monate wiederholte septische Schüttelfröste nebst Anzeichen von Darmpassagehindernis gezeigt; dazu war in der linken Bauchhälfte ein handtellergroßer Tumor fühlbar. Unter der Diagnose Dickdarmkrebs mit sekundärer septischer Mesenterialvenenphlebitis wird laparotomiert und aus dem Bauch eine 12 cm lange, stark blutig infarzierte und starre Dünndarmschlinge vorgeholt. Das zugehörige Mesenterium ist verdickt und bläulich verfärbt, das son-

stige Mesenterium stark ödematös. Resektion des Darmes nebst dem veränderten Gekröse, Darmvereinigung mit Murphyknopf, Heilung nach mehrmaliger geringer Temperatursteigerung, allmähliche völlige Erholung. Im Präparate wurden die Thrombosen der Mesenterialvenen nachgewiesen.

Kurze Hinweise auf sonstige derartige Beobachtungen und Operationen, desgleichen Erörterung über die Ätiologie der Mesenterialvenenthrombosen im allgemeinen, die im Berichtsfalle durch septische Infektion vom Darminhalte her zu erklären sind. **Meinhard Schmidt** (Cuxhaven).

35) **Germer.** Ein Fall von Hirschsprung'scher Krankheit, durch Enteroanastomose geheilt.

(Deutsche Zeitschrift für Chirurgie Bd. LXXXIX. p. 385.)

Der von Habs (Magdeburg) operierte Fall betrifft einen 4½jährigen elenden Knaben, der seit seinen ersten Tagen an Verstopfung litt und seit ungefähr ½ Jahr eine immer stärker werdende Leibesanschwellung zeigte. Die leicht beobachtbaren peristaltischen Phänomene eines riesig erweiterten Kolon wiesen auf die richtige Diagnose. Da längere Zeit durchgeführte methodische Behandlung mit Klysmen keinen Dauererfolg hatte, Laparotomie, wobei zunächst, wie auch von anderen Autoren notiert, eine starke spindelförmige, zum Nabel ziehende und Katheterentleerung erfordernde Blasenfüllung gefunden wurde. Schwierige Orientierung wegen des mächtigen, vielfachste Windungen zeigenden Dickdarmes, der schrittweise ganz hervorgezogen werden muß. Der ebenfalls aus der Tiefe hervorgezogene Blinddarm ist frei von der sonst allgemeinen Dickdarmerweiterung, die erst ca. 20 cm unterhalb der Bauhin'schen Klappe ansetzt. Es wird eine Anastomose zwischen diesem gesunden Blinddarmteil und dem abführenden Schenkel der Flexura sigmoidea mittels Naht freihändig ausgeführt, außerdem nach einem Vorschlage von Kredel eine Verengung des an die Anastomose grenzenden erweiterten aufsteigenden Dickdarmes durch Einnähung mehrerer Längsfalten vorgenommen, in den After ein Gummirohr hoch hineingeführt. Die Heilung wurde durch Auseinanderweichen der Bauchnaht infolge anfänglicher starker Querkolonblähung gestört, kam übrigens gut zustande. Der zuletzt nach ca. 4 Monaten nachuntersuchte Kranke verträgt alle Kost, hat keinerlei Verdauungs- oder Stuhlbeschwerden, der Umfang seines Bauches ist normal, etwas Pathologisches nicht zu tasten. **Meinhard Schmidt** (Cuxhaven).

36) **Ashhurst.** Imperforation of the rectum and anus.

(Univ. of Pennsylvania med. bull. 1907. Nr. 5 u. 6.)

A. berichtet über 12 Fälle von Atresia ani seu recti congenita und stellt 83 weitere Literaturfälle der letzten Jahre zusammen. Er hebt hervor, daß Kinder, bei welchen zunächst eine iliakale Kolotomie vorgenommen wurde, fast niemals lange genug leben, um die zweite Operation, die Verbindung des blinden Mastdarmendes mit dem Damme zu ermöglichen. In 36 der 95 Fälle wurde bei der Inzision des Dammes das blinde Darmende primär nicht erreicht, mit einer Sterblichkeit von 65%. Die Lage des Mastdarmendes wurde bei 22 von diesen Fällen durch eine zweite Operation oder durch eine Autopsie festgestellt. Aus einer Analyse dieser Fälle schließt nun A., daß nur in drei von ihnen die Erreichung des Endes vom Damme her wirklich unmöglich war, daß es in elf wahrscheinlich und in acht sicher auf diesem Wege erreicht werden konnte. Da die Sterblichkeit der perinealen Proktoplastik nur 22% beträgt, so hätten demnach durch größere Beharrlichkeit im Aufsuchen des blinden Mastdarmes zahlreiche Kinder gerettet werden können. Die perineale Durchführung der Operation sollte daher stets aufs äußerste angestrebt werden. **Mohr** (Bielefeld).

37) **Collinet.** Rupture de la rate par coup de pied de cheval sans symptomes immédiats. Hémorrhagie grave tardive.

(Arch. de méd. et de pharm. militaires 1907. September.)

Es handelte sich um einen Fall, in welchem ein Mann einen Hufschlag gegen die linke Brustseite bekam, zunächst aber gar keine alarmierenden Symptome

zeigte, so daß er sogar in Revierbehandlung blieb. Am 10. Tage nach der Verletzung spürte der Verletzte beim Aufrichten im Bett einen plötzlichen heftigen Schmerz und kollabierte unter den Anzeichen einer inneren Blutung. Er wurde sofort ins Lazarett gebracht und laparotomiert. Als Quelle der Blutung wurde die durch zwei große Risse zerklüftete Milz festgestellt. Sie wurde exstirpiert, der Operierte hatte jedoch zuviel Blut verloren, so daß er bald nach der Operation starb.

Verf. glaubt, daß die große Herzschwäche während der Verletzung eine große Blutung aus den Milzrissen verhinderte, und daß dann am 10. Tage, nachdem sich die Herzkraft wieder gehoben hatte, die sekundäre Blutung erfolgte.

**Herhold** (Brandenburg).

## 38) **Meissner.** Die Zerreißungen der Gallenausführungsgänge durch stumpfe Gewalt.

(Beiträge zur klin. Chirurgie Bd. LIV. p. 204.)

Die in der v. Bruns'schen Klinik gemachte Beobachtung betraf einen jungen Mann, der 14 Tage vor seiner Aufnahme einen Deichselstoß gegen die Lebergegend erhalten hatte. Nächste Folge war starker Chok und Blutbrechen, letzteres wohl infolge einer Verletzung der Magenschleimhaut. Weiterhin wiederholte sich das Blutbrechen, es bestanden heftige Leibschmerzen; die Stühle waren erst bluthaltig und diarrhoisch, später alkalisch bei gleichzeitig sich entwickelndem Ikterus. Sofort nach der Verletzung bildete sich ein freier peritonealer Erguß der sich bei der zweimal vorgenommenen Punktion als gallig mit nur wenigen Leukocyten erwies und hochgradige Kompression der Brustorgane verursachte. Die Temperaturkurve zeigte nur geringe Erhebungen. $^3/_4$ Stunde nach seiner Aufnahme in die Klinik erlag Pat. dem bereits extremen Kräfteverfall.

Bei der Obduktion fanden sich in der Bauchhöhle noch 6 Liter rein galliger, steriler Flüssigkeit und eine plastische Peritonitis. An der Teilungsstelle des Ductus hepaticus war eine 1—2 mm breite Perforation. Der Rißstelle entsprechend zeigte die Leber einen keilförmigen Infarkt durch Arterienthrombose, dessen Spitze bereits in Sequestration begriffen war.

Mit dem mitgeteilten erhöht sich die Zahl der publizierten Fälle von Gallengangrupturen durch stumpfe Gewalt auf 20, mit einer Gesamtmortalität von 65%.

Für den tödlichen Ausgang dieser Fälle kamen außer Chok und Infektion des galligen Ergusses Cholämie, Gallenverlust und Behinderung von Herz- und Atmungstätigkeit in Betracht.

Da mit Spontanheilung von Gallengangrupturen praktisch nicht zu rechnen und die bloße Punktion des Ergusses unzureichend ist, so kann die an sich sehr ernste Prognose nur durch frühzeitigsten Eingriff gebessert werden. Das ideale Vorgehen bildet die Naht des Ganges, die sich aber nur selten bewerkstelligen läßt. Am einfachsten ist die Unterbindung des zerrissenen Cysticus mit Exstirpation der Gallenblase. In anderen Fällen wurden mit Hepaticusdrainage und Tamponade auch gute Erfolge erzielt, so daß Drainage und Tamponade in allen Fällen als bestes Verfahren gelten darf, in denen die Gangnaht unausführbar ist, während der Cholecystenterostomie manche Bedenken entgegenstehen.

**Reich** (Tübingen).

## 39) **S. G. Agabekow.** Zur Frage von der Reaktion Cammidge's bei Pankreaserkrankungen.

(Russki Wratsch 1907. Nr. 34 u. 35.)

Nach ausführlicher Beschreibung der Reaktion bringt A. kurz zehn Fälle, wo dieselbe eine genaue Diagnose über den Zustand des Pankreas gestattete. Er bestätigt die große Wichtigkeit dieser Reaktion, die dem Chirurgen sehr oft zeigen wird, ob der Fall zu operieren ist oder nicht.

**E. Glückel** (Wel. Bubny, Poltawa).

40) **Landwehr.** Winkelmesser für die tägliche Praxis des Orthopäden und Gutachters.

(Archiv für Orthopädie, Mechanotherapie und Unfallchirurgie Bd. VI. Hft. 1.)

Der Winkelmesser besteht aus zwei Schenkeln, die im Drehpunkt artikulieren und aus einem seiner Länge nach unveränderten Stabe, der auf dem einen Schenkel nahe dem Drehpunkte befestigt ist und mit dem anderen Ende auf einer auf dem anderen Schenkel angebrachten Doppelskala gleitet. Mit diesem Instrumente, das recht handlich ist, ist man, wie die Abbildungen zeigen, imstande, den Grad der Versteifungen und Bewegungseinschränkungen der meisten Gelenke gut abzulesen.

**Hartmann** (Kassel).

41) **A. Zeller** (Stuttgart). Eine neue Nadel.

(Münchener med. Wochenschrift 1907. Nr. 37.)

Die aus einem Stück gearbeitete gestielte Nadel ist nach dem Prinzip der Déchamps'schen Nadel hergestellt und in drei Größen (2,5, 1,5 und 1 cm Durchmesser des halbkreisförmigen Endes) vom Instrumentenmacher J. Haukh, Stuttgart, Marktstraße 9, beziehbar. Sie eignet sich besonders für Nähte, die im Mastdarme, der Scheide, in der Nähe der Cardia, an den Gallengängen, am Gaumen usw. angelegt werden müssen, und hat sich Z. bisher sehr bewährt.

**Kramer** (Glogau).

42) **A. Hoffmann.** Vereinfachtes Extensionsverfahren. (Aus dem städt. Krankenhause zu Karlsruhe, chirurg. Abteilung. Prof. v. Beck.)

(Münchener med. Wochenschrift 1907. Nr. 34.)

In Fortsetzung seiner Versuche, das Extensionsverfahren zu vereinfachen, empfiehlt H. jetzt, um ein Einschneiden der seitlichen Schnüre in die Matratze zu verhindern, dieselben gespannt über eine Fadenrolle laufen zu lassen. Auch für die vertikale Extension und für die Extension mit der Glisson'schen Schwinge werden zweckmäßige, durch ihre Einfachheit sind auszeichnende Methoden angegeben.

**Kramer** (Glogau).

43) **Groedel.** Ein selbstzentrierender Röntgenröhrenhalter.

(Fortschritte auf dem Gebiete der Röntgenstrahlen Bd. XI. Hft. 3.)

Die Firma Gebbert, Reiniger & Schall in Erlangen bringt diesen neuen Röhrenhalter in den Handel, der die verschiedenen Nachteile der seither gebräuchlichen vermeidet, für eine ideale Befestigung und Ruhigstellung jeder Röntgenröhre Gewähr leistet, jedes schnelle Auswechseln der Röhren ermöglicht und zugleich dem Untersucher das für alle röntgenoskopischen und röntgenographischen Aufnahmen so überaus wichtige, aber zeitraubende Zentrieren erspart. Der Halter besteht aus einem Röhrenfuß, d. h. einem U-förmigen Holzböckchen, dessen freie Schenkel gabelförmig enden, um in zwei aufklappbaren Aufschnitten die Röhrenhälse aufzunehmen und dem eigentlichen Röhrenhalter, in welchem der Röhrenfuß befestigt wird.

Jede Röhre braucht einen Röhrenfuß, in welchem sie, einmal zentriert, immer aufbewahrt wird.

**Gaugele** (Zwickau).

---

Originalmitteilungen, Monographien und Sonderdrucke wolle man an *Prof. E. Richter* in Breslau (Kaiser Wilhelmstraße 115), oder an die Verlagshandlung *Breitkopf & Härtel*, einsenden.

Für die Redaktion verantwortlich: Geh.-Rat Prof. Dr. E. Richter in Breslau.
Druck und Verlag von Breitkopf & Härtel in Leipzig, Nürnbergerstraße 36/38.

# Zentralblatt
für
# CHIRURGIE

herausgegeben
von

**K. Garrè,** in Bonn, **F. König,** in Berlin, **E. Richter,** in Breslau.

Vierunddreißigster Jahrgang.

Wöchentlich eine Nummer. Preis des Jahrganges 20 Mark, bei halbjähriger Vorauszahlung. Zu beziehen durch alle Buchhandlungen und Postanstalten.

**Nr. 51.** Sonnabend, den 21. Dezember. **1907.**



**Inhalt:** I. **L. Kredel,** Ein neuer Beitrag zur Entstehung von Stauungsblutungen am Kopfe. — II. **Goldmann,** Zur Operation des Speiseröhrendivertikels. — III. **E. Bircher,** Ein Beitrag zur plastischen Bildung eines neuen Ösophagus. (Originalmitteilungen.)

1) **Schmorl,** Pathologisch-histologische Untersuchungsmethoden. — 2) **Robertson** und **Young,** Zur Krebsätiologie. — 3) **Kocher,** Chirurgische Operationslehre. — 4) **Stimson,** Knochenbrüche und Verrenkungen. — 5) **Hilgenreiner,** Stauungshyperämie bei Knochenbrüchen. — 6) **Hoffa,** Gymnastik und Massage bei Knochen- und Gelenkkrankheiten. — 7) **Simmons,** Knochenbrüchigkeit. — 8) **Ware,** Knochensyphilis. — 9) **Koch,** Osteome. — 10) **Minervini,** Heilung von Sehnenverletzungen. — 11) **Ladd** und **Osgood,** 12) **Venable,** Ätheranästhesie. — 13) **Grosse,** Spinalanästhesie. — 14) **Hoffmann,** 15) **Lederer,** Lokalanästhesie. — 16) **Nové-Josserand** und **Jacod,** Mastoiditis. — 17) **Leischner,** Epithelkörperchentransplantation. — 18) **Sargnon** u. **Barlatier,** Laryngostomie. — 19) **Munro,** Unterbindung des Ductus arteriosus. — 20) **v. Saar,** Cystadenoma mammae.

21) **Grimm,** Skopolamin-Morphiumnarkose. — 22) **Kurzweily,** Spinalanästhesie. — 23) **Grosse,** Improvisierte Asepsis. — 24) **J. Verhoogen,** Spitalbericht. — 25) **Ali Krogius,** Schädelbrüche. — 26) **Leischner,** Rhinoplastik. — 27) **Sehrt,** Leiomyom der Wange. — 28) **Walliczek,** Hyperostose der Oberkiefer. — 29) **Teleky,** Phosphornekrose. — 30) **Pichler** und **Ranzi,** Prothesen bei Unterkieferresektion. — 31) **Gorochow,** Spina bifida. — 32) **v. Frisch,** Skoliose. — 33) **Speese,** Branchiogene Erkrankungen. — 34) **Fischer,** Angeborener Kropf. — 35) **Cook,** Geschwulst der Carotisdrüse. — 36) **Pfeiffer,** Kehlkopf- und Luftröhrenverschiebung bei Pyopneumothorax. — 37) **Kob,** Druckgeschwüre bei Intubation. — 38) **Duncan,** 39) **Carlau,** Fremdkörper in den Bronchen. — 40) **Tavernier,** Herzschuß.


## I.

## Ein neuer Beitrag zur Entstehung von Stauungsblutungen am Kopfe.


Von

Prof. **L. Kredel** in Hannover.


Die häufigste Ursache für das Zustandekommen der sog. Stauungsblutungen im Bereiche des Kopfes und Halses sind, wie bekannt, gewisse schwere Verletzungen, welche eine Kompression des Rumpfes bewirkten. Der Druck kann auf Brust und Bauch zugleich, oder

auf Brust oder Bauch allein eingewirkt haben; auch in Massengedrängen hat man diese Erscheinungen gehäuft auftreten sehen. Seit den ersten Mitteilungen von Perthes[1] und von Braun[2] sind solche Fälle bereits in größerer Zahl beschrieben und vermutlich deren noch mehr gesehen worden. Weniger häufig hat man das Bild der Stauungsblutungen in mehr oder minder hohem Grade durch aktive Muskelanstrengungen verursacht gefunden, so bei Epilepsie, heftigem Erbrechen, schweren Entbindungen, Keuchhusten u. dgl.

Daß man selbst aber bei Gelegenheit einer Bauchoperation ungewollt solche Stauungsblutungen am Kopfe verursachen kann, dürfte noch nicht bekannt sein. Mag diese Beobachtung, welche ich kürzlich gemacht habe, noch so selten sein und bleiben, so scheint sie mir doch der Mitteilung wert, weil bei ihr die Deutung der Entstehungsweise klarer liegt, als bei Verletzungen, und weil sie somit nicht ohne Wert ist gegenüber den verschiedenen bis jetzt vorliegenden Erklärungsversuchen.

Es handelte sich um die Operation eines großen Nabelschnurbruches bei einem Neugeborenen, 17 Stunden nach der Geburt. Die durchscheinende Amnionhülle ließ erkennen, daß der Bruch außer einer großen Zahl von Darmschlingen die ganze Leber enthielt. Was von normalen Bauchdecken übrig war, war sichtlich zu knapp, um die eventrierten Eingeweide alle aufzunehmen. Nach den üblichen Vorbereitungen, Lagerung auf heißem Wasserkissen, Einwicklung der Brust und Extremitäten, eröffnete ich ohne Narkose den Bruchsack und exstirpierte die graugelbe Hülle, die an mehreren Stellen flächenhaft, aber leicht trennbar mit der Leber verwachsen war; mäßige Blutung aus der Leberoberfläche. Das Kind hatte dabei namentlich anfangs etwas geschrien und gepreßt, aber nicht allzusehr; die Leber änderte nach ihrer Freilegung ihre vorher mehr braunrote Farbe in ein dunkles Blaurot und schwoll sichtlich an. Für die Reposition der Eingeweide, die sich jetzt sämtlich außerhalb der Bauchhöhle befanden, wurden die Bauchdecken jederseits mit kräftigen Fadenschlingen hochgezogen; Magen und Därme ließen sich leicht zurückbringen, die Leber schwieriger; sie wurde mit Gazeschleiern eingehüllt, deren Ränder unter die Bauchdecken geschoben wurden und nun durch steten allmählichen Druck zurückgebracht. Brüske Gewalt war dabei schon deshalb unmöglich, weil man das außerordentlich weiche Organ zwischen den Fingern hätte zerdrücken können. Ich konnte deutlich fühlen, wie bei dieser Manipulation das Organ sich unter meinen Fingern verkleinerte, und so gelang es in einem Zeitraum von etwa 5 Minuten besser als ich erwartet hatte, fast die ganze Leber in die Bauchhöhle zurückzuverlagern. Eine Spalte von $1^1/_2$—2 cm Breite, in deren ganzem Bereich sich die vordere Leberfläche einstellte, war das äußerste, was für die Annäherung der Spalträder in der Bauchdecke durch kräftige Zapfennähte zu erreichen war.

Als wir nun nach Beendigung der Naht das Kind aufdeckten, zeigte sich Gesicht und Stirn übersät von punktförmigen Hautblutungen. Eine leichte Gedunsenheit und bläuliche Hautfarbe war im ersten Augenblick weniger deutlich, als in den nächsten Tagen. Sofortige Auskultation des Herzens ergab kein Geräusch. Die von unserem Augenarzt, Herrn Dr. Block, am folgenden Tage vorgenommene ophthalmoskopische Untersuchung stellte fest, daß Retinalblutungen beiderseits fehlten; dagegen fanden sich in der Conjunctiva bulbi des rechten Auges flächenhafte Blutunterlaufungen.

---

[1] Deutsche Zeitschrift für Chirurgie Bd. L. p. 436.
[2] Ibid. Bd. LI. p. 599.

Nach der Operation wurde das Kind in einer Couveuse untergebracht und dort während der ersten 2 Wochen erst einige Tage in einer Temperatur von 30°, dann von 25° C gehalten. Es vertrug den Eingriff und seine Folgen ausgezeichnet, nahm schon vom nächsten Tage ab regelmäßig die Flasche, hat nie erbrochen, und die Stuhlentleerungen waren gut und normal beschaffen. Die Hautblutungen bildeten sich in wenigen Tagen zurück. Dagegen waren die Temperaturen vom 3. Tage ab eine Woche lang ziemlich hohe; der Grund lag in dem allmählichen Durchschneiden der stark spannenden Nähte und den Venenthrombosen und Nekrosen, welche diese in den Bauchdecken und auch an einer Stelle der Leber oberflächlich verursachten. Nach Entfernung der Nähte wurden die Temperaturen normal, die Wunde klaffte jetzt aber wieder auf ca. 5 cm, und in ihrem Grunde ist sie völlig ausgefüllt durch die rings adhärente Leber. Ich habe die Absicht, diese nach einiger Zeit durch einen Hautlappen plastisch zu bedecken.

Die Entstehungsweise des Phänomens der Stauungsblutungen ist begreiflicherweise in unserem Falle klarer als bei Verletzungen. Für diese letzteren liegen bis jetzt folgende Erklärungen vor: Perthes hat mit dem Worte »Druckstauung« und Braun mit der Benennung »Stauungsblutungen nach Rumpfkompression« die Deutung ausgesprochen, daß es infolge des Zusammenpressens der Brust- oder Bauchhöhle zu einer schweren Stauung des venösen Blutstromes kommt, welche in rückläufiger Welle zur Ruptur der kleinen Gefäße im Gesicht usw. führe. Das Fehlen der Venenklappen im Gebiete der Vena jugularis erklärt, warum die Blutungen gerade Kopf und Hals zumeist betreffen. Von Perthes u. a. war zugleich eine gewisse aktive Vermehrung des Druckes durch reflektorischen Glottisschluß angenommen worden. Milner[3] erweiterte diese Annahme aktiver Kräfte, da ihm die Stauung allein für die oft bedeutende Volumzunahme des Kopfes und Halses nicht genügte, dahin, daß er großen Wert auf die gleichzeitige Wirkung der Bauchpresse legt, welche auch von Braun[4] und von Morian[5] bereits hervorgehoben war. P. Sick[6], der die Auffassung Milner's nicht teilt, nimmt eine arterielle Blutüberfüllung des linken Herzens an, welchem aus den zusammengepreßten Lungen eine vermehrte Blutmenge zufließt; diese vermehrte Blutmenge werde bei der nächsten Systole von der arteriellen Seite her dem gestauten Venenblut entgegengeschleudert.

In unserem Falle wurde die Leber, welche obendrein blutüberfüllt war, durch die Hände des Operateurs komprimiert und dadurch eine mächtige Blutwelle in die Lebervenen und in die Pfortader getrieben. Trotz des großen Druckes in der Bauchhöhle wird ein Teil dieser Blutmenge in die Bauchorgane abgeflossen sein; leider hatte ich die letzteren während dieses Aktes nicht mehr vor Augen. Sie waren reponiert, und die Leber füllte die ganze Wunde aus. Aber das meiste mußte nach dem rechten Herzen strömen und von dort die Rückstauung nach oben verursachen. Ganz ausgeschaltet

[3] Deutsche Zeitschrift für Chirurgie Bd. LXXVI. p. 85.
[4] Ibid. Bd. LXXIV. p. 413.
[5] Münchener med. Wochenschrift 1901. p. 61.
[6] Deutsche Zeitschrift für Chirurgie Bd. LXXVII. p. 595.

ist selbstverständlich eine aktive Betätigung der Bauchpresse; in dieser Hinsicht hat der Fall den Wert eines physiologischen Experiments. Hatten wir doch eine mehr als mannsfaustgroße Spalte der Bauchdecken, deren Ränder während der Kompression nach Kräften hochgezogen wurden! Aber man kann mit dem Ausschluß aktiver Druckkräfte noch einen Schritt weiter gehen, indem auch der Einfluß des reflektorischen Glottisschlusses zwar nicht ganz geleugnet, aber doch als nicht wesentlich betrachtet werden kann. Das Kind hatte während der ganzen Operation nicht viel durch Pressen gestört, nur zu Beginn kurze Zeit; als die Leber reponiert wurde, war es wohl schon ermattet und preßte, soviel ich mich zu erinnern vermag, fast gar nicht. Zudem hätte auch bei Glottisschluß der Druck in der Brusthöhle sich auf das Zwerchfell übertragen können. Die Leber drückt nämlich bei diesen Fällen, wie ich das auch bei den anderen von mir operierten gesehen habe, nicht gegen das Zwerchfell, weil sie hinter dem Rippenbogen keinen Platz findet und sehr tief stehen bleibt. Man sieht regelmäßig das Epigastrium leer bleiben, eine tiefe Grube reicht etwa zwei Querfinger breit vom Proc. ensiformis abwärts; dann erst wölbt sich die Leberkuppe mächtig hervor, und in unserem Falle fühlt man das Herz noch heute gegen die Haut des leeren Epigastrium kräftig anschlagen. Ich will hierbei zugleich bemerken, daß ich in den anderen von mir operierten Fällen keine Stauungsblutungen gesehen habe. Noch zu Beginn dieses Jahres operierte ich einen solchen, bei welchem die Reposition der Leber schwieriger war und nicht so weit gelang, wie in diesem letzten; das Kind lebte noch 6 Tage nach der Operation, erbrach aber zuweilen und starb in einem plötzlichen Kollaps.

Man könnte noch den Einwand machen, daß die fehlende aktive Bauchpresse hier ersetzt war durch den Druck der die Leber reponierenden Hände; aber dieser Druck ist doch nichts anderes als das, was bei Verletzungen die äußere Gewalt macht, also ein passiver Vorgang.

Auch für die Hypothese von P. Sick bildet unser Fall keine Stütze; denn der Thorax war nicht zusammengepreßt. Gewiß werden die Lungen durch die Überlastung des rechten Herzens ebenfalls mit Blut überfüllt gewesen sein und einen großen Teil desselben sofort an das linke Herz weiter befördert haben, aber das kann gegen die Stauung im Venensystem kaum in Betracht kommen. Und eine Kompression der Vena cava oder gar der Aorta, wie sie Sick bei abdominellen Quetschungen für möglich hält, war hier weder sogleich, noch in den nächsten Tagen nachweisbar. Der Femoralpuls war kräftig fühlbar; in den Bauchdecken entwickelte sich allerdings eine Venenthrombose, welche die epigastrischen und die in ihrer Verlängerung zum Thorax verlaufenden Venen betraf; aber das war wohl sicher durch die stark spannenden Nähte bedingt.

Somit erachte ich unseren Fall als beweisend dafür, daß Stauungsblutungen entstehen können auf rein passive Weise, ohne Zutun

aktiver Kräfte. Und ferner wird man daraus den Rückschluß ziehen können, daß auch bei den schweren Verletzungen der reflektorische Glottisschluß und die Bauchpresse zwar mit zu den Momenten gehören, welche im einzelnen Falle die Schwere der Stauungsblutungen steigern können, daß sie aber für das Zustandekommen des Phänomens an sich nicht notwendig sind.

---

II.

(Aus dem evangelischen Diakonissenhause zu Freiburg i. B.)

## Zur Operation des Speiseröhrendivertikels.

Von

**Prof. Dr. Goldmann.**

Die großen Fortschritte auf dem Gebiete der ösophagoskopischen Diagnostik haben auch auf die chirurgische Behandlung der Speiseröhrenerkrankung fruchtbringend gewirkt. Ganz besonders erhellt diese Tatsache aus der vermehrten Zahl von Divertikeln der Speiseröhre, welche, zeitig erkannt, durch verbesserte chirurgische Maßnahmen zur Heilung gebracht worden sind. Da Wunden der Speiseröhre ungünstige Bedingungen für die primäre Vereinigung bieten, ist die Gefahr einer postoperativen periösophagealen Phlegmone beziehentlich einer Fistelbildung eine sehr große; sehen wir doch, daß unter den bisher veröffentlichten 42 Fällen nur 6 prima intentione heilten, während 26 zur Fistelbildung und 8 zum Tode geführt haben. Es ist daher wohl verständlich, daß für die Operation des Divertikels mannigfache Modifikationen des klassischen Verfahrens von v. Bergmann ersonnen wurden. Am meisten Anklang scheinen die von Kocher und Krönlein geübten gefunden zu haben. Nun ist der Erfolg der chirurgischen Behandlung gerade bei den Divertikeln der Speiseröhre nicht allein von der gelungenen Operation, sondern zugleich auch von einer rationellen Nachbehandlung abhängig. Um dieselbe ohne Reizung der Operationswunde ausführen zu können, ist bekanntlich, insbesondere bei Kranken, deren Ernährungszustand durch die Größe und den langen Bestand des Divertikels stark gelitten hat, die präliminare Gastrostomie empfohlen und in einigen Fällen auch ausgeführt worden. Um den mannigfachen Übelständen der Divertikeloperationen, besonders aber den Gefahren einer periösophagealen Phlegmone zu entgehen, möchte ich eine Operationsmethode in Vorschlag bringen, die ich in beifolgendem Falle mit Erfolg angewandt habe.

Die 23jährige Albertine D. kam zu mir am 28. August 1907 mit der Angabe, daß sie, früher stets gesund, seit 2 Jahren Schluckbeschwerden hätte; stets bemerke sie beim Schlucken ein Gefühl, als ob etwas im Halse stecken bliebe. Die Beschwerden hatten in den letzten Monaten sehr zugenommen. Häufig trat nach der Nahrungsaufnahme Erbrechen ein. Von Herrn Prof. Killian ist folgender Befund aufgenommen und mir gütigst zur Verfügung gestellt worden:

Beim Sprechen ein quetschendes Geräusch in der Nähe des Kehlkopfes. Beim Essen von Fleisch, besonders von Kraut und Salat, bleibt etwas in der Speiseröhre hängen, Salatreste kommen gelegentlich wieder in die Höhe, doch nie in größeren Mengen, gelangen aber sogar in die Nase und werden ausgeschneuzt. Druck auf die linke Seite des Halses erzeugt gurgelndes Geräusch wie von einem Divertikel. Spiegel- und Röhrenuntersuchung durch eine Hypersekretion von Schleim und Speichel erschwert. Mit der v. Eicken'schen Hypopharyngoskopie gelingt es, einen tieferen Einblick in den Hypopharynx zu gewinnen und beim Würgen eine trichterartige Vertiefung zu sehen, deren Schleimhaut etwas blasser wie die übrige ist. Es handelte sich dabei, wie die direkte Untersuchung (nach der vorherigen Verabfolgung von Atropin) erwies, um den Eingang eines an der hinteren Wand des Pharynx gelegenen Divertikels, dessen Fundus 19 cm von der Zahnreihe entfernt war. Weitere Untersuchungen zeigten den Eingang in das Divertikel und den des Ösophagus gleichzeitig. Das Divertikel hatte demnach einen kleinen, runden, radiär gefältelten Eingang an der hinteren Wand des Hypopharynx im Bereiche des unteren Drittels der Ringknorpelplatte und stellte einen schmalen Sack von 3—4 cm Tiefe dar.

Außerdem hatte die Pat. auf der linken Seite eine etwa faustgroße Struma, die nur eine mäßige Verengerung der Luftröhre bedingte.

Zur Beseitigung des Divertikels wurde am 31. August in Morphium-Skopolamin-Chloroformnarkose folgende Operation ausgeführt: Schnitt am Innenrande des linken Musculus sterno-cleido-mastoideus. Die linke Schilddrüsenhälfte wurde zunächst in typischer Weise reseziert. Darauf wurde durch Einführen eines Seidenkatheters, der sich im Divertikel sofort fing, dasselbe sichtbar gemacht. Durch sorgfältige Präparation wird das Divertikel, welches eine Länge von etwa 4 cm und einen Durchmesser von 2 cm hatte, isoliert. Hiernach zeigt sich, daß das Divertikel breit der Ösophaguswand aufsitzt, ohne sich in seinem Halsteile sonderlich zu verjüngen. Der isolierte Sack wird vorgezogen, nach oben zu verlagert und durch ganz oberflächlich gelegte Seidennähte an die äußere Haut fixiert. Vorher wurde um seine Basis ein Catgutfaden gelegt, vermittels dessen der Hals des Divertikels fest abgeschnürt wurde. Naht der Wunde bis auf die kleine Stelle, aus welcher das herausgeleitete Divertikel hervorschaute. Der Wundverlauf war ein vollständig normaler. 8 Tage nach der Operation wird das durch Gazestreifen isolierte Divertikel vermittels eines Thermokauters abgetragen. Einige Tage nachher bildete sich eine kleine Fistel, welche beim Schluckakt nur Flüssigkeiten in geringer Menge durchließ. Während der ersten Tage nach der Operation bekam die Pat. nur flüssige Nahrung, aber schon am 7. Tage nahm sie alles wieder beschwerdefrei zu sich. Bei ihrer Entlassung, die am 4. November erfolgte, war die kleine Fistel vollständig verschlossen. Die Pat. hatte sich außerordentlich erholt.

Die von Herrn Prof. Killian abermals vorgenommene ösophagoskopische Untersuchung mit dem Röhrenspatel zeigte folgendes: Man sieht leicht den ganzen Hypopharynx und kann sogar bei dem wiederholten Würgen regelmäßig durch den sich öffnenden Ösophagusmund in die Speiseröhre hereinschauen. Eine gröbere Narbe ist nirgends zu entdecken. Schluckakt ganz normal.

In dem vorliegenden Falle handelte es sich also um ein typisches Pulsationsdivertikel, wahrscheinlich kongenitaler Natur, das in abnorm zeitigem Lebensalter der Pat. bereits stärkere Symptome veranlaßte. Für die Beseitigung desselben mußte es als eine Komplikation betrachtet werden, daß der Zugang zum Divertikel durch die stark vergrößerte linke Schilddrüsenhälfte erschwert war. In dieser Beziehung gleicht mein Fall demjenigen von v. Bruns, bei dem auch eine Strumektomie der Abtragung des Divertikels vorausgeschickt werden mußte. Damit war natürlich eine stärkere Entblößung der Speiseröhre und des periösophagealen Bindegewebes verknüpft und dementsprechend

die Gefahr der Infektion bei etwaiger Undichtigkeit der Ösophaguswunde erhöht. Dieselbe ist aber völlig vermieden worden dadurch, daß ich einerseits den Hals des Divertikels abschnürte, den Eintritt von Speisemassen oder Mundsekreten in dasselbe also verhütete, daß ich andererseits das Divertikel nach oben verlagerte, es demgemäß gleichsam aus der Richtung der Ösophagusperistaltik ausschaltete, daß ich vor allem endlich die Eröffnung der Speiseröhre verschoben habe, bis durch die Wundheilung ein Verschluß der eröffneten und zur Verbreitung von Infektionserregern überaus disponierten Bindegewebsräume erzielt und die Anheilung des Divertikelhalses an die äußere Haut gelungen war. Nach der zweizeitigen Abtragung des Divertikels ist allerdings eine kleine Fistel entstanden. Die geringfügige Ausscheidung aus derselben ist aber auf die äußere Haut und nicht in die Wundhöhle erfolgt. Als einen großen Vorteil meiner Methode möchte ich endlich hervorheben, daß die Nachbehandlung der Divertikeloperation durch sie sehr vereinfacht wird, insofern eine Wunde der Speiseröhre zunächst nicht vorliegt. Die Ernährung kann daher fast unmittelbar nach der Operation auf natürlichem Wege ohne Sonde oder Gastrostomie vor sich gehen. Ich hege keinen Zweifel, daß das vorgeschlagene Verfahren auch für große Divertikel sich eignen dürfte, zumal man durch entsprechende Schnürnähte die schon nach der Auslösung des Divertikels bestehende Tendenz des Sackes zu schrumpfen unterstützen kann.

---

## III.

(Aus der chirurgischen Abteilung der kant. Krankenanstalt zu Aarau. Dir. Dr. Heinrich Bircher.)

# Ein Beitrag zur plastischen Bildung eines neuen Ösophagus.

Von

Dr. **Eugen Bircher,** Assistenzarzt.

Roux hat in der Semaine médicale vom 23. Januar d. J. eine Methode angegeben zur Umgehung von Speiseröhrenverengerungen, die nicht erweitert werden können. Er hat seine neue Operation, die er an einem Kinde, das an einer gutartigen Speiseröhrenstenose litt, vornahm, mit dem Namen der Ösophago-jeguno-gastrostomose belegt. Da die Erfolge der Gastrostomie nicht immer zufriedenstellende sind, so versuchte er bei Ösophagusstenose auf anderem Wege vorzugehen. Tavel in Bern machte seinerzeit den Vorschlag, um ein Zurückfließen der Speise bei der Gastrostomie zu verhindern, eine Jejunostomie zu machen und das distale Jejunumende in den Magen einzunähen.

Roux löste zu diesem Zweck ein genügend langes Stück Jejunum frei und unterband 4—5 zuführende Arterien in angemessener Entfernung vom Darme. Da die Gefäßversorgung im Jejunum eine recht

regelmäßige ist, so wurde die Blutzufuhr nicht abgeschnitten, sondern konnte sich in den aus den letzten Arkaden hervorgehenden Vasa recta erhalten. Das Darmstück wurde so lang gewählt, daß es außerhalb des Körpers bis zum Munde geführt werden konnte. Mit seinem analen Ende wurde das Jejunumstück in die Magenwandung eingesetzt, das obere Ende wurde zur Bauchwunde herausgezogen und sofort provisorisch Nahrung zugeführt. Mit einer Richelot'schen Pinzette wurde dann von einem Längsschnitte vom oberen Ende des Sternum aus die Thorakalhaut unterminiert und nun das Jejunumstück unter diesem Hautkanal durchgezogen. Das Ende der Jejunumschlinge wurde in der Thorakalwunde mit der äußeren Haut vernäht. Zur sicheren Ernährung wurde sofort eine Schlundsonde eingeführt. Die Arterien pulsierten stets gut. Bauchfascien und Rectus abdominis wurden lateral etwas inzidiert, und die Bauchwunde darauf vernäht. Der Erfolg war ein günstiger, man sah unter der Haut das Darmstück sich kontrahieren. Den Ösophagus in das obere Ende des Darmstückes einzunähen, würde auch keine weiteren Schwierigkeiten mehr geboten haben.

Kocher versuchte bei einem an Cardiakarzinom erkrankten Individuum das Verfahren anzuwenden. Er mußte aber die Jejunostomie ausführen, da das Jejunumstück nach der Unterbindung der Gefäße nicht mehr mit Blut versorgt wurde. Bei jungen Individuen kann die Zirkulation in der Jejunumschlinge in den meisten Fällen erhalten bleiben, und die Operation zu einem Erfolge führen. Bei älteren Leuten jedoch, besonders wenn sie an einer bösartigen Affektion leiden, ist es jedenfalls leicht möglich, daß eine Zirkulationsbehinderung im abgetrennten Jejunumstück auftritt, wie dies im Kocher'schen Falle geschah.

Von H. Bircher ist vor mehreren Jahren auf eine andere Weise versucht worden, bei Ösophaguskarzinom die strikturierte Partie zu umgehen und dennoch einen Ösophagus künstlich zu erreichen. Die Methode ist bedeutend einfacher als diejenige, die Roux angibt. Sie kann aber auch niemals derartig funktionell günstige Resultate erzielen, wie die Roux'sche Methode, ist aber bedeutend weniger eingreifend. Wenn auch die Methode bei beiden Malen, in der sie angewandt wurde, nicht das gewünschte Resultat zeitigte, so scheint sie uns doch in gewissen Fällen befriedigende Resultate geben zu können. Aus diesem Grunde möchten wir das Verfahren bekannt geben, indem es sicher eine gewisse Vervollkommnung zuläßt. Auch aus anfänglichen Mißerfolgen kann sich im Laufe der Jahre ein Erfolg ausbilden.

Das Vorgehen war folgendes. Im ersten Falle handelte es sich um eine stark abgemagerte Köchin, bei der sich eine Stenose 31 cm unterhalb der Zahnreihe im Ösophagus befand. Anamnese und Untersuchung bewiesen, daß es sich um ein Karzinom handelte. Speisen konnten nur noch in dünnflüssigem Zustand aufgenommen werden. Man entschloß sich, einen neuen Ösophagus zu bilden. Am 24. Mai 1894 wird etwas links von der Medianlinie auf dem Sternum die Haut von der Regio submaxillaris bis zum Rippenbogen durchtrennt, ein eben so langer Schnitt wird rechts innerhalb der Mammillarlinie angelegt. Die Hautränder auf

beiden Seiten der Wunden werden unterminiert, und zwar ca. 1—2 cm. Dann werden die Ränder des mittleren Hautstreifens umgelegt und in der Mitte durch Knopfnähte vereinigt, so daß eine innere mit Epidermis ausgekleidete Röhre entsteht. Über dieser Röhre werden die lateralen Hauträndor der angelegten Schnitte vernäht, so daß dieselbe vollständig von äußerer Haut bedeckt und nur oben und unten eine Öffnung vorhanden ist. Am 27. wird die Durchgängigkeit der Röhre mit einem Wasserstrahl probiert. Ein sehr dicker Strahl geht anstandslos durch. Einige Stichkanaleiterungen traten ein, und über der Clavicula hat sich auf eine kleine Strecke der neugebildete Hautösophagus geöffnet. Am 11. Juli wird eine Magenfistel angelegt und ihr Rand mit der unteren Öffnung der Hautröhre verbunden. In der Nähe der Clavicula wird eine Sekundärnaht angelegt. Die Haut über der Fistel wird vernäht. Die Striktur in der Speiseröhre ist impermeabel. Am 20. Juli wird die erste dünnflüssige Nahrung oben in den künstlichen Ösophagus eingegossen und gelangt ohne Beschwerde in den Magen. Die äußere Hautnaht über der Magenhautröhre mußte wegen großer Spannung entfernt werden. Die Fistelnaht zwischen Magen und künstlichem Ösophagus hält gut. Am 23. Juli Lungenembolie und darauf Exitus letalis.

Bei der Sektion zeigte sich, daß an dem künstlichen Ösophagus an einigen Stellen die Nähte nicht gehalten und sich kleinere Öffnungen gebildet hatten, aus denen etwas Wasser ausfloß. Todesursache: Carcinoma oesophagi, mesenterii et uteri. Embolie der rechtsseitigen Arteria pulmonalis. Lungenödem, Degeneratio cordis.

In dem zweiten so behandelten Falle befand sich die Stenose 35 cm unterhalb der Zahnreihe bei einem 41jährigen Metzger. Dieselbe war nur für die dünnste Olive passierbar. Pat. sehr stark abgemagert. Der künstliche Ösophagus wird am 20. Juni durch einen 5 cm breiten Streifen der Thorakalhaut gebildet; es gelingt nur von links her die Haut darüber zu fixieren. Rechts ist dieselbe zu sehr retrahiert, und wird der Granulation event. späterer Transplantation überlassen. Am 30. Juni zeigt sich der Kanal für Wasser gut durchgängig. Die große granulierende Wundfläche sezerniert sehr stark, teilweise eitrig. Die Hautröhre ist intakt.

Am 11. Juli. An der unteren Mündung des Hautrohres wird ein T-förmiger Schnitt angelegt und die Haut nach außen umgeklappt. Die Bauchhöhle danach eröffnet, in der Nähe der kleinen Kurvatur wird der Magen quer inzidiert und die Hautröhre in die am Magen entstandene Öffnung eingenäht. Eine zweite Etage von Nähten wird darüber gelegt, welche Serosa und Muscularis fassen. Der T-förmige Schnitt in der Haut wird darüber vernäht. Die Naht spannt etwas. Am 16. wird der Verband gewechselt, die Hautnaht hat nicht gehalten. Die Fistelnaht hält.

18. Juli. Die vordere Naht der Magenhautfistel hat sich auf eine kurze Strecke ebenfalls gelöst. Pat. hat sehr starke Hustenanfälle und expektoriert Eiter und Blut. Er kommt rasch herunter und stirbt am 22. Juli. Die Sektion ergab: Ösophaguskarzinom mit Durchbruch in den rechten Unterlappen der Lunge. Rechtsseitige Pneumonie mit Eiterung im Unterlappen. Beginnende linksseitige Pneumonie und Pleuritis. Die Hautröhre ist vom Hals bis zur Fistelöffnung vollständig intakt. An der Fistelöffnung ist sie an der vorderen Circumferenz auf eine Länge von 4 cm eröffnet. Aus dieser Öffnung gelangt man in den Magen und in den künstlichen Ösophagus.

Es ist nicht ausgeschlossen, daß, wenn die beiden Pat. nicht interkurrenten Affektionen erlegen wären, es später doch gelungen wäre, mit sekundären Operationen einen definitiven Schluß der Wunden zu erzielen und am Halse auch eine Verbindung mit dem Ösophagus herzustellen, so daß aus der Haut ein künstlicher Ösophagus entstanden wäre. Wir glauben nicht, daß diese künstliche Röhre imstande

gewesen wäre, peristaltisch Nahrung in den Magen zu befördern, aber Flüssigkeiten wären ganz leicht dadurch hinabzubefördern gewesen.

Im ersten Falle schlossen Gastrostomieöffnung und Hautrohr gut miteinander zusammen, und nur das Rohr war etwas insuffizient geworden. Wir glauben, daß es event. doch möglich sein könnte, aus der Haut einen künstlichen Ösophagus zu schaffen. Besonders seit die Asepsis eine sicherere geworden ist, dürfte es eher möglich sein, auf eine so lange Strecke einen primären Wundverschluß zu erzielen. In ihrer Technik ist diese Operation entschieden einfacher und weniger eingreifend als das Roux'sche Verfahren. Sind auch in unseren zwei derartig operierten Fällen keine direkten Erfolge aufzuweisen gewesen, so scheint es doch möglich, auf eine ähnliche, vielleicht modifizierte Weise einen künstlichen Ösophagus herzustellen und so ein Hindernis in der richtigen Speiseröhre zu umgehen.

Beide Pat. waren schon beim Eintritt in die Krankenanstalt kachektisch und haben trotzdem die sehr eingreifende Operation ohne weiteres überstanden. Hätte bei ihnen der Eingriff früher gemacht werden können, so wären sie sicher in Stand gesetzt worden, die Nahrung per os in den Magen gelangen zu lassen, was ein entschiedener Vorzug vor der Gastrostomieernährung ist. Leider gelangen aber alle diese Fälle erst sehr spät in die Hände der Chirurgen.

---

1) **Schmorl.** Die pathologisch-histologischen Untersuchungsmethoden. Vierte neu bearbeitete Auflage.

Leipzig, F. C. W. Vogel, 1907.

Er erübrigt sich, einer neuen Auflage von S.'s trefflichem Buche ein Wort der Empfehlung zu schreiben; wer immer seit seinem Erscheinen sich mit pathologisch-histologischen Arbeiten beschäftigte, der hat die »Untersuchungsmethoden« in technischer und literarischer Beziehung als ein Hilfsmittel vornehmster Art hinreichend schätzen gelernt. Die umfassende persönliche Erfahrung des Verf., die unverkennbar auf jeder Seite dem Leser entgegentritt und die die Brauchbarkeit jeder einzelnen Methode auch dem Unerfahrensten verbürgt, gibt dem Buche den Vorzug seines besonderen Wertes für die Praxis, und gerade dem dürfte es einen wesentlichen Teil seiner Beliebtheit und seiner Verbreitung verdanken.

Abgesehen von der Durchsicht und der Überarbeitung aller Kapitel der vorigen Auflage ist, entsprechend den großen Fortschritten der pathologisch-histologischen und bakteriologischen Technik in den letzten zwei Jahren, die vorliegende vierte Auflage um eine große Anzahl neuer Färbe- und Arbeitsmethoden, soweit sie sich dem Verf. als zuverlässig erwiesen, bereichert worden. Die Abschnitte über das Färben, das Gefrierverfahren, über Blut und blutbildende Organe, über tierische Parasiten (Protozoen) u. a. sind umgearbeitet worden.

Die Technik des Spirochätennachweises und die der Untersuchung bei Dunkelfeldbeleuchtung fanden den ihnen gebührenden Raum.

W. Goebel (Köln).

2) **W. F. Robertson** and **M. C. W. Young.** Further researches into the etiology of carcinoma; note upon certain histological features of carcinomatous tumors revealed by an improved ammonio-silver process.

(Lancet 1907. August 10.)

Verff. haben mit einer von ihnen verbesserten Ammonium-Silber- (bzw. Gold-) Färbung mit nachfolgender Entfärbung mit Platinbichlorat resp. Kal. cyanat. in Krebszellen besondere amöboide »cyanidfeste«, rundliche oder ovale Körperchen und Spirochäten nachgewiesen, die sie nach ihren Untersuchungen weder für normalerweise vorkommende noch für Degenerationsgebilde halten können. Diese Körperchen finden sich besonders in sich sehr schnell teilenden Geschwulstzellen; sie besitzen gewisse, in sukzessiven Geschwülsten immer wieder auftretende Formen und wurden bislang nicht bei anderen krankhaften Gebilden gefunden. Zahlreiche Beobachtungen bestärken die Ansicht, daß es sich um Einzelstadien eines besonderen protozoenartigen Organismus handelt.

Die Gebilde scheinen zu proliferieren; die sphärischen Formen treten meist in Paaren auf oder in kurzen Ketten. Auch die Körperchen von der Form der Spirochaete microgyrata und der kleinen gekernten Amöbe können nicht als Degenerationsprodukte gedeutet werden. Die große chemotaktische Anziehung der polymorphonukleären Leukocyten nach diesen Körperchen hin könnte sich nach Verff. kaum gegen einfache Degenerationsprodukte entfalten, dürfte sich aber sehr wohl gegen einen Parasiten zeigen. Auch in Agarkulturen von bösartigem Adenom lassen sich ähnliche cyanidfeste Gebilde nachweisen. Die Körperchen bleiben bei der Zellproliferation immer völlig unverändert.

Eine genaue Beschreibung der Färbetechnik beschließt die mit zehn mikroskopischen Abbildungen ausgestattete Arbeit, die von Interessenten im einzelnen im Original nachzulesen ist.

H. Ebbinghaus (Dortmund).

3) **Th. Kocher.** Chirurgische Operationslehre. 5., vielfach umgearbeitete Auflage.

Jena, Gustav Fischer, 1907.

Die Vorrede zur 5. Auflage dieser von jedem Chirurgen bevorzugten Operationslehre erörtert die Frage: »Welche Rücksichten schulden die Ärzte und das Publikum dem Chirurgen«. Ein offenes Wort, dem wir weiteste Verbreitung wünschen möchten.

Diese neue Auflage hat eine bessere und übersichtlichere Anordnung erhalten. Ein erster Abschnitt (127 S.) behandelt die allgemeine

*

Operationslehre, Vorbereitungen zur Operation, Narkose und Lokalanästhesie mit besonders wichtigen Hinweisen, die Nachbehandlung und Bemerkungen zur Wundbehandlung, ein sehr lesenswerter Abschnitt. In keiner anderen Operationslehre haben diese Dinge die gleiche eingehende Würdigung erfahren.

Ein zweiter Abschnitt ist der Gefäßchirurgie ausschließlich gewidmet. Es braucht wohl kaum betont zu werden, daß auch hier die neuesten wichtigen Erfahrungen mit hineingezogen sind; sie bilden die Basis zukünftiger Erfolge. Neugeschaffen ist ein Abschnitt über Chirurgie des Venensystems (120 S.). Die Beschreibung der Technik der Ligaturen, der vielen kleinen Arterien und Venen und der Freilegung kleinster peripherer Nervenäste mag vielleicht manchem als ein unnötiger Ballast erscheinen einer Operationslehre, die sich höhere Ziele gesteckt, eines Buches, das so wie so zu einem stattlichen Bande von 1100 Seiten angewachsen ist. Indessen enthalten gerade diese Dinge ein gutes Stück topographischer Anatomie, deren Detail an Wert und Bedeutung entsprechend der feineren Ausbildung der chirurgischen Technik gewonnen hat. Sie bildet einen wesentlichen Bestandteil der auf anatomisch-physiologischen Prinzipien aufgebauten und mit Konsequenz durchgeführten Operationstechnik.

Ähnlich wie die Gefäßchirurgie ist in einem dritten Abschnitt die Chirurgie des Nervensystems zusammengefaßt, was sehr zu begrüßen ist; denn in den früheren Auflagen mußte diese Materie in den verschiedensten Abschnitten (Kopf, Rumpf und Extremitäten) zusammengesucht werden.

Die Chirurgie der Extremitäten als weiterer Abschnitt ist nicht so durchgearbeitet wie die vorausgehenden und nachfolgenden Abschnitte. So sind z. B. die ganze Sehnenchirurgie auf 4 Seiten und die hochbedeutsame Knochenchirurgie mit einer einzigen Seite (p. 402) doch wohl zu kurz gekommen. Wir vermissen darin die Methode der Knochenimplantation und der Knochentransplantation an den Extremitäten. Überhaupt haben die plastischen Methoden (Transplantation und Ersatz verloren gegangener Teile, Nasen-, Lippen-, Wangen- und Gaumenplastik) in K.'s Lehrbuch keine oder doch nur eine kursorische Erörterung gefunden. — Bei den Methoden der Resektion der großen Gelenke hat K. für das Fußgelenk seinen Querschnitt zugunsten des modifizierten Lauenstein'schen Längsschnittes aufgegeben, für das Ellbogengelenk aber seinen älteren seitlichen Hakenschnitt beibehalten und für das Kniegelenk als einzig empfehlenswerte Methode seinen neuen Seitenlängsschnitt eingehend geschildert. Wenn andere allgemein anerkannte Methoden hier keine besondere Erwähnung gefunden haben, so mag das mit dem durchaus persönlichen Charakter des Buches entschuldigt werden, das nur den vom Autor begründeten oder doch bevorzugten Methoden Rechnung trägt.

Der fünfte und letzte Abschnitt der Chirurgie des Kopfes und Rumpfes füllt die ganze zweite Hälfte des Buches. Wie ausgedehnt die Ergänzung und Umarbeitung des Buches ist, mag schon daraus

erhellen, daß die Abdominalchirurgie von 150 Seiten der vorigen Auflage hier auf 300 Seiten angewachsen ist. K. gibt aber nicht bloß Ergänzungen, sondern, wie die Durchsicht zeigt, wesentliche Vertiefungen und eine gesunde kritische Sichtung dessen, was im Laufe der Jahre dieser wichtige Zweig der Chirurgie gebracht hat. Das setzt aber neben eigenen großen Erfahrungen ein eingehendes Studium der gesammten Literatur voraus. Die deutschen Leser werden vor allem für die gründliche kritische Verarbeitung der französischen, englischen und amerikanischen Literatur dankbar sein. Auch die Lungenchirurgie hat in dieser Auflage nunmehr einen vollberechtigten Platz errungen.

Wir dürfen stolz sein, in der deutschen Literatur ein solch klassisches Buch zu besitzen, dem kein anderes Land etwas Ähnliches an die Seite zu stellen hat. Aus diesem Grunde ist die K.'sche Operationslehre schon in mehreren Sprachen übersetzt worden.

Alle Abschnitte sind sehr gut und sorgfältig illustriert, meist nach Zeichnungen von eigenen Präparaten am Kadaver oder am Lebenden. Die einzelnen Etappen eines Operationssitus sind gut gewählt. Die Abbildungen sind von 255 der vorigen Auflage auf 412, meist farbige, angewachsen. Die ganze Ausstattung gereicht dem renommierten Verlage zur Ehre. **Garrè** (Bonn).

---

4) **L. A. Stimson.** A practical treatise on fractures and dislocations. 5. Auflage. 854 Seiten. 352 Illustrationen und 52 Tafeln mit Röntgenbildern.

New York and Philadelphia, **Lea Brothers & Co.**, 1907.

Das vorliegende Werk trägt in allen Teilen das Gepräge der reichen praktischen Erfahrung des Verf. Es bietet eine erschöpfende Darstellung des Themas, zeichnet sich durch klare, anschauliche Disponierung und konzinne Schreibweise aus. Außer den Knochenbrüchen und Verrenkungen werden die Epiphysenlösungen und die angeborenen Verrenkungen besprochen. Die Epiphysenlösungen werden ausführlich unter Anführung der wichtigeren typischen Formen geschildert. Die kongenitalen Luxationen werden meist in deutschen Lehrbüchern über Frakturen und Luxationen nicht abgehandelt. Für den Zweck des vorliegenden Buches als eines Handbuches für den praktisch tätigen Arzt halte ich es indes durchaus geeignet.

Hinsichtlich einzelner Ausführungen S.'s hätte sich im allgemeinen Teile bei dem Abschnitt Pseudarthrosen und Mittel zu ihrer Beseitigung wohl empfohlen, auch auf die osteoplastischen Methoden zu deren Beseitigung einzugehen. Ferner ist im allgemeinen wie im speziellen Teile keine eingehendere Schilderung des neuerdings so vervollkommneten Extensionsverfahren gegeben.

Bei S.'s Methode zur Reposition der Schulterverrenkung nach vorn (Referat im Zentralblatt für Chirurgie 1900 Nr. 35), die darin besteht, daß am frei bodenwärts hängenden Arme des horizontal auf

einer durchlochten Segeltuchbahre liegenden Kranken entweder am Ellbogen oder Handgelenk ungefähr 10 Pfund Gewicht angehängt werden und durch ihren Zug die Reposition bewirken, werden keine genaueren statistischen Daten gegeben.

Die deutschen Publikationen sind im großen und ganzen bei der Abfassung verwertet.

Ein besonderer Vorzug des Werkes sind die meist aus Originalen bestehenden Skizzen und Röntgenbilder; einige der letzteren sind besondere Raritäten. Die sorgfältige Auswahl der Illustrationen trägt sehr zur Veranschaulichung des Inhaltes bei. Das Werk dürfte auch deutschen Lesern mit gutem Grunde zu empfehlen sein.

**Kranepuhl** (Kassel).

---

5) **H. Hilgenreiner.** Experimentelle Untersuchungen über den Einfluß der Stauungshyperämie auf die Heilung von Knochenbrüchen.

(Beiträge zur klin. Chirurgie Bd. LIV. p. 531.)

Die Stauungshyperämie in der Behandlung der Knochenbrüche wurde schon von Paré, dann später von Dumreicher, Thomas und Helferich in verschiedener Technik versucht, erfuhr aber auch nach den Publikationen Bier's keine ausgedehntere Anwendung und Begründung.

Ihre Erfolge an klinischem Materiale zu prüfen, begegnet vielen Einwänden, und dem experimentellen Wege, den besonders Bumm beschritten hat, stehen große technische Schwierigkeiten entgegen. Letztere hat Verf. in einer im Original näher beschriebenen Weise möglichst auszuschalten verstanden und berichtet über die Ergebnisse seiner Versuche an Hunden.

Diese gehen dahin, daß bei Frakturen der Extremitäten durch Stauungshyperämie eine gesteigerte Callusproduktion, raschere Verknöcherung des angelegten Callus und damit auch eine Beschleunigung der anatomischen Heilung erreicht wird. Den Einfluß auf die funktionelle Heilungsdauer lassen die Tierexperimente nicht hinreichend klar erkennen.

Auf die Theorie und praktische Anwendbarkeit der Stauungshyperämie in der Frakturbehandlung näher eingehend, betont Verf., daß zwischen der regenerativen und resorbierenden Wirkung der Stauungshyperämie zu unterscheiden ist.

Die regenerative und zugleich schmerzstillende Stauungshyperämie, die durch lange Stauungsperioden zu erreichen ist, empfiehlt sich in allen Fällen von verzögerter Callus- und dadurch bedingter Pseudarthrosenbildung, sowie bei normaler Callusbildung in der ersten Zeit der Behandlung dort, wo durch die relativ geringe Abkürzung der anatomischen Heilung, wie sie dadurch erreicht werden kann, auch eine Abkürzung der ganzen Heilungsdauer zu erwarten ist.

Die resorbierende Wirkung der Stauungshyperämie wird durch kurze Stauungsperioden (2—4 Stunden am Tage) erreicht und ist ge-

eignet, durch Verhütung und Aufhebung funktioneller Störungen (Versteifung, Atrophie usw.) eine beträchtliche Abkürzung der Heilungsdauer herbeizuführen, weshalb von ihr ein ausgedehnter Gebrauch zu machen ist. Im allgemeinen für die spätere Behandlung der Frakturen (Stadium der definitiven Callusbildung) bestimmt, erscheint dieselbe für manche Frakturen (Gelenkfrakturen usw.) frühzeitig und ausschließlich indiziert. Kontraindiziert ist die Methode wie bei entzündlichen Prozessen so auch hier bei Diabetes, Gefäßerkrankungen, sowie in Fällen, wo die Neigung zu Verschiebungen einen engliegenden Kontentivverband zweckmäßig erscheinen läßt. Ein Kontentivverband kontraindiziert im übrigen nur die langdauernde, nicht die kurzdauernde Stauung. **Reich** (Tübingen).

6) **Hoffa.** Übung, Gymnastik und Massage bei der Behandlung von Knochen- und Gelenkerkrankungen.

(Zeitschrift für ärztliche Fortbildung 1907. Nr. 1.)

Die reflektorisch im Anschluß an die mannigfachsten Verletzungen und Erkrankungen der Knochen und Gelenke auftretende akute Knochen- und arthritische Muskelatrophie hat in der Erkenntnis und Behandlung aller einschlägigen Affektionen große Fortschritte gebracht, wie H. an verschiedenen Beispielen erläutert. Besonders wichtig ist, daß sich diese trophischen Störungen frühzeitig einstellen und oft das sie verursachende ursprüngliche Leiden überdauern; daraus ist ohne weiteres die große Wichtigkeit einer bald beginnenden und genügend lange fortgesetzten Massage und Übung ersichtlich. Das darf uns indes nicht verleiten, die Immobilisation bei der Frakturbehandlung ganz aufzugeben. »Es ist viel leichter, eine Steifigkeit der Gelenke nach guter Konsolidierung der Fragmente zu beseitigen als eine einmal eingetretene Heilung mit starker Dislokation zu verbessern.« Nur bei Brüchen der Kniescheibe und des Olecranon empfiehlt Verf. von vornherein eine sachgemäße Massagebehandlung, in allen übrigen Fällen, sobald sie ohne Gefährdung der Stellung und Konsolidation der Bruchstücke möglich ist. Welche Einwirkung auf die Knochenbildung die Massage hat, zeigt u. a. die Beobachtung, daß durch sie Pseudarthrosen oberflächlich gelegener Knochen, z. B. am Vorderarme, geheilt sind. **Gutzeit** (Neidenburg).

7) **Simmons.** Osteogenesis imperfecta and idiopathic fragilitas ossium.

(Annals of surgery 1907. August.)

Verf. unterscheidet a. die symptomatische Knochenbrüchigkeit, die entweder durch lokale (Geschwülste, osteomyelitische) oder durch gut bekannte allgemeine Ursachen (Tabes, Rachitis usw.) hervorgerufen wird und b. die idiopathische, die eine makroskopisch und mikroskopisch nachweisbare Osteoporosis von unbekanntem Typus darstellt, und auch Osteopsathyrose genannt wird. Diese letztere Form ist es,

mit der sich S. beschäftigt. Tritt sie bei ganz jungen Kindern auf, so hält er sie für eine Osteogenesis imperfecta, bei herangewachsenen sind jedoch nach seiner Ansicht trophische Störungen die Ursache. Heredität spielt eine gewisse Rolle.

Die Symptome sind Knochenbrüche ohne erklärliche Veranlassung. Am häufigsten brechen die Ober- und Unterschenkel. Die Schmerzen der gebrochenen Knochen sind erheblich geringer als bei gebrochenen normalen Knochen, die Krepitation fühlt sich weicher an. Die Knochen heilen schwer und meistens disloziert aneinander.

Pathologisch-anatomisch zeigen die Knochen dieselbe Struktur wie bei der Osteoporose und der Osteogenesis imperfecta. Die Corticalis ist dünn, die Markhöhle verbreitert. Mikroskopisch erscheinen die Trabekel dünn, die Osteoklasten sind vermehrt, die Osteoblasten vermindert. Chemisch zeigt die Knochensubstanz keine Veränderung.

Die Prognose ist im allgemeinen ungünstig; wenn die Kinder am Leben bleiben, ist eine spätere Heilung der Knochen nicht auszuschließen. Bezüglich der Behandlung helfen Medikamente nichts, die Hauptsache ist gute Ernährung, gute Luft, Lebertran. Zwei beobachtete Fälle werden näher beschrieben. **Herhold** (Brandenburg).

---

8) **Ware.** Syphilis of the bones and some radiographic findings.

(Annals of surgery 1907. August.)

W. unterscheidet die ererbte und die erworbene Knochensyphilis. Die erstere sitzt an der Epiphysenlinie und besteht in einer Osteochondritis, bei der neben Proliferation der Knorpelzellen Einwuchern derselben in die Markhöhle und eine vermehrte Ablagerung von Kalksalzen stattfindet.

Da die Blutgefäße von den Zellen angefressen werden, tritt ein teilweises Nekrotisieren der Epiphysen ein. Das Periost wuchert stark, im Knochenmark wird die Spirochaeta pallida angetroffen. Die von der hereditären Lues ergriffenen oberen Extremitäten zeigen klinisch eine Pseudoparalyse, während die unteren Gliedmaßen kontrahiert sind; Deformitäten, Verdickungen der Knochen sind zu fühlen, Epiphysenlösungen kommen vor. Sind die Metakarpalknochen befallen, so hat man ähnliche Bilder wie bei der Spina ventosa. Die Tuberkulose der Knochen unterscheidet sich von der Syphilis derselben besonders durch die Röntgenbilder. Bei der letzteren (Syphilis) erscheint die Corticalis im Gegensatze zur tuberkulösen Erkrankung stark verdickt durch periosteale Wucherung, und in dem verdickten Knochen sind einzelne durch Absorption von Knochengewebe entstandene helle Stellen. Die Verdickung der Corticalis führt oft zur Verödung der Markhöhle. Von Rachitis unterscheidet sich die ererbte Knochensyphilis unter anderem durch die bogenförmige becherähnliche Epiphysenlinie der ersteren, von Geschwülsten dadurch, daß

bei letzteren der Knochen ganz absorbiert ist. Einige Röntgenbilder sind der Arbeit angefügt. **Herhold** (Brandenburg).

9) **W. Koch.** Die Osteome als Exostosen, Haut- und Sehnenknochen.

(Berliner klin. Wochenschrift 1907. Nr. 18.)

Die interessanten Ausführungen des Verf.s, der unter Zugrundelegen der Virchow'schen Einteilung entwicklungsgeschichtlich und vergleichend anatomisch die verschiedenen Arten von Osteombildungen bespricht, eignen sich nicht für eine kurze Wiedergabe. Es sei deshalb auf die Arbeit verwiesen, und nur die therapeutischen Vorschläge seien erwähnt. Man soll Trochlearfortsätze nur, wenn sie belästigen, z. B. am Fersenbein oder an der großen Zehe, entfernen. Bei größeren Osteomen entscheidet die Durchleuchtung. Die Enostose soll man in Frieden lassen, da sie mit dem oft defekten Gehirn verwachsen zu sein pflegt. Das placoidartig dem Schädel aufsitzende Osteom ist abzuhebeln, nicht schichtweise abzutragen. Beim Osteom des Gesichtsschädels entscheidet zu allererst die Nähe des Auges und der nasalen Basis, erst nach dieser die Kosmetik. **Langemak** (Erfurt).

10) **R. Minervini.** Über den Prozeß der Heilung von Sehnenverletzungen.

(Giorn. internaz. delle scienze med. 1907. Aug. 8.)

Verf. hat eine Reihe von Beobachtungen über die Heilung experimenteller Verletzungen der Achillessehne beim Hunde angestellt. Die Experimente zerfallen in drei Gruppen:

1) Einfache Trennung ohne Auseinanderziehen der Sehnenstümpfe,

2) Trennung mit verschieden weitem Auseinanderziehen der Sehnenstümpfe,

3) Entfernung eines kleinen Teiles der Sehne mit nachfolgender Sehnenplastik.

Verf. zieht aus seinen Beobachtungen folgende Schlüsse:

Bei allen Sehnenverletzungen ist der Heilungsprozeß, von leichten Varianten in den Details abgesehen, stets derselbe. Zunächst ergießt sich Blut und Interstitialflüssigkeit, die alsbald gerinnt. Hierauf beginnt eine lebhafte Reaktion in der ganzen Umgebung mit Zellproliferation. Die wuchernde Zellmasse dringt in das Coagulum ein und ersetzt es durch vaskularisiertes Bildungsgewebe, und dies letztere wandelt sich sodann in Narbengewebe um. Schließlich geht das Narbengewebe ganz langsam in ein festeres Bindegewebe über, dessen Struktur derjenigen der normalen Sehne sehr ähnlich ist, wenn nicht vollständig gleicht.

An dem Prozeß beteiligen sich sowohl die Sehnenstümpfe als auch die Sehnenscheide, jedoch in verschiedenem Grade, je nach der Art der Verletzung und vor allem je nach der Größe des Zwischenraumes zwischen den Stümpfen.

Bei der einfachen Trennung ohne Auseinanderziehen der Stümpfe und mit bloß geringfügiger Verletzung der Scheide geschieht die Heilung hauptsächlich durch Vermittlung der Stümpfe.

Bei den ausgedehnteren Verletzungen mit Auseinanderziehen der Stümpfe ist die Mitwirkung der Scheide viel erheblicher, und zwar um so mehr, je weiter die Sehnenstümpfe voneinander entfernt wurden. Ist die Distanz sehr bedeutend, so überwiegt weitaus die Reaktion der Scheide; es resultiert dann eine Synechie der Scheidenwände anstelle einer wahren Zwischennarbe.

Bei den ausgedehntesten Verletzungen, bei denen aber die Sehnenplastik ausgeführt worden ist, tritt das ungünstige Resultat des Fehlens einer Zwischennarbe nicht ein, und zwar deshalb, weil in die Mitte des Defektes Sehnengewebe eingeführt und so die Mitwirkung des letzteren dort, wo sie sonst gefehlt hätte, künstlich ermöglicht worden ist.

In allen Fällen ist die Mitbeteiligung der beiden Stümpfe an dem Heilungsvorgang eine ungleiche, indem besonders im Anfangsstadium die Reaktion des zentralen Stumpfes ausnahmslos größer ist als die des peripheren.

Als Quelle für die Zellen des Bildungsgewebes sind auszuschließen die ausgewanderten Leukocyten, die bald Anzeichen von Kerninvolution zeigen und verschwinden. Die tatsächlich wirksame Proliferation ist jene des Interstitialgewebes der Stümpfe, des Scheidengewebes und der sogenannten Sehnenzellen, sowie die Proliferation der Endothelien der Blutgefäße; am frühzeitigsten tritt auf die Proliferation der Interstitialgewebszellen und der Endothelien (schon am 2. Tage zu konstatieren und bis zum 10. Tage sichtbar); aber reichlicher und nachhaltiger ist die Wucherung der Sehnenzellen (vom 4. zum 20. Tage). Da nach den modernen Anschauungen die Bindegewebszellen Lymphräume auskleiden, und auch die Sehnenzellen in die gleiche Kategorie gehören, so ergibt sich, daß die einzige und konstante Quelle des neugebildeten Gewebes bei der Sehnenheilung solche Zellen sind, welche Blut- oder Lymphwege auskleiden.

Was die Art der Zellvermehrung betrifft, so ist die Mitose der gewöhnliche Vorgang, ohne daß indessen die direkte Teilung völlig ausgeschlossen wäre, besonders bei den Sehnenzellen.

Die präexistierenden Fasern der Sehnenstümpfe beteiligen sich nicht aktiv an dem Prozeß, und die neuen Fasern resp. Faserbündel, die sich in dem jungen Narbengewebe bilden, treten auch nicht direkt mit den Enden jener präexistierenden Fasern in Verbindung, sondern kommen zwischen dieselben zu liegen, sie umgebend und sich mit ihnen verflechtend.

In allen Fällen von Sehnenverletzung tritt eine Degenerationszone auf, die um so größer ist, je schwerer das Trauma war. Die degenerierten Fasern verschwinden sehr bald.

Was den angeblich günstigen Einfluß des Blutextravasats auf die Narbenbildung (Pirogoff u. a.) anlangt, so ist Verf. der Ansicht,

Ausbleiben der Narbenbildung, das von jenen Autoren auf das Fehlen des Blutextravasats zurückgeführt wird, viel mehr auf der zu großen Entfernung der Sehnenstümpfe voneinander beruhte.

Die allmähliche Ausbildung des sehnenartigen Charakters des Narbengewebes, die man zweckmäßig als »Tendinisierung« bezeichnen könnte, erfordert mehrere Monate, und zwar um so längere Zeit, je größer die Masse des Narbengewebes ist. Sie besteht hauptsächlich in der Orientierung der Faserbündel, die parallel und leicht wellig werden, in der Regelung der Anordnung der Kapillarnetze, deren Maschen sich in der Längsrichtung der Faserbündel strecken, und in der Verdichtung des Gewebes, das schließlich dem normalen Sehnengewebe sehr ähnlich wird. Diese »Tendinisierung« des Narbengewebes ist nach Ansicht des Verf. abhängig von der Muskeltätigkeit — tatsächlich bleibt sie aus, wenn der zur Sehne gehörige Muskel gelähmt und daher inaktiviert ist. Die »Tendinisierung« ist also eine Erscheinung der Anpassung des neues Gewebes an seine Funktion.

(Selbstbericht.)

---

11) **Ladd** and **Osgood.** »Gauze-ether« or a modified drop method, with his effect on acetonuria.

(Annals of surgery 1907. September.)

Die Gaze-Äthermethode besteht darin, daß über Nase, Mund und Wangen eine viereckige Gazekompresse, aus zwölf Lagen bestehend, gelegt und auf dieselbe langsam Äther tropfenweise aufgegossen wird. Nach Ablauf einer Minute wird über diese Kompresse eine zweite, ebenso dicke gelegt und etwas schneller aufgetropft. In 5 Minuten soll auf diese Weise eine gute Narkose erreicht und nur 210 g Äther in einer Stunde verbraucht werden. Wenn man einen Finger zwischen den Mund des Pat. und die unterste Gazeschicht legt, fühlt man, daß die eingeatmete Luft nicht kühl ist, so daß sich auf diese Weise Abkühlungen der Lungen vermeiden lassen.

Weitere Vorteile der Methode sind: 1) Alkoholiker lassen sich leichter damit narkotisieren; 2) die Kranken wachen schneller aus der Narkose auf; 3) Erbrechen ist selten; 4) Azeton, das nach Versuchen in 80—90% aller Fälle im Urin bei den Maskenmethoden nachgewiesen werden konnte, trat bei dieser Methode höchstens in 20% der Narkosen ein.

**Herhold** (Brandenburg).

---

12) **Venable.** Use of adrenalin during ether anesthesia.

(Virginia med. semimonthly 1907. Februar 22.)

V. empfiehlt, bei der Äthernarkose gleichzeitig mit dem Äther eine 25%ige wäßrige Lösung von Adrenalin mehrmals auf die Maske zu gießen; $^1/_2$—1 Unze der Lösung genügt für Operationen von 30 bis 60 Minuten Dauer. Als Vorteile führt Verf. außer günstigeren Puls- und Atmungsverhältnissen besonders den Umstand an, daß die Bronchialabsonderung so gut wie aufgehoben ist, da infolge Kontrak-

tion der kleineren Gefäße die Bronchialdrüsen weniger Schleim absondern. Daher ist die Luftdurchströmung der Bronchiolen ausgiebiger, es wird weniger Äther zur Erzielung einer guten Narkose gebraucht, postoperative Pneumonien sind seltener, und gleichzeitig wirkt Adrenalin als Stimulans. Daher blieb selbst bei schwachen Pat. und nach ausgedehnten Operationen der Chok aus, und es war kein weiteres Stimulans erforderlich. **Mohr** (Bielefeld).

---

13) **O. Grosse** (München). Die Asepsis der Rückenmarksanästhesie.

(Münchener med. Wochenschrift 1907. Nr. 40.)

Nach G. erreicht die Sterilisation des Instrumentariums zur Spinalanästhesie, wie sie zurzeit gehandhabt wird, nur in sehr unvollkommener Weise ihren Doppelzweck der strengen Asepsis und Fernhaltung jeglicher differenter Substanzen, und ist auf das Eindringen dieser in den Lumbalkanal ein Teil der unangenehmen Nebenwirkungen der Rückenmarksanästhesie (Temperatursteigerung, Kopfschmerz, Brechreiz usw.) zu beziehen. Verf. schlägt deshalb vor, als Sterilisationsmittel den Wasserdampf anzuwenden und beschreibt einen dabei bewährt gefundenen Apparat. Das Instrumentarium wird, von einem verschlossenen Glasrohr umhüllt, 10 Minuten lang der Einwirkung des Wasserdampfes ausgesetzt und nach Abkühlung und Trocknung benutzt. G. hat, seitdem er in dieser Weise verfährt, irgendwie erhebliche Neben- und Nachwirkungen der Rückenmarksanästhesie nicht mehr beobachtet und empfiehlt die Wasserdampfsterilisation der Instrumente auch für alle anderen Operationen, um so das Hineingelangen differenter Stoffe in die Wunden zu verhüten.

**Kramer** (Glogau).

---

14) **H. Hoffmann.** Über Erfahrungen bei der Verwendung synthetischen Suprarenins in der Lokalanästhesie. (Aus dem chirurgisch-poliklinischen Institut der Universität Leipzig. Prof. Perthes.)

(Münchener med. Wochenschrift 1907. Nr. 40.)

Unter den von den Höchster Farbwerken neuerdings gelieferten, dem natürlichen Suprarenin sehr nahe stehenden chemischen Präparaten hat sich das synthetische Suprarenin (salzsaures Dioxyphenyläthanolmethylamin) in der Leipziger chirurgischen Poliklinik am meisten bewährt. Es übertrifft das Organpräparat an anämisierender Kraft, ist durchaus haltbar und leistet durch seine gleichbleibende Konzentration, chemische Reinheit und Sterilisierbarkeit die weitgehendsten Garantien. Schädigende Neben- oder Nachwirkungen wurden niemals beobachtet. Es kam in der genannten Poliklinik in Verbindung mit dem Novokain (auf 25 ccm 1%iger Lösung, bzw. 50 ccm ½%iger Lösung 3 Tropfen Suprarenin synthet.) intra- und subkutan zur An-

wendung; die anästhesierende und anämisierende Wirkung war nach jeder Hinsicht befriedigend, auch die blutdrucksteigernde bemerkenswert. **Kramer** (Glogau).

15) **Lederer.** Über eine neue Art von Anästhesie in der Zahnheilkunde.

(Prager med. Wochenschrift 1907. Nr. 8.)

Wie zuerst Escat bei rhinologischen Operationen festgestellt hat, werden etwa 10 Minuten nach Einlegen eines mit 5—10%iger Kokainlösung getränkten Tampons zwischen unterer Muschel und Nasenscheidewand die oberen Schneidezähne, der Eckzahn und das Zahnfleisch der korrespondierenden Seite anästhetisch. Manchmal greift die Anästhesie auch auf den I. Prämolar derselben oder die Schneidezähne der anderen Seite über; sie erreicht ihre Höhe nach der 30. Minute. L. kann diese Beobachtung Escat's auf Grund eigener Erfahrungen bestätigen. Da der Ramus dentalis anterior unter der Schleimhaut des Nasenbodens in einem Kanälchen verläuft, dessen obere Wand entweder sehr dünn ist oder gar streckenweise fehlt, so ist die Anästhesie leicht anatomisch zu erklären. Vielleicht spielen auch noch Anastomosen zwischen dem N. nasopalatinus und dem R. dentalis anterior eine Rolle. **Gutzeit** (Neidenburg).

16) **Nové-Josserand et Jacod.** De la mastoïdite chez le nourrisson.

(Arch. génér. de chir. 1907. Nr. 3.)

Verff. weisen darauf hin, daß die Entzündung des Warzenfortsatzes bei Säuglingen eine verhältnismäßig häufige Erkrankung darstellt. (Broca ließ über 131 selbst beobachtete Fälle berichten. Salamo, Thèse de Paris 1906; Verff. verfügen über 19 innerhalb von 5 Jahren beobachtete Fälle.) Die relative Häufigkeit dieser Erkrankung wird in erster Linie auf den anatomischen Bau des Warzenfortsatzes zurückgeführt, der beim Säugling ein Teil der Paukenhöhle ist. Es kommt hinzu, daß die Tuba Eustachii sehr kurz und geradegestreckt ist und eine ziemlich weite Lichtung besitzt, so daß nasopharyngeale Erkrankungen ohne Schwierigkeiten auf die Paukenhöhle übergreifen können. Eine weitere Besonderheit ist der enge Zusammenhang von Paukenhöhle und Antrum mastoideum, dessen äußere Wand sehr dünn und von weiten Gefäßen vielfach durchlöchert ist. Eiter und sonstige Exsudate überwinden daher leichter die Knochenwand als das Trommelfell, so daß in einer ganzen Reihe von Fällen Mastoiditis ohne Otorrhöe beobachtet wird. In allen Fällen von Mastoiditis ist das Antrum mit erkrankt und stellt sogar den eigentlichen Krankheitsherd dar, dessen Ausräumung meist die Heilung bedingt. Für den klinischen Verlauf ist der rasche Beginn und der Verlauf der Erkrankung beachtenswert, so daß der retroaurikuläre Abszeß sehr oft das erste Symptom darstellt. Wesentlich ist hierbei

die Stelle der Fluktuation, die sich über der Horizontalen findet, die man sich durch den oberen Umfang des Gehörganges gezogen denken kann. Andere Erkrankungsformen (Kombination mit Halsabszessen) sind selten. Meist verläuft die Erkrankung ohne Komplikationen, Knochentuberkulose soll sich nur in Ausnahmefällen anschließen. Die sonst gute Prognose der Erkrankung wird dann sehr ungünstig. Therapeutisch genügt meist die Inzision des Abszesses und die Ausräumung des Antrum mit dem scharfen Löffel. **Strauss** (Nürnberg).

---

17) **H. Leischner.** Über Epithelkörperchentransplantationen und deren praktische Bedeutung in der Chirurgie.

(v. Langenbeck's Archiv Bd. LXXXIV. Hft. 1.)

L. hält die Frage über die Wirkung der Epithelkörperchentransplantation noch nicht für geklärt. Er hat aus diesem Grunde neue Versuche an Ratten gemacht, bei welchen die anatomische Lage der Epithelkörperchen eine konstante ist. Die Überpflanzung fand in eine Tasche des Musc. rectus oder zwischen diesen und das Bauchfell statt. Die Tiere, denen die Körperchen nacheinander in einer Zwischenzeit von mindestens 10 Tagen überpflanzt wurden, zeigten keine Ausfallserscheinung an. Dagegen verfielen die anderen Ratten mit gleichzeitiger Transplantation sofort in Tetanie, als ob ihnen die Glandulae parathyreoideae total exstirpiert worden wären. Wurde das Bauchwandstück, in das die Verpflanzung stattgefunden hatte, nach 3 bis 4 Wochen entfernt, so trat eine kürzer dauernde Tetanie auf, und die Tiere erlagen unter Auftreten trophischer Störungen. Die Epithelkörperchen hatten sich hier also, wie auch der mikroskopische Befund zeigt, erhalten und waren funktionsfähig geblieben. Weitere, noch nicht völlig abgeschlossene Experimente erwiesen ferner, daß Tiere mit verpflanzten eigenen Epithelkörperchen dauernd gesund blieben, und daß auch fremde artgleiche Glandulae parathyreoideae die Tiere vor Tetanie bewahrten. L. hält deswegen die Epithelkörperchentransplantation für praktisch verwertbar und rät, bei Strumektomien die exstirpierten Kropfstücke auf anhaftende Epithelkörperchen zu untersuchen, um dieselben lebensfähig neu einzupflanzen. Außerdem schlägt er vor, in gewissen Fällen von Tetanie ein Epithelkörperchen von einem anderen Individuum zu überpflanzen, was allerdings mit Auswahl und Vorsicht geschehen muß. Als Einpflanzungsstätte empfiehlt er dazu eine Stelle zwischen Fascie und Bauchfell.

**E. Siegel** (Frankfurt a. M.).

---

2) **Sargnon et Barlatier.** La laryngostomie dans le traitement des sténoses du larynx.

(Revue hebdom. de laryngol., d'otol. et de rhinol. 1907. Nr. 32 u. 33.)

Unter diesem Namen verstehen die Autoren ein Verfahren, welches den Kehlkopf allein oder mit dem obersten Trachealabschnitt

mit der äußeren Luft in Verbindung setzen soll, sei es dauernd oder temporär, jedoch immer während einer längeren Zeit. Außer Killian ist ihnen kein Autor bekannt geworden, der davon ausführlicher Notiz genommen hätte. Sie verfügen über sechs Fälle (einer von Collet operiert), von denen drei vollkommen geheilt, zwei in Heilung begriffen sind und einer an Bronchopneumonie tödlich geendet hat. Die ganze Methode wird in vier Abschnitte geteilt: 1) Die Laryngostomie; aus der genauen Beschreibung sei erwähnt, daß Verff. meist in Allgemeinnarkose am hängenden Kopf operieren und über der Kanülenöffnung eine unversehrte Hautbrücke stehen lassen; auf die Durchtrennung der Weichteile und des narbigen Gewebes folgt die Annähung der Haut an den Kehlkopf, die Anlegung des Drains und Verbandes. In der Höhe des Ringknorpels wird das Narbengewebe bis auf den Knorpel, in der des Schildknorpels bis zu den Weichteilen entfernt, und zwar nur das median gelegene; das laterale schmilzt unter dem Druck des Kautschuk ein. Aus solchem besteht der 4—6 cm lange Drain mit sorgfältig abgerundeten Enden; am unteren ist derselbe am besten abgeschrägt. 2) Die genaue Methodik der Erweiterung und des Verbandwechsels ist ausführlich geschildert. Wenn die Epidermisierung vollendet ist, kommt 3) die Plastik an die Reihe; allerdings kann man einen totalen Verschluß nur dann erstreben, wenn die Durchgängigkeit absolut gesichert ist; aber auch danach ist 4) eine genaue Überwachung noch dringend erforderlich. Außer bei Stenosen erscheint das Verfahren den Verff. noch angezeigt bei Papillomen, sowie überhaupt zur kaustischen Licht-, Bestrahlungs- usw. Therapie. Somit glauben die Verff., daß die Laryngostomie die Methode der Wahl bei allen schweren Stenosen, den verzeifelten Fällen von mißlungenem Decanulement sei, wofern der Allgemeinzustand ein leidlicher und Pat. frei von akuten Erscheinungen ist. Am Schluß folgen die einzelnen Krankengeschichten. Das Original enthält noch eine Reihe wichtiger technischer Einzelheiten.

F. Alexander (Frankfurt a. M.).

---

19) **Munro.** Ligation of the ductus arteriosus.

(Annals of surgery 1907. September.)

Der Ductus Botalli hat bei Neugeborenen 5 mm im Durchmesser und 10—15 mm Länge, er ist am 20. Tage nach der Geburt verödet. Bis zu diesem 20. Tage muß man daher nach dem Verf. bei Neugeborenen ein Geräusch hören, und ebenfalls muß man dieses Geräusch bei älteren Kindern hören, sofern der Ductus offen bleibt. Außerdem wird in solchen Fällen eine Erweiterung des rechten Herzens vorhanden sein; Cyanose des Gesichts ist meistens nicht, sondern vielmehr eine wachsgelbe Farbe des Gesichts bei derartigen älteren Kindern zu sehen. Erstickungsanfälle und Schleimhautblutungen vervollständigen das klinische Bild neben einem systolischen Schwirren der Halsgefäße. Etwa nur die Hälfte dieser Kinder bleibt bis zur

Pubertät am Leben. Verf. zieht deswegen in Erwägung, ob man diesen offenbleibenden Duct. arteriosus nicht unterbinden könne. Man soll zu diesem Zweck das Brustbein in der Höhe des zweiten Rippenknorpels in der Längsrichtung spalten, das Perikard eröffnen und eine Ligatur um den Ductus legen. Ohne rechtsseitigen Pneumothorax wird es nicht abgehen. Jedenfalls eine recht gefährliche Operation (Ref.). **Herhold** (Brandenburg).

20) **G. v. Saar.** Über Cystadenoma mammae und Mastitis chronica cystica.

(v. Langenbeck's Archiv Bd. LXXXIV. Hft. 1.)

Auf Grund der genauen Untersuchungen von drei Fällen von Cystadenoma mammae kommt Verf. zu der Ansicht, daß es sich bei diesem Leiden um eine neoplastische Veränderung vorwiegend epithelialer Natur handelt. Die Epithelveränderungen sind es, welche dem ganzen Prozeß seine Richtung geben. Je lebhafter und ausgesprochener das Epithel wuchert, um so mehr nähert sich die Neubildung dem Karzinom. Für eine akute oder chronische Entzündung konnte kein irgendwie beweisender Befund erhoben werden. Die leukocytäre Infiltration, die sich manchmal vorfindet, kann nicht als pathognomonisch für eine Entzündung gehalten werden. Einen Zusammenhang des Cystadenoms mit den senilen Involutionsvorgängen der Brustdrüse hält v. S. für wahrscheinlich und glaubt, daß ein genaueres Studium derselben noch manche interessante Aufschlüsse bringen wird. Die Rolle der elastischen Fasern ist noch nicht völlig aufgeklärt. Vielleicht hängt ihre Vermehrung auch mit der Involution zusammen. Das Alter, in dem das Cystadenom auftritt, ist das der Menopause. Übrigens wurde es auch einige Male bei Männern beobachtet. Das Trauma spielt wohl nur eine Nebenrolle, und auch die Mastitis als ätiologischer Faktor ist nicht erwiesen. Die Dauer der Erkrankung ist meist eine lange und kann bis zu 20 Jahren währen. Schmerzhaftigkeit ist nicht vorhanden. In den meisten Fällen ist die Affektion einseitig, doch sind Fälle beschrieben, in denen beide Brüste ergriffen waren. An der Mammilla sind keine Veränderungen; nur wenn die Geschwulst sich direkt unter ihr befindet, kann sie wie beim Karzinom eingezogen sein. Wichtig ist es zu wissen, daß aus der Mammilla in der Mehrzahl der Fälle ein serös-blutiges, mäßig reichliches Exsudat sezerniert wird. Manchmal kann man die Flüssigkeit ausdrücken und die Geschwulst dadurch verkleinern. In den Achseldrüsen ist nie eine Metastasierung angetroffen worden. — Die Diagnose auf Cystadenom ist oft sehr schwierig und manchmal erst durch Probeexzision zu stellen. Die Therapie soll in einer Amputation der Brustdrüse ohne Achselhöhlenausräumung bestehen.

Zum Schluß fügt Verf. noch die Krankengeschichte und mikroskopischen Befund eines vierten Falles bei, in dem es sich um zahlreiche Cysten mit unzweifelhaften Spuren chronischer Entzündung handelt. Dieser Fall hat nur noch ein einziges Analogon in einer

Publikation von Mintz. Auf Grund seiner Studien hält v. S. das Vorkommen einer chronischen cystenbildenden Entzündung im Sinne König's nicht für einwandsfrei erwiesen. Er glaubt, daß dort, wo eine Entzündung in einer Cystenbrust auftritt, Untergang und nicht Neubildung der Cysten statthat. **E. Siegel** (Frankfurt a. M.).

---

## Kleinere Mitteilungen.

21) **W. Grimm.** Die mit Skopolamin-Morphin kombinierte Inhalationsnarkose und ihre günstige Beziehung zu den Pneumonien nach Bauchoperationen.

(Beiträge zur klin. Chirurgie Bd. LV. p. 1.)

In der Kümmell'schen Abteilung des Eppendorfer Krankenhauses wurde von Dezember 1903 bis August 1906 in 2850 Fällen Skopolamin-Morphium zur Unterstützung der Allgemeinnarkose angewandt. Ohne Berücksichtigung irgendeiner Gegenindikation wird $^1/_2$ mg Scopolaminum hydrobrom. (Merck) und 1 cg Morphium 1—$1^1/_2$ Stunden vor der Operation gleichzeitig, aber getrennt, injiziert. Die einmalige Einspritzung hat entschiedene Vorteile vor der fraktionierten Anwendung, zu welcher man größere Dosen braucht, und einen ebenso sicheren Erfolg innerhalb ca. $^3/_4$ Stunde.

Die Vorzüge der Methoden sind darin zu erblicken, daß

1) der Pat. in somnolentem Zustand in den Operationsraum kommt, die psychische Erregung wegfällt und die Narkose ohne stärkere Exzitation eintritt;

2) die Hälfte des früher notwendigen Quantums des Narkotikums zu absolut ruhiger Narkose reicht und dabei Salivation, Asphyxie, Brechreiz und Erbrechen während der Narkose unterbleibt;

3) postoperatives Erbrechen ganz wesentlich seltener ist, und die Hemmung der Schleimsekretion längere Zeit vorhält;

4) sonstige üble Nachwirkungen der Narkose fehlen, und der Wundschmerz mehrere Stunden nicht empfunden wird.

Großer Wert zu legen ist auf die frische Beschaffenheit der Lösung, die nicht älter als 2—3 Tage sein soll. Schwankungen in der Intensität der Wirkung des Mittels sind selten und beruhen auf individueller Disposition. Gefährliche Nebenwirkungen wurden nie beobachtet.

Ein Hauptvorteil der Methode besteht in der erheblichen Verringerung der postoperativen Pneumonien, weil Erbrechen intra und post operationem zu den Ausnahmen gehört und auch die Schleimsekretion herabgesetzt ist.

Während auf 1754 Laparotomien von 1895—1905 43 Pneumonien (= 2,5%) mit 17 Todesfällen kamen, entfallen auf 839 spätere Laparotomien 6 = 0,7% postoperative Pneumonien ohne Todesfall.

Diese Reduktion der Pneumoniemorbidität ist nebst der Einführung des Roth-Dräger'schen Sauerstoffapparates mit Chloroform-Äthergemisch der Wirkung des Skopolamin-Morphiums zu verdanken. **Reich** (Tübingen).

22) **Kurzwelly.** Klinische Erfahrungen über Medullaranästhesie mit besonderer Berücksichtigung des Alypins.

(Beiträge zur klin. Chirurgie Bd. LIV. p. 735.)

Verf. berichtet über 323 Medullaranästhesien mit Alypin. Sterile Alypintabletten mit Suprareninzusatz wurden in Kochsalzlösung aufgelöst und mit 5 ccm Liquor spinalis gemischt in den Duralsack injiziert. Die Injektion erfolgte zwischen dem 3. und 4. Lendenwirbel, meist in sitzender Stellung. Unter zum Teil sehr steiler und oft dauernder Hochlagerung des Beckens trat die Anästhesie innerhalb 3—4 Minuten ein und reichte meist bis zum Nabel, mitunter bis zum Rippen-

bogen. Die motorische Sphäre war nur selten beeinflußt, öfter kam es zu Inkontinenz der Sphinkteren.

Unter 323 Fällen waren 6,2% völlige Versager. In 31 Fällen war die Anästhesie ungenügend, d. h. Zerrungen am Bauchfell oder die Hautnaht waren schmerzhaft. Eine nach Ausdehnung und Dauer befriedigende Wirkung wurde also nur bei 84,2% erreicht. In 33,7% traten Neben- und in 27,9% Nachwirkungen ein, so daß solche nur in 46,4% ganz ausblieben. Die Nebenwirkungen waren 8mal schwerster Art: verfallene Gesichtszüge, Apathie, Somnolenz, schwerste Puls- und Atmungsstörungen. Die meisten dieser Kollapse ereigneten sich beim Übergange von der Beckenhochlagerung in die Horizontallage. Wiederholtes Erbrechen während der Operation machte sich besonders während Laparotomien als sehr störend geltend. Bei den Nachwirkungen waren in 6 Fällen besonders schwere Symptome zu verzeichnen: 24stündige Herzschwäche, Atemnot, Apathie, Bewußtlosigkeit und Unruhe, nie dagegen Lähmungen. Die meisten Neben- und Nachwirkungen fanden sich bei Laparotomien, offenbar infolge der ausgiebigen Beckenhochlagerung. Von drei Todesfällen in der Operation legt Verf. zum mindesten einen der Spinalanalgesie zur Last.

Auch Versuche mit Tropakokain fielen nicht wesentlich günstiger aus.

600 im gleichen Zeitraum ausgeführte Narkosen mit dem Braun'schen Gemisch hatten bei weitem nicht ebenso häufige und schwere Komplikationen im Gefolge wie die geringere Anzahl von Lumbalanästhesien. Prof. Braun hat daher die Medullaranästhesie aufgegeben, weil sie in ihrer jetzigen Form in bezug auf Gefahrlosigkeit mit der Allgemeinnarkose nicht konkurrieren kann.

**Reich** (Tübingen).

23) **O. Grosse.** Improvisierte Asepsis.

(Berliner klin. Wochenschrift 1907. Nr. 28.)

Der um die Vereinfachung und einheitliche Gestaltung der Asepsis verdiente Forscher hat in der vorliegenden Arbeit die Ergebnisse seiner langjährigen, mühevollen Untersuchungen und seiner diesbezüglichen Arbeiten zusammengefaßt.

Um sich einen Dampfsterilisator an Ort und Stelle der Operation aus dort sicher vorhandenem Material im Handumdrehen zusammenzustellen, sind nur zwei Kochtöpfe, deren einer in den anderen hineingestellt werden kann, erforderlich. Auf den Boden des größeren Topfes wird ein Glas Wasser gegossen, der kleinere nimmt das zu sterilisierende Material — Instrumente, Verbandstoffe, Katheter, Spritzen, Gummihandschuhe usw. — auf. Wird nun das Wasser zum Sieden gebracht, so stellt der Innenraum des äußeren Topfes den Dampfraum eines Wasserdampfsterilisators dar, in welchem durch die Einwirkung des Dampfes in wenigen Minuten eine unbedingt sichere Sterilisation zustande kommt. Das ist das Prinzip der G.'schen Sterilisationsmethode. Metallinstrumente werden durch 10 Minuten lange Einwirkung des Wasserdampfes unter allen Umständen sicher steril. Gut vernickelte Instrumente leiden unter der Einwirkung des Wasserdampfes nicht. Nur freie Stahlteile sind vor dem Dampfe zu schützen; deshalb werden Messer in fest verschlossenen Glasröhren (»Messersterilisationsröhren«) keimfrei gemacht.

Auf Grund theoretischer Erwägungen und Untersuchungen hält G., wo es sich um die Sterilisation nicht zu großer und dem entsprechend nicht zu fest gepackter Verbandmengen handelt, eine 10 Minuten währende Dampfdurchströmung für durchaus hinreichend, ein einwandsfreies aseptisches Verbandmaterial zu schaffen.

(Ref. hat als einfachstes Gefäß für die Ausführung der G.'schen Sterilisation den Kartoffelkocher empfohlen.) **Langemak** (Erfurt).

24) Hôpital Saint-Jean. Service chirurgical de M. le Dr. Jean Verhoogen. Année 1905. 283 p.

Bruxelles, Librairie Française.

V. liefert hier im Verein mit mehreren Assistenten einen Bericht über die im Jahre 1905 in seiner Abteilung behandelten Fälle. Sie sind übersichtlich in

Tabellen geordnet, einige interessante Beobachtungen sind eingehend beschrieben. Von ihnen seien folgende hervorgehoben:

Bei zwei Kranken mit dem Symptomenkomplex des Hirndruckes wurde durch Kraniektomie besonders die Stauungspapille und die Sehstörung sehr günstig beeinflußt. — Bei einer 33jährigen Frau wurde ein Adenom im Vater'schen Divertikel nach Spaltung der vorderen Duodenalwand mit Glück entfernt; leider erlag die Kranke cholämischen Darmblutungen 11 Tage nach der Operation. Die ausführliche Besprechung dieser Geschwülste ergibt, daß ihre Diagnose sehr schwierig ist; sie war im Falle V.'s auf Cholelithiasis mit Verlegung des Choledochus und Infektion der Gallenwege gestellt.

Beachtung verdient V.'s Methode der Harnblasenexstirpation: Vom Laparotomieschnitt aus werden zunächst die Harnleiter an ihrer Kreuzung mit den Artt. iliacae auf 3 cm vom Bauchfell entblößt, am oberen Ende dieser Strecke leicht und am unteren Ende fest unterbunden und dicht über diesem — nach vorhergehender Punktion des Inhaltes des abgebundenen Teiles — durchschnitten. Der rechte Harnleiter wird in den Blinddarm, der linke in die Flexura sigmoidea unter Bildung eines 2 cm langen Schrägkanales (dem Verfahren Witzel's ähnlich) eingepflanzt. Unter Ablösung eines vorderen und hinteren Bauchfellappens wird nun die Blase von ihren oberen und seitlichen Verbinduungen frei gemacht, so daß sie nur an der Prostata bzw. Scheide und der Harnröhre hängt. Die Prostata bzw. ein Teil der vorderen Scheidenwand wird stets entfernt und eine Drainage nach dem Damme bzw. der Scheide eingelegt. Die abgelösten Bauchfellappen werden darauf vereinigt, die Bauchhöhle geschlossen, wenn nötig, wird sie drainiert.

Ein blumenkohlförmiges, walnußgroßes papilläres Epitheliom des rechten Nierenbeckens einer 65jährigen Frau wurde wegen heftiger Hämaturien durch Nephrektomie entfernt. Interessant ist bei dem Falle, daß die Blutungen nach dem cystoskopischen Befund aus der Blase zu stammen schienen. Erst der Harnleiterkatheterismus von der durch Sectio alta geöffneten Blase aus klärte ihren eigentlichen Ursprung auf. **Gutzeit** (Neidenburg).

25) **Ali Krogius.** Ein Versuch, den Mechanismus der Schädelbrüche in einfacher Weise zu demonstrieren.

(Deutsche Zeitschrift für Chirurgie Bd. LXXXIX. p. 71.)

K. bedient sich in seiner Klinik, um den Schülern die Entstehung der Berstungsbrüche des Schädels entlang der Richtung der Meridiane mit ihrem Beginn in der Äquatorialebene verständlich zu machen, einer schematischen Figur, ein hohles, gestrecktes Rotationsellipsoid darstellend, dessen Schale längs den Meridianen in eine Anzahl von Segmenten geteilt ist. Denkt man sich diesen Körper zwischen beiden Polen komprimiert, so zeigt eine zweite Figur, wie diese Segmente in den Meridianen auseinander klaffen, und zwar am meisten im Äquator. Der Vorgang ist ähnlich, wie ihn ein Otis'sches Urethrometer zeigt, wenn es auseinander gesperrt wird. Als Phantom für Herstellung von quasi Schädelbrüchen benutzt K. ferner Haselnüsse nebst Nußknacker. Etliche Figuren erläutern diese Unterrichtshilfsmittel, die einen recht ansprechenden Eindruck machen.

**Meinhard Schmidt** (Cuxhaven).

26) **H. Leischner.** Erfahrungen über Rhinoplastik.

(v. Langenbeck's Archiv Bd. LXXXIV. Hft. 1.)

Verf. veröffentlicht das selten große Material von 29 Rhinoplastiken aus der v. Eiselsberg'schen Klinik. Neunmal handelte es sich um totale Nasenbildung, fünfmal um Korrektur an Sattelnasen, während die übrigen Fälle die oft nicht weniger schwierige Aufgabe stellten, partielle Defekte zu decken. v. Eiselsberg, der alle Operationen selbst ausführte, hielt sich an die bekannten Methoden, die indische und italienische und ihre von verschiedenen Autoren, wie Israel, König usw., publizierten Modifikationen. Dabei wurde aber der Plan stets den individuellen Verhältnissen angepaßt, und mit stets erfinderischer Begabung und großer Aus-

dauer jederzeit ein geeigneter Weg gefunden, um die zum Teil entsetzlichen Entstellungen zu verbessern. Kaum ein anderes Gebiet der praktischen Chirurgie dürfte soviel künstlerischen Sinn und technische Begabung erfordern, wie das der Rhinoplastik. Das reiche Material zeigt v. Eiselsberg als einen Meister dieser Kunst, und es erhöht seine Verdienste nur, daß er mit scharfer Kritik die unbefriedigenden Resultate einzelner Fälle darlegen läßt.

Die Details müssen in der Arbeit selbst nachgelesen werden, die mit zahlreichen instruktiven Abbildungen der Behandelten vor und nach der Operation versehen ist. Hervorgehoben sei nur, daß v. Eiselsberg die italienische Methode für besonders wertvoll hält und glaubt, daß sie auch heute noch zugunsten der indischen mit Unrecht vernachlässigt wird. Die Einwände gegen die italienische Rhinoplastik werden hinfällig, wenn man gleichzeitig oder später Knochen oder Knorpel als Stützgerüst mit überpflanzt. Allerdings wurden einige Male Störungen im Nervensystem der zur Transplantation verwandten Extremitäten infolge der abnormen, lange andauernden Lagerung beobachtet. Aber diese gingen nach einiger Zeit immer wieder in Heilung über. **E. Siegel** (Frankfurt a. M.).

## 27) E. Sehrt. Subkutane Leiomyome der Wange und ihre Histogenese.

(Beiträge zur klin. Chirurgie Bd. LIV. p. 723.)

Während die in Papillarschicht und Subkutangewebe gelegenen Dermatomyome häufiger beobachtet worden sind, gehören subkutan gelegene, reine Leiomyome in der deutschen Literatur zu den Seltenheiten. In dem näher beschriebenen Falle bildeten solche in dem subkutanen Fettgewebe der Wange bei einem jungen Manne mehrere bis kirschgroße Geschwülste, die sich nach der Exstirpation zweimal rasch wiederholten, ohne im übrigen bösartige Eigenschaften zu zeigen. Nach der histologischen Untersuchung handelte es sich um Leiomyome, deren Muskelfaserzüge sich parallel zu den zahlreich vorhandenen Endothelröhren gruppierten. Die Geschwülste waren streng abgekapselt und ließen normale Gefäße vermissen.

Für diese Art von Leiomyomen scheint die Theorie von Rösger zuzutreffen, wonach sie von der Muskulatur der Gefäße des Unterhautzellgewebes ausgehen.

Bei der Möglichkeit einer bösartigen Umwandlung ist für derartige Fälle baldigste Operation angezeigt. **Reich** (Tübingen).

## 28) Walliczek. Über Hyperostose der Oberkiefer.

(Berliner klin. Wochenschrift 1907. Nr. 28.)

Obwohl der vom Verf. mitgeteilte Fall von Hyperostose beider Oberkiefer erst der sechste publizierte ist, so meint W. doch nicht, daß diese Krankheit so abnorm selten ist, sondern glaubt, daß sie zuwenig beachtet wird wegen der Geringfügigkeit der Beschwerden.

Das Wichtigste und Bekannte über Hyperostose der Oberkiefer wird in folgenden Thesen zusammengefaßt:

1) Die Hyperostose der Oberkiefer ist eine seltene, fast immer symmetrisch auftretende Krankheit.

2) Sie führt regelmäßig zu einer mehr oder minder hochgradigen knöchernen Verlegung der Nasenlumina und zur Behinderung der Nasenatmung.

3) Eine Verkleinerung resp. ein Schwund der Kieferhöhlen ist eine regelmäßige Folge der Hyperostose.

4) Sie ist in der Mehrzahl der Fälle durch ein Trauma hervorgerufen oder auf ein solches zurückzuführen.

5) Ob auch andere Ursachen, wie Zahncaries, Lues, Tuberkulose, akute Infektionskrankheiten usw. die Veranlassung dazu geben können, das ist bisher nicht festgestellt. Indes scheint zahlreiche Zahncaries in dem von W. beobachteten Falle die alleinige Ursache der Krankheit zu sein.

6) Die Prognose ist in keinem Falle günstig zu stellen.

7) Die Therapie soll zunächst intern und abwartend sein. Eine energische Hg-Schmierkur, event. mit Jodkali kombiniert, sollte in jedem Falle vor einem operativen Eingriffe versucht werden.

8) Die Operation selbst hat sich auf die Beseitigung der entstellenden Exostosen und event. auf die Freilegung des Naseninnern zu beschränken.

Für die Operation kommen zwei Methoden in Betracht:

1) Spaltung des Nasenrückens und Angriff der Knochenwucherung von einer Wunde aus.

2) Einschnitt über den Knochenhöckern beiderseits, parallel zum Nasenrücken.

**Langemak** (Erfurt).

29) **L. Teleky.** Die Phosphornekrose. Ihre Verbreitung in Österreich und deren Ursachen.

(Schriften der österreich. Gesellschaft f. Arbeiterschutz Hft. 12.)

Auf Grund eingehender Erhebungen in den Hauptorten der österreichischen Zündhölzchenindustrie kommt T. zu dem Ergebnis, daß in den Jahren 1896—1905 in Österreich 350—400 Fälle von Phosphornekrose vorgekommen sind. Da die eingeführten Schutzmaßregeln demgemäß ungenügend sind, fordert T. das Verbot des Weißphosphors. Die breit angelegte statistische Arbeit bietet im übrigen nichts statistisch Interessantes. **Vorderbrügge** (Danzig).

30) **Pichler und Ranzi.** Über Immediatprothesen bei Unterkieferresektionen.

(v. Langenbeck's Archiv Bd. LXXXIV. Hft. 1.)

Die Verff. haben in einer Reihe von Fällen bei Unterkieferresektionen sofort die Prothese von Fritzsche angewendet und günstige Erfolge mit ihr erzielt. Das kosmetische Resultat ist dadurch ein besseres, daß dem Narbenzuge sofort entgegen gewirkt wird, und andererseits wird dem Einsetzen einer passenden Dauerprothese gut vorgearbeitet. Der Sägeschnitt im Unterkiefer soll möglichst schräg angelegt werden. Die Prothese ist von Zinn und wird nach einem entsprechenden Leichenunterkiefer vorbereitet. Sie ermöglicht stets eine Revision des Wundbettes. Der Operation soll stets eine zahnärztliche Behandlung, Zahnfüllung, Entfernung des Zahnsteines, vorausgehen.

**E. Siegel** (Frankfurt a. M.).

31) **D. G. Gorochow.** Die osteoplastische Operation der Spina bifida sacralis.

(Wratschebnaja Gazeta 1907. Nr. 41 u. 42.)

Im Falle G.'s — bei einem Kinde von 6 Monaten — war das Loch (in mittlerer Höhe des Kreuzbeines) 2 × 1,5 cm groß. G. verlängerte den Hautschnitt nach links 6—7 cm weit, durchtrennte die Glutäalmuskeln und bildete einen Periost-Knochenlappen etwas nach vorn und gleich über dem Foramen ischiadicum majus. Der Knochen ist hier — im Gegensatz zur Darmbeinschaufel — dick und enthält eine gut entwickelte Spongiosa zwischen äußerer und innerer Platte. Der Knochenlappen wurde auf das Loch im Kreuzbein herübergeklappt und angenäht; darauf Naht der Glutäalmuskeln, endlich der Hautwunde. Gutes Resultat. — Drei Bilder zeigen die Topographie des Lappens, den Pat. vor und nach der Operation. Die Technik ist — wegen der Tiefe der Wunde — recht schwierig.

**E. Glückel** (Wel. gubny, Poltawa).

32) **O. v. Frisch.** Zur kongenitalen Skoliose.

(v. Langenbeck's Archiv Bd. LXXXIV. Hft. 1.)

v. F. veröffentlicht den Befund einer angeborenen Skoliose der Lendenwirbelsäule, die dadurch bedingt war, daß sich nach Ausweis des Röntgenbildes zwischen 4. und 5. Lendenwirbel ein überzähliger keilförmiger Wirbelkörper eingeschaltet hatte. Derselbe hatte einen rudimentären Charakter und besaß nur einen halben

Körper, der von links, der Seite der Konvexität, eingeschoben erschien und die Mittellinie kaum überragte, so daß auf der rechten Seite sich 4. und letzter Wirbel mit ihren Basalflächen fast berührten. — Ein weiterer Befund von angeborener Skoliose der Lendenwirbelsäule konnte an einem Skelett des pathologischen Museums in Wien konstatiert werden. An demselben fand sich ein Defekt der linken Bogenhälfte des rechterseits assimilierten 5. Lendenwirbels und ein zwischen 2. und 3. Lendenwirbel linkerseits eingeschaltetes Wirbelrudiment. Bei einem anderen Präparate, wie bei einer weiteren, im Leben zur Beobachtung kommenden Skoliose handelte es sich um skoliotische Veränderungen der Brust- resp. Halswirbelsäule, durch analoge anatomische Anomalien hervorgerufen. Die Entwicklungsstörung, durch welche die Bildung solcher halber überzähliger Wirbel zustande kommt, spielt sich wahrscheinlich zur Zeit des Bestehens der primitiven Wirbelkörper ab. Bei ernsten Beschwerden, die durch solche Spaltwirbelskoliosen verursacht werden, empfiehlt Verf. einen operativen Eingriff, Freilegung des Wirbels, Anbohrung und Auskratzung mit dem scharfen Löffel.

**E. Siegel** (Frankfurt a. M.).

33) **Speese.** Surgical condition avising from the branchial clefts &c.

(Univ. of Pennsylvania med. bulletin 1907. Oktober.)

S. teilt seine Erfahrungen über chirurgische branchiogene Erkrankungen mit. Die völlige Exzision des Ganges einer Kiemengangsfistel gelang trotz dreimaligen Versuches in einem Falle nicht, da die Verwachsungen zu fest und die Beziehungen zu lebenswichtigen Gebilden zu innig waren. S. berichtet über einen weiteren Fall von sehr enger Fistel mit so geringer Absonderung, daß keine erheblichen Beschwerden vorhanden waren; er operierte nicht, da ihm die Operationsgefahr in keinem Verhältnis zur Größe der Beschwerden zu stehen schien. In einem Falle von Vereiterung einer großen Kiemengangscyste wurde vor der Operation kein Halssarkom angenommen; die stark entzündlich veränderte Wand des Abszesses zeigte Plattenepithelauskleidung, die durch die Eiterung nicht zerstört worden war. Bei der Diagnose der branchiogenen Karzinome ist zu berücksichtigen, daß mehrfach, so auch in einem Falle S.'s, ein solches durch eine Plattenepithelmetastase eines primären Speiseröhrenkrebses vorgetäuscht wurde. S. teilt schließlich ausführlicher einen Fall von echtem branchiogenem Karzinom mit; es handelte sich um eine fluktuierende, schmerzlose, nur wenig bewegliche Halsgeschwulst, die sich bei dem 36jährigen Manne im Laufe von 3 Jahren entwickelt hatte. Inzision und Drainage unter der Annahme eines einfachen Abszesses; die mikroskopische Untersuchung ergab jedoch, daß es sich um beginnende krebsige Entartung einer Branchialcyste, vermutlich begünstigt durch die Reizwirkung der chronischen Eiterung in der Cyste, handelte. Der Cystensack wurde nunmehr radikal entfernt, was nicht sehr schwierig war, da die Krebsbildung noch nicht besonders in die Tiefe gegangen war. 3 Jahre später noch kein Rezidiv. **Mohr** (Bielefeld).

34) **K. Fischer.** Struma congenita der Neugeborenen, operativ behandelt.

(Beiträge zur klin. Chirurgie Bd. LIV. p. 161.)

Den drei bisher mitgeteilten Fällen von Kropfoperation bei Neugeborenen fügt die Mitteilung einen vierten, den zweiten glücklich verlaufenen, hinzu.

Es handelte sich um ein sonst normal entwickeltes und ohne Störungen geborenes Kind einer gesunden Mutter. Als die sofort nach der Geburt bestehende und vorübergehend gebesserte Kropfasphyxie sich wiederholte, wurde bei dem 1 Stunde alten Neugeborenen unter sorgfältiger Blutsparung die halbseitige Kropfexstirpation nach Kocher ausgeführt. Die Atmung war sofort frei, die Wunde heilte p. pr. int., und das Kind überstand den Eingriff gut. Es handelte sich histologisch um ein fötales Adenom. **Reich** (Tübingen).

35) **J. E. Cook.** Case of tumour of the carotid body.

(Surgery, gynecology and obstetrics Bd. V. Hft. 3.)

C. berichtet über eine Geschwulst der Carotidendrüse, die den 28. Fall der Gesamtliteratur darstellen soll. Ein 39jähriger Mulatte, der bereits vor 16 Jahren wegen einer Blutgeschwulst des Halses operiert worden war, bot durch eine mannsfaustgroße Geschwulst der linken Halsseite die Erscheinungen eines Aneurysmas der Carotis. Bei der Operation fand sich die Geschwulst mit der Umgebung fest verwachsen und konnte nur nach doppelter Ligatur der Carotis communis und Jugularis entfernt werden. Pat. starb 1 Stunde p. op. an den Folgen des außerordentlich großen Blutverlustes.

Die weitere Untersuchung ergab, daß die Geschwulst von der Carotidendrüse ihren Ausgang genommen hatte. Die beiden Carotiden waren unversehrt; mikroskopisch ergab sich, wie in den übrigen bisher beobachteten Fällen, das typische Bild einer bösartigen Umwandlung des eigenartigen Drüsengewebes.

**Strauss** (Nürnberg).

36) **Pfeiffer.** Über die Verlagerung des Larynx und der Trachea bei Pyopneumothorax.

(Med. Korrespondenzbl. d. württemb. ärztl. Landesvereins 1907. November 2.)

In einem Falle von tuberkulösem rechtsseitigen Pyopneumothorax war die linke Lunge nach oben und die Luftröhre mit dem Kehlkopf in einen deutlichen, schon äußerlich leicht erkennbaren Schrägstand von links oben nach rechts unten gedrängt worden. Die Verlagerung ließ demnach ohne weiteres auf krankhafte Vorgänge im Innern des Brustkorbes schließen; sie änderte sich und machte den alten normalen Verhältnissen Platz in dem Augenblicke, wo die in der linken Pleura angesammelte Luft und Flüssigkeit durch Punktion entleert wurde.

Die große Verschieblichkeit des Mediastinum ist demnach jederzeit am Lebenden nachweisbar und verdient für die Diagnose intrathorakaler Erkrankungen mehr Beachtung als bisher, weil sie häufig schon durch einfache Besichtigung des Halses nachgewiesen werden kann. **Mohr** (Bielefeld).

37) **Kob.** Druckgeschwüre des Kehlkopfes nach Intubation und ihre Behandlung.

(Zeitschrift für ärztl. Fortbildung 1907. Nr. 10.)

Verf. hat in drei Fällen von Intubationsgeschwür mit den »Heiltuben« von Bókay (vgl. d. Bl. 1901 p. 500) Heilung erzielt. Es sind dies Bronzetuben mit schmälerem und längerem Halsteile, die vom Kopf- bis zum Bauchteile mit schmalen Gelatinestreifen umwickelt und mit gepudertem Alaun bestreut werden (s. Jahrbuch für Kinderheilkunde Bd. LIX). **Gutzeit** (Neidenburg).

38) **Duncan.** Lee-Metford bullet in right bronchus — operation — recovery.

(Intercolonial med. journ. of Australasia 1907. September 20.)

Der 7jährige Knabe aspirierte während eines Hustenanfalles ein Militärgeschoß, das er im Munde hielt, in die Lunge. Es entwickelten sich nach den gewöhnlichen Anfangserscheinungen die Symptome einer rechtsseitigen basalen Pneumonie. Nach den Erscheinungen wurde eine Einklemmung des Geschosses in der unteren ersten Teilung des rechten Hauptbronchus angenommen und durch das Röntgenbild bestätigt. Operation 3 Wochen nach dem Unfalle: Mediastinale rechtsseitige hintere Thorakotomie von einem Türflügelschnitte mit Basis an der Wirbelsäule in Höhe der 5.—8. Rippe aus; dabei wurden die abgelösten langen Rückenmuskeln nicht durchtrennt, sondern zurückgezogen. Nach Durchtrennung sämtlicher Schichten, eingeschlossen Pleura, Zurückschlagen des Lappens; die ausgedehnt verwachsene und im Mittel- und Unterlappen luftleere Lunge kollabierte nicht. Die Abtastung der Lunge vom Hilus aus war ohne Erfolg; nach mehrfachen Punktionen mit dem stumpfen Ende einer Nadel wurde das Geschoß in $2^1/_2$ cm Tiefe

dicht hinter der Wand des rechten Herzaurikels festgestellt. Stumpfe Durchtrennung und Erweiterung des Lungengewebes bis zum Geschoß, Längsinzision in die Wand des Bronchus unter Kontrolle des in die Wunde eingeführten Fingers, Extraktion des Geschosses, worauf sofort Eiter und Luft aus dem Bronchus ausströmten. Langes Drain an die Lungenwunde hinan, Zurücklagerung des Haut-Knochenlappens, exakte Weichteilnaht. Husten und Auswurf waren nach 10 Tagen verschwunden, ein am Tage nach der Operation auftretendes ausgedehntes subkutanes Emphysem ging nach Entfernung des Drains rasch zurück; die zunächst starke Eiterung aus der Drainageöffnung hörte nach 3 Wochen auf. Heilung mit fast vollständiger Wiederherstellung der Lungenfunktion.

D. hebt hervor, daß die Lungenwurzel mit ihren wichtigen Gebilden die Eingriffe auffallend gut vertrug. Die Auffindung des Geschosses wurde dadurch erschwert, daß die Pleura parietalis nicht, wie es Bryant empfiehlt, ohne Eröffnung der Pleurahöhle bis zur Lungenwurzel abgelöst wurde, was allerdings sehr schwierig ist, jedoch stets versucht werden sollte. **Mohr** (Bielefeld).

39) **Carlau.** Entfernung eines Fremdkörpers aus dem linken Bronchus. (Aus dem Anschar-Krankenhaus in Kiel: Prof. Dr. Petersen.)

(Münchener med. Wochenschrift 1907. Nr. 40.)

8jähriger Knabe, dem eine 3 cm lange Bleistifthülse am Tage vorher durch Aspiration in den linken Bronchus geraten war; keinerlei Beschwerden. Die Röntgenuntersuchung stellte ihren Sitz fest, worauf die Hülse nach Ausführung des Luftröhrenschnittes nach der Helferich'schen Methode (s. d. Bl. Ref. 1903 p. 773) zu entfernen gesucht wurde. Die Hülse blieb indes nicht an dem in den Bronchus eingeführten Gummiballon hängen, kam aber wohl infolge starker Erweiterung des Bronchus durch den Ballon nach oben und konnte mit einer Kornzange entfernt werden. **Kramer** (Glogau).

40) **Tavernier.** Coup de feu dans l'abdomen; plaies de l'estomac, du diaphragme, du coeur et de l'artère pulmonaire; symphyse péricardique.

(Revue française de méd. et de chir. 1907. Nr. 20.)

Revolverschußverletzung mit Einschuß oberhalb des Nabels. Zeichen innerer Blutung, Puls regelmäßig, 90, keine Atemnot. Laparotomie 6 Stunden später; zwei Perforationen des Magens nahe der kleinen Kurvatur wurden vernäht. Nach der Operation bestanden die Zeichen akuter Anämie weiter. Puls 90, regelmäßig, ziemlich voll, keine Atemnot, keine Cyanose. Pat. delirierte und starb 15 Stunden nach dem Eingriffe.

Die Autopsie ergab, daß das Geschoß das Zwerchfell durchdrungen hatte, dann den linken Ventrikel in seiner Längsachse ohne Verletzung der Mitralis, sodann die Art. pulmonalis; zwischen dieser und der Aorta war es stecken geblieben. Der Perikardialraum war durch alte Verwachsungen vollkommen verödet, die Pleuren waren nicht eröffnet, es bestand keine Blutung im Mesenterium, die Ventrikelöffnungen waren mit Blutgerinnseln verstopft. Keine Blutung im Bauche, keine Peritonitis.

Daß klinische Zeichen einer Herzverletzung überhaupt fehlten, erklärt T. durch die alte Perikarditis, infolge deren Blutung in den Herzbeutel und sog. Herztamponade nicht eintreten konnten. Der Fall zeigt demnach klar, daß Fehlen eines Hämoperikards das Symptomenbild einer Herzwunde völlig negativ gestalten kann. Die innere Blutung bestand nur in der Bauchhöhle. An eine Herzverletzung wurde daher überhaupt nicht gedacht. **Mohr** (Bielefeld).

---

Originalmitteilungen, Monographien und Sonderdrucke wolle man an *Prof. E. Richter* in Breslau (Kaiser Wilhelmstraße 115), oder an die Verlagshandlung *Breitkopf & Härtel*, einsenden.

Für die Redaktion verantwortlich: Geh. Med.-Rat Prof. Dr. E. Richter in Breslau.
Druck und Verlag von Breitkopf & Härtel in Leipzig, Nürnbergerstraße 36/38.

# Zentralblatt

für

# CHIRURGIE

herausgegeben von

K. Garrè, F. König, E. Richter,

in Bonn, in Berlin, in Breslau.

Vierunddreißigster Jahrgang.

**Nr. 52.** **Sonnabend, den 28. Dezember.** **1907.**


## An die geschätzten Leser und Mitarbeiter!

Wir beehren uns, Ihnen ergebenst mitzuteilen, daß der Verlag unseres Zentralblattes für innere Medizin, für Chirurgie, für Gynäkologie und somit des Zentralblattes für die gesamte Medizin im Einverständnis mit den Herren Redakteuren zum 1. Januar 1908 in den Besitz der Firma Johann Ambrosius Barth, Verlagsbuchhandlung, Leipzig übergeht.

Die immer größere Ausdehnung unseres Musikalienverlages und der Ausbau unseres musikwissenschaftlichen Buchverlages hat im Laufe der Jahre so bedeutende Anforderungen an uns gestellt, daß es uns künftighin unmöglich sein wird, unserem medizinischen Verlage, insbesondere unseren Zentralblättern die Pflege zuteil werden zu lassen, die diese, trotz ihres stetigen erfreulichen Aufwärtssteigens, unbedingt erfordern. Wir haben uns daher nach langem Zögern — wenn auch schweren Herzens — entschlossen, unsere obengenannten Zentralblätter in die Hände eines Verlegers übergehen zu lassen, der nicht nur für deren gedeihliche Fortentwicklung bürgt, sondern auch unter Aufrechterhaltung der guten alten Beziehungen bestrebt sein wird, den inneren Ausbau der Zentralblätter erfolgreich zu fördern.

Wir nehmen daher mit der vorliegenden in unserem Verlage erscheinenden letzten Nummer unserer Zentralblätter Abschied von dem geschätzten Leser- und Mitarbeiterkreis. Es drängt uns den verehrten Lesern und Mitarbeitern unseren aufrichtigsten Dank auszudrücken. Wir danken Ihnen allen für das rege Interesse, das Sie unseren Zentralblättern stets in so hohem Maße entgegengebracht haben, wir danken für jahrzehntelange treue Mitarbeit und für uns so oft bewiesenes Vertrauen.

Die gedeihliche Weiterentwicklung der Zentralblätter liegt uns sehr am Herzen, wir bitten Sie daher auch dem neuen Verleger in Zukunft Ihr geschätztes Vertrauen in ungeschmälerter Weise zu erhalten und das mit uns so freundlich gepflegte Verhältnis voll auf ihn zu übertragen.

In diesem Sinne scheiden wir aus diesem erfreulichen Wirkungskreis und rufen allen geschätzten Lesern und Mitarbeitern ein herzliches Lebewohl zu.

Leipzig, 28. Dezember 1907. **Breitkopf & Härtel.**

**Inhalt:** 1) **Gottschalk,** Plastische Röntgenbilder. — 2) **v. Verebély,** Fettgewebsgranulationen. — 3) **Watts,** 4) **Sweet,** Blutgefäßnähte. — 5) **Döll,** Vioform gegen Tuberkulose. — 6) **Neumann,** Erysipel. — 7) **Goldammer,** Röntgenologische Diagnostik der Magen-Darmerkrankungen. — 8) **Byford, Gordon, Baldy, Boldt, Vineberg, Smith, Kirkley, Robb,** Nachbehandlung der Laparotomien. — 9) **Lannelongue,** Appendicitis. — 10) **Caldaguès,** Darmzerquetschung. — 11) **Garrè,** Leberresektion. — 12) **Mackenzie,** Beweglichkeit der Nieren. — 13) **Lucas-Championnière,** Wanderniere. — 14) **Casper,** Nierenblutungen. — 15) **Reid,** Nierensteine. — 16) **Russel,** Hypospadie. — 17) **D'Arcy Power,** 18) **Howard,** Hodenerkrankungen. — 19) **Thomas,** Frakturen des Köpfchens und Halses des Radius. — 20) **Weiss,** Tendovaginitis crepitans.

**G. Sultan,** Über den Mechanismus der retrograden Darminkarzeration. (Originalmitteilg.)

21) **Warren,** Sarkombehandlung durch Röntgenbestrahlen. — 22) **Steblin-Kaminski,** Verschluß von Bauchdeckendefekten. — 23) **Weinstein,** Bauchhöhlensteln. — 24) **Williams,** 25) **Lüsing,** Appendicitis. — 26) **Diekmann,** 27) **Nopto,** Herniologisches. — 28) **Drucbert,** Jejunostomie. — 29) **Collinsow,** Intussuszeption. — 30) **Gregoire,** 31) **Tietjen,** 32) **Hastusch,** Ileus. — 33) **Finkelstein,** Sigmoiditis und Mesosigmoiditis. — 34) **Mummery,** Mastdarmvorfall. — 35) **Fink,** Choledochusverschluß. — 36) **Samurawkin,** Gallenausfluß nach Echinokokkotomie. — 37) **Wölfler,** Pankreascysten. — 38) **Mauclaire,** Pankreasgeschwülste. — 39) **Morley,** Postoperative Thrombophlebitis. — 40) **Edington,** Mißbildungen des Penis. — 41) **Götzl,** Krebs des Penis. — 42) **Jacobsohn,** Steinsucher. — 43) **Walker,** Lithotriptor mit Cystoskop. — 44) **Mandlebaum,** Blasengeschwülste. — 45) **Stow,** Ureteritis cystica chronica. — 46) **Flörcken,** Nierenzerreißung. — 47) **Connata,** Nierenkoliken malarischen Ursprungs. — 48) **Weil,** Hypernephrom. — 49) **Watson,** Nierendrainage. — 50) **Stone,** Pseudohermaphrodit. — 51) **Wilson,** Scheidenkrebs. — 52) **Fischer,** Extra-uterin-Schwangerschaft. — 53) **Hilgenreiner,** Hyperphalangie des Daumens. — 54) **Armstrong,** Trochanterbruch.

---

## 1) **Gottschalk.** Plastische Röntgenbilder.

(Med. Korrespondenzblatt d. württemberg. ärztl. Landesvereins 1907. Oktober 12.)

G. hat der von Alexander bisher geheim gehaltenen Methode der plastischen Röntgenbilder nachgespürt und glaubt zu mindestens ebenso guten Resultaten gekommen zu sein. Seine Methode der plastischen Bildererzeugung beruht auf physikalischen Erwägungen; die Röntgenbilder sind lediglich differenzierte Schattenbilder, und es gilt nun, ihnen das fehlende Licht zu geben, welches bei der gewöhnlichen Photographie gemeinsam mit dem Schatten die Plastik bewirkt. Dies erreicht Verf. durch seine Methode der Plattenbelichtung; die körperliche Plastik erzielt er durch die von ihm angegebene Plattenkombination. (1 Tafel mit Abbildungen.) **Mohr** (Bielefeld).

---

## 2) **v. Verebély.** Die Granulation des menschlichen Fettgewebes.

(Beiträge zur klin. Chirurgie Bd. LIV. p. 320.)

Die rein histologische Untersuchung führt zu dem Schluß, daß das Fettgewebe, wie jedes Bindegewebe, sich an der Granulation beteiligt, durch seinen Fettgehalt aber an Lebensenergie beschränkt und daher gegen äußere Reize sehr empfindlich ist, der alten Erfahrung gemäß, wonach das Fettgewebe das am schwersten heilende, am meisten zur Infektion geneigte Gewebe ist. Je intensiver der Entzündungsreiz, desto reichlicher ist die Auflösung von Fettzellen, deren Inhalt einerseits weggeschafft werden muß, andererseits einen guten Nähr-

boden für Bakterien gibt. Ist die Schädigung der Fettzellen eine geringere, so vermögen sie sich zu regenerieren mit der alten Fähigkeit, Fett zu assimilieren. **Reich** (Tübingen).

3) **Watts.** The suture of blood vessels. Implantation and transplantation of vessels and organs. An experimental and historical study.

(Annals of surgery 1907. September.)

Verf. bespricht die geschichtliche Entwicklung der Gefäßchirurgie, und zwar die einfache zirkuläre Naht, die Naht unter Zuhilfenahme von Prothesen, die Vereinigung des zentralen Endes einer Vene mit dem peripheren Ende einer Arterie oder des peripheren Endes einer Arterie mit dem peripheren Ende einer Vene, endlich die seitlichen Anastomosen zwischen Vene und Arterie. Die letzteren, namentlich die seitliche Verbindung zwischen A. und V. femoral., sind bei Arteriosklerose der ersteren gemacht worden, um das Blut aus der Arterie in die Vene überzuleiten und auf diese Weise die drohende Gangrän des Beines zu verhüten. Die Erfolge dieser Operation sind bis jetzt noch recht zweifelhafte; Verf. glaubt, daß das arterielle Blut zwar einige Zeit in der Vene peripher, später aber wieder zentral fließe.

W. selbst hat an Hunden 13mal die durchschnittene A. carotis communis zirkulär genäht, und zwar stets mit Erfolg, ohne daß Thrombose eintrat. Er benutzt keine Prothese, sondern legt zunächst drei feine Situationsnähte mit Silk, dann näht er darüber fortlaufend und durch die Intima durchgreifend die Enden zusammen. An der Art. femoralis hatte er in den beiden operierten Fällen Mißerfolge (Thrombose). Er glaubt, daß hier die Wunde durch die Hunde verunreinigt sei; nur eine einwandsfreie Asepsis garantiert nach ihm einen Erfolg bei der Gefäßnaht. Die Vena jugularis nähte er, nachdem sie durchschnitten war, 13mal mit 10 Erfolgen (keine Thrombose). Mikroskopisch konnte er an den später herausgeschnittenen Stücken nachweisen daß, sich an der Nahtlinie die Gewebselemente des Gefäßrohres regenerieren mit Ausnahme der elastischen Fasern. Die Art. carotis verband er 4mal durch Anastomose mit der V. jugularis, ohne daß schädliche Folgen oder Thrombose eintraten. Die Vene dehnte sich nach der Naht aus und pulsierte unterhalb der Nahtstelle.

Mikroskopisch erwies sich, daß die Venenwand sich unter diesen Verhältnissen verdickte und die Verdickung durch ein zellenreiches fibröses Gewebe bedingt war; die elastischen Fasern waren dabei in der Media und Adventitia deutlich vermindert. Anastomosen zwischen A. und V. femoral. legte W. 4mal an; nur einmal trat keine Thrombose ein. In diesem Falle sah man das hellrote Blut in die Vene einschießen und hörte dabei ein leises Geräusch. 2mal schnitt W. aus der V. jugularis ein zirkuläres Stück und nähte es zwischen die durchschnittenen Enden der Carotis; einmal trat Thrombose ein.

Durch Abbildungen werden die Tierexperimente erläutert. Von den 31 an Halsgefäßen ausgeführten Operationen war nur bei 3 ein Mißerfolg, während an den Oberschenkelgefäßen — anscheinend, weil die Wunden nicht aseptisch blieben — von 12 Fällen 10 Mißerfolge zeigten. **Herhold** (Brandenburg).

4) **Sweet.** Technique of blood vessels suture.

(Annals of surgery 1907. September.)

Ein gänzlich durchschnittenes Blutgefäß kann auf verschiedene Weise wieder vereinigt werden: 1) Die Gefäßenden werden so nahe aneinander gebracht, daß sie sich berühren und dann aneinander genäht. 2) Die Enden werden vorher geschlitzt und umgekrempelt, so daß Intima an Intima stößt. 3) Ein Ende wird in das andere invaginiert. 4) Es wird zur Vereinigung eine Prothese benutzt.

Welches Verfahren Verf. bevorzugt, geht aus der Arbeit nicht hervor, jedenfalls verfährt er folgendermaßen bei der Naht: Anlegen von Klemmen oberhalb und unterhalb, Entfernen des perivaskulären dünnen Zellgewebes, Glätten etwaiger gequetschter Gefäßränder mit einem feinen Messer, Legen von drei Positionsnähten, durch welche die Gefäßenden aneinander gebracht werden, dann, nach Knüpfen dieser, fortlaufende Naht. Zur Naht wird feinster, das Nadelöhr ganz ausfüllender und mit Vaseline eingefetteter Silk benutzt, die Nähte gehen durch alle Schichten. Absolute Asepsis ist für das Gelingen der Operation notwendig. Leider bildet sich doch trotz aller Vorsicht ein Thrombus, da die Intima an der Nahtstelle etwas rauh ist und die Fäden als Fremdkörper wirken. Das Einfetten der Silkfäden soll das Gerinnen des Blutes in den Stichkanälen verhindern.

**Herhold** (Brandenburg).

5) **A. Döll.** Die biologische Eiwirkung des »Vioform« auf den Tuberkelbazillus im Tierkörper. Ein Beitrag zur chirurgischen Behandlung der Peritonealtuberkulose.

(Arch. internat. de chir. 1907. III. Fasc. 5.)

D. machte Versuche mit Vioformspülungen der eröffneten Bauchhöhle an Kaninchen, die an experimenteller Bauchfelltuberkulose litten. Die günstige Beeinflussung der Krankheit ergab sich daraus, daß bei 58% der Tiere, die nach 115—272 Tagen getötet wurden, Zeichen von Bauchfelltuberkulose sich nicht mehr fanden. In 25% war deutliche Besserung, in 16% keine merkbare Veränderung eingetreten. Als Nebenbefund ergaben sich stets ausgedehnte Verklebungen und Verwachsungen. Auch in einem Falle von Bauchfelltuberkulose, die mit einfacher Laparotomie ohne Vioformspülung behandelt wurde, trat vorübergehende Besserung ein. D. erklärt die Heilung daraus, daß das Vioform den Tuberkelbazillus in seinen biologischen Funktionen schädigt. Durch subkutane Injektionen von 0,5—5,0 g Vioform entstehen an der Impfstelle bleibende Geschwülste, die sterilen Eiter

enthalten. Bei Tieren, deren Bauchhöhle mit Vioformemulsion gespült wurde, findet man zwischen den Darmschlingen, in Verklebungen eingebettet, Vioformklümpchen, die, von zahlreichen Leukocyten umgeben, abgekapselt im Bindegewebe liegen. Diese Kristallanhäufungen lassen sich vermeiden bei Anwendung einer möglichst gleichmäßigen Vioformemulsion, die einen feinen gleichmäßigen Belag auf der Serosa zurückläßt. **Revenstorf** (Hamburg).

---

6) **H. Neumann.** Die Behandlung des Erysipels mit Metakresolanytol.

(Berliner klin. Wochenschrift 1907. Nr. 29.)

Aus den Mitteilungen des Verf.s, der sein Material selbst als viel zu klein erachtet, als daß allgemein gültige Folgerungen zu ziehen wären, geht hervor, daß das Metakresolum anytolum purum in einer Anzahl von Fällen sowohl den Verlauf wie die Dauer der Erkrankung in überraschender Weise gemildert und vor allem abgekürzt hat. Das bei empfindlichen Kranken zuweilen auftretende brennende Gefühl, die schwarze Färbung und der nicht gerade angenehme Geruch, die nicht von langer Dauer sind, dürfen nicht von der Anwendung des Mittels abhalten.

Das Präparat wird mit einem Wattepinsel zuerst auf die gesunde Haut in ungefähr 10—12 cm Entfernung vom Krankheitsherd und in der Richtung nach diesem, dann erst auf die kranke Haut ganz dicht durch mehrmaliges Überstreichen aufgetragen. Ist die Pinselflüssigkeit zu einem Firnis eingetrocknet, so bedarf es im Gesicht keines, an anderen Körperstellen nur eines leichten Verbandes. Ein nach Pinselung in der Nähe der Augenlider auftretendes Ödem schwindet bald wieder nach Abblätterung der Krusten. Die Pinselungen sind noch 1—2 Tage nach Abfall der Temperatur fortzusetzen, um Rezidiven vorzubeugen. Der Abhäutungsprozeß kann durch Anwendung von Öl und Borvaselin beschleunigt werden, der schwarze Farbstoff ist leicht abnehmbar. **Langemak** (Erfurt).

---

7) **Goldammer.** Die röntgenologische Diagnostik der Erkrankungen des Magen-Darmkanales.

(Ergänzungsband XV zu »Fortschritte auf dem Gebiete der Röntgenstrahlen«.)

Nach einem Vorwort von Prof. Kümmell berichtet Verf. über die Resultate seiner Röntgenuntersuchungen bei Erkrankungen des Magen-Darmkanales. Die Erfahrungen des Verf.s sind uns um so wertvoller, als der größte Teil seiner Röntgenbefunde durch die nachfolgende Operation ihre Bestätigung fand. Im Gegensatz zu Holzknecht bevorzugt Verf. die Röntgenographie des Magen-Darmkanales, ohne jedoch gewisse Vorzüge der von Holzknecht hauptsächlich geübten Röntgenoskopie zu leugnen.

Ohne Zweifel ist das Verfahren, wie es von Rieder zuerst angegeben und von G. wieder aufgenommen worden ist, ein viel ein-

facheres und, wie die Resultate zeigen, für den erfahrenen Röntgenologen äußerst wertvoll. Gelingt es doch mittels der Röntgenographie nicht nur, die einfachen Lageveränderungen des Magens festzustellen, sondern vor allem auch die Stenosen am Pylorus zu erkennen, speziell die bösartigen von den gutartigen zu unterscheiden. Auch der Sanduhrmagen ließ sich immer mit Bestimmtheit nachweisen. Zur Untersuchung verwendet Verf. nach dem Vorgange von Rieder 3—400 g dünnen Griesbreies, vermischt mit zwei Eßlöffel Wismut und einem Löffel Milchzucker. 44 äußerst instruktive Röntgenbilder bilden den Schluß des Atlas.

Ohne den Abhandlungen Holzknecht's irgendwie nahe treten zu wollen, muß man jedenfalls nach dem vorliegenden Atlas den hohen Wert der röntgenographischen Methode anerkennend hervorheben, wenn auch, wie Verf. selbst angibt, die röntgenologischen Untersuchungsmethoden des Magen-Darmkanales noch sehr des weiteren Ausbaues bedürfen. Gaugele (Zwickau).

---

## 8) The care of the wound and the after treatment of laparatomy.

(Surgery, gynecology and obstetrics Bd. V. Hft. 2.)

1) Byford: The use of laxatives in the after treatment of laparatomy.

2) Gordon: Method of closing laparatomy wounds.

3) Baldy: Aftertreatment of abdominal section.

4) Boldt: How long must patients observe absolute rest in bed after abdominal operations?

5) Vineberg: Eserin salicylate as a prophylactic against atony of the bowels.

6) Smith: Aftertreatment of abdominal sections.

7) Kirkley: Method of closing the abdominal incision by suture.

8) Robb: The comparatives advantages of catgut and silver-wire sutures for closing the fascia after abdominal incisions.

Die genannten Aufsätze sind die Wiedergabe von lesenswerten Vorträgen, die auf dem Kongreß der amerikanischen Gynäkologen im Mai 1907 gehalten wurden. Die inhaltlich teilweise geradezu entgegengesetzten Arbeiten lassen deutlich ersehen, daß in der Art der Nachbehandlung nach Laparotomien noch recht große Verschiedenheiten bestehen.

Gordon (2) empfiehlt für den Schluß der Bauchwunde durchgreifende von innen nach außen geführte Silkwormsituationsnähte, die 2 Wochen lang liegen bleiben sollen. Fascie und Muskel sollen isoliert durch Catgut vereinigt werden. Kirkley (7) fügt außerdem eine isolierte fortlaufende Peritonealcatgutnaht hinzu. Zur Fasciennaht empfiehlt Robb (8) Silberdraht, um das nie absolut zuverlässig keimfreie Catgut auszuschalten. Eine wesentliche Sorge bildet auch die Verhütung der Darmatonie. Byford (1) gibt unmittelbar nach

der Operation Abführmittel, bis sich Winde einstellen, und vermeidet peinlichst die Darreichung von Opiaten zur Schmerzbetäubung. Baldy (3) läßt den Operierten zunächst 24 Stunden hungern, um die Ätherwirkung auf den Magen auszuschalten; später gibt er unbedenklich auch in schwierigen Fällen feste Nahrung, wenn die Darmtätigkeit sich spontan geregelt hat. Vineberg (5) hat vorzügliche Resultate von der subkutanen Eserininjektion gesehen, die er zur prophylaktischen Verhütung der Darmparalyse sehr empfiehlt. Dagegen beschränkt sich Smith (6), der am 1. Tage etwas Mineralwasser reicht, auf geringe Seifenklysmata und wagt erst am 5. Tage Abführmittel zu geben.

Große Differenzen zeigen sich auch bei der Ausmessung der Zeitdauer der Bettruhe nach der Operation. Gordon (2) läßt die Pat. 2 Wochen lang zu Bett, Baldy (3) verlangt einige Wochen und noch länger (bis zu 3 Monaten), um den erschöpften Organismus zu kräftigen. Dagegen läßt Boldt (4) den Pat. so früh als möglich aufstehen und scheut sich nicht, in unkomplizierten Fällen den Operierten bereits nach 24 Stunden außer Bett zu lassen.

**Strauss** (Nürnberg).

---

9) **M. Lannelongue.** Nouveanté de l'appendicite, sa fréquence. Toxicité urinaire dans cette maladie.

(Bull. de l'acad. de méd. 1907. Nr. 21.)

Das Neue dieser Mitteilung ist der Versuch, die Schwere einer Wurmfortsatzerkrankung bzw. die Prognose durch Zahlen zum Ausdruck zu bringen, welche die Toxizität des Harns der Appendicitiker angeben.

Unter Toxizität des Harns versteht L. das Maß einer Harnmenge, das, in die Venen eines Kaninchens eingebracht, dasselbe zu töten vermag (auf das Kilogramm des Tieres berechnet). So z. B. schwankt diese Zahl bei Erwachsenen 40—80 ccm. Sie ist in den Kinderjahren höher.

L. erläutert an einigen kurz angeführten Krankengeschichten seine Ausführungen.

In der Diskussion hält Hayem diese Vergleiche deshalb für schwer durchführbar, weil sich bei der Appendicitis die Harnmenge beträchtlich verringert und die Konzentration entsprechend vermehrt. Man müßte also zum Zwecke des Vergleiches die Urine vorher zum mindesten auf dieselbe Dichtigkeit bringen.

**Neugebauer** (Mährisch-Ostrau).

---

10) **Caldaguès.** Exclusion intestinale bilatérale par le procédé d'écrasement (sans section de l'intestin).

(Bull. et mèm. de la soc. anat. de Paris 1907. Nr. 1.)

Mit einem Enterotrib wird der Darm abgequetscht, in die Quetschwunde eine Ligatur gelegt. Statt nun zu durchtrennen und

den Stumpf nach Doyen mit einer Schnürnaht zu versenken, bleibt die gequetschte Partie undurchtrennt und wird durch eine Naht der gegenüberstehenden Darmenden nach Lembert versenkt.

Ganz abgesehen davon, daß ein Bedürfnis nach Methoden für die fast ganz verlassene totale Darmausschaltung nicht besteht, ist das Verfahren unverläßlich. Denn nach Abstoßung des gequetschten gangränös gewordenen Stückes würde sich sicherlich, Dank der Lembertnaht, eine neue Verbindung herstellen.

Neugebauer (Mährisch-Ostrau).

---

11) **Garrè.** On resection of the liver. Festschrift für Nicolas Senn.

(Surgery, gynecology and obstetrics Bd. V. Hft. 3.)

G. bespricht eingehend die bisher zur Blutstillung im Lebergewebe verwendeten Mittel. Er verwirft den Thermokauter, der die Blutung aus größeren Gefäßen nicht stille und das Fassen der einzelnen Gefäße durch den gesetzten Schorf unmöglich mache. Ebensowenig hält er den Dampfspray Snegirew's und die Heißluftbehandlung Holländer's für ausreichend, da die hierdurch bewirkten Nekrosen die Gefahr der sekundären Blutung in sich schließen. Die Deckung der Leberwunde durch Netz- oder Muskellappen erscheint dem Verf. ebensowenig ausreichend, als Massenligaturen, die oft das mehr oder minder derbe Lebergewebe durchschneiden, was sich freilich in einzelnen Fällen durch die Kompression und Knotenlegung über resorbierbaren Platten (Knochen, Magnesium) vermeiden lasse.

Am einfachsten und sichersten ist nach G. die isolierte Unterbindung der einzelnen Lebergefäße, die, entgegen der früher allgemein verbreiteten Meinung, genau so elastisch sind wie die Blutgefäße der übrigen Körperteile, und die daher wohl etwas aus dem umgebenden Gewebe vorgezogen werden können. Es ist unnötig, die Fäden stark anzuziehen, da der Blutdruck in der Leber ein verhältnismäßig geringer ist. Für schräg durchschnittene Venen kommen tiefe Umstechungen durch die Dicke des Lebergewebes in Betracht. Als Nahtmaterial empfiehlt G. feinsten Silk für die isolierten und Catgut für die Massen- und Umstechungsligaturen. Zur weiteren Sicherung der Blutstillung dienen noch je nach Lage des Falles Kompressionsligaturen, die, durch die ganze Dicke der Leber gehend, die Wundflächen aufeinanderpressen und durch oberflächliche Nähte ergänzt werden, welche die Wundränder aneinander pressen. Zur vorübergehenden Blutstillung verwendet G. die Hand des Assistenten oder lose angelegte Doyen'sche Klemmen, deren Maul mit Gummischlauch überzogen ist. Verf. ist bisher stets mit diesen einfachen Mitteln ausgekommen. Die Blutstillung war so sicher, daß stets nach Leberresektionen, auch in komplizierten Fällen, der Bauch völlig geschlossen werden konnte, und alle Fälle von Leberresektion ohne Nachblutung zur Heilung kamen.

Fünf Fälle, die zum Schluß kurz angeführt werden, veranschaulichen an der Hand klarer Abbildungen die nach Lage des Falles verschiedenen Methoden der Wundbildung und Wundversorgung der Leber. **Strauss** (Nürnberg).

12) **H. Mackenzie.** The mobility of the kidneys.

(Lancet 1907. Oktober 26.)

Eine umfassende Betrachtung der Nierenlagerungsanomalien, hauptsächlich auf Grund eigener Beobachtungen in zwei Londoner Hospitälern, für den Chirurgen nicht weniger interessant, weil sie von interner Seite kommt. Verf. unterscheidet zwischen Ren mobilis und Ren palpabilis; bei der ersteren muß auch der obere Pol der Niere zu umgreifen, bei der zweiten ein beträchtliches Stück der Niere abzutasten sein. Ist nur der untere Nierenpol zu fühlen, so kann von einer abnormen Senkung noch keine Rede sein.

Verf. untersuchte nach diesen Gesichtspunkten 2801 weibliche und 1067 männliche Individuen; unter ersteren fanden sich 449 Fälle palpabler und 515 Fälle mobiler Nieren (16% bzw. 18,4%); unter den 1067 männlichen Untersuchten wurden dagegen eine oder beide Nieren nur 25mal palpabel (2,3%) und 11mal (1%) mobil gefunden. Frühestens konnte Ren mobilis beim weiblichen Geschlecht mit 13, beim männlichen mit 20 Jahren nachgewiesen werden. Zwischen dem Alter von 30 und 37 Jahren litt eine von 3—4 Frauen an Wanderniere (27%), beim männlichen Geschlecht in diesen Altersgrenzen nur 2%. Die Beweglichkeit der Nieren ist also zweifelsohne eine häufige Krankheit, und zwar besonders bei dem weiblichen Geschlecht.

Unter den Begleitkrankheiten der Abnormität waren auffallend häufig pulmonale Beschwerden gleichzeitig vorhanden, bedeutend seltener Dyspepsien; es besteht daher kein Grund dazu, zwischen Wanderniere und dyspeptischen Zuständen einen Zusammenhang anzunehmen. Keinen Einfluß auf die Entstehung des Leidens haben nach Verf. auch eine oder wiederholte Schwangerschaften; unter 174 Frauen von 34 Jahren und mehr, die acht oder noch mehr Kinder geboren hatten, waren nur 29 Fälle = 16,6% von Wanderniere. Da fraglos die Schlaffheit der Bauchdecken eine Folge häufiger Schwangerschaften ist, so kann also diese Schlaffheit in der Ätiologie des Leidens keine große Rolle spielen. Ebensowenig kann es nach Verf. das Korsett; denn Verf.s Pat. gehörten durchweg den untersten Ständen an, bei denen in England ein Korsett wenig getragen wird.

Der Schwund des pararenalen Fettgewebes, wie es Alter und auszehrende Krankheiten mit sich bringen, in Verbindung event. mit den Volumsveränderungen des Organs während der Menstruation (Becquet) und Traumen bzw. Überanstrengungen sind nach Verf. der Grund der Nierenlagerungsabweichungen. Das Leiden ist rechts häufiger als links, da die Leber rechts dem Nachuntendrängen Vorschub leistet, während durch das Pankreas andererseits die linke Niere in Position gehalten wird.

Die Behandlung soll nach Verf. nur in den seltensten Fällen eine chirurgische sein; in den weitaus meisten Fällen genügt eine längere Liege- oder Mastkur, resp. eine geeignete Bandage. Eine Nephropexie oder Ektomie hält Verf. in vielen Fällen weder für geeignet, die Beschwerden zu beseitigen, noch für einen harmlosen Eingriff.

**H. Ebbinghaus** (Dortmund).

13) **Lucas-Championnière.** Reine mobile. Tiraillement des capsules surrénales. Accidents nerveux et folie guéris par la fixation du rein.

(Bull. de l'acad. de méd. 1907. Nr. 24.)

Verf. tritt für die Ansichten des Engländers Suckling ein, der durch Nephropexie bei Wandernieren 21mal Irrsinn geheilt haben will; nur sieht er die Veranlassung zu den schweren nervösen Störungen nicht, wie dieser, in der durch Urinretention verursachten Intoxikation, sondern vielmehr in den Zerrungen, welchen die nervösen Organe der Nebenniere ausgesetzt sind.

Deshalb hält Verf. auch die Immobilisierung der Niere für wichtiger, als deren Reposition an die physiologische Stelle.

Er empfiehlt die operative Fixation, die er selbst 60mal mit nur zwei Rezidiven ausgeführt hat (näheres der Technik siehe im Original), besonders zur Beseitigung der nervösen Symptome. Letztere, ja selbst Irrsinn, dürfen keine Kontraindikation für den Eingriff abgeben.

**Neugebauer** (Mährisch-Ostrau).

14) **Casper.** Über gewöhnliche Nierenblutungen.

(Berliner klin. Wochenschrift 1907. Nr. 31.)

Nierenblutungen, für welche man vor und während der Operation keine plausible Ursache fand, kommen in der Arbeit zur Sprache. Die beiden ersten der mitgeteilten Fälle bestätigen durch die mikroskopischen Untersuchungen die Tatsache, daß es chronische Nephritiden, mit anderen Worten chronischen, doppelseitigen, diffusen Morbus Brightii gibt, der auf lange Zeit hinaus symptomlos verläuft, keine Zylinder und Eiweißausscheidung, keine Ödeme, keine Zirkulationsstörungen aufweist, und bei dem schwere langdauernde Blutungen aus nur einer Niere vorkommen.

In den beiden anderen Fällen, die klinisch mit den ersten übereinstimmten, konnte keine Nephritis, sondern nur minimale anderweitige Veränderungen, welche den nephritischen Prozessen ähnlich waren, gefunden werden. In beiden Fällen war ein Ödem der Niere vorhanden, das sich aus der Blutung und der infolge davon (durch Verstopfung der Harnkanälchen mit Blut) aufgetretenen Stauung erklärte. Da mit Recht die minimalen Veränderungen in den Nieren nicht als Ursache der Blutung angesprochen wurden, so konnte trotz genauester klinischer Beobachtung, trotz genauester Durchmusterung der herausgeschnittenen Niere kein Moment gefunden werden, das die

Blutung erklärte. Demnach findet die Annahme eine Begründung, daß es essentielle Nierenblutungen gibt, d. h. Blutungen, für die sich eine materielle Grundlage in der blutenden Niere nicht findet.

Aus der Unsicherheit der Diagnostik in solchen Fällen ergibt sich die Richtschnur für die Therapie. Bei Blutungen, die nicht wegen ihrer Schwere eine vitale Indikation für die Operation abgeben, darf man der Operation nur dann widerraten, wenn das Vorliegen einer bösartigen Geschwulst mit Sicherheit auszuschließen ist, da solche Geschwülste blutfreie Perioden von einem Jahr und darüber haben können.

Beachtenswert ist der Vorschlag des Verf.s, die Bezeichnung Nephritis ausschließlich den doppelseitigen, diffusen, auf hämatogenem (lymphogenem) Wege entstandenen Entzündungen der Niere zu geben. Den aszendierenden Prozeß möchte er Pyelonephrosis, die metastatischen Herde (chirurgische Niere) Nephrosis metastatica oder purulenta und die arteriosklerotische Schrumpfniere Nephrosis arteriosclerotica nennen. Nephritis ist gleichbedeutend mit Morbus Brightii, der akut oder chronisch sein kann, der aber stets beide Nieren und beide in ihrer ganzen Ausdehnung betrifft. **Langemak** (Erfurt).

---

15) **Reid.** The use of the cryptoscope in operations for renal calculi.

(Brit. med. journ. 1907. September 14.)

Um zu vermeiden, daß man bei kleinen, nicht tastbaren Steinen im Parenchym oder den Kelchen der Niere das ganze Organ spaltet, macht R. den Vorschlag, die luxierte Niere mit dem Schirm zu durchleuchten und auf den Steinschatten direkt einzuschneiden. Er gibt ein Verfahren an, bei dem die gefürchteten Nachteile — Störung der Asepsis und Verdunkelung des Operationssaales — vermieden werden. Ein Aluminiumbehälter mit verschiebbarem Augenstück und zwei Gucklöchern, in dessen Boden der Schirm — in Zelluloid vollständig eingebettet — angebracht ist, dient zur Durchleuchtung der luxierten Niere, deren umgebende Weichteile mit einem besonderen Aluminiumretraktor stark zurückgehalten werden. Auch kleinste Steine sind direkt nachweisbar. Ob ein Versuch am Lebenden gemacht worden ist, wird nicht gesagt. Der Apparat besteht aus drei Stücken, die auskochbar sind. **Weber** (Dresden).

---

16) **Russel.** Operation for hypospadias.

(Annals of surgery 1907. August.)

R. beschreibt seine Methode der Operation der vollkommenen Hypospadie, bei der die Harnröhrenöffnung am Damm sitzt. Ohne die beigefügten zahlreichen Abbildungen ist die Methode nicht zu beschreiben. Im übrigen weicht sie von den bei uns üblichen nicht ab, nur eins erschien mir neu. Nach Durchtunnelung der Eichel zur

Bildung der vorderen Harnröhre bildet R. einen kragenförmigen Lappen aus der Haut des Penis (Fig. 1, *a*), krempelt denselben um, so daß die wunde Seite nach außen sieht (Fig. 2) und zieht nun diese

Fig. 1.

Fig. 2.

Fig. 3.

Schleife mit der wunden Seite durch den Harnröhrentunnel (Fig. 3). Die Spitze *b* wird dann durchschnitten und die Enden auf die entsprechend wundgemachte Eichel umgeklappt und mit einer Naht befestigt. **Herhold** (Brandenburg).

17) **D'Arcy Power.** On the diseases and displacements of the testicle.

(Brit. med. journ. 1907. September 21.)

18) **R. Howard.** Idem.

(Ibid.)

In diesem auf der 75. Versammlung der British Medical Association abgegebenen Referate bringt d'A. nur eigene Erfahrungen über die Erkrankungen des Hodens bei Kindern. Die meisten Hodenschwellungen bei Kindern sind tuberkulöser oder luetischer Natur. Zwar ist die tuberkulöse Erkrankung des kindlichen Hodens selten, aber doch viel häufiger, als deutsche und französische Statistiken lehren. Er sieht jährlich 2—3 Fälle. Der Verlauf ist — wohl wegen der Nichtfunktion des Organes — ganz verschieden von dem bei Erwachsenen. Meist bildet sich der Krankheitsprozeß von selbst zurück unter allgemeiner Behandlung; bei Verschlimmerung des Allgemeinzustandes ist die Beseitigung des Hodens am Platze. — Die seltenen Teratome des Hodens, bisher nur 79 Fälle, fand d'A. in seinem Material nur 1mal vertreten; er geht des näheren auf das Präparat ein. — Alle Sarkome, die er beobachtet hat, endeten tödlich, auch bei frühester Operation. — Beim unvollkommenen Descensus testiculi hat er nie Befriedigung erlebt von der Orchidopexie und rät bei Einseitigkeit zur Kastration, besonders bei Verbindung mit Hernie. — Zum Schluß berichtet er über zwei Fälle von Torsion des Samenstranges, die er mit Erfolg operierte durch Zurückdrehung auf blutigem Wege.

Der zweite Referent beschränkte sich auf die Samenstrangstorsion und die bösartige Entartung des unvollkommen herabgestiegenen Hodens. Bei einem 15jährigen Knaben, dem vor 2 Jahren der rechte Hode wegen unvollkommenem Descensus in die Bauchhöhle zurück-

gebracht, der linke festgelegt worden war, ist trotz guter Pubertätsentwicklung kein Hode zu fühlen. Pat. erkrankte plötzlich unter Erscheinungen einer Einklemmung; die Operation deckte eine Torsion des rechten, seinerzeit in den Bauch verlagerten Hodens auf. Bisher ein Unikum! In H.'s 11 Fällen von Samenstrangtorsion betrafen 6 den retinierten Hoden. Die Torsion des retinierten Hodens muß mit Kastration behandelt werden, da das Organ zwecklos ist; die des vollkommen herabgestiegenen muß zunächst im Versuche der Rückdrehung bestehen, blutig oder unblutig. Gelingt diese nicht, so soll man abwarten unter Hochlagerung, Ruhe, Umschlägen, weil oft genug völlige Wiederherstellung oder nur teilweise Atrophie der Ausgang ist. — Von 78 Fällen von bösartigen Hodengeschwülsten, innerhalb 20 Jahren am London Hospital beobachtet, betrafen 12 retinierte Hoden = 14%. Diese Zahl beweist eine besondere Disposition solcher Hoden zu bösartiger Erkrankung. Nur 4 von diesen 78 betrafen Kinder unter 12 Jahren.

**Weber** (Dresden).

---

19) **Thomas.** Fractures of the head and neck of the radius.

(Annals of surgery 1907. August.)

T. bespricht die Frakturen des Radiusköpfchens und Radiushalses, von denen er behauptet, daß sie gar nicht so selten vorkommen, wie im allgemeinen angenommen wird. Besondere Aufmerksamkeit hat er dem vertikalen Bruch des Radiusköpfchens zugewandt, der auf Röntgenbildern einen so feinen Spalt zeigt (*a*), daß er häufig übersehen wird. Dieser Bruch entsteht durch Fall auf die Hand bei gestrecktem Ellbogengelenk und proniertem Unterarme; bei dieser Stellung ist nämlich nur der vordere Teil des Radiusköpfchens mit der Gelenkfläche der Humeruskondylen in Berührung.

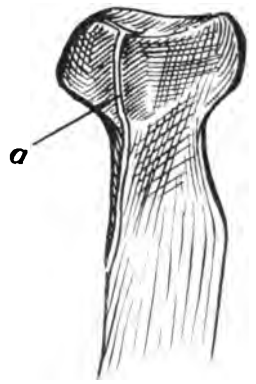


Die Symptome bestehen in einer geringen, an der äußeren Seite des Ellbogengelenkes sitzenden Schwellung und nicht unerheblichen Funktionsstörungen des Ellbogengelenkes; namentlich Pro- und Supination ist sehr beschränkt; Krepitation ist nicht vorhanden, da das Lig. annulare das Bruchstück bei Bewegungen festhält, wohl aber ein starker Druckschmerz beim Abtasten des Köpfchens. Das Röntgenbild zeigt einen nur schmalen, kaum sichtbaren Spalt bei der Durchleuchtung von vorn nach hinten. Zuweilen finden bei stärkerer Gewalteinwirkung größere Absprengungen, Schräg- oder Querbrüche des Radiusköpfchens statt, und hierbei verschiebt sich das abgebrochene Stück nach unten. Dann gibt es deutlichere Röntgenbilder.

Die Konsolidation des betreffenden Bruches nimmt 4 Wochen in Anspruch, und die Beweglichkeitsbeschränkung verschwindet dann

nach einigen Wochen. Über die Behandlungsweise ist in der Arbeit nichts gesagt, mehrere gute Röntgenbilder sind beigefügt.

**Herhold** (Brandenburg).

---

20) **L. Weiss.** Klinische und anatomische Beiträge zur Kenntnis der Tendovaginitis crepitans.

(Beiträge zur klin. Chirurgie Bd. LIV. p. 513.)

Verf. teilt aus der Küttner'schen Klinik in Marburg sechs Fälle mit, welche gemeinhin das Bild der Tendovaginitis crepitans an der unteren Extremität boten. Näherhin zeigten aber die Fälle durchweg den Unterschied vom typischen Krankheitsbilde, daß die Sehnenscheiden um das Fußgelenk vollkommen unbeteiligt waren, Schmerz und Reiben dagegen ihren Sitz in einer deutlich geschwollenen, leicht geröteten und scharf abgesetzten Zone hatten, welche im Durchschnitt 10 cm oberhalb der Knöchellinie begann und als handbreites queres Band 7—10 cm nach oben reichte. Da nach den vorliegenden anatomischen Daten das obere, abgeschlossene Ende der entsprechenden Sehnenscheiden durchweg weiter unten liegt, hatte also die Erkrankung ihren Sitz oberhalb der Sehnenscheiden. Dieses eigentümliche Verhalten klärte Verf. durch Untersuchungen an Leichen mittels Injektionsmethode dahin auf, daß die Scheiden der Extensoren am Fuß an ihrem proximalen Ende mit dem angrenzenden, den Muskel bedeckenden Bindegewebe durch feinste Spalträume kommunizieren. Es ist daher zu vermuten, daß in derartigen Fällen die Entzündung primär ihren Sitz in dem Perimysium hat und durch die oberhalb der Knöchelgegend gelegenen straffen Verstärkungen der Fascia cruris an einem schnellen Vordringen im Verlaufe der Sehnenscheide gehindert wird.

**Reich** (Tübingen).

---

# Kleinere Mitteilungen.

(Aus dem städtischen Krankenhause zu Rixdorf-Berlin.)

## Über den Mechanismus der retrograden Darminkarzeration.

Von

Prof. **G. Sultan.**

Die vielfachen Erörterungen in der letzten Zeit über das Zustandekommen der retrograden Darminkarzeration haben gezeigt, wie sehr die Ansichten über die Ätiologie dieser Einklemmungsform noch divergieren. Zum wesentlichen Teile liegt das daran, daß die Beurteilung der topographischen Verhältnisse von dem kleinen Operationsfeld aus eine überaus schwierige ist, und daß Sektionsbefunde, mit Ausnahme des zu allererst von Schmidt[1] im Jahre 1880 publizierten Falles, bislang nicht vorliegen. Und auch im Schmidt'schen Obduktionsberichte fehlen über den für den Mechanismus dieser Einklemmung wichtigsten Punkt, über das Verhalten des Mesenteriums der inkarzerierten Schlinge, alle genaueren Angaben.

[1] Schmidt, Eigentümliches Zustandekommen einer Darmeinklemmung bei einem großen Nabelbruche. Zentralblatt für Chirurgie 1880. Nr. 32. p. 513.

Die Entscheidung über gewisse Fragen wird man aber nur durch übersichtliche Freilegung in situ, wie sie die Sektion gestattet, erzielen können. Deshalb erscheint mir ein Sektionsbefund, den ich erheben konnte, und der für diesen Fall wenigstens den Mechanismus der retrograden Darminkarzeration einwandsfrei erkennen läßt, der Mitteilung wert.

Es handelte sich um eine 53jährige Frau, Anna L., welche am 19. September 1907 mit den Zeichen einer Perforationsperitonitis moribund ins Krankenhaus gebracht wurde. Wegen des infausten Gesamtzustandes mußte von jedem operativen Eingriff Abstand genommen werden. Die Kranke starb $1^1/_2$ Stunden nach der Einlieferung in das Krankenhaus.

Der behandelnde Arzt war so freundlich, mir über die Vorgeschichte des Falles folgende Angaben zu machen:

Am 13. September 1907 wurde er abends zu der Pat. gerufen mit der Mitteilung, daß sie wahrscheinlich wieder eine Blinddarmentzündung habe. Angeblich hätten schon zweimal solche Entzündungen bestanden, das letzte Mal vor 7 Jahren. Seit dieser Zeit behielt sie eine Geschwulst oberhalb der rechten Leiste in Gestalt eines Wulstes, der abwechselnd größer und kleiner wurde. Nach einer sehr reichlichen Entleerung dünnen Stuhles sei die Geschwulst für kurze Zeit einmal verschwunden gewesen, aber sehr bald in der früheren Ausdehnung wiedergekehrt. Seit einigen Tagen sei die Vorwölbung so groß geworden wie nie zuvor, und seit 24 Stunden bestehe häufiges Erbrechen. Stuhl- und Windabgang sei vorhanden. Sie klagte über heftige Schmerzen im Leibe, die sie hauptsächlich auf die Nabelgegend lokalisierte. Die erwähnte Anschwellung oberhalb des rechten Poupartschen Bandes gibt hellen tympanitischen Klang und ist auf Druck nicht schmerzhaft. Puls 80–90, Temperatur normal.

14. September 1907. Heute kein Stuhl- und Windabgang, quälendes Aufstoßen, mehrmaliges Erbrechen, Vorwölbung auf Druck mäßig schmerzhaft.

15. September 1907. Durch Klistiere und innerliche Darreichung von Oleum ricini wird Stuhl- und Windabgang erzielt. Im Stuhle Schleimflocken. Erbrechen hat noch nicht ganz aufgehört, Allgemeinbefinden aber besser. Größe der Geschwulst unverändert. Ätherbestäubung der Geschwulst, die der Arzt für eine unvollständige innere Einklemmung hält, ohne Einfluß.

16. September 1907. Nachdem auf Klysma wieder Stuhl erfolgt war, werden vorsichtige Versuche gemacht, durch Taxis die Geschwulst zu verkleinern. Sie wurde auch deutlich etwas weicher. Das Allgemeinbefinden ist ganz gut, wenngleich Erbrechen in geringem Grade noch vorhanden ist.

Am 17. und 18. September täglich auf Klysma Stuhlgang. Kein Erbrechen, kein Aufstoßen. Die Vorwölbung in der rechten Seite deutlich kleiner und absolut schmerzfrei. Puls und Temperatur normal. Das Befinden der Kranken ist so gut, daß der Arzt sie am

19. September früh gar nicht besuchte. An diesem Morgen erbrach die Pat. wieder und fühlte sich auch im ganzen nicht gut. Abends 10 Uhr wurde der Arzt schleunigst hinzugerufen mit der Angabe, daß es der Kranken sehr schlecht ginge. Der Kollege fand die Kranke pulslos, kalt, mit eingefallenem Gesicht, in tiefstem Kollaps. Die Vorwölbung war unverändert. Sofortige Überführung in das Krankenhaus, wo sie, wie bereits oben erwähnt wurde, $1^1/_2$ Stunden später verstarb.

Sektion: Bei Eröffnung der Bauchhöhle liegen stark geblähte, injizierte Dünndarmschlingen vor, welche teils mit eitrig-fibrinösem Belage versehen und untereinander verklebt sind, teils in einem schmutzig kotig-eitrigen Exsudat schwimmen. Die stärkste Veränderung weist eine im kleinen Becken gelegene Dünndarmschlinge auf; sie ist dunkel blauschwarz verfärbt, gangränös und zeigt nahe der Kuppe eine kleine Perforationsöffnung.

Beim Auseinanderklappen der Bauchdecken sieht man von innen her rechts oberhalb des Poupart'schen Bandes eine schräg von unten innen nach oben außen verlaufende, ca. 15 cm lange und 6—8 cm breite, wulstige Vorwölbung des Peritoneums gegen das Abdomen. Man erkennt, daß es sich um einen innerhalb der

Bauchdecken, und zwar zwischen Bauchfell und Fascie, gelegenen Bruch handelt, eine Hernia inguino-properitonealis, und eine Inzision auf die Kuppe der Geschwulst läßt als Inhalt zwei Dünndarmschlingen und einen Netzklumpen erkennen (Fig. 1). Die Bruchpforte liegt in der Gegend des inneren Leistenringes; eine Brucheinklemmung besteht hier nicht, denn neben die in den Bruch hineinziehenden Darmschlingen lassen sich noch bequem zwei Finger einschieben. Bei

Fig. 1. *a*. Hernia inguino-properitonealis. *b*. Retrograd inkarzerierte, gangränöse Darmschlinge.

genauerem Freilegen zeigt es sich, daß die Schenkel der ersterwähnten gangränösen Darmschlinge in den Bruch hineinziehen, und daß diese etwa 35 cm lange Schlinge das Mittelstück zwischen beiden im Bruchsacke gelegenen Dünndarmschlingen darstellt. Es handelt sich demnach um eine sogenannte retrograde Inkarzeration. Die Schenkel der gangränösen Darmschlinge kreuzen einander kurz vor ihrem Eintritt in die Bruchpforte, und an dieser Stelle

ist das Mesenterium in einen derben, schwieligen Strang verwandelt, so daß die Fußpunkte der Verbindungsschlinge einander dicht genähert sind. Über diese Stelle hinweg zieht ein großer Netzzipfel in den Bruchsack hinein (Fig. 2); er ist

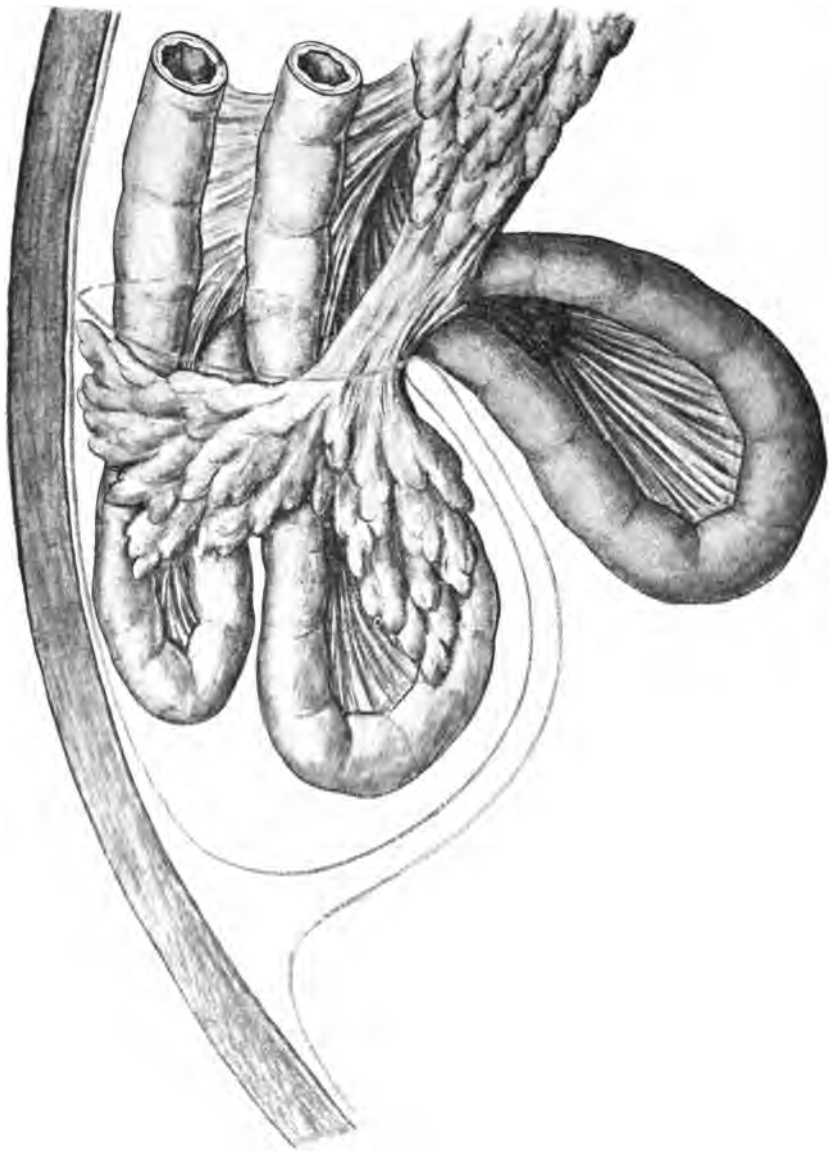

Fig. 2.

an der Durchtrittsstelle durch die Bruchpforte in einen fibrösen Narbenstrang verwandelt und hier sowohl mit dem Mesenterium der gangränösen Verbindungsschlinge wie mit der Bruchpforte fest verwachsen. Der im Bruchsacke gelegene Teil des Netzzipfels ist durch frische Entzündung klumpig verdickt. Nach Spal-

tung des gesamten Bruchsackes und nach Abtragung des erwähnten Netzzipfels übersieht man die beiden im Bruchsacke gelegenen Darmschlingen (Fig. 3); Zeichen von Brucheinklemmung fehlen an beiden Schlingen. Die eine, 80 cm oberhalb der Bauhin'schen Klappe gelegen, ist 18 cm lang und weist nur die Zeichen frischer Entzündung auf; auch der dazugehörige Mesenterialabschnitt zeigt keine gröberen Veränderungen; die zweite im Bruchsacke gelegene Darmschlinge ist ca. 25 cm

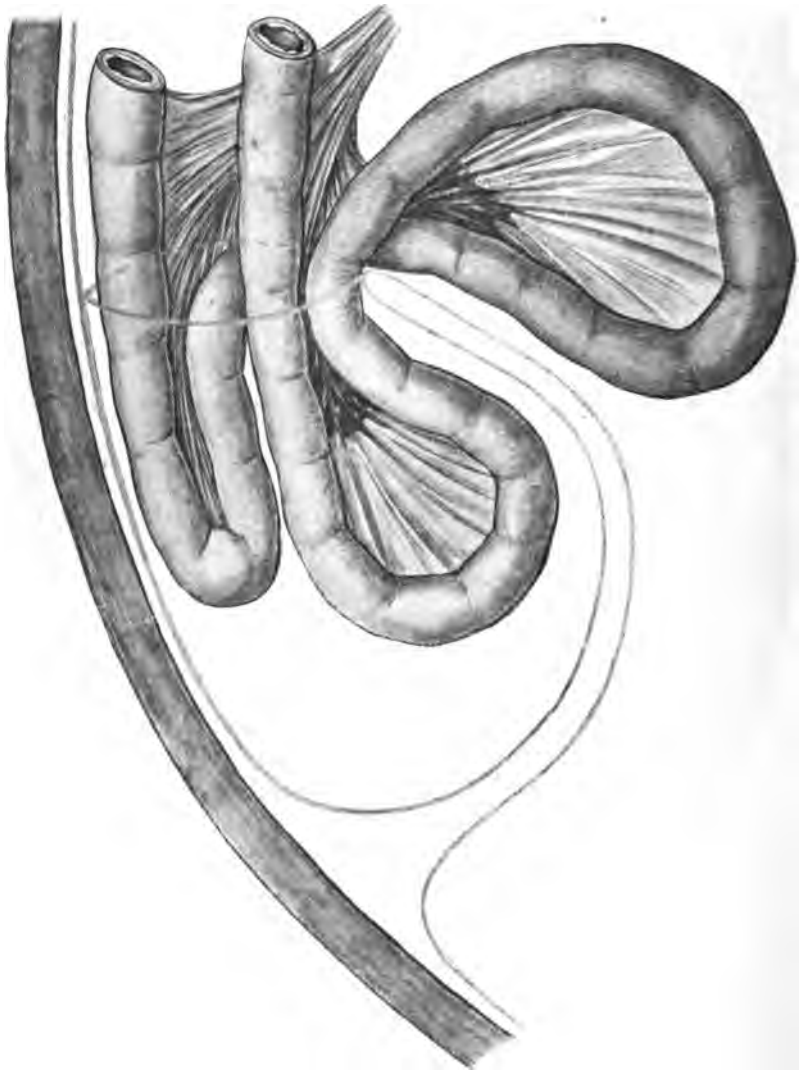

Fig. 3.

lang, auch nicht eingeklemmt. Die Fußpunkte dieser Schlinge sind durch alte, schwielig-narbige Veränderungen des Mesenteriums einander dicht genähert. Das Lageverhältnis der beiden im Bruchsacke gelegenen Schlingen zu dem gangränösen Mittelstück geht aus der Zeichnung Fig. 3 hervor. Man erkennt ferner, daß das zur Verbindungsschlinge gehörende Mesenterium, ohne den Bruchring zu passieren, an die Schlinge herantritt.

Während die erste im Bruchsacke gelegene Schlinge und ihr Mesenterium nur sehr geringfügige Veränderungen aufwies, wahrscheinlich also erst kurze Zeit im Bruchsacke gelegen hatte, sprechen die alten narbigen Veränderungen an dem Mesenterium der zweiten Bruchschlinge dafür, daß sie schon lange in dieser Lage fixiert gewesen ist. Ebenso geht aus der festen Verwachsung des Mesenteriums der gangränösen Verbindungsschlinge mit dem Netz und der Bruchpforte hervor, daß auch diese Schlinge außerhalb des Bruchsackes seit lange in der beschriebenen Lage sich befunden haben muß.

Am Mesenterium der Verbindungsschlinge ist eine blutige Infarzierung sichtbar, welche in einer dem Darme parallelen Linie, etwa 7 cm vom Darm entfernt, scharf begrenzt ist. Ein Schnürring ist nur an der aboralen Grenze der Verbindungsschlinge ausgeprägt.

Aus diesem Sektionsbefunde ergibt sich zunächst, daß der Mechanismus der retrograden Darmeinklemmung, wie ihn Klauber[2], Haim[3] und Jaeckh[4] für ihre Fälle annehmen, auf den vorliegenden Fall keine Anwendung finden kann. Die genannten Autoren glauben, daß in den meisten Fällen die Inkarzeration und Gangrän der Verbindungsschlinge dadurch bedingt ist, daß das Mesenterium dieser Schlinge den Bruchring doppelt passieren müsse. Und als besonderer Beweis dafür wird die Thrombose der Mesenterialgefäße und die scharfe Grenze der hämorrhagischen Infarzierung am Mesenterium der Verbindungsschlinge (Jaeckh) angegeben. Mein Fall zeigt dagegen, daß die Gangrän der Verbindungsschlinge eintrat, obgleich das dazugehörige Mesenterium außerhalb des Bruchringes lag, und daß eine scharfe Infarzierungsgrenze an dem Mesenterium vorhanden war, obgleich auch diese Stelle außerhalb des Bruchringes sich befand. Auch in den von Manninger[5] und Pólya[6] publizierten Fällen war eine Doppelung des Mesenteriums der retrograd inkarzerierten Schlinge ausgeschlossen. Wenngleich ich es nicht für wahrscheinlich halte, daß die Inkarzeration und Gangrän der Verbindungsschlinge in den so gedeuteten Fällen durch Doppelung des dazugehörigen Mesenteriums verursacht war, so gehe ich doch nicht soweit wie Lauenstein[7] und Jenckel[8] (letzterer allerdings nur in bedingter Form), welche die Möglichkeit dieses Mechanismus für Schlingen von mehr als 8 cm Länge überhaupt leugnen.

---

[2] Klauber, Zwei Dünndarmschlingen im eingeklemmten Bruche. Deutsche med. Wochenschrift 1906. Nr. 4. p. 145.

Derselbe, Die Gangrän der retrograd inkarzerierten Darmschlinge. Zentralblatt für Chirurgie 1907. Nr. 35. p. 1027.

[3] Haim, Über retrograde Inkarzeration des Darmes. Zentralblatt für Chirurgie 1906. Nr. 35. p. 950.

[4] Jaeckh, Über retrograde Inkarzeration des Darmes. Deutsche Zeitschrift für Chirurgie 1907. Bd. LXXXVII. p. 536.

[5] Manninger, Über retrograde Darminkarzeration. Zentralblatt für Chirurgie 1906. Nr. 39. p. 1064.

[6] Pólya, Beiträge zur Kenntnis der retrograden Inkarzeration. Wiener klin. Rundschau 1906. Nr. 6.

[7] Lauenstein, Eine seltene Form der Einklemmung des Dünndarmes beim Leistenbruch. Archiv für klin. Chirurgie 1894. Bd. XLVIII. p. 557.

Derselbe, Zwei Dünndarmschlingen im eingeklemmten Bruche. Deutsche Zeitschrift für Chirurgie 1905. Bd. LXXVII. p. 581.

Derselbe, Zur Frage der Entstehung der Gangrän der Verbindungsschlinge der »zwei Darmschlingen im eingeklemmten Bruche«. Zentralblatt für Chirurgie 1907. Nr. 25. p. 713.

Derselbe, Die Ernährungsstörung der »Verbindungsschlinge«. Zentralblatt für Chirurgie 1907. Nr. 41. p. 1198.

[8] Jenckel, Zur Frage der retrograden Inkarzeration des Darmes. Zentralblatt für Chirurgie 1907. Nr. 36. p. 1058.

Lauenstein sagt wörtlich: »Leichenversuche und Tierexperimente ergeben, daß man eine Umschnürung zweier Darmschlingen und des Mesenteriums der inneren Verbindungsschlinge nur dann erreicht, wenn die Verbindungsschlinge äußerst kurz ist. Ist sie beim menschlichen Darme länger als 8 cm, so gelingt die Abschnürung des Mesenteriums überhaupt nicht mehr. In diesem Falle bleibt der Verlauf der Mesenterialgefäße immer unbeeinträchtigt. Unter Berücksichtigung dieser Tatsache kann man schon aus den Angaben der einzelnen Krankengeschichten den Nachweis führen, daß es sich in keinem der Fälle um eine doppelte Einschnürung des Mesenteriums der Verbindungsschlinge gehandelt hat.« Demgegenüber kann ich über die von mir angestellten Versuche an der Leiche das folgende feststellen: Umschnürt man eine große Dünndarmschlinge ziemlich fest nahe der Radix mesenterii und zieht man dann die Kuppe der Schlinge vorsichtig unter dem Schnürring wieder zurück, dann gelingt es, eine Darmschlinge von mehr als 40 cm Länge unter Doppelung des dazugehörigen Mesenteriums retrograd zu lagern. Die Doppelung gelingt dagegen nicht, wenn die Umschnürung nur lose gemacht wird. Ein Präparat, an dem diese Verhältnisse klar erkennbar sind, befindet sich in meiner Sammlung. Damit ist bewiesen, daß eine derartige Lagerung auch für längere Darmschlingen möglich ist.

Wie ich oben bereits erwähnte, halte ich aber diese Erklärung der retrograden Inkarzeration für unwahrscheinlich, weil ich mir nicht vorstellen kann, daß beim Bestehen einer so festen Einklemmung die Kuppe der eingeklemmten Schlinge durch den engen Schnürring in die Bauchhöhle zurückgelangen könnte. Wenn trotzdem wirklich einmal eine solche Doppelung des Mesenteriums doch stattgefunden haben sollte, dann müßten die beiden im Bruchsacke gelegenen Darmschlingen, worauf Lauenstein schon aufmerksam gemacht hat, innerhalb des Bruchsackes durch ihr Mesenterium noch miteinander verbunden sein. Das ist bisher aber nicht mit Sicherheit beobachtet worden, auch in Klauber's Fall nicht.

Als sicheren Beweis für die Doppelung des Mesenteriums der Verbindungsschlinge die scharfe Grenze der hämorrhagischen Infarzierung am Mesenterium anzusprechen (Jaeckh), ist nach meinem Obduktionsbefund auch nicht angängig; denn hier war am Mesenterium der Verbindungsschlinge, welches den Bruchring überhaupt nicht passierte, ebenfalls eine scharf begrenzte Infarzierung sichtbar. Es müssen also auch noch andere Ursachen das gleiche Bild hervorzurufen imstande sein. Daß der Zug, den das Mesenterium der beiden äußeren Schlingen auf das Mesenterium der Verbindungsschlinge ausübt, hierbei eine große Rolle spielt, halte ich mit Lauenstein für sehr wahrscheinlich. Ich komme darauf später noch zurück.

Am allerwenigsten beweisen die Thrombose der Mesenterialgefäße und die Blutungen im Mesenterium der retrograd inkarzerierten Schlinge etwas für die Doppelung des Mesenteriums; denn die Kompression der Gefäße und deren Folgen kann durch mechanische Behinderung der verschiedensten Art bedingt sein.

Die voraufgegangene Taxis für den retrograden Verlauf der Verbindungsschlinge verantwortlich zu machen in dem Sinne, daß diese Schlinge ursprünglich im Bruchsacke gelegen habe und erst durch die Repositionsmanöver in die Bauchhöhle zurückgebracht worden sei, hatten schon Schmidt, Lauenstein und v. Wistinghausen in den Bereich ihrer Erwägungen gezogen. Neuerdings hat Jenckel auf Grund seiner Experimente und der bisherigen Publikationen diesem Mechanismus erhöhte Bedeutung für das Zustandekommen der retrograden Darminkarzeration zugesprochen; er glaubt, daß in den beschriebenen Fällen, da es sich ausnahmslos um alte Brüche mit relativ weiter Bruchpforte handelte, bei denen vielfach Taxisversuche gemacht worden sind, erst durch die Taxis die vorher im Bruchsack eingeklemmte Darmschlinge reponiert und retrograd gestellt worden ist. Daß diese Theorie für meinen Fall nicht zutrifft, bei dem die retrograd inkarzerierte Verbindungsschlinge durch feste Verwachsung außerhalb der Bruchpforte seit langer Zeit fixiert war, ist klar. Aber auch für die Fälle Manninger's,

v. Wistinghausen's[9] und Schmidt's halte ich diese Erklärung nicht für zutreffend. Im Falle Manninger's lag die inkarzerierte Darmschlinge in einer hinter dem Coecum gelegenen Bauchfelltasche, in einer Fossa coecalis (Fig. 4); es erscheint mir deshalb sehr unwahrscheinlich, daß diese Schlinge, wenn sie vorher im Bruchsacke gelegen hätte, nun durch Reposition gerade in die Bauchfelltasche sich hätte hineinschieben lassen. Noch unwahrscheinlicher ist die

Fig. 4. Manninger.
*a.* Die in der Fossa coecalis liegende, retrograd inkarzerierte Darmschlinge.

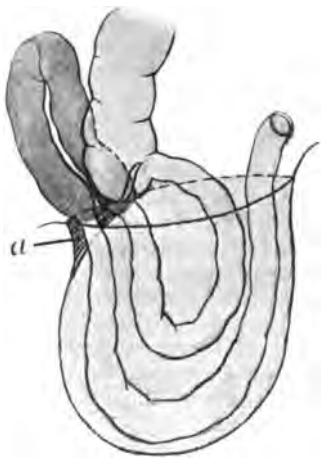


Fig. 5. v. Wistinghausen.
*a.* Das strangförmig gespannte Mesocoecum.

Erklärung für den Fall v. Wistinghausen's; hier wurde die Verbindungsschlinge durch eine scharfe, vom gespannten Mesocoecum gebildete Kante abgeklemmt und fixiert (Fig. 5). Mir erscheint es unmöglich, daß die Schlinge bei der Reposition sich gerade diesen Weg gewählt haben sollte, während ihr doch daneben ein freierer Zugang zur Bauchhöhle offen stand.

Schmidt beschreibt genau die schonende Art, wie er die Taxis ausgeführt hat, indem er den Bruch mit beiden Händen an seiner Basis umfaßte und ihn vom Bauche abzog, ein Vorgehen also, welches nicht gerade geeignet erscheint, eine fest eingeklemmte Schlinge in das Abdomen zurückgleiten zu lassen. Auch die von Schmidt erwähnte und abgebildete scharfwinklige Abknickung der Verbindungsschlinge (Fig. 6) wird durch die Reposition der gangränösen Schlinge nicht erklärt.

Fig. 6. Schmidt.

Wie in meinem Falle das Zustandekommen der retrograden Inkarzeration zu deuten ist, bereitet, wie mir scheint, keinerlei Schwierigkeit. Die alten Veränderungen am Mesenterium der medial im Bruchsacke gelegenen Schlinge und der Verbindungsschlinge, außerdem die feste Verwachsung des Netzes sowohl mit der Bruchpforte wie mit dem Mesenterium der Verbindungsschlinge beweisen, daß diese beiden Schlingen sich seit langer Zeit in dieser Lage befunden haben müssen.

[9] v. Wistinghausen, Zur Kasuistik der retrograden Inkarzeration. Archiv für klin. Chirurgie 1902. Bd. LXVIII. p. 419.

Die fehlenden Veränderungen an der zweiten, im Bruchsacke befindlichen Darmschlinge und ihrem Mesenterium sprechen dafür, daß diese Schlinge erst ganz kurze Zeit im Bruchsacke gelegen hat. Die Ernährung der Verbindungsschlinge war durch die schwielig-narbigen Veränderungen am Mesenterium und durch die Netzverwachsung schon in gewissem Grade beeinträchtigt und ist vollends aufgehoben worden durch den Zug, welchen das Eintreten der zweiten Schlinge in den Bruchsack auf das Mesenterium der Verbindungsschlinge ausübte. Denn dieser Zug bewirkte einerseits eine Kreuzung der Schenkel der Verbindungsschlinge und eine stärkere Anspannung ihres Mesenteriums, andererseits rief er die scharf begrenzte Infarzierung des Mesenteriums der Verbindungsschlinge hervor (Lauenstein).

Aus alledem geht hervor, daß die Verbindungsschlinge nicht etwa ursprünglich im Bruchsacke gelegen und sekundär sich »rückläufig« gelagert hatte; denn sie konnte infolge der festen Verwachsung ihre Lage nicht ändern; sie ist vielmehr zu einer »retrograden« erst durch das Eintreten der zweiten Darmschlinge in den Bruchsack geworden. Hier liegt also die primäre Ursache der retrograden Darminkarzeration in einer gewissen, durch Verwachsung und Lagerung der Verbindungsschlinge bedingten Beeinträchtigung ihrer Ernährung, die sekundäre Ursache in dem Eindringen der zweiten, benachbarten Darmschlinge in den Bruchsack, durch welches die Ernährungsstörung der Verbindungsschlinge gesteigert worden ist. Ich glaube mit Lauenstein, daß der Zug und die Spannung des Mesenteriums dabei von besonders schädlichem Einfluß auf die Ernährung der Verbindungsschlinge sein muß.

Es unterliegt für mich keinem Zweifel, daß der Mechanismus der retrograden Inkarzeration sich in den Fällen Manninger's und v. Wistinghausen's in analoger Weise abgespielt hat, höchst wahrscheinlich auch im Falle Schmidt's. Die Ernährung der Verbindungsschlinge war hier beeinträchtigt im ersten Falle durch die Lagerung in der Fossa coecalis, im zweiten infolge Kompression durch das gespannte Mesocoecum, im dritten schließlich durch die scharfwinklige Abknickung der Schlinge. Die Ernährungsstörung wurde gesteigert durch das Eintreten der zweiten, benachbarten Dünndarmschlinge in den Bruchsack, wodurch gleichzeitig erst das Bild der »retrograden Verlagerung« hervorgerufen worden ist.

Es liegt mir fern, den Entstehungsmodus der retrograden Darminkarzeration, wie er sich mir in diesen Fällen darstellt, nun als den einzig richtigen und einzig möglichen zu bezeichnen, und ich kann mir wohl vorstellen, daß auch durch andere Mechanismen ein ähnlicher Zustand verursacht werden kann. Sicherheit hierüber werden wir aber weniger durch theoretische Erwägungen, als durch weitere Sektionsbefunde bekommen, welche eine genaue Übersicht insbesondere über das Verhalten der Verbindungsschlinge und des Mesenteriums ermöglichen.

---

21) **C. Warren.** Disappearance of a round cell sarcoma after treatment by X-rays. Recurrence. Death.

(Arch. internat. de chirurgie Vol. III. Fasc. 5.)

Ein 44jähriger Mann wurde wegen inoperablen Rundzellensarkoms des linken Schlüsselbeines einer röntgenotherapeutischen Behandlung unterzogen. Die Geschwulst begann sofort sich zu verkleinern, und nach 6monatiger Behandlung (34 Sitzungen) war kaum noch eine Spur von Schwellung nachzuweisen. Der Kranke hatte an Kräften und an Gewicht zugenommen und war frei von subjektiven Beschwerden. Das einige Monate später sich einstellende Rezidiv wurde durch 4monatige Behandlung mit Röntgenstrahlen wieder beseitigt. Aber bald begann die Geschwulst aufs neue zu wachsen. Trotz der kombinierten Behandlung mit Bestrahlung und Coley'schem Serum, einer Mischung von Toxinen des Bazillus prodigiosus und des Streptokokkus, erlag der Kranke der Kachexie, 3 Jahre nach dem ersten Auftreten der Neubildung. Die Röntgenotherapie bewirkte also

vorübergehend Besserung und scheinbare Heilung, aber der Heilungserfolg hielt der Probe der Zeit nicht Stand. **Revenstorff** (Hamburg).

22) **G. E. Steblin-Kaminski.** Zur Frage vom plastischen Verschluß von Defekten der Bauchpresse.

(Russki Wratsch 1907. Nr. 43.)

Ein Fall aus Prof. Spisharny's Klinik. Desmoid im linken Rectus abdominis. Es wurde ein 10—12 cm langes Stück des Muskels in ganzer Breite entfernt. Um den Defekt zu decken, bildete Spisharny einen Muskellappen lateral vom Defekt mit unterem Stiel aus Teilen des Pectoralis major, Serratus ant. und hauptsächlich Obliquus externus. Der Lappen wurde in den Defekt eingenäht und füllte ihn vollständig aus.

Beiläufig erwähnt S.-K., daß in der Moskauer Klinik von 1884—1907 unter 5000 Kranken 24 Bauchwandgeschwülste vorkamen, davon 16 Desmoide (13 Sarkome, 2 Fibrosarkome und 1 Fibrom).

Eine Figur zeigt die Operationsmethode.

**E. Glückel** (Wel. Bubny, Poltawa).

23) **Weinstein** (Odessa). Über die Heilung postoperativer Fisteln der Bauchhöhle durch Vaccinebehandlung nach dem Wright'schen Prinzip.

(Berliner klin. Wochenschrift 1907. Nr. 39.)

Verf., der schon über die günstigen Erfolge bei der von ihm mit der Wright-schen Methode behandelten Fällen von Akne und Furunkulose (aus der Landau-schen Privatklinik) berichten konnte, hat solche Fisteln der Bauchhöhle, die selbständig in der postoperativen Periode entstehen, mit Injektionen von Vaccine behandelt, nachdem von dem Fistelsekret Reinkulturen gezüchtet und aus diesen die spezifische Vaccine hergestellt war.

Zwei Fälle kamen zur Heilung, ein Fall wurde bedeutend gebessert; in einem vierten Fall, in dem eine Kotfistel wegen zurückgelassenen Wurmfortsatzes besteht, hatten die Impfungen keinen nennenswerten Erfolg.

Die Reaktion nach den Impfungen war in allen Fällen sehr klein und dauerte nur eine kurze Zeit. **Langemak** (Erfurt).

24) **Williams.** A case of appendicectomy in which the appendix was quite separate from the caecum.

(Brit. med. journ. 1907. Oktober 5.)

Der Wurmfortsatz des 30jährigen Mannes, der nach dem dritten Anfall operiert wurde, lag außen und hinten vom Blinddarm, eingebettet im Mesoappendix, und zwar so, daß die Spitze am Ende des Blinddarmes, die Basis 6 cm oberhalb neben dem Darme lag. Die Lichtung war auf beiden Seiten verödet, die Mitte ausgefüllt von geruchlosen, harten Kotmassen.

**Weber** (Dresden).

25) **K. Lüsing.** Ein Beitrag zur Frage: Appendicitis oder Appendixeinklemmung im Bruchsacke?

Inaug.-Diss., Rostock, 1907.

L. bringt acht von Müller (Rostock) operierte Fälle. Zusammen mit diesen Fällen stellt er aus der Literatur der letzten 2 Jahre 15 Leistenbrüche und 13 Schenkelbrüche zusammen. (Hagen, Rebentisch, Michaelis, Haecker, Cluss, Bärlocher, Kappeler, Clairmont, v. Verebély.) Bei den Leistenbrüchen wurde elfmal primäre Appendicitis und viermal primäre Einklemmung angenommen. Bei den Schenkelbrüchen ist das Verhältnis 7 : 6. Reine Einklemmungen des Wurmes kommen bei Schenkelbrüchen und Leistenbrüchen vor. Andererseits kann man auch sichere Fälle reiner Appendicitis in Schenkelbrüchen antreffen, wie auch ein mitgeteilter Fall L.'s beweist. **E. Moser** (Zittau).

26) **R. Diekmann.** Ein Beitrag zur Kasuistik der Bruchsacktuberkulose.

Inaug.-Diss., Kiel, 1906.

Die Arbeit nimmt Bezug auf eine frühere von Nicks (d. Ztbl. 1904 Nr. 15 p. 471). D. berichtet einen neuen Fall, wodurch die Zahl der veröffentlichten Fälle auf 63 anwächst.

Bei der Bassini'schen Radikaloperation eines 26jährigen Kutschers wurden im linken Bruchsacke Tuberkel in der nicht entzündlich veränderten Serosa vorgefunden. Im oberen Teile war der Bruchsack frei von Knötchen. Der Kranke wurde wieder arbeitsfähig.

Fast immer handelt es sich um Leistenbrüche. Tuberkulöses Netz bzw. Darm wurde in 9 bzw. 11 Fällen gefunden. In 2 Fällen war nur Netz resp. Darm erkrankt, ohne Bruchsack. **E. Moser** (Zittau).

27) **T. Nopto.** Zwei Fälle von intraparietalen Hernien.

Inaug.-Diss., Kiel, 1907.

1) Bei der Operation des rechtsseitigen Leistenbruches eines Mannes 58 Stunden nach der Einklemmung fand sich oberhalb des rechten äußeren Leistenringes auffallend oberflächlich ein schlaffer Cystensack von Hühnereigröße, dessen Inneres keinerlei Verbindung mit dem Bruchsacke zeigte. Im Bruchsacke befand sich Bruchwasser und eine Darmschlinge, die reponiert werden konnte.

Auch am linksseitigen Bruche zeigte sich in derselben Gegend ein leerer, schlaffer Bruchsack, der sich breit in den äußeren Leistenkanal fortsetzte. Letzterer enthielt den atrophischen linken Hoden. Eine Fortsetzung des Bruchsackes in den Hodensack hinein bestand nicht.

Es handelte sich also linksseitig um eine monolokuläre angeborene Hernia intraparietalis superficialis, während die rechtsseitige als bilokuläre Hernia intraparietalis superficialis anzusprechen ist, da man annehmen kann, daß eine Verbindung des Cystensackes mit dem Bruchsacke, wenigstens früher, bestanden hat.

2) Bei einem kräftigen Manne, der seit 8 Jahren an kolikartigen Schmerzanfällen in der linken Unterbauchgegend litt, und bei dem die Untersuchung nichts ergeben hatte, fand man nach Durchtrennung der Aponeurose des M. obl. ext. einen mit Netz angefüllten Bruchsack, dessen Bruchpforte nach außen und oben vom abdominalen Leistenringe lag. Erst nach Abtragung des Bruchsackes zeigten sich die Fasern des M. obl. int. oberhalb und unterhalb der Bruchpforte. Es handelt sich also hier um einen Bauchbruch, der zwischen den Fasern des M. obl. int. und M. transv. hervorgetreten ist und sich Raum geschaffen hat zwischen M. obl. externus und internus. **E. Moser** (Zittau).

28) **Drucbert.** Deux cas de jejunostomie par un nouveau procédé.

(Arch. génér. de chir. 1907. Nr. 1.)

Beschreibung einer in zwei Fällen mit Erfolg ausgeführten Technik der Jejunostomie, die sich genau an die Vorschriften Fischer's und Marwedel's für die Gastrostomie anlehnt. Die neue Methode dürfte insofern der v. Eiselsberg-Witzel'schen Technik überlegen sein, als die das Drainrohr umschließenden Längsfalten nicht durch Zusammennähen der ganzen Darmwand gebildet werden, sondern nur die vorher durchtrennte Serosa und Muscularis über dem eingelegten Drainrohr wieder vernäht werden. Eine stärkere Verengerung der Darmlichtung, die den Abfluß des Gallen- und Pankreassekrets hindern könnte, wird dadurch vermieden. Vor dem Maydl- und Mayo-Robson'schen Verfahren hat die Methode den Vorzug der Einfachheit, die den Eingriff auch bei sehr heruntergekommenen Individuen ermöglicht. Dagegen können bei dem D.'schen Vorgehen durch den eingeführten Nélatonkatheter (Charrière 16—18) nur flüssige Speisen aufgenommen werden, wodurch die Ernährung einiger Schwierigkeit begegnet. Die Anführung der Technik erübrigt sich durch den Hinweis auf die exakte Anwendung der Marwedel'schen Vorschriften für die ca. 30 cm von der Radix mesenterii entfernte Jejunumkuppe. **Strauss** (Nürnberg).

29) **F. W. Collinsow.** Intussusception in an infant three months old; enterectomy; recovery.
(Lancet 1907. Oktober.)

Verf. operierte mit Erfolg ein 3 Monate altes Mädchen mit Darminvagination 17 Stunden nach Beginn der Erkrankung und resezierte ein im ganzen 7 Zoll großes Stück, bestehend aus dem untersten Teil des Krummdarmes, dem Blinddarm und dem obersten Teil des aufsteigenden Dickdarmes. Die Anastomose der Enden wurde mit Hilfe des Mayo-Robson'schen Knopfes hergestellt.

Plötzlich auftretende Schmerzen, verbunden mit Abgang von blutigem Schleim, hält Verf. bei der Diagnose dieses gar nicht so seltenen kindlichen Leidens für beweisend, und er verweist auf die Statistik Clubbe's, der es bei 144 Fällen in 97% fand.

In einem Nachtrag erwähnt Verf. die Arbeit Fagge's (Practitioner, Dezember 1906), der statt der Darmresektion in allen frischen Fällen die Desinvagination, auch mit Gewalt, empfiehlt; auf etwa entstehende Einrisse ist kein Gewicht bei der Reposition zu legen (19 Fälle). Verf. operierte auch nach dieser Methode jüngst einen Fall, den er früher reseziert hätte, und war erstaunt, trotz großer Gewaltanwendung zum Ziele zu kommen mit gutem Erfolge für das Kind.

**H. Ebbinghaus** (Dortmund).

30) **Gregoire.** Tumeur sarkomateuse de l'intestin grêle d'origine vitelline.
(Arch. génér. de chir. 1907. Nr. 1.)

Ein 26jähriges Mädchen erkrankte unter den Erscheinungen einer Perforationsperitonitis. Die Untersuchung ergab lediglich eine Geschwulst in der rechten Hälfte des kleinen Beckens, so daß an eine Adnexerkrankung gedacht wurde. Bei der Operation fand sich eine allgemeine fortschreitende eitrige Bauchhöhlenentzündung, die von einer abszedierten Geschwulst ausging. Die Geschwulst saß einer 80—90 cm vom Blinddarm entfernten Dünndarmschlinge fest auf und konnte nur durch Darmresektion mit nachfolgender Seit-zu-Seitanastomose entfernt werden. Die Kranke starb 7 Tage nach der Operation. Die weitere Untersuchung der Geschwulst ergab ein Rundzellensarkom, das nicht — wie die anderen bisher beschriebenen Dünndarmsarkome — (im ganzen nur 82) vom Darm ausging und diesen zirkulär umschloß, sondern lediglich an einer Wand dem Wurme fest aufsaß, ohne die Lichtung zu verändern. Die im Innern cystische, eitergefüllte Geschwulst ließ auch keine Verbindung mit der Wurmlichtung erkennen. Verf. nimmt daher ein sarkomatös degeneriertes Meckel'sches Divertikel als Ausgangspunkt der Geschwulst und der Perforationsperitonitis an. **Strauss** (Nürnberg).

31) **J. Tietjen.** Beitrag zur Kasuistik des mechanischen Ileus nach Appendicitis.
Inaug.-Diss., Kiel, 1906.

Sechs Fälle aus der Kieler Klinik. In vier Fällen war der Darmverschluß durch peritoneale Stränge, in den zwei anderen durch den Wurmfortsatz selbst bewirkt. Bei drei Pat. war anamnestisch nichts von einer vorangegangenen Appendicitis nachzuweisen, bei den anderen drei war die Appendektomie vorausgegangen, und zwar in Fall 5 und 6 kurz vorher, in Fall 4 schon fast 4 Jahre vorher. Von den sechs Fällen sind vier geheilt. **E. Moser** (Zittau).

32) **A. Hantusch.** Beitrag zur Kenntnis der lokalen Coecumblähung beim Dickdarmverschluß.
Inaug.-Diss., Rostock, 1906.

In dem ersten der mitgeteilten Fälle handelte es sich um eine walnußgroße Geschwulst am untersten Ende der Flexura sigmoidea. Der geblähte Blinddarm bildete eine nach unten scharf abgesetzte Geschwulst, die eine pralle, wie cystische

Beschaffenheit darbot, so daß das Bestehen einer rechtsseitigen Hydronephrose in Erwägung gezogen wurde.

Im zweiten Falle wurde bei einer 65jährigen Frau nach etwa 12tägigem Kranksein an der medialen Fläche des Blinddarmes eine 3—4 cm lange, 3/4 cm breite, offenbar in Nekrose begriffene Stelle aufgefunden, daneben zwei Serosarisse. An der Flexura lienalis saß eine taubeneigroße Geschwulst, die exstirpiert wurde. Der Darm wurde durch End-zu-Endanastomose vereinigt. Bei der Obduktion fand sich eine Nahtinsuffizienz und außerdem in der Vorderwand des Blinddarmes zwe stecknadelkopfgroße Öffnungen, aus denen sich auf Druck Darminhalt entleerte. In der Leber waren zwei haselnußgroße Karzinommetastasen.

Bemerkenswert im Verlaufe dieses Falles ist der Umstand, daß nach den ersten 8 Tagen sich die Erscheinungen des Dickdarmverschlusses so weit zurückgebildet hatten, daß von der Operation zunächst Abstand genommen wurde. Die Nekrosebildungen am Blinddarm fordern auf, nicht zuviel auf solches Zurückgehen zu geben, sondern vielmehr bei Dickdarmverschluß mit ausgesprochener Blinddarmblähung möglichst bald operativ vorzugehen. **E. Moser** (Zittau).

33) **B. K. Finkelstein.** Über Sigmoiditis und Mesosigmoiditis.
(Russki Wratsch 1907. Nr. 37 u. 38.)

F. bringt sieben Fälle von Erkrankung des S romanum, die er in Baku (Kaukasus) behandelte. Nach seinen Beobachtungen ist dort die Dysenterie endemisch, und fast alle Sektionen weisen Narben und Verlängerung des Gekröses des römischen S auf. In vier Fällen handelte es sich um Volvulus des S romanum, alle mit bedeutender Narbenbildung am Gekröse; die Pat. — alle Männer — waren 27, 45, 35 und 31 Jahre alt. Bei den ersten zweien war der Darm gangränös und wurde reseziert, Tod; beim dritten und vierten wurde der Darm reponiert, im vierten Fall an der vorderen Bauchwand angeheftet; Fall 3 endete tödlich, Fall 4 genas. — Beim fünften Pat. — 30 Jahre alt — hatte sich das S romanum nach rechts unter die Wurzel des Dünndarmgekröses gelegt und wurde durch letzteres zusammengedrückt; Ileus; Gekröse des S sehr lang, geschrumpft, an der Wurzel berühren sich beide Schenkel des S. Reposition, Anastomosenbildung an der Wurzel; Heilung. In Fall 6 — Pat. von 67 Jahren — war das Gekröse des S total geschrumpft, das S romanum lag geschwulstartig in der linken Darmbeingrube. Schmerzen, Verstopfungen. Der Darm konnte nicht gelöst werden, und es wurde dabei eine Anastomose zwischen dem untersten Ende des Dünndarmes und dem abführenden Schenkel des S angelegt; Heilung. Im siebenten Fall endlich handelte es sich um chronische Entzündung eines nach rechts verlagerten S romanum bei einem 30 Jahre alten Manne, der schon vor 2 Jahren operiert worden war (Probelaparotomie wegen einer Geschwulst in der Blinddarmgegend). Die Geschwulst zweifaustgroß, hart, höckerig, unbeweglich, schmerzhaft; schleimigeitriger Stuhl, zeitweilig mit Blutbeimengung. Das S romanum war fest mit dem Dünndarmgekröse in der Gegend des Blinddarmes verwachsen, ebenso mit dem Peritoneum der hinteren Bauchwand, die Darmwand des S war verdickt, dunkelbraun, das Gekröse geschrumpft, hart, gespannt. Lösung der Verwachsungen, Verlagerung des S nach links, Anheftung an die vordere Bauchwand. Exzision des (normalen) Wurmfortsatzes. Heilung. — Solche Fälle, wie der eben beschriebene, können leicht mit bösartigen Geschwülsten verwechselt werden und führen oft zu Darmverschluß oder diffuser Peritonitis.

**E. Gückel** (Wel. Bubny, Poltawa).

34) **L. Mummery.** Prolapse of the rectum in children, with fifty cases.
(Brit. med. journ. 1907. September 28.)

Unter den 50 Fällen von Mastdarmvorfall, die seiner Arbeit zugrunde liegen, waren bei 14 Durchfälle, bei 13 adenoide Wucherungen, bei 16 nichts Bestimmtes als erkennbare Ursache zu beschuldigen. Ein- bis dreimal waren vertreten Verstopfung, Würmer, Polypen, Keuchhusten, Masern, Darmstriktur. Dagegen waren Phimose und Blasenstein, die oft und immer wieder in den Lehrbüchern beschul-

digten Ursachen, in keinem Falle vorhanden! Die gewöhnliche Ursache für den Vorfall ist vielmehr allgemeine Schwäche und Unterernährung; gut genährte, kräftige Kinder bekommen nie einen Vorfall, außer in den seltenen Fällen von lokaler Ursache. Ist das Fett- und Bindegewebe des Beckenausgangs genügend geschwunden, so tritt der Vorfall ein. Die auslösende Ursache ist nach N. die unnatürliche Art der Defäkation bei zivilisierten Völkern. Bei Tieren und Wilden gibt es keinen Mastdarmvorfall. Die Therapie ergibt sich von selbst: Beseitigung der Ernährungsstörung und Gewöhnung an eine Stuhlentleerung in hockender Stellung über hohler Schüssel. Warum in dieser Stellung das Austreten der Mastdarmschleimhaut erschwert ist, gibt M. in längerer Darstellung an. Beim Vorhandensein lokaler Ursachen muß operiert werden. In sechs seiner Fälle wurde die Operation nötig: fünfmal führte die lineäre Kauterisation zum Ziele, einmal unterband M. den Vorfall an einigen Stellen und verkleinerte die Afteröffnung durch einen hinter dem After angelegten queren Schnitt, den er von vorn nach hinten vernähte. Paraffininjektionen verwirft er völlig. Adenoide Wucherungen werden entfernt. **Weber** (Dresden).

35) **Fink.** Zweizeitiges Operationsverfahren beim schweren chronischen Choledochusverschluß.

(Prager med. Wochenschrift 1907. Nr. 8.)

Durch Cholämie und Inanition geschwächte Gallensteinkranke erliegen häufig bei einem größeren chirurgischen Eingriffe. F. faßte deshalb, bestimmt durch eigene ungünstige operative Erfahrungen, den Plan, in solchen Fällen zweizeitig vorzugehen, und führte ihn bei einem 25jährigen Manne, der infolge chronischen Choledochusverschlusses durch Stein bereits seit 10 Monaten andauernd ikterisch und hochgradig abgemagert war, in folgender Weise aus: Durch Choledochotomie und Hepaticusdrainage befreite er den Pat. von seiner Cholämie; in der Nachbehandlung gelang es, das den Choledochus verlegende Konkrement zu entfernen. 2 Monate später war der Ikterus geschwunden und hatte sich der Kranke so gut erholt, daß er der Cystektomie und nochmaligen Choledochotomie und Hepaticusdrainage ohne jede Gefahr unterzogen und dauernd geheilt werden konnte.

**Gutzeit** (Neidenburg).

36) **K. J. Samurawkin.** Wie bekämpft man den Gallenausfluß nach Echinokokkotomie?

(Russki Wratsch 1907. Nr. 42.)

Nach den Statistiken verschiedener Autoren tritt in 9,2—64% aller Echinokokkotomien Gallenausfluß auf; in 7,3—16,4% dieser komplizierten Fälle führt der Gallenausfluß zum Tode. S. beschreibt einen Fall von Prof. Fedorow, wo eine Blase in der Leber eröffnet wurde; nach Entleerung der Tochterblasen nähte man den Rand der Mutterblase in die Hautwunde. Eine zweite kleinere Blase wurde aus dem kleinen Netz exzidiert. Schon am Abend nach der Operation begann starker Gallenausfluß. Es zeigte sich, daß am Grunde der Höhle ein gänsefederdicker Ast des Ductus hepaticus mündete. Anwendung von Ferropyrin, Chlorzink, Alkohol blieb ohne Erfolg. Endlich riet Prof. Fedorow, den Tampon mit flüssigem Paraffin zu tränken und die Höhle fest damit auszufüllen. Das half sofort, nur beim Wechsel des Tampons kam etwas Galle aus dem Gallengang. Daher wurde jedesmal erst ein Stückchen Jodoformgaze auf die Gangöffnung gelegt und darüber der Paraffintampon; ersteres blieb 5–6 Tage liegen, letzterer wurde täglich gewechselt. Vollständige Heilung nach 9 Wochen. Der Paraffintampon wirkt hier wie ein Pfropfen, der keine Flüssigkeit durchläßt.

**E. Gückel** (Wel. Bubny, Poltawa).

37) **Wölfler.** Zur operativen Behandlung der Pankreascysten.

(Prager med. Wochenschrift 1907. Nr. 2.)

Ein Fall, in dem Verf. die Exstirpation einer Pankreascyste versuchte, sich aber mit der Inzision und Drainage begnügen mußte und Heilung erzielte, gibt

ihm Veranlassung, die Vor- und Nachteile beider Operationen zu besprechen. Die Exstirpation wird nur möglich sein, wenn die Cyste aus dem Schwanze der Drüse hervorgegangen und mit den Nachbarorganen nicht flächenhaft in größerer Ausdehnung verwachsen ist. Je mehr die Cyste sich dem Pankreaskopfe nähert, desto gefährlicher wird ihre Auslösung. Totalexstirpationen von Cysten samt dem ganzen Pankreas gehören zu den schwersten Eingriffen und können die schlimmsten Folgen haben. Sie sind auch deshalb nicht berechtigt, weil uns die Physiologie des Pankreas noch lange nicht genügend bekannt ist, um seine vollständige Entfernung verantworten zu können.

Weit ungefährlicher ist die einfache Inzision und Drainage der Cysten; als schwere und manchmal nicht zu beseitigende Fehler haften ihr die langwierige Fistelbildung und die Möglichkeit eines Rezidivs an. **Gutzeit** (Neidenburg).

38) **Mauclaire.** Contribution à l'étude chirurgicale des tumeurs de la tête du pancréas.

(Arch. génér. de chir. 1907. Nr. 1.)

In einer recht beachtenswerten Studie berichtet Verf. über eine partielle Pankreasexstirpation wegen eines soliden primären Epithelioms des Pankreaskopfes. Das Operationsresultat war ein gutes, doch starb die 56jährige Pat. $2^1/_2$ Monate nach dem Eingriff unter den Symptomen der fortschreitenden Kachexie. M. betont, daß trotz der großen Gefahren von seiten des umgebenden Gefäßkranzes und des benachbarten Darmes der Pankreaskopf mit einer gewissen Sicherheit in großer Ausdehnung reseziert werden kann; doch bedingt bei bösartigen Geschwülsten die völlige Entfernung des Kopfes auch gleichzeitige partielle oder totale Resektion des Dünndarmes, dann die weitere Versorgung des Ductus choledochus und pancreaticus, wodurch die Operation zu einer sehr komplizierten und sehr schwierigen werde. Palliative Eingriffe wie Cholecystostomie, Cholecystogastrostomie und Cholecystoenterostomie boten dem Verf. bisher recht wenig ermutigende Erfolge. Gute Literaturangaben. **Strauss** (Nürnberg).

39) **W. H. Morley.** Post-operative thrombophlebitis.

(Surgery, gynecology and obstetrics Bd. V. Hft. 3.)

Verf. bringt eine kurze Übersicht über Ursache und Verlauf der postoperativen Thrombophlebitis und führt dann elf Fälle an, die im Verlaufe von 5 Jahren nach 1760 abdominalen und vaginalen Operationen beobachtet wurden. Ein Fall endete tödlich durch doppelseitige Thrombose der V. iliaca communis, vier Pat. hatten noch nach 3 Monaten bzw. $2^1/_2$ Jahren Beschwerden. Eine bestimmte Ursache für die Bildung der Thrombosen konnte M. ebensowenig wie andere Autoren ausfindig machen. Literaturangaben. **Strauss** (Nürnberg).

40) **Edington.** Some malformations of the penis.

(Brit. med. journ. 1907. September 21.)

E. bespricht hier 54 Mißbildungen des Penis, die er in 6 Jahren in Glasgow beobachtet hat, und bringt eine Anzahl Skizzen zur Veranschaulichung bei. Es handelt sich um 28 Fälle verschiedener Hypospadieformen, 4 Fälle von Verkürzung der Penisunterfläche allein ohne Hypospadie, 10 Fälle von Abweichungen im Verlaufe der Rhaphe ohne sonstige Abnormität und 12 Fälle von Torsion des Penis, worunter E. eine exzentrische Lage des Frenulums mit schräger Stellung der Harnröhrenmündung versteht. Er kommt zu folgenden Schlüssen: Die Hypospadie der Eichel ist die häufigste dieser Mißbildungen; Abweichungen der Rhaphe können mit ihr verknüpft sein, können aber auch für sich vorkommen; Phimose ist eine häufige Begleiterscheinung der Hypospadie; die Torsion des Penis kommt nur bei Abweichungen der Rhaphe vor; letztere hat keinen Einfluß auf die Gestalt der Harnröhre. **Weber** (Dresden).

41) **Götzl.** Demonstration eines seltenen Tumors aus der Umgebung der männlichen Harnröhre.

(Prager med. Wochenschrift 1907. Nr. 7.)

Bei einem 72jährigen Manne war die Pars pendula penis der seltene Sitz mehrerer Metastasen eines Adenokarzinoms, dessen Ausgangspunkt unbekannt blieb. Die Prostata erschien klinisch gesund. **Gutzeit** (Neidenburg).

42) **Jacobsohn.** A telephonic searcher for use in the bladder.

(Annals of surgery 1907. September.)

Eine Steinsonde, event. auch ein Lithotriptor ist mit einem Telephon verbunden, das der Operateur vermittels eines Stahlbandes vor seinem Ohre hat. Vermittels dieser Einrichtung geben selbst kleine Steine ein sehr lautes Geräusch, auch die Rauhigkeiten am Steine lassen sich erkennen.

**Herhold** (Brandenburg).

43) **Walker.** A new combined lithotrite with cystoscope.

(Annals of surgery 1907. September.)

Nach W. haben die mit Cystoskop verbundenen bisherigen Lithotriptoren (Nitze, Bierhoff, Casper) den Nachteil, daß das eine Blatt des Steinbrechers zwischen dem Objekt, das man sehen will, und dem Prisma sich befindet. W. konstruierte

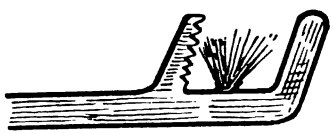

nun ein Instrument, bei dem das Cystoskop zwischen den beiden Blättern des Lithotriptors sich befindet. Vor dem Zuschlagen der Blätter wird das Cystoskop durch Zurückziehen geschützt. Überhaupt läßt sich auch das Cystoskop, wie bei dem Schlagintweit-Kümmell'schen Instrument, zum Blasenspülen ganz herausziehen. **Herhold** (Brandenburg).

44) **F. S. Mandlebaum.** The pathology of new growths of the bladder.

(Surgery, gynecology and obstetrics Bd. V. Hft. 3.)

Bericht über 37 selbst beobachtete Blasenneubildungen, deren Pathologie und Histologie eine besondere Beachtung gewidmet wird. In 29 Fällen handelte es sich um primäre Blasenneubildungen, darunter 19 bösartiger Natur, die erst spät Metastasen und Allgemeinerscheinungen machten. Unter den acht sekundär in die Blase eingewucherten Geschwülsten fanden sich fünf Fibrosarkome, die vor der Operation bzw. Autopsie als primäre Blasengeschwülste betrachtet worden waren. Die weitere Beobachtung ergab jedoch, daß es sich um primäre Prostatakarzinome handelte, worauf Verf. besonders aufmerksam macht. Ein sekundäres Lymphosarkom hatte seinen Ausgangspunkt im Processus vermiformis.

Angaben über Operationsverfahren und Sterblichkeit fehlen.

**Strauss** (Nürnberg).

45) **Stow.** Ureteritis cystica chronica.

(Annals of surgery 1907. August.)

S. schildert einen der von Litten beschriebenen Fälle, in welchen die entzündete Schleimhaut der Harnleiter mit kleinen Cysten besetzt ist, und er erörtert die Ansichten verschiedener Autoren über die Entstehung dieser Gebilde. Nach Litten werden die Krypten und die kleinen Drüsen der Harnleiterschleimhaut durch entzündliche Produkte verstopft, nach Brunn sind die Cysten nur Anhäufungen von Zellenmassen, noch andere Autoren schreiben das Entstehen der Cysten gewissen Parasiten (Protozoen) zu. Jedenfalls ist die Erkrankung sehr selten;

Lubarsch fand unter 3000 Autopsien nur vier Fälle; S. konnte aus der gesamten Literatur nur 50 Fälle sammeln und einen Fall selbst beobachten.

In dem letzteren handelte es sich um eine elende 40jährige Frau, die an Ödemen der Beine und Magenbeschwerden litt. Zu Lebzeiten wurde eine Mitralisinsuffizienz und chronische Nierenentzündung diagnostiziert. Bei der Autopsie wurde außerdem auf jeder Seite ein doppelter Harnleiter angetroffen; die Schleimhaut der Harnleiter war entzündet und mit hirsekorn- bis erbsengroßen Cysten bedeckt. Die Harnleiter selbst waren stark verdickt, die Cysten enthielten einen hellwäßrigen Inhalt. **Herhold** (Brandenburg).

46) **Flörcken.** Ein Fall von subkutaner totaler Nierenruptur mit besonderer Berücksichtigung des histologischen Befundes der rupturierten Niere.

(Beiträge zur klin. Chirurgie Bd. LIV. p. 308.)

Verf. teilt einen Fall von subkutaner Nierenzerreißung bei einem 15jährigen Manne mit, bei dem 8 Stunden nach dem Sturze von einem Dach auf Grund eines unter Anämie entstehenden retroperitonealen Hämatoms, lokaler Schmerzhaftigkeit und Hämaturie die Diagnose gestellt und sofort die Nephrektomie ausgeführt wurde, weil der Hilus fast vollkommen abgerissen und die Blutung sonst nicht zu stillen war. Die Entstehung der Ruptur erklärt Verf. durch hydraulische Sprengung im Sinne Küster's. Mikroskopisch fanden sich in allen, auch den makroskopisch normal erscheinenden Teilen der verletzten Niere Veränderungen, wie sie den verschiedenen Graden der Nekrobiose entsprechen, die aber sich hauptsächlich in der Rinde lokalisierten. **Reich** (Tübingen).

47) **S. Connata.** Pseudocolica nefritica da malaria.

(Gazz. degli ospedali e delle clin. 1907. Nr. 111.)

Verf. berichtet über zwei Fälle von rechtsseitigen Nierenkoliken, deren Anfälle etwa 6 Stunden dauerten, mit Schweißausbruch und Erbrechen einhergingen, wobei die Schmerzen längs der Harnleiter ausstrahlten und auf den Hoden bzw. die Schamlippen und Oberschenkel übergriffen. In einem Falle bestand häufiger Urindrang, und die Nierengegend war druckempfindlich. Die Fälle waren ausgezeichnet durch den Mangel von Blut und Konkrementen im Urin, durch die an typische Perioden gebundene Wiederkehr der Anfälle (einmal alle 5 Tage, das andere Mal alle 7 bis 11 Tage), durch das Vorausgehen von Malaria und das Vorhandensein einer vergrößerten fühlbaren Milz mit hartem, druckempfindlichem Rand. Auch die prompte Beseitigung der Anfälle durch Chinin bewies, daß es sich um Pseudonierenkoliken infolge von Malaria handelte. **Dreyer** (Köln).

48) **Well.** Concerning a distinct type of hypernephroma of the kidney, which simulates various cystic conditions of that organ.

(Annals of surgery 1907. September.)

Es handelt sich um einen Mann, der in seinem 16. und 17. Lebensjahr an Blutharnen gelitten, dann aber bis zum Jahre 1899 — im ganzen 35 Jahre — keine Beschwerden mehr gehabt hatte. Von 1899—1903 trat wiederum in Intervallen von einigen Monaten Blutharnen ein; 1903 bemerkte Pat. eine Anschwellung des Leibes, und es ließ sich eine große Geschwulst tasten, die sich fluktuierend anfühlte und fast die ganze linke Banchhälfte einnahm. Das Cystoskop stellte Blutung aus dem linken Harnleiter fest. Durch Lendenschnitt wurde eine große Cyste entfernt, das Gewebe der Wand und der Septen zeigte mikroskopisch Gewebe adrenalen Charakters mit teilweiser bösartiger Umwandlung. In dem Gewebe der Cystenwand sah man Reste von Harnkanälchen und Glomerulis. Die pathologisch-anatomische Diagnose lautete auf Hypernephrom.

Verf. weist auf das langsame Wachstum und auf das Fehlen von Nierenkoliken hin, welches beides in gewisser Weise charakteristisch für Hypernephrome sei. Sieben aus der Literatur gesammelte Fälle werden näher beschrieben.

**Herhold** (Brandenburg).

49) **Watson.** The extension of the field of treatment of certain renal and vesical conditions; permanent drainage of the kidney through renal fistula in the loin.

(Annals of surgery 1907. September.)

W. hat seine Methode, in der Lendengegend eine Nierenfistel anzulegen, bereits im Jahre 1905 veröffentlicht (ref. in d. Bl. 1906 Nr. 38); er schildert und empfiehlt sie statt der Harnleitereinpflanzung in den Mastdarm oder unter die Haut von neuem, und er hat einige Verbesserungen seines Apparates geschaffen. Nach ihm kommt diese Nephrotomie ähnlich wie die Harnleitereinpflanzung in Betracht: 1) als palliative Operation bei inoperablen Blasengeschwülsten oder bei schwerer beiderseitiger Nieren- und Blasentuberkulose, sobald das Urinieren sehr schmerzhaft ist; 2) als präliminare Operation vor der Totalexstirpation der Blase. In die Fistel wird ein weiches Rohr eingeführt, das durch ein dicht der Haut anliegendes und mit Gummirändern versehenes Schild in eine Blechtrommel geht, die durch einen Schlauch von Zeit zu Zeit entleert wird. Nachts wird der Apparat abgenommen, der Fistelschlauch durch ein Ansatzstück verlängert und in eine am Bette stehende Flasche geleitet. Verf. hat diese Art Nephrostomie mit dem dazugehörigen Apparat in zwei Fällen mit Erfolg angewandt. Ref. ist noch nicht von der Annehmlichkeit des Verfahrens überzeugt **Herhold** (Brandenburg).

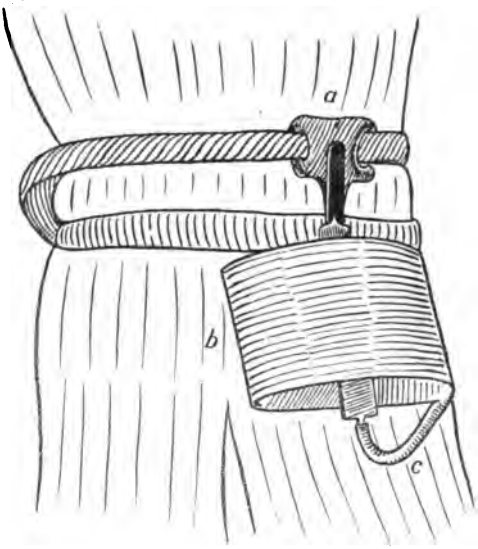


50) **Stone.** A male pseudo-hermaphrodite.

(Annals of surgery 1907. August.)

Bei einem 3jährigen, mit normalen äußeren Genitalien versehenen Mädchen entwickelte sich eine rechtsseitige Hernie; im Sacke derselben lag ein als Ovarium angesehener Körper, der exstirpiert wurde. Nachher wurde anatomisch festgestellt, daß es sich um einen Hoden handelte. Als sich später auch auf der anderen Seite ein Bruch mit einem ähnlichen Körper entwickelte, nahm man diesen Hoden auch fort. Durch den Mastdarm war von einem Uterus nichts zu fühlen. Man hoffte, auf diese Weise durch die doppelte Kastration zu bewirken, daß das Kind sich auch während der Pubertät als Mädchen weiter entwickelte.

**Herhold** (Brandenburg).

51) **Wilson.** A case of primary epithelioma of the vagina, showing autoinoculation or contact infection.

(Brit. med. journ. 1907. September 28.)

Kleine kasuistische Mitteilung eines der seltenen Fälle von primärem Scheidenkrebs mit Kontaktinfektion der gegenüberliegenden Seite. Erfolgreiche Exzision. Nach 7 Monaten noch rückfallsfrei. **Weber** (Dresden).

52) **Fischer.** Über Extrauteringravidität und ihre operative Behandlung.

(Beiträge zur klin. Chirurgie Bd. LV. p. 9.)

Der vorliegende Bericht bezieht sich auf 78 in der Zeit von 1895—1906 am Hamburg-Eppendorfer allgemeinen Krankenhaus operierte Fälle von extra-uteriner Schwangerschaft.

Für die abnorme Eiansiedlung ließ sich in 45 Fällen keine ätiologische Ursache finden, bei 9 Frauen waren Genitalerkrankungen, bei 16 Aborte vorausgegangen, und nur bei 8 stellte die operative Autopsie Veränderungen der Adnexe der anderen Seite fest. Betroffen wurden 16 Erstgebärende gegenüber 62 Mehrgebärenden, worunter 4 Frauen schon früher einmal einen Tubarabort durchgemacht hatten.

Die meisten Schwangerschaftsunterbrechungen erfolgten im 1. (30mal) und 2. (33mal) Monate. Die Hälfte der Fälle kam mit den Symptomen einer inneren Blutung im Kollaps zur Aufnahme, die andere Hälfte bot das Bild des protrahierten Aborts.

In 68 Fällen konnte die Diagnose der Extra-uterin-Schwangerschaft auf Grund des bekannten Symptomenkomplexes gestellt werden, der Rest kam entweder unter zweifelhafter Diagnose oder als Appendicitis, Pyosalpinx, stielgedrehte Ovarialcyste, Ileus usw. zur Operation. Operiert wurde, sobald die Diagnose sicher oder wenigstens wahrscheinlich erschien, und zwar ausschließlich auf abdominalem Wege, der allein die nötige Übersicht gibt. Bei den akuten Fällen wurde größter Wert auf möglichst rasche Ausführung der Operation gelegt.

Die Mortalität betrug 5,1%, darunter nur 1 Verlust an Peritionitis. Von 34 nachuntersuchten Frauen hatten 4 später noch konzipiert und 26 waren vollkommen beschwerdefrei. **Reich** (Tübingen).

53) **Hilgenreiner.** Über Hyperphalangie des Daumens.

(Beiträge zur klin. Chirurgie Bd. LIV. p. 585.)

Bei einem 11 Monate alten Mädchen aus einer Familie, in der Mißbildungen nicht erblich sind, beobachtete Verf. die Kombination von einseitigem Doppeldaumen mit Hyperphalangie beider Zwillingsdaumen. Das Handskelett war im übrigen vollkommen normal, und der I. Metacarpus entsprach vollkommen dem der anderen Seite. Die beiden Grundphalangen waren syndaktylisch verbunden, die Zwillingsdaumen einzeln schwächer als normal und scherenförmig gekreuzt. Die 1. Interdigitalfalte war ungewöhnlich weit peripheriewärts gerückt. Der Daumenballen zeigte fast die gleiche Ausbildung wie auf der anderen Seite. Die Opposition der Zwillingsdaumen war wenig, die Flexion und Extension dagegen erheblich beschränkt. $^1/_2$ Jahr später war der Daumenballen in der Entwicklung wesentlich zurückgeblieben, und der Daumen der normalen Seite hatte entschieden von seinem Daumencharakter eingebüßt. Als überzähliges Glied an dem dreigliedrigen Doppeldaumen war die Mittelphalanx aufzufassen.

Im Anschluß an diese Beobachtung gibt Verf. eine Literaturübersicht über die bisher publizierten Fälle von Hyperphalangie und Multiplizität des Daumens. **Reich** (Tübingen).

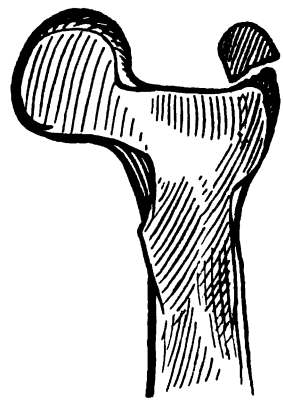

54) **Armstrong.** Isolated fracture of the great trochanter.

(Annals of surgery 1907. September.)

Einem 33jährigen Manne war auf den Trochanter major des rechten Oberschenkels ein schweres Brett gefallen. Das Röntgenbild zeigte die Absprengung der äußeren Spitze des Trochanters. Klinisch war dieselbe nicht diagnostiziert worden. Hüfte und rechter Oberschenkel wurden in Abduktionsstellung eingegipst. Es trat vollkommene Marschfähigkeit ein. **Herhold** (Brandenburg).

Originalmitteilungen, Monographien und Sonderdrucke wolle man an *Prof. E. Richter* in Breslau (Kaiser Wilhelmstraße 115), oder an die Verlagshandlung *Breitkopf & Härtel*, einsenden.

Für die Redaktion verantwortlich: Geh. Med.-Rat Prof. Dr. E. Richter in Breslau.
Druck und Verlag von Breitkopf & Härtel in Leipzig, Nürnbergerstraße 36/38.

41C 1600 627+
~~41C 415~~
U HOLZER BINDER BOSTON, MASS.

41C 1600 416
627
~~41C 415~~


3 2044 103 017 547